

**Studi Lesi Makroskopis dan Mikroskopis Embrio Ayam yang Diinfeksi Virus  
*Newcastle Disease* Isolat Lapang yang Virulen**

**A Study of Macroscopic and Microscopic Lesions of Chicken Embryos Infected by Virulent  
*Newcastle Disease* Virus Field Isolates**

**Hamdu Hamjaya Putra<sup>1</sup>, Michael Haryadi Wibowo<sup>2</sup>, Tri Untari<sup>2</sup>, dan Kurniasih<sup>3</sup>**

<sup>1</sup>Mahasiswa Fakultas Kedokteran Hewan, Universitas Gadjah Mada, Yogyakarta

<sup>2</sup>Bagian Mikrobiologi, Fakultas Kedokteran Hewan, Universitas Gadjah Mada, Yogyakarta

<sup>3</sup>Bagian Patologi, Fakultas Kedokteran Hewan, Universitas Gadjah Mada, Yogyakarta

Email: hamdu\_p@yahoo.co.id

**Abstract**

*Newcastle disease* (ND) is caused by *Avian paramyxovirus*, family *Paramyxoviridae*, one of the major diseases in chickens. This research was aimed to find lesions in chicken's embryo organs macroscopically and microscopically, infected by pathogenic ND virus. Embryonic chicken eggs (ECE) were inoculated by the ND Salatiga virus and ND *La Sota* virus as a control avirulent virus. Aquabidestilata used as a negative control. ECE which showed the death of the embryos, stored in the *refrigerator*. The allantois fluid was collected, for further examination of viral growth. Chicken embryos that died then observed macroscopically. The organs of chicken embryos were made into histopathologic preparations stained with *Hematoxylin* and *Eosin* (H&E) for microscopic analysis. The identification of ND virus growth on isolates was done by haemagglutination and haemagglutination inhibition test using an anti-ND serum. The chicken embryos that were infected by the ND Salatiga virus died approximately 26 hours post-inoculation. Macroscopic lesions were visible as haemorrhage in the skin. Microscopic lesions indicated the congestion and haemorrhage in lungs, inflammation and congestion in the skin, congestion in intestines, liver, kidneys and heart. There was also mild congestion on the skin in chicken embryos infected by ND *La Sota* virus. The microscopic lesions showed congestion in lungs, liver, kidneys and heart, also the inflammation and congestion on the skin. The macroscopic and microscopic lesions of chicken embryos infected by the ND Salatiga virus were more severe than lesions caused by ND *La Sota* virus.

**Key words:** *Newcastle disease*, chicken embryos, macroscopic lesions, microscopic lesions, *La Sota*

## Abstrak

*Newcastle disease* (ND) disebabkan oleh *Avian paramyxovirus* dari keluarga *Paramyxoviridae*, merupakan salah satu penyakit utama pada ayam. Penelitian ini bertujuan untuk mengetahui lesi pada organ embrio ayam secara makroskopis maupun mikroskopis yang diinfeksi oleh virus ND. Telur ayam berembrio (TAB) diinokulasi oleh virus ND Salatiga dan virus ND *La Sota*. Aquabidestilata digunakan sebagai kontrol negatif. TAB yang menunjukkan kematian embrio disimpan di *refrigerator*, kemudian dikoleksi cairan allantoisnya. Embrio ayam yang mati dilakukan pengamatan secara makroskopis. Organ dari embrio ayam dibuat preparat histopatologi dengan pewarnaan *Hematoxylin* dan *Eosin* (H&E) untuk pemeriksaan mikroskopis. Identifikasi adanya pertumbuhan virus ND pada isolat dilakukan dengan uji hemaglutinasi dan uji hemaglutinasi inhibisi menggunakan serum anti ND. Embrio ayam yang diinfeksi oleh virus ND Salatiga mengalami kematian kurang lebih 26 jam pasca inokulasi. Lesi makroskopis yang teramati berupa hemoragi pada kulit. Lesi mikroskopis menunjukkan adanya kongesti dan hemoragi pada paru-paru, kongesti dan radang pada kulit, serta kongesti pada usus, hati, ginjal, dan jantung. Embrio ayam yang diinfeksi virus ND *La Sota* secara makroskopis teramati kongesti ringan pada kulit. Lesi mikroskopisnya menunjukkan adanya kongesti pada paru-paru, kongesti dan radang pada kulit, serta kongesti pada hati, ginjal, dan jantung. Lesi makroskopis dan mikroskopis embrio ayam yang diinfeksi virus ND Salatiga lebih parah bila dibandingkan dengan lesi akibat virus ND *La Sota*.

**Kata kunci:** *Newcastle disease*, embrio ayam, lesi makroskopis, lesi mikroskopis, *La Sota*

## Pendahuluan

*Newcastle disease* (ND) adalah penyakit pada unggas yang disebabkan oleh virus yang termasuk dalam kelompok *single-stranded* RNA, family *Paramyxoviridae*, genus *Avulavirus*, spesies *Avian Paramyxovirus* serogrup *Avian Paramyxovirus* Tipe 1 (APMV-1) (Miller *et al.*, 2010). Virus ini dapat dibedakan dari virus lainnya, karena adanya aktivitas neuraminidase yang tidak dimiliki virus lain pada famili *Paramyxoviridae*. Aktifitas biologis dari virus ND adalah adanya kemampuan untuk menghemaglutinasi sel darah merah, mempunyai neuraminidase dan adanya kemampuan untuk menyebabkan hemolisis pada sel darah merah (Alexander and Senne, 2008).

Menurut OIE (2009), penyakit ND merupakan salah satu penyakit unggas yang masuk ke dalam daftar A dari *Office International des Epizootica*, yaitu penyakit yang menyebar dengan cepat, menembus batas negara, menyebabkan

konsekuensi sosio-ekonomis dan implikasi perdagangan global. Penyakit ND adalah penyakit serius pada unggas yang dapat menyebabkan kerugian ekonomi yang besar dan merupakan ancaman untuk industri perunggasan di dunia (Li *et al.*, 2010). Kerugian penyakit *Newcastle disease* (ND) di Indonesia diperkirakan mencapai 142 milyar rupiah pertahun. Hal ini disebabkan karena tingkat kematian yang tinggi, menurunnya produksi daging dan telur, serta tingginya biaya pengendalian penyakit ND (Darminto dan Ronohardjo, 1996).

Gejala yang teramati dari penyakit ND dapat dibedakan menjadi bentuk velogenik, mesogenik, dan lentogenik. Bentuk velogenik dari penyakit ini mencakup gejala pernafasan, pencernaan dan saraf. Gejala pernafasan yang terlihat seperti paruh terbuka, terdengar suara seperti tercekik, ngorok dan batuk. Pada gejala pencernaan tinja terlihat berubah menjadi encer dan berwarna kehijauan. Gejala syaraf pada ayam berupa tremor otot, tortikolis, dan kelumpuhan sayap dan kaki. Mortalitas dari bentuk

velogenik dapat mencapai 100% pada ayam muda. Pada bentuk mesogenik gejala pernafasan terlihat pada ayam muda serta penurunan produksi telur pada ayam dewasa. Bentuk velogenik dari penyakit ND biasanya tidak disertai gejala klinis pada ayam dewasa (Alexander and Senne, 2008).

Pengendalian penyakit ND dapat dilakukan dengan adanya program vaksinasi dan penerapan biosecurity yang baik pada peternakan ayam. Program vaksinasi saja tidak cukup untuk pencegahan terhadap penyakit ND. Vaksinasi harus diikuti oleh kontrol terhadap penyakit ND dan harus memperhatikan praktek manajemen yang baik. Pada kasus vaksinasi dengan live vaksin, kurangnya manajemen yang baik, jumlah ayam yang terlalu banyak, ventilasi kandang yang buruk, dan timbulnya infeksi bakteri dapat memperparah penyakit ND (Alexander and Jones, 2002). Kasus lapangan yang diduga virus ND strain velogenik *Newcastle disease* pernah terjadi pada tahun 2010 dan menyebabkan kerugian besar pada peternakan ayam *layer* di Salatiga, Jawa Tengah. Hasil isolasi, identifikasi, dan karakterisasi biologik menunjukkan virus tersebut termasuk patotipe *velogenik viscerotropik Newcastle disease (VVND)* (Putra, 2011).

Kemampuan virus ND menyebabkan kematian embrio dapat digunakan untuk penilaian karakter virulensi virus ND. Sejauh mana lesi embrio ayam akibat infeksi virus tersebut baik makroskopis maupun mikroskopis perlu diteliti lebih lanjut khususnya isolat yang digunakan dalam penelitian ini. Oleh karena itu penelitian ini bertujuan untuk mengetahui perubahan patologi atau lesi yang terbentuk pada embrio ayam baik secara makroskopis maupun mikroskopis dari embrio ayam

yang diinfeksi oleh virus ND virulen.

### Materi dan Metode

Penelitian dilakukan di laboratorium mikrobiologi Fakultas Kedokteran Hewan (FKH) Universitas Gadjah Mada (UGM) Yogyakarta pada tahun 2010-2011. Telur ayam berembrio (TAB) yang dipakai pada penelitian ini berasal dari TAB yang *Specific Pathogen Free (SPF)* berumur 10 hari. Sampel virus ND diperoleh dari kasus lapangan pada peternakan ayam petelur di Salatiga pada tahun 2010. Kontrol yang digunakan ada dua macam yaitu kontrol positif dan kontrol negatif virus ND. Kontrol positif digunakan virus lentogenik ND atau strain *La Sota* yang berasal dari vaksin buatan Medivac, sedangkan kontrol negatif menggunakan aquabidestilata. Uji hemaglutinasi (HA) dan hemaglutinasi inhibisi (HI) menggunakan serum anti terhadap virus ND produksi Pusvetma, Surabaya, dan eritrosit ayam konsentrasi 5%.

Isolat virus ND patogenik maupun kontrol virus ND ditambah dengan larutan antibiotik *Penstrep* (Penicillin dan Streptomycin) kemudian dibiarkan pada suhu ruang selama kurang lebih 1-2 jam sebelum inokulasi agar memberi waktu bagi antibiotik untuk bereaksi terhadap bakteri (Senne, 1989). Propagasi dilakukan dengan menginokulasikan virus ND dan aquabidestilata ke dalam telur ayam berembrio. Bagian rongga udara dan bagian atas kepala embrio dari TAB ditandai menggunakan pensil, didesinfeksi dengan menggunakan alkohol 70% dan iodine povidone. Telur ayam berembrio yang telah ditandai kemudian diinjeksi dengan virus ND isolat Salatiga, *La Sota*, dan aquabidestilata sebanyak 0,2 ml pada ruang

allantois dengan menggunakan jarum suntik 26 G. Lubang bekas inokulasi ditutup dengan parafin cair untuk menghindari kontaminasi oleh bakteri maupun virus lain. Telur yang telah ditutup ditempatkan pada rak inkubator dengan posisi rongga udara berada di bagian atas pada suhu 38-39°C dan kelembaban 60-70% (Senne, 1989).

Embrio ayam yang sudah mati segera dimasukkan ke dalam *refrigerator* pada suhu 4°C dan diamkan selama satu malam atau minimal 4 jam untuk membunuh embrio yang masih hidup untuk mengurangi kontaminasi cairan oleh eritrosit, setelah itu TAB dipanen atau diambil cairan allantoisnya (Allan *et al.*, 1978). Cairan allantois dipanen dengan membuka cangkang telur kemudian cairan allantois yang bening diambil menggunakan spuit 5 ml dan dimasukkan dalam tabung steril. Cairan allantois tersebut disimpan dalam *freezer* untuk pengujian hemaglutinasi.

Embrio ayam dikeluarkan dari cangkang dan dicuci dengan PBS kemudian embrio diamati lesi makroskopisnya dan didokumentasi. Selanjutnya embrio disimpan dalam formalin 10% dengan rongga abdomen dibuka menggunakan gunting agar organ bagian dalam ikut terfiksasi untuk memudahkan proses pembuatan preparat histopatologi. Embrio ayam yang telah di simpan dalam tabung berisi formalin 10% kemudian dikoleksi organ dalamnya seperti hati, paru-paru, usus, jantung, ginjal dan kulit. Pembuatan preparat histopatologi menggunakan pewarnaan *Hematoxyline* dan *Eosin* untuk pemeriksaan mikroskopis.

## Hasil dan Pembahasan

Virulensi virus ND dapat diketahui dengan menghitung lamanya kematian pada embrio ayam sejak diinokulasi virus. Virus ND isolat Salatiga menyebabkan kematian pada embrio ayam selama kurang lebih 26 jam pasca inokulasi. Hal ini sesuai berdasarkan pernyataan Alexander and Senne (2008), bahwa bentuk velogenik dari virus ND mengakibatkan mortalitas pada embrio ayam selama kurang dari 60 jam setelah inokulasi. Pada penelitian ini virus ND *La Sota* menyebabkan kematian embrio ayam selama lebih dari 2 hari pasca inokulasi. Menurut Alexander and Senne (2008), bahwa virus ND strain *La Sota* termasuk ke dalam *Lentogenic Newcastle Disease* berdasarkan kematian embrio ayam lebih dari 90 jam.

Beberapa penyakit ayam yang lain juga mampu menyebabkan kematian embrio ayam. Telur ayam berembrio yang diinfeksi oleh virus *Avian influenza* menyebabkan kematian embrio yang berlangsung 18-24 jam pasca inokulasi (Wiyono *et al.*, 2004). Menurut Cavanagh and Gelb (2008), embrio ayam dapat bertahan sampai 90% terhadap infeksi virus IB sampai 19 hari pasca inokulasi. Pada telur ayam berembrio yang diinokulasi oleh virus *ILT*, embrio ayam mengalami kematian 2-12 hari pasca inokulasi (Garcia and Guy, 2008). Kematian juga dialami oleh embrio ayam terhadap infeksi virus *IBD* yaitu 3-5 hari pasca inokulasi (Etteradossi and Saif, 2008).

## Lesi Makroskopis Embrio Ayam

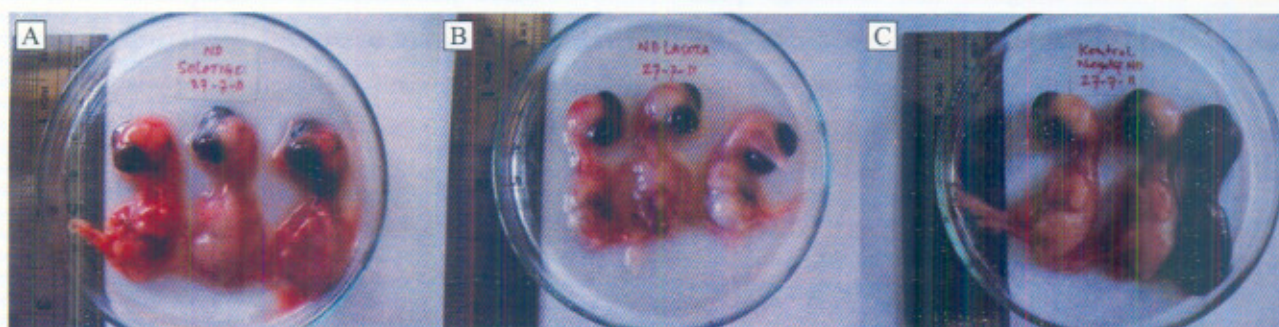
Lesi makroskopis yang terjadi pada embrio ayam umur 11 hari yang diinfeksi virus ND isolat

Salatiga menunjukkan adanya hemoragi pada kulit (Gambar 1A). Lesi makroskopis akibat virus ND yang bersifat patogen pada penelitian ini tidak menunjukkan lesi yang spesifik karena beberapa penyakit pada unggas lain juga menunjukkan perubahan yang sama pada embrio ayam. Menurut penelitian Wibowo *et al.* (2006), virus *Avian influenza* juga dapat menyebabkan perubahan pada telur ayam berembrio umur 9-11 hari, secara makroskopis embrio teramati kerdil, hemoragi di seluruh bagian tubuh, dan kerontokan bulu embrio. Kekerdilan juga dapat terjadi pada embrio ayam yang diinfeksi oleh virus IB dan ILT (Cavanagh and Gelb, 2008; Garcia and Guy, 2008). Pada embrio ayam yang diinfeksi oleh virus IBD lesi makroskopis yang teramati berupa edema pada bagian abdomen, kongesti dan hemoragi pada kulit (Etteradossi and Saif, 2008).

Embrio ayam yang diinfeksi virus ND isolat Salatiga tampak berwarna merah tua dan kulit terlihat basah. Jaringan subkutan berisi darah dan pembuluh darah terlihat menonjol. Gambaran

makroskopis pada embrio ayam umur 11 hari yang diinfeksi virus ND *La Sota* menunjukkan adanya kongesti ringan pada kulit (Gambar 1B). Dalam penelitian ini teramati bahwa embrio ayam yang diinfeksi oleh virus ND *La Sota* yang termasuk strain lentogenik tidak mengalami banyak perubahan, hanya terlihat pembuluh darah yang lebih menonjol bila dibandingkan dengan kontrol negatif yang tampak normal.

Lesi makroskopis akibat infeksi virus ND isolat Salatiga menunjukkan perbedaan yang cukup jelas apabila dibandingkan dengan virus ND *La Sota* maupun kontrol negatif atau embrio ayam normal. Secara makroskopis virus ND isolat Salatiga menyebabkan perubahan yang lebih parah pada embrio ayam apabila dibandingkan dengan virus ND *La Sota*. Embrio ayam umur 11 hari (kontrol negatif) terlihat tidak mengalami lesi atau perubahan secara kasat mata. Embrio yang tidak diinfeksi virus ND tersebut tampak normal dari segi pertumbuhannya (Gambar 1C).



Gambar 1. Gambaran makroskopis embrio ayam umur 11 hari. (A) Diinfeksi virus ND isolat Salatiga terlihat mengalami hemoragi pada kulit. (B) Diinfeksi virus ND *La Sota* menunjukkan kongesti ringan pada sebagian kulit. (C) Tidak diinfeksi virus ND (kontrol negatif).

### Lesi Mikroskopis Embrio Ayam

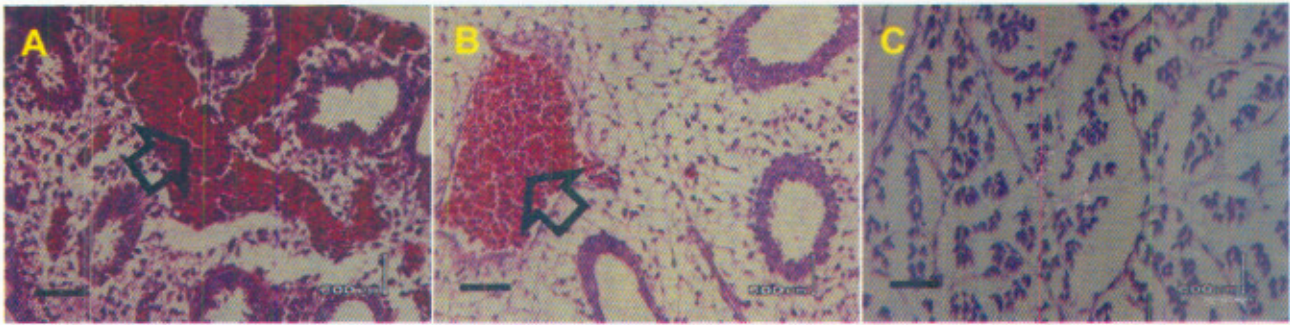
Organ dari embrio ayam yang diduga digunakan sebagai tempat replikasi virus antara lain kulit, paru-paru, usus, hati, ginjal dan jantung (Alexander and Senne, 2008). Lesi mikroskopis yang diakibatkan oleh virus ND isolat Salatiga berupa kongesti dan hemoragi pada paru-paru, kongesti pada usus, ginjal, hati, jantung juga kongesti kulit yang disertai radang (Gambar 2A, 3A, 4A, 5A, 6A). Lesi tersebut berbeda dengan lesi mikroskopis yang diakibatkan oleh virus ND strain lentogenik dalam hal ini virus ND *La Sota* berupa kongesti pada paru-paru, kulit, ginjal dan jantung. Embrio ayam yang tidak diinfeksi oleh virus ND (kontrol negatif) terlihat normal. Organ-organ dari embrio tersebut secara mikroskopis terlihat tidak mengalami perubahan.

Beberapa penyakit selain ND yang pernah dilaporkan menyebabkan perubahan mikroskopis pada organ dari embrio ayam misalnya AI, IB, ILT dan juga IBD. Virus AI menyebabkan lesi mikroskopis pada banyak organ berupa *perivascular cuffing* di otak, kongesti dan hemoragi pada proventrikulus, nefritis dan nekrosis ginjal, juga hemoragi pada kulit. Lesi mikroskopis yang teramati pada embrio ayam yang diinfeksi virus IB berupa kongesti dan nekrosis di hati, kongesti disertai infiltrasi sel radang pada paru-paru, serta radang dan edema yang terjadi pada tubulus ginjal. Virus IB menyebabkan lesi pada embrio ayam 6 hari pasca inokulasi (Cavanagh and Gelb, 2008). Embrio ayam yang diinfeksi oleh virus ILT terlihat adanya plaq atau kerak pada chorioallantoic membrane (CAM) yang disebabkan karena nekrosis dan reaksi

proliferasi jaringan (Garcia and Guy, 2008). Lesi mikroskopis yang pernah dilaporkan pada embrio ayam yang diinfeksi virus IBD berupa hemoragi peteki (*petechial hemorrhages*) dan kongesti kulit, nekrosis dan hemoragi hati, kongesti dan nekrosis pada ginjal, dan juga kongesti berat pada paru-paru (Etteradossi and Saif, 2008).

**Paru-paru.** Berdasarkan hasil pemeriksaan preparat histopatologi dari embrio ayam yang diinfeksi virus *Newcastle disease* isolat Salatiga, paru-paru mengalami kongesti dan hemoragi (Gambar 2A). Hal ini hampir sama dengan ayam dewasa. Menurut Alexander and Senne (2008), bahwa lesi yang diakibatkan oleh virus ND khususnya pada mukosa saluran pernafasan atas unggas menunjukkan adanya hemoragi, edema, dan infiltrasi sel radang berupa leukosit dan makrofag pada 6 hari pasca infeksi virus. Pada paru-paru juga akan tampak adanya kongesti, edema parabronki dan akan timbul hemoragi dan eritrofagositosis di sekitar alveolar parabronki.

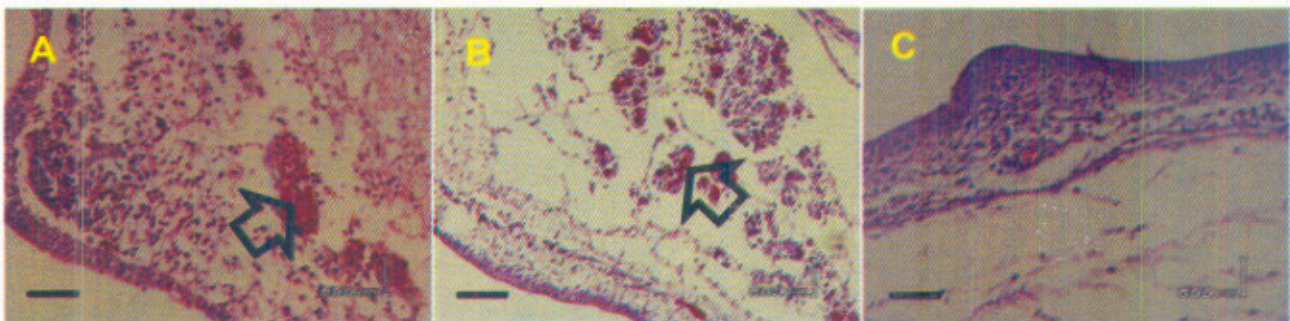
Hasil penelitian ini menunjukkan bahwa organ pernafasan dalam hal ini paru-paru yang diinfeksi oleh virus ND akan menghasilkan lesi dengan tingkat keparahan tergantung virulensi virus masing-masing. Pada embrio ayam yang diinfeksi oleh virus ND strain lentogenik menunjukkan adanya kongesti pada paru-paru namun lebih ringan bila dibandingkan dengan lesi oleh virus ND isolat Salatiga (Gambar 2B). Hal ini juga dapat dibandingkan dengan paru-paru normal dari embrio ayam yang tidak diinfeksi virus (Gambar 2C).



Gambar 2. Histopatologis organ paru-paru dari embrio ayam umur 11 hari, dengan pewarnaan H&E, Scale bar: 50  $\mu$ m. (A) Diinfeksi virus ND Salatiga, mengalami hemoragi dan kongesti. (B) Diinfeksi virus ND *La Sota*, mengalami kongesti. (C) Tidak diinfeksi virus ND, tidak ada perubahan.

**Kulit.** Lesi mikroskopis kulit pada ayam yang terinfeksi oleh virus ND yaitu berupa hemoragi dan ulserasi (Alexander and Senne, 2008). Lesi yang teramati pada kulit dari embrio ayam yang diinfeksi virus ND isolat Salatiga berupa kongesti dan disertai radang. Hal ini ditunjukkan dengan adanya sel-sel radang pada kulit (Gambar 3A). Embrio ayam yang diinfeksi oleh virus ND *La Sota* terlihat juga adanya

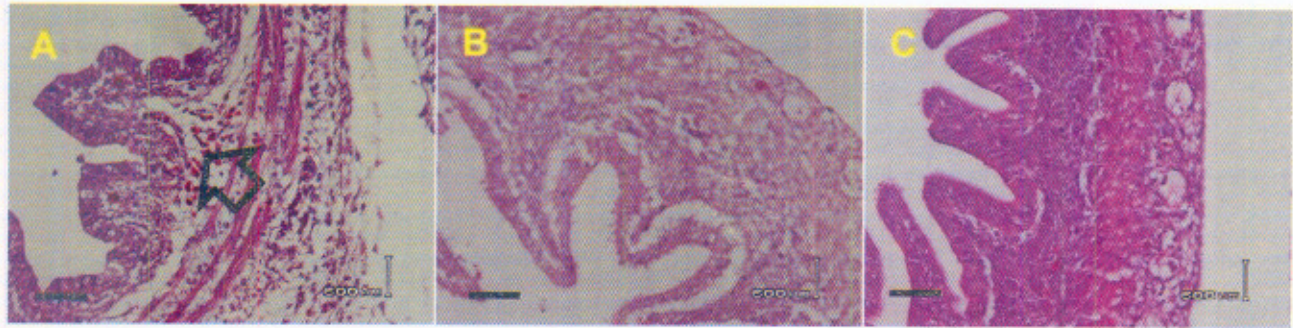
lesi berupa kongesti dan radang pada kulit (Gambar 3B). Kulit adalah organ terluar dari embrio yang pertama kali kontak dengan virus dan memiliki kesamaan antara lesi yang diakibatkan oleh virus ND *La Sota* dan isolat Salatiga. Perubahan atau lesi pada kulit tersebut dapat dibandingkan secara jelas dengan kulit normal pada embrio ayam yang tidak diinfeksi oleh virus (Gambar 3C).



Gambar 3. Histopatologis organ kulit dari embrio ayam umur 11 hari, dengan pewarnaan H&E, Scale bar: 50  $\mu$ m. (A) Diinfeksi virus ND Salatiga, mengalami hemoragi dan radang. (B) Diinfeksi virus ND *La Sota*, mengalami kongesti. (C) Tidak diinfeksi virus ND, tidak ada perubahan.

**Usus.** Berdasarkan hasil pemeriksaan mikroskopis pada embrio ayam yang diinfeksi virus ND isolat Salatiga, organ usus mengalami kongesti pada bagian sub mukosa yang berisi pembuluh darah (Gambar 4A). Pada embrio ayam yang diinfeksi virus ND *La Sota*, usus tidak mengalami perubahan seperti pada usus embrio ayam normal (Gambar 4B

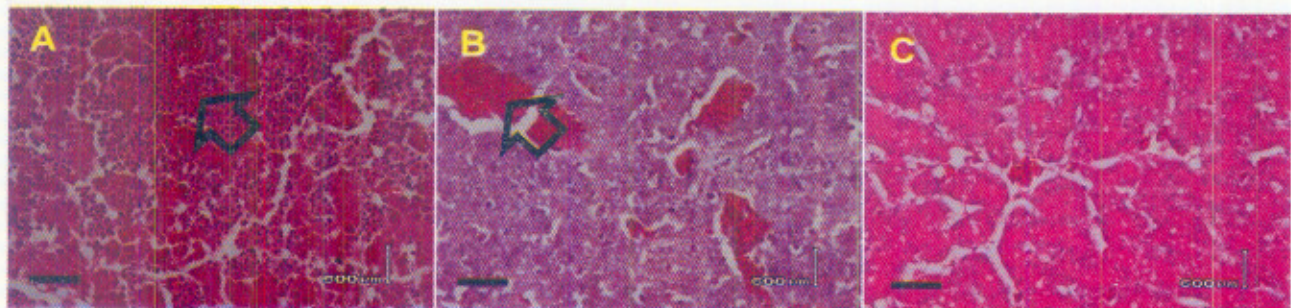
dan 4C). Pada penelitian ini lesi yang dihasilkan pada mukosa usus tidak sampai mengalami perdarahan dan nekrosis. Secara mikroskopis, hasil ini berbeda dengan lesi yang diakibatkan oleh virus ND pada ayam yaitu berupa hemoragi dan nekrosis pada dinding usus (Alexander and Senne, 2008).



Gambar 4. Histopatologis organ usus dari embrio ayam umur 11 hari, dengan pewarnaan H&E, Scale bar: 50  $\mu$ m. (A) Diinfeksi virus ND Salatiga, mengalami kongesti. (B) Diinfeksi virus ND *La Sota*, tidak ada perubahan. (C) Tidak diinfeksi virus ND, tidak ada perubahan.

**Hati.** Jaringan hati dari embrio ayam yang diinfeksi virus ND isolat Salatiga secara mikroskopis lesi yang teramati adanya kongesti berat pada jaringan hati (Gambar 5A). Hal ini dapat dibandingkan dengan hati dari embrio ayam yang diinfeksi virus ND *La Sota*. Hati menunjukkan kongesti yang lebih ringan (Gambar 5B). Pada embrio ayam (kontrol negatif), hati terlihat normal dan tidak mengalami perubahan pada hepatosit maupun pembuluh darah hati (Gambar 5C). Terjadinya kongesti pada sel hati didahului dengan

pembengkakan sel. Pembengkakan sel adalah bertambahnya ukuran sel akibat penimbunan air dalam sel, dimana sel hati membesar yang mengakibatkan sinusoid menyempit sehingga aliran darah terganggu. Hal ini menyebabkan terjadinya pembendungan darah pada beberapa tempat (Jones and Hunt, 1983). Pada ayam dewasa yang terinfeksi virus ND virulen, secara mikroskopis terlihat nekrosis dan kadang hemoragi serta terdapat hiperplasia dari sel mononuklear fagosit pada organ hati (Alexander and Senne, 2008).

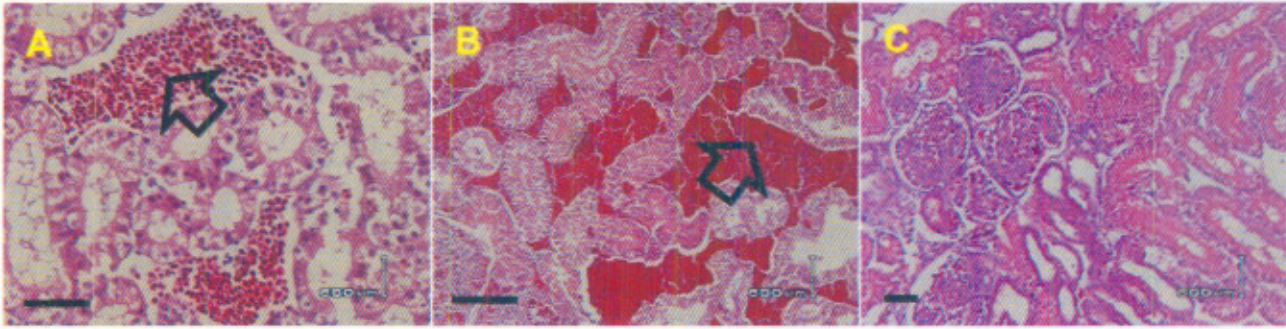


Gambar 5. Histopatologis organ hati dari embrio ayam umur 11 hari, dengan pewarnaan H&E, Scale bar: 50  $\mu$ m. (A) Diinfeksi virus ND Salatiga, mengalami kongesti berat. (B) Diinfeksi virus ND *La Sota*, mengalami kongesti. (C) Tidak diinfeksi virus ND, tidak ada perubahan.

**Ginjal.** Organ ginjal dari embrio ayam yang diinfeksi virus ND baik isolat Salatiga maupun virus *La Sota* terlihat sama-sama mengalami kongesti (Gambar 6A dan 6B). Perubahan ini terlihat jelas berbeda bila dibandingkan dengan ginjal embrio ayam (kontrol negatif) yang tidak mengalami

perubahan (Gambar 6C). Perubahan pada ginjal ayam yang terinfeksi virus ND secara mikroskopis bisa berupa hemoragi dan nekrosis namun lesi tersebut biasanya lebih jarang ditemukan dari pada lesi-lesi pada organ lain seperti pernafasan dan pencernaan (Alexander and Senne, 2008).

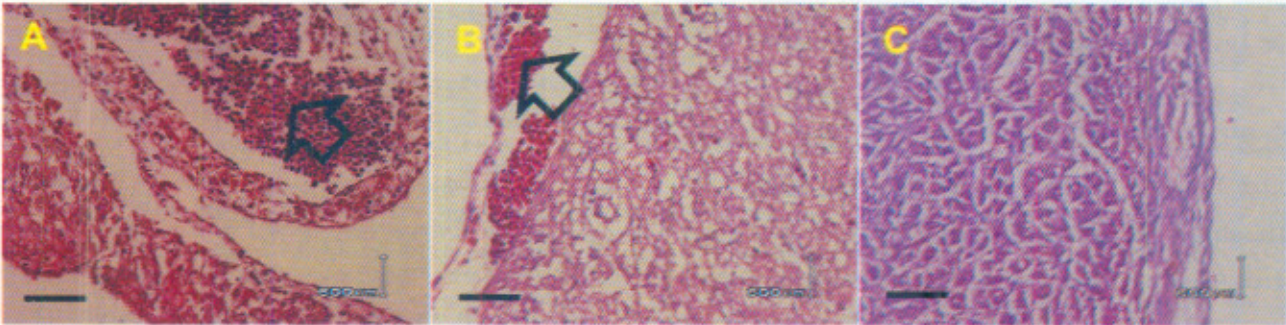




Gambar 6. Histopatologis organ ginjal dari embrio ayam umur 11 hari, dengan pewarnaan H&E. (A) Diinfeksi virus ND Salatiga, mengalami kongesti. Scale bar: 50  $\mu$ m. (B) Diinfeksi virus ND *La Sota*, mengalami kongesti. Scale bar: 50  $\mu$ m. (C) Tidak diinfeksi virus ND, tidak ada perubahan. Scale bar: 25  $\mu$ m.

**Jantung.** Organ jantung dari embrio ayam secara mikroskopis menunjukkan adanya kongesti, baik yang diinfeksi oleh virus ND isolat Salatiga maupun oleh virus *La Sota* (Gambar 7A dan 7B).

Pada (kontrol negatif) embrio ayam yang tidak diinfeksi oleh virus ND tidak menunjukkan adanya perubahan pada organ jantung (Gambar 7C). Menurut Alexander and Senne (2008), pada ayam



Gambar 7. Histopatologis organ jantung dari embrio ayam umur 11 hari, dengan pewarnaan H&E, Scale bar: 50  $\mu$ m. (A) Diinfeksi virus ND Salatiga, mengalami kongesti. (B) Diinfeksi virus ND *La Sota*, mengalami kongesti. (C) Tidak diinfeksi virus ND, tidak ada perubahan.

biasanya nekrosis dan hemoragi dapat ditemukan pada jantung. Sehingga berdasarkan hasil tersebut terdapat perbedaan antara lesi yang dihasilkan oleh virus ND pada embrio ayam dan juga pada ayam dewasa. Lebih lanjut dijelaskan bahwa lesi yang terjadi pada organ ayam yang diinfeksi oleh virus ND tergantung dari galur atau patotipe virus. Menurut Miller (2010), virus galur velogenik dapat menimbulkan manifestasi klinis pada saluran pencernaan, syaraf dan saluran pernafasan. Virus galur mesogenik menimbulkan manifestasi klinis

pada saluran pernafasan dan syaraf, sedangkan virus ND yang kurang virulen atau lentogenik menimbulkan manifestasi ringan pada saluran pernafasan.

Patogenisitas virus ND terutama dipengaruhi oleh dua spike glikoprotein yaitu hemagglutinin-neuraminidase (HN) dan fusion protein (F) (Oberdörfer, 2006). Fusion protein terbelah menjadi  $F_1$  dan  $F_2$  sebagai partikel virus yang infeksius. Pembelahan ini dimediasi oleh enzim protease yang berada hampir diseluruh sel dan jaringan hospes

(Seal *et al.*, 2000). Dalam proses replikasinya, virus ND galur velogenik berbeda dengan virus ND lentogenik. Virus ND velogenik secara *in ovo* lebih mudah tumbuh dan bersifat sistemik dibandingkan dengan virus ND lentogenik. Virus ND velogenik dapat bereplikasi pada hampir semua sel dan jaringan tubuh dengan atau tanpa adanya enzim tripsin, sedangkan virus ND lentogenik hanya dapat bereplikasi jika hanya ada tripsin pada sel. Enzim tripsin atau yang mirip dengan tripsin hanya berada pada epitel saluran pernafasan dan saluran pencernaan. Berdasarkan kemampuan replikasi virus tersebut, maka virus ND galur velogenik dapat mengakibatkan infeksi sistemik yang lebih parah pada ayam bila dibandingkan dengan infeksi virus ND galur lentogenik (Alexander and Senne, 2008).

Lesi makroskopis yang teramati pada embrio ayam setelah diinfeksi virus ND isolat Salatiga menunjukkan adanya hemoragi pada kulit. Lesi tersebut lebih parah bila dibandingkan dengan virus ND *La Sota* yang menyebabkan kongesti ringan pada kulit. Lesi mikroskopis yang terjadi pada embrio ayam setelah diinfeksi virus ND isolat Salatiga berupa kongesti dan hemoragi pada paru-paru, kongesti dan radang pada kulit, serta kongesti pada usus, hati, ginjal, dan jantung. Lesi tersebut lebih parah bila dibandingkan dengan lesi yang diakibatkan oleh infeksi virus ND *La Sota* yang menunjukkan adanya kongesti pada paru-paru, kongesti dan radang pada kulit, serta kongesti pada ginjal, dan jantung secara keseluruhan. Lesi pada embrio ayam yang diinfeksi virus ND isolat Salatiga secara makroskopis maupun mikroskopis menunjukkan lesi yang lebih parah dibandingkan virus ND *La Sota*.

## Daftar Pustaka

- Alexander, D.J. and Senne, D.A. (2008) *Newcastle Disease, Other Avian Paramyxovirus and Pneumovirus Infection* In: Disease of Poultry. Saif, Y.M. Blackwell Publishing. Iowa.
- Allan, W.H., Lancaster, J.E. and Toths, B. (1978) *The Production and Use of Newcastle Disease vaccine*. Food and Agriculture Organization of United Nations. Roma: 1-180.
- Beard, C.W. (1989) *Serologic Procedures* In: Laboratory Manual for the Isolation and Identification of Avian Pathogens. 3<sup>rd</sup> ed. H. G. Purcuse *et al.* Kennett Square, PA. American Association Avian Pathologists.
- Cavanagh and Gelb. (2008) *Infectious Bronchitis* In: Disease of Poultry. Saif, Y.M. Blackwell Publishing. Iowa.
- Darminto dan Ronohardjo, P. (1996) *Newcastle Disease pada Unggas di Indonesia: Situasi Terakhir dan Relevansinya terhadap Pengendalian Penyakit*. Balai Penelitian Veteriner.
- Etteradossi and Saif, Y.M. (2008) *Infectious Bursal Disease* In: Disease of Poultry. Saif, Y.M. Blackwell Publishing. Iowa.
- Garcia and Guy. (2008) *Laringotracheitis* In: Disease of Poultry. Saif, Y.M. Blackwell Publishing. Iowa, USA.
- Jones, T.C. and Hunt, R.D. (1983) *Veterinary Pathology*. 5<sup>th</sup> ed. Lea & Febiger. Philadelphia, USA.
- Li, Z., Li, Y., Chang, S., Dhing, Z., Mu, L. and Cong, Y. (2010) Antigenic Variation between Newcastle Disease Virus of Goose and Chicken Origin. *Arch. Virol.* 155: 499-505.
- Miller, P. J., Decanini, E. L. and Alfonso, C. L. (2010) Newcastle disease: Evolution of genotypes and the related diagnostic challenges. *Infect. Gen. Evol.* 10: 26-35.

- North, M.O. and Bell, D.D. (1990) Commercial Chicken Production Manual. 4<sup>th</sup> ed. Chapman & Hall. USA.
- Oberdörfer, A.R., Veits, J., Werner, O. and Mettenleiter. T.C. (2006) Enhancement of Pathogenicity of Newcastle Disease Virus by Alternation of Specific Amino Acid Residues in the Surface Glycoprotein F and HN. *J. Avi. Dis.* 50: 259-263
- Office Internationale Des Epizooties. (2009) OIE Terrestrial Manual 2009, Newcastle Disease.
- Putra, H.H. (2011) Studi Lesi Makroskopis dan Mikroskopis Embrio Ayam yang Diinfeksi Virus Newcastle Disease Isolat Ayam Petelur Salatiga. Skripsi Fakultas Kedokteran Hewan UGM. Yogyakarta.
- Seal, B.S., King, D.J. and Sellers, H.S. (2000) The Avian Response to Newcastle disease Virus. *Dev. Comp. Imm.* 24: 257-268.
- Wibowo, M.H., Asmara, W. dan Tabbu, C.R. (2006) Isolasi dan Identifikasi Serologis Virus Avian Influenza dari Sampel Unggas yang Diperoleh di D.I. Yogyakarta dan Jawa Tengah. *J. Sain Vet.* 24: 77-83.
- Wiyono, A., Indriani, R., Dharmayanti, N.L.P.I., Damayanti, R., Parede, L., Syafriati, T. dan Darminto. (2004) Isolasi dan Karakterisasi Virus *Highly Pathogenic Avian Influenza* Subtipe H5 dari Ayam Asal Wabah di Indonesia. *JITV* 9: 61-71.