

CONDY-RAY & ACCURAD 200 SEBAGAI SARANA PENCITRAAN UNTUK MENGATASI KELAINAN SENDI TEMPORO MANDIBULA

Heru Suryonegoro, Hanna HB Iskandar

Staf Pengajar Radiologi
Fakultas Kedokteran Gigi Universitas Indonesia

Heru Suryonegoro, Hanna HB Iskandar: *Condy-ray & Accurad 200* Sebagai sarana Pencitraan untuk Mengatasi Kelainan Sendi Temporo Mandibula. *Jurnal Kedokteran Gigi*. Universitas Indonesia. 2003; 10 (Edisi Khusus): 232-235

Abstract

Since the temporomandibular joints are components of the stomatognathic system that dentist is most familiar with, problems relating to this joints must be recognized, understood and treated by dentists. A comprehensive evaluation of this joint problems must include the radiographic examination. Transcranio lateral is the most commonly used of all conventional TMJ radiographic projection from the lateral aspect that shows the condyle, fossa and eminence as well as the condylar fossa relationship in selected functional movements, but which is not free from superimposed of the adjacent structures. A modified positioning device has been developed over this past years, to overcome these superinposition problems. The use of "Condy ray" and "Accurad 200" apparatus that have some advantages over the standard transcranio lateral radiographic projection will be discussed in this paper.

Key words : Temporomandibular joints; radiographic examination; condy ray; accurad 200.

Pendahuluan

Sendi Temporo Mandibula (sendi rahang) merupakan salah satu organ yang berperan penting dalam sistem stomatognatik. Kelainan sendi dapat dirasakan sangat mengganggu penderita, dengan keluhan berupa *clicking*, trismus, dan rasa sakit yang menyebar ke seluruh wajah, kepala, serta organ lainnya. Gangguan tersebut umumnya telah berlangsung lama dan baru disadari setelah keadaan menjadi parah.

Penatalaksanaan masalah kelainan sendi ini mutlak memerlukan kesertaan pemeriksaan radiografik. Untuk

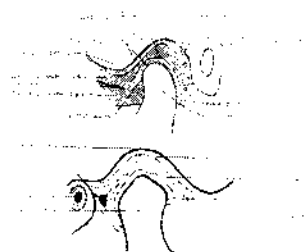
menegakkan diagnosis, merencanakan perawatan maupun evaluasi dan prognosinya dibutuhkan pencitraan radiografik yang tepat sesuai kasus.^{1,2} Oleh karena itu untuk kasus kelainan sendi selain pemeriksaan klinis yang teliti, juga memerlukan pemeriksaan radiografik yang tepat guna. Pemeriksaan radiografik dapat memberikan informasi diagnostik yang dibutuhkan dan belum diperoleh dari pemeriksaan klinis. Dengan demikian indikasi berbagai tehnik pemotretan sendi ini selain harus sesuai kasus juga harus dikuasai dokter gigi, sehingga paling tidak dapat merujuk untuk pemeriksaan yang sesuai.

Ada beberapa alat bantu pilihan untuk mempermudah memperoleh informasi radiografik sendi rahang, antara lain telah dikembangkan modifikasi teknik *Transcranio-lateral* dengan bantuan alat *condy-ray* dan *accurad 200*.

Makalah ini akan membahas pencitraan sendi temporomandibular dengan alat bantu *condy ray & accurad 200* untuk memperoleh informasi diagnostik optimal dalam mengevaluasi kelainan sendi temporomandibular.

Tinjauan Pustaka

Kejelasan gambaran radiografik sendi TM diperlukan untuk interpretasi dan evaluasi, agar kelainan sendi dapat dibedakan dari keadaan sendi yang normal. Komponen sendi temporo mandibula terdiri dari fossa, eminensia artikularis, kondilus, dan diskus artikularis. Bentuk serta ukurannya bervariasi, dan berubah sesuai pertambahan usia, adanya kelainan, atau gangguan fungsi oklusi dan artikulasi.^{1,2,3} (Gambar 1)




Gambar 1. Skematis sendi TM³

Gambaran radiografik sendi pada berbagai proyeksi harus diamati dengan teliti. Pada proyeksi *transcranio-lateral*, gambaran kepala kondilus tampak radiopak. Bentuknya elips atau bulat, permukaan anterior dan superiornya mendatar atau tidak rata di dalam fosa artikularis. Tepi posterior eminensia artikularis membentuk batas anterior fossa, sedangkan lempeng timpanik membentuk batas posterior. Gambaran eminensia artikularis berupa tonjolan tulang radiopak membentuk setengah lingkaran.

Bagian lain yang perlu diperhatikan adalah tulang kortikal komponen sendi

(apakah keadaannya utuh, terputus-putus atau menebal), serta struktur gambaran medulanya. Gambaran meatus auditorius eksternus beserta kanalnya tampak berupa radiolusensi bulat atau oval di belakang lempeng timpanik. Ruang sendi berisi diskus interartikularis yang merupakan komponen fibrokartilago.^{1,2}

Pada oklusi sentrik (tutup mulut) posisi kondilus sentris di dalam fossa artikularis dikelilingi oleh garis radiolusen ruang sendi. Pada keadaan normal gambaran kondilusnya konsentris di dalam fossa artikularis, yaitu tebal garis radiolusen akan sama di ruang sendi, baik di superior, anterior maupun posterior. Saat buka mulut kondilus bergerak ke arah depan dan bawah, sampai gambaran radiografik bagian atas kondilus tepat berada di bawah, dan berjarak ± 2 mm terhadap eminensia artikularis (Gambar 2).



Gambar 2. Radiograf sendi TM³

Gambaran tulang temporal dan Prosesus klinoideus posterior sering terlihat tumpang tindih pada daerah inferior sendi. Oleh karena itu tumpang tindih dengan kedua struktur ini harus dihindari, agar sendi terlihat jelas, sehingga mudah diinterpretasikan.^{3,4,5}

Radiografi sendi TM dengan alat Bantu.

Weinberg meneliti penggunaan alat pengatur posisi kepala untuk memudahkan dan melengkapi sarana radiografi transkranio-lateral.⁴ Alat pengatur tersebut menahan kepala dalam tiga arah. Penggunaan alat tambahan ini dapat mengatasi tumpang tindih struktur tulang di daerah sendi, sehingga meningkatkan mutu radiograf. Pada penelitian Weinberg ini diperoleh cara koreksi gambaran yang tumpang tindih tersebut. Bila pemotretan

pertama, tulang temporal tumpang tindih menutupi gambaran sendi, maka pada pemotretan ulang koreksi, posisi kepala pasien harus diubah ke arah inferior, agar struktur ini menjauhi daerah sendi. Perubahan posisi kepala pasien pada penelitian ini, tidak mempengaruhi gambaran radiografik ruang sendi.⁴ Dixon menyatakan bahwa untuk memperoleh gambaran radiografik sendi TM yang akurat diperlukan sudut vertikal sebesar 20 derajat ke arah inferior, dan sudut horisontal 15 derajat ke arah dorsal.⁶

Proyeksi transkranio-lateral dengan alat bantu *condy-ray*

Condy-ray adalah salah satu alat bantu yang digunakan untuk mengkoreksi kelemahan-kelemahan proyeksi transkranio lateral, sehingga hasil yang diperoleh lebih baik.³ Alat bantu ini dirancang dengan 4 titik pedoman sebagai penentu posisi kepala pasien, sehingga operator dapat mengontrol posisi kepala dengan baik.

Condy-ray dilengkapi penentu arah *cone* yang berbentuk lingkaran. Apabila ujung *cone* disesuaikan dengan lingkaran ini, akan membentuk sudut vertikal 20 derajat ke arah inferior, dan 15 derajat ke arah dorsal. Hasil gambaran sendi hanya terbatas pada daerah seluas ukuran film dental periapikal (3 cm x 4 cm). Dengan demikian diperoleh gambaran struktur anatomis sendi TM yang akurat.

Proyeksi transkranio-lateral dengan alat bantu *accurad 200*

Alat Bantu lain yang dikembangkan untuk mengatasi kelemahan proyeksi transkranio-lateral adalah *accurad 200*. Perlu beberapa persiapan untuk menghasilkan radiograf sendi ini, antara lain :

Film dipersiapkan di kamar gelap, sebelum pemotretan dilakukan. Film dimasukkan ke dalam kaset yang berukuran 17 cm x 12 cm. Indikator kode warna pada kaset diatur setelah film berada di dalam kaset. Gunanya untuk mengidentifikasi apakah kaset sudah terisi atau belum. Titik warna hijau menandakan kaset belum berisi film, dan warna merah bila kaset telah diisi film. Kode warna ini juga dapat digunakan

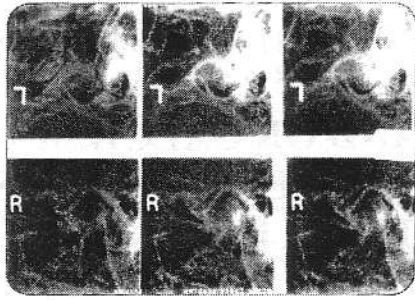
untuk memberi tanda apakah film sudah disinari atau belum.

Posisi pasien dapat berdiri atau duduk tegak di kursi unit tanpa sandaran kepala, sehingga kepalanya bebas bergerak. *Accurad 200* dipasang di kepala pasien. Kaset film untuk sendi rahang kanan berada di sisi kanan kepala pasien, dan sebaliknya, kaset film di sisi kiri kepala pasien. Huruf identifikasi kanan (R) atau kiri (L) ditentukan dengan cara menggeser penutup telinga ke arah dalam. Posisi penutup telinga harus tepat masuk ke dalam liang telinga.

Penutup telinga pada sisi yang berlawanan dimasukkan ke dalam liang telinga. Posisi roda sudut harus tepat horizontal. Setelah posisi tepat, penutup liang telinga difiksir dan dikunci. Angka di lingkaran dalam yang menunjukkan sudut roda kembar, dan sudut anterior posterior dicatat. Tujuannya untuk memperoleh hubungan optimal antara objek ke film agar pembesaran gambar dan distorsi minimal.

Langkah selanjutnya adalah memasukkan kaset film ke dalam pemegang kaset. Arah pemasukannya harus selalu dari depan (di samping wajah pasien). Peletakan tepi kaset film pada proyeksi pertama, tepat pada tepi depan pemegang kaset. Untuk proyeksi kedua kaset film digeser sampai posisinya tepat di tengah pemegang kaset. Pada proyeksi ketiga kaset film digeser sampai posisinya tepat pada tepi belakang pemegang kaset.

Setelah tiga kali pemotretan selesai, kaset film dikeluarkan dari pemegang kaset dan ditempatkan kembali ke pemegang kaset dengan posisi terbalik. Selanjutnya prosedur pemotretan diulang untuk tiga proyeksi berikutnya. Kondisi sinar yang digunakan bervariasi, kondisi untuk orang dewasa rata-rata kV 60 mA10 dan waktu 1,3 detik dan 1,5 detik, sedangkan kondisi untuk anak-anak rata-rata 0,8 detik. Gambaran radiografik sendi rahang yang bermutu baik akan diperoleh, apabila mengikuti prosedur tersebut di atas. (Gambar 3).



Gambar 3.

Hasil radiografi dengan *accurad 200*⁷

Diskusi

Anatomi sendi temporo mandibula bentuknya bervariasi. Oleh karenanya, pemotretan standar transkranio-lateral tidak selalu menghasilkan gambaran sendi dengan baik. Pemotretan standar tidak dilengkapi alat tambahan pengatur posisi kepala pasien, sehingga posisi kepala pasien tidak dapat dikontrol dengan baik dan sulit memodifikasi posisi kepala untuk menghindari tumpang tindih dengan struktur anatomis tulang tengkorak pada daerah sendi.

Kelemahan ini dapat diatasi dengan memodifikasi teknik proyeksi transkranio-lateral dengan alat bantu *condy ray* dan *Accurad 200*. Keberhasilan menggunakan kedua teknik ini untuk membantu menentukan diagnosis kelainan sendi cukup signifikan. Kemajuan ini tentu saja didukung oleh berbagai penelitian sehingga diperoleh radiograf sendi yang memuaskan. Pengaturan posisi kepala pasien yang sedemikian rupa memungkinkan pergerakan penderita minimal. Penyudutan sinar yang benar-benar terarah, menyebabkan bidang liput atau daerah radiasi lebih kecil, dan detil gambaran lebih terbatas, sehingga lebih mudah untuk menginterpretasikan gambaran radiografik sendi temporo mandibula yang dihasilkan.

Indikasi kedua teknik di atas lebih luas jika dibandingkan dengan teknik lain, sehingga banyak kasus kelainan sendi dapat dideteksi selain itu standarisasi memungkinkan pasien dapat difoto ulang kembali dengan posisi yang sama. Radiograf yang dihasilkan *condy ray* dan *accurad 200* memperlihatkan perbedaan

gambaran radiografik yang dihasilkan. Dengan *condy-ray*, gambaran struktur anatomis sendi tampak memiliki kontras dan detil yang baik dan tidak mengalami pembesaran gambar, sehingga sesuai dengan bentuk dan ukuran sendi yang sebenarnya. Sedangkan dengan *accurad 200* gambaran radiografik yang dihasilkan masih memperlihatkan adanya bias dan pembesaran struktur. Dari segi pasien dengan *condy-ray*, penderita merasa lebih nyaman, waktu pemotretan lebih singkat, dan biaya relatif lebih hemat. Namun demikian, kedua alat bantu tersebut belum banyak dikenal di Indonesia, sehingga sulit untuk mendapatkan film sesuai dengan ukuran kaset.

Kesimpulan

Alat Bantu *condy ray* dan *accurad 200* menghasilkan gambaran sendi temporo mandibula yang lebih baik dibandingkan proyeksi transkranio lateral biasa sehingga interpretasi radiograf lebih mudah dan lebih tepat.

Tinjauan Pustaka

1. Goaz P W, White S C. *Oral Radiology Principles and Interpretation*. The C.V. Mosby Company, St.Louis, Toronto, London, 1982: 580-584.
2. Worth H M. *Principles and Practice of Oral Radiologic Interpretation*. Year Book Medical Publisher Inc, Chicago, 1963: 655-658.
3. Eric Whaites. *Essential of Dental Radiography and Radiology*. Churchill Living Stone, London, 1992: 297-313
4. Weinberg L A. Technique For Temporomandibular Joint Radiographs. *J. Prosthet. Dent.* 1972: 284-308.
5. Mahan P E, Alling C C. *Facial Pain*. 3rd ed., Lea & Febiger, Philadelphia, London, 1991: 42-44.
6. Dixon D C. Diagnostic Imaging of The Temporomandibular Joint. *Dental Clinics of North America*. 1991: 35: 53-58.
7. *Instruction Manual Accurad 200*. Denar Corp. Anaheim. 1987: 4