

## KARSINOMA SEL SKUAMOSA PADA PASIEN DENGAN LESI LIKENOID ORAL (Laporan Kasus)

Nita Margaretha\* Titiek Setyawati\*\* Wirasmi Marwoto\*\*\*

\* Residen Departemen Ilmu Penyakit Mulut Fakultas Kedokteran Gigi Universitas Indonesia

\*\*Departemen Ilmu Penyakit Mulut Fakultas Kedokteran Gigi Universitas Indonesia

\*\*\*Bagian Patologi Anatomik Fakultas Kedokteran Universitas Indonesia

### Abstract

#### Oral Squamous Cell Carcinoma in A Patient with Oral Lichenoid Lesion (A Case Report)

Oral squamous cell carcinoma represents more than 90% of all oral cancers. Ten percent of the cases are found on the buccal mucosa and the gingiva. The World Health Organization defines a premalignant or precancerous lesion as a morphologically altered tissue in which cancer is more likely to occur and includes oral leukoplakia, oral erythroplakia, and possibly oral lichen planus (OLP). The purpose of this study was to discuss the possibility of malignant transformation of OLP. The potency of OLP as a premalignant lesion is still an ongoing controversial discussion in the literature. The report a case of oral squamous cell carcinoma located on the left buccal mucosa accompanied by oral lichenoid lesions on the right buccal mucosa, lower labial mucosa, and left buccal mucosa. These findings led to a possibility of malignant transformation of the oral lichenoid lesions. Unfortunately, biopsy on the lichenoid lesions was not performed. Therefore, a definitive diagnosis of OLP could not be established and the possibility of the lesions being dysplastic remained unclear. This study concluded that biopsy is mandatory to establish a definitive diagnosis of OLP and to investigate the possibility of dysplasia. It is necessary to perform examination of genetic alterations in dysplastic OLP in order to assess loss of heterozygosity (LOH), which may help to consider the risk of malignant transformation. *Indonesian Journal of Dentistry 2006; Edisi Khusus KPPIKG XIV:353-357*

Key words: oral squamous cell carcinoma, oral lichenoid lesion.

### Pendahuluan

Karsinoma rongga mulut merupakan salah satu dari berbagai kanker yang sering terjadi di dunia dan 90% di antaranya adalah karsinoma sel skuamosa.<sup>1,2</sup> Karsinoma sel skuamosa dapat terjadi pada bibir (25-30%), lidah (2-40%), dasar mulut (15-20%), mukosa bukal dan gingiva (10%) dan pada palatum (10-20%).<sup>3</sup> Karsinoma sel skuamosa sering terjadi pada usia lanjut<sup>1,2</sup> dan terdapat predileksi pada pria.<sup>2,3</sup>

Definisi lesi pra keganasan menurut *World Health Organization* adalah jaringan yang mengalami perubahan morfologik yang memungkinkan terjadinya kanker. Lesi tersebut meliputi leukolakia, eritroplakia dan mungkin juga *lichen planus*.<sup>1</sup> Selama ini kemungkinan *lichen planus* sebagai lesi pra keganasan masih merupakan perdebatan.<sup>1,3</sup> Dalam literatur disebutkan bahwa *lichen planus* mempunyai potensi sebagai lesi pra keganasan dengan kemungkinan <1%,<sup>2</sup> dan lebih sering terjadi pada tipe non retikuler, yaitu pada tipe erosif dan atropik.<sup>2,3</sup>

Tujuan penulisan laporan ini adalah untuk membahas kemungkinan transformasi *oral lichen planus* (OLP) ke arah keganasan. Kami melaporkan sebuah kasus karsinoma sel skuamosa (KSS) pada seorang wanita, disertai adanya lesi dengan gambaran klinik OLP pada mukosa bukal dan labial. Kami mencoba membahas faktor etiologi kasus ini serta kemungkinan transformasi keganasan dari lesi dengan gambaran klinik mirip OLP.

### Laporan Kasus

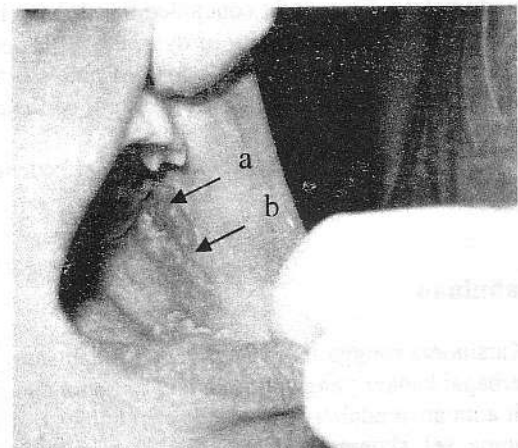
Pasien wanita berusia 56 tahun datang ke klinik Penyakit Mulut RSUPN Cipto Mangunkusumo pada tanggal 22 Desember 2004. Pasien tersebut rujukan dari Layanan Kesehatan Jakarta PT Pertamina Bina Medika dengan diagnosis kerja ulkus traumatikus. Pasien mengeluh timbul sariawan besar di pipi kiri sejak 3 bulan yang lalu yang semula kecil lalu membesar. Pasien juga mengeluh kepala berdenyut tetapi tidak demam. Selama 2 bulan sebelum sariawan timbul mulut terasa perih saat makan pedas. Pasien sudah berobat ke RS dan selalu diberi antibiotika dan penghilang rasa sakit, tetapi sariawan tidak pernah sembuh.

Pasien juga berobat ke dokter gigi umum dan diberi triamsinolon asetonida 0,1% *in ora base* tapi sariawan tidak dikeringkan dulu sebelum obat dioleskan. Tanggal 1 November 2004 dan 15 Desember 2004 pasien pergi ke dokter gigi untuk mencabut gigi-gigi atas kiri belakang yang tidak berlubang tetapi selalu mengenai sariawan. Sebelum pencabutan, pasien mendapatkan obat asam mefenamat 500mg dan setelah pencabutan diberikan asam mefenamat 500mg 3x1 dan sefadroksil monohidrat 500mg 2x1. Tanggal 3 Desember 2004 pasien pergi ke RS Persahabatan dan mendapatkan obat *Solcoseryl dental adhesive*. Akhir-akhir ini pasien tidak bisa makan pedas, namun masih bisa makan teratur. Pasien mengaku mempunyai kebiasaan minum minuman beralkohol pada saat menghadiri pesta.

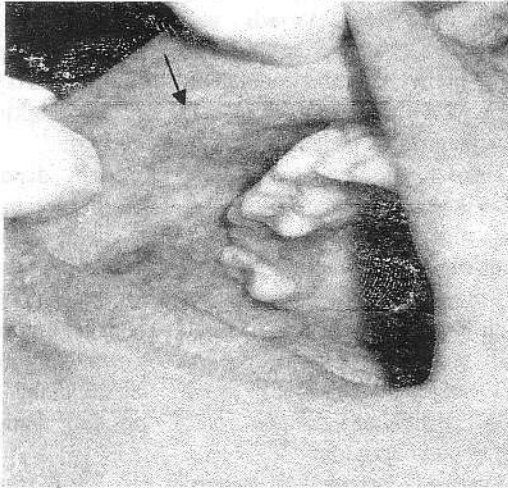
Riwayat penyakit sistemik meliputi hipertensi dan kadar kolesterol darah tinggi. Pasien tidak teratur minum obat anti hipertensi. Pasien mengaku telah berhenti menstruasi sejak bulan Juli 2004. Untuk melancarkan buang air besar, pasien sering minum jamu-jamuan (Merit) dan obat bisakodil. Keadaan umum pasien terlihat cukup baik, pasien cukup komunikatif dan kooperatif. Berat badan 80 kg dan tinggi badan 155cm.

Dari pemeriksaan ekstra oral didapati bibir dan sirkum oral tidak ada kelainan. Kelenjar limfe submandibula kanan teraba, kenyal dan tidak sakit, sedangkan sisi kiri teraba, padat, agak sakit. Pemeriksaan intra oral didapati kebersihan mulut yang buruk dengan kalkulus sub dan supra gingiva disertai peradangan pada tepi gingiva dan resesi gingiva pada 15,14,13,34,35,44. Lidah tertutup lapisan berwarna putih kekuningan tebal. Gigi-geligi 17, 16, 23, 25, 26, 27, 28, 46 hilang, 15,38,37 karies email, 32,31,41,42 atrisi, 24 abrasi servikal dan 17,16,46 menggunakan gigi tiruan sebagian akrilik yang dibuat oleh tukang gigi dan tidak bisa dilepas oleh pasien.

Pada mukosa bukal kiri regio 26-28 terdapat ulkus ireguler dengan tepi meninggi dan membulat, diameter  $\pm$  3 cm, berwarna kemerahan dan pada dasarnya terdapat jaringan nekrosis. Indurasi dan nyeri tekan positif. Soket bekas pencabutan gigi 28 dan bagian ulkus yang berdekatan dengan regio tersebut tampak tertutup oleh lapisan berwarna kekuningan. Pada sulkus mukobukal sampai ke mukosa bukal kiri regio 38-34 (Gambar 1) tampak adanya lesi putih ireguler, batas jelas, sedikit lebih tinggi dari jaringan sekitarnya, permukaan tidak halus dengan *striae* putih pada bagian posterior. Pada mukosa bukal kanan (Gambar 2) dan labial bawah terdapat lesi retikuler putih disertai lesi atrofi berwarna kemerahan. Pigmentasi kehitaman tampak pada mukosa bukal kanan. Pasien membawa hasil pemeriksaan darah dengan hasil dalam batas normal kecuali laju endap darah > nilai normal.



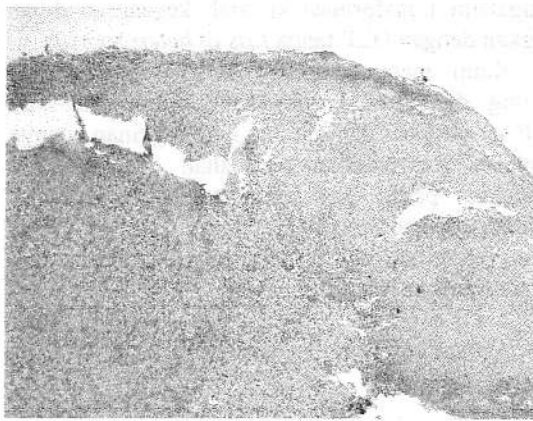
Gambar 1. a: KSS tampak sebagai ulkus dengan tepi meninggi disertai indurasi, pada dasar terdapat jaringan nekrosis. b: lesi putih ireguler berbatas jelas, sedikit lebih tinggi dari jaringan sekitar, permukaan tidak halus disertai *striae* putih di bagian posterior.



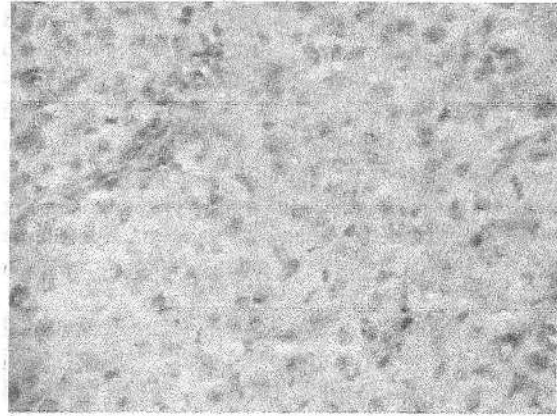
Gambar 2. Lesi retikuler putih disertai lesi atrofi kemerahan dan pigmentasi kehitaman

Diagnosis kerja yang ditegakkan pada saat itu adalah kecurigaan Karsinoma Sel Skuamosa (KSS) bukal sinistra regio 26-28, kecurigaan *Oral Lichen Planus* (OLP), Gingivitis Marginalis Kronis, 15,38,37 iritasi pulpa, 32,31,41,42 atrisi, 24 abrasi.

Pasien diresepkan obat kumur *Chlorhexidine Gluconate* 0,2% dan multivitamin kemudian dirujuk ke bagian Bedah Onkologi RSUPN-CM. Bagian Bedah Onkologi melakukan biopsi pada tanggal 23-12-2004 namun tidak dilakukan biopsi pada lesi yang dicurigai sebagai OLP. Hasil dari bagian Patologi Anatomi adalah karsinoma sel skuamosa tidak berkeratin, dengan nekrosis dan koloni *Actinomyces* (Gambar 3 dan 4).



Gambar 3. Hasil pemeriksaan patologi anatomik pada pembesaran 4x



Gambar 4. Hasil pemeriksaan patologi anatomik pada pembesaran 40x

Tanggal 04-01-2005 dilakukan *bone scan* dan *USG abdomen*, hasilnya tidak tampak gambaran metastasis dan hasil rontgen thorax tidak tampak proses spesifik. Kemudian dilakukan *CT scan* tetapi tidak tampak tanda-tanda sol intra kranial maupun massa pada lidah dan pembesaran getah bening pada leher.

### Pembahasan

Ulkus yang dijumpai pada mukosa bukal kiri dicurigai sebagai KSS, berdasarkan anamnesis dan gambaran klinik yang dijumpai yaitu gambaran lesi ulkus besar berbentuk ireguler berwarna kemerahan dengan tepi meninggi dan membulat disertai jaringan nekrosis dan indurasi serta sifat lesi yang kronis. Penemuan tersebut sesuai dengan deskripsi lesi KSS pada literatur.<sup>4</sup> Hasil pemeriksaan patologi anatomik mengkonfirmasi diagnosis KSS. Karena pasien sudah rujuk ke bagian Bedah Onkologi RSUPN-CM, maka penanganan lebih lanjut kasus ini dilakukan oleh bagian tersebut sehingga pembahasan pada kasus ini lebih difokuskan pada peran faktor etiologi.

Kemungkinan faktor etiologi yang dijumpai berdasarkan anamnesis dan gambaran klinik adalah minuman beralkohol dan transformasi keganasan lesi likenoid. Literatur menyatakan alkohol sebagai salah satu faktor etiologi KSS,<sup>1,2,3,4</sup> namun sampai saat ini belum dibuktikan sebagai penyebab (*initiator*) tetapi mempunyai efek menguatkan atau meningkatkan (*potentiator* atau *promoter*) faktor etiologi lainnya.<sup>4</sup>

*Actinomycosis* juga didapati pada kasus ini, secara klinik tampak sebagai *sulfur granules* (materi

purulen kuning yang menggambarkan koloni *Actinomyces*) pada soket bekas pencabutan gigi 28 dan bagian ulkus yang berdekatan dengan regio tersebut. Literatur tidak menyebutkan kaitan *actinomycosis* dengan KSS. *Actinomycosis* dapat terjadi setelah adanya infeksi gigi, pencabutan gigi atau trauma pada mukosa mulut.<sup>5</sup> *Actinomycosis* pada kasus ini kemungkinan adalah infeksi sekunder yang terjadi sesudah pencabutan gigi yang disertai trauma pada ulkus di mukosa bukal selama tindakan ekstraksi.

Lesi likenoid ditemukan pada mukosa bukal kanan dan kiri serta mukosa labial. Van der Meij dkk menggunakan istilah lesi likenoid karena biopsi pada lesi yang dicurigai sebagai OLP tidak dilakukan. Diagnosis OLP hanya ditegakkan bila secara klinik dan histologis memenuhi kriteria OLP.<sup>6</sup> Gambaran klinik OLP dapat berupa tipe retikuler, papuler, plak, atropik, erosif dan bulosa<sup>5,7</sup> serta pigmentasi<sup>1,5</sup> Kriteria histologisnya meliputi gambaran *liquefactive degeneration* pada sel epitel basal, infiltrasi limfosit yang tampak seperti pita pada bagian superfisial jaringan ikat, epitel dengan maturasi normal, gambaran *rete ridges* seperti gigi gergaji, adanya *civatte bodies*, dan hiperkeratosi.<sup>6,8</sup>

Kemungkinan transformasi dari OLP menjadi keganasan sampai saat ini masih merupakan perdebatan dalam literatur. Van der Meij dkk. melakukan studi pustaka tentang kasus transformasi OLP menjadi keganasan yang dilaporkan dari tahun 1977-1999 sesuai kriteria yang digunakan oleh Krutchkoff dkk. yang melakukan studi serupa pada periode 1950-1976. Dari 98 kasus transformasi keganasan yang dilaporkan, Van der Meij dkk. hanya menemukan 33 kasus (34%) yang dapat memenuhi semua kriteria Krutchkoff dkk.<sup>9</sup> Silverman dkk. dan Van der Meij dkk. melakukan penelitian prospektif pada pasien OLP. Silverman melaporkan 5 dari 214 pasien OLP (2,3%) mengalami KSS dalam waktu rata-rata 9 tahun sedangkan Van der Meij dkk. melaporkan KSS pada 3 dari 173 pasien dengan lesi likenoid (*oral lichenoid lesion/OLL*) dalam waktu rata-rata 31,9 bulan. Sebagian besar terjadi pada lesi erosif namun pada penelitian Silverman dkk. juga ditemukan OLP tipe atropik dan retikuler.<sup>6,10</sup> Penemuan tersebut sesuai dengan literatur yang menyatakan bahwa keganasan lebih mungkin terjadi pada tipe erosif atau atropik.<sup>1,6,7</sup>

Lesi likenoid yang kami temukan pada kasus ini memiliki gambaran atropik dan retikuler sehingga menimbulkan kecurigaan apakah KSS yang terjadi merupakan transformasi keganasan dari lesi likenoid tersebut. Menurut Huber kemungkinan

patogenesis KSS pada pasien dengan lesi likenoid antara lain: KSS terjadi akibat transformasi keganasan dari lesi likenoid, atau mukosa yang atropik menyebabkan kerentanan epitel terhadap paparan karsinogen (pada kasus kami mungkin alkohol) atau KSS terjadi secara kebetulan saja.<sup>7</sup>

Hasil beberapa penelitian mungkin dapat memberikan penjelasan mengapa OLP berpotensi untuk menjadi KSS. Bloor dkk. melaporkan peningkatan jumlah apoptosis pada OLP.<sup>11</sup> Penemuan ini memperkuat kemungkinan transformasi OLP ke arah keganasan karena KSS dianggap berkaitan dengan gangguan regulasi apoptosis dan banyak bukti yang menunjukkan kaitan karsinogenesis dengan perubahan genetik pada molekul yang berperan pada apoptosis.<sup>12</sup>

Displasia merupakan penanda pra keganasan secara histopatologik. Pada penelitian Lumerman dkk.(1995) didapati *oral epithel dysplasia* (OED) yang berkembang menjadi karsinoma sel skuamosa pada 7 dari 44 pasien.<sup>13</sup> Penelitian-penelitian terbaru menyelidiki sitogenetika OLP dan displasia. Hasil penelitian-penelitian tersebut mungkin dapat memberikan gambaran hubungan KSS dan OLP.<sup>7</sup> Kim dkk. melakukan penelitian sitogenetika pada OLP dan lesi likenoid dengan displasia (*lichenoid dysplasia/LD*). Ditemukan adanya *monosomy* kromosom 9 yang diperkirakan berperan penting dalam perubahan LD menjadi keganasan.<sup>14</sup> *Loss of heterozygosity* (LOH) dianggap berhubungan dengan penurunan aktivitas *tumor suppressor gene* dan meningkatkan resiko keganasan. LOH lebih banyak dijumpai pada lesi displastik dibandingkan pada OLP tanpa displasia. Jadi, OLP dengan *loss of heterozygosity* memiliki resiko lebih tinggi untuk mengalami transformasi ke arah keganasan dibandingkan dengan OLP tanpa *loss of heterozygosity*.<sup>7</sup>

Kami menyimpulkan bahwa biopsi sangat penting dilakukan untuk menegakkan diagnosis OLP secara pasti dan melihat kemungkinan adanya displasia. Pemeriksaan perubahan genetik perlu dilakukan pada OLP dengan displasia untuk melihat adanya *loss of heterozygosity* sehingga dapat membantu untuk mempertimbangkan resiko transformasi ke arah keganasan.

## Daftar Acuan

1. Greenberg MS, Glick M. In: Greenberg MS, Glick M (eds). *Burket's Oral Medicine Diagnosis and Treatment*. 10<sup>th</sup> ed. Hamilton: BC Decker Inc, 2003: 74-5,107-10,133,194-201

2. Scully C. *Oral and Maxillofacial Medicine*. Edinburgh: Wright.2004: 231-251,336-346
3. Regezi JA, Sciubba JJ, Jordan RCK. *Oral Pathology Clinical-Pathologic Correlations*. 3<sup>rd</sup> ed. Philadelphia: WB Saunders C., 1999: 69-80, 101-6
4. Neville BW, Damm DD, Allen CM, Bouquot JE. *Oral & Maxillofacial Pathology*. 2<sup>nd</sup> ed. Philadelphia: WB Saunders Co., 2002:360
5. Laskaris G. *Treatment of Oral Diseases A Concise Textbook*. New York: Thieme, 2005:101-102
6. Van der Meij EH, Schepman KP, van der Waal I. The Possible Premalignant Character of Oral Lichen Planus and Oral Lichenoid Lesions: A Prospective Study. *Oral Surg Oral Med Oral Pathol Oral Radiol Endod* 2003;96:164-171
7. Huber MA. Oral Lichen Planus. *Quintessence Int* 2004;35:731-52
8. Epstein JB, Wan LS, Gorsky M, Zhang L. Oral Lichen Planus: Progress in Understanding Its Malignant Potential and the Implications for Clinical Management. *Oral Surg Oral Med Oral Pathol Oral Radiol Endod* 2003;96:32-7
9. van der Meij EH, Schepman KP, Smeele LE, van der Wail JE, Bezemer PD, van der Waal I. A Review of the Recent Literature Regarding Malignant Transformation of Oral Lichen Planus. *Oral Surg Oral Med Oral Pathol Oral Radiol Endod* 1999;88:307-10
10. Silverman Jr S, Gorsky M, Lozada-Nur F, Giannotti K. A Prospective Study of Findings and Management in 214 Patients with Oral Lichen Planus. *Oral Surg Oral Med Oral Pathol Oral Radiol Endod* 1991;72:665-70
11. Bloor BK, Malik FK, Odell EW, Morgan PR. Quantitative Assessment of Apoptosis in Oral Lichen Planus. *Oral Surg Oral Med Oral Pathol Oral Radiol Endod* 1999;88:187-95
12. Nikitakis NG, Sauk JJ, Papanicolaou SI. The Role of Apoptosis in Oral Disease: Mechanisms; Aberrations in Neoplastic, Autoimmune, Infectious, Hematologic, and Developmental Diseases; and Therapeutic Opportunities. *Oral Surg Oral Med Oral Pathol Oral Radiol Endod* 2004;97:476-90
13. Lumerman H, Freedman P, Kerpel S. Oral Epithelia Dysplasia and the Development of Invasive Squamous Cell Carcinoma. *Oral Surg Oral Med Oral Pathol Oral Radiol Endod* 1995;79:321-29
14. Kim J, Yook JI, Lee EH, Ryu MH, Yoon JH, Hong JC, Kim DJ, Kim HS. Evaluation of Premalignant Potential in Oral Lichen Planus Using Interphase Cytogenetics. *J Oral Pathol Med* 2001;30:65-7