

## PERAWATAN SALURAN AKAR ULANG AKIBAT LEPASNYA RESTORASI (LAPORAN KASUS)

Estina Sisthaningsih, Endang Suprastiwi

Departemen. Ilmu Konservasi Gigi Fakultas Kedokteran Gigi Universitas Indonesia

### Abstract

#### Endodontic Retreatment (a Case Report)

The failure of endodontic treatment is commonly caused by errors in preoperative, operative and postoperative endodontic treatment. Inadequate final restoration of post-endodontic treatment would impact the success of the treatment. Loose restoration is an example of restoration failure caused by inadequate retention which leads to penetration of saliva along the root canal. This could dissolve the luting cement and cause microleakage to constantly reach the periradicular areas. If neglected, this situation will result in a periradicular lesion. Endodontic retreatment was performed to resolve the failing restoration. The restoration failed due to inadequate retention. The treatment was needed to prevent more problems to occur sometime in the future. *Indonesian Journal of Dentistry 2006; Edisi Khusus KPPIKG XIV: 74-78*

Key words: endodontic failure, retreatment, post-core crown, onlay

### Pendahuluan

Kegagalan perawatan saluran akar antara lain disebabkan oleh kesalahan dalam diagnosis, seleksi kasus, dan prosedur perawatan.<sup>1</sup> Ketiga faktor ini saling berkaitan dan kesalahan dalam prosedur perawatan dapat menyebabkan kegagalan. Kegagalan dapat ditanggulangi dengan perawatan ulang, bedah apeks, atau pencabutan.<sup>1,2</sup>

Di beberapa negara termasuk Amerika Serikat, kelainan periodontitis apikalis khronis mencapai lebih dari 30% gigi pasca perawatan saluran akar. Kelainan yang timbul setelah perawatan saluran akar terutama disebabkan oleh infeksi pada sistem saluran akar yang terjadi akibat adanya mikroorganisme yang masih dapat bertahan hidup atau akibat bocornya restorasi. Keberhasilan perawatan saluran akar tidak lepas dari kualitas pengisian saluran akar dan pembuatan restorasi akhirnya.

Dari beberapa literatur yang sudah dipublikasikan terungkap bahwa prognosis gigi setelah perawatan saluran akar dapat ditingkatkan

dengan menutup saluran akar dengan baik dan meminimalkan kebocoran sehingga cairan rongga mulut dan mikroorganisme dapat dicegah masuk ke dalam area periradikular.<sup>3,4</sup>

Restorasi pasca perawatan saluran akar mempunyai karakteristik tersendiri. Sifat fisik gigi yang sudah dirawat saluran akarnya sudah berubah dan sisa jaringan gigi tinggal sedikit. Guna menghindari kegagalan restorasinya diperlukan beberapa pertimbangan. Pada makalah ini akan dikemukakan kasus perawatan ulang saluran akar akibat lepasnya restorasi yang dikaitkan dengan pengisian saluran akar.

### Kriteria Keberhasilan Perawatan Saluran Akar

Keberhasilan perawatan saluran akar dapat dievaluasi berdasarkan pemeriksaan klinis, radiografis, dan histologis.<sup>1,5</sup> Evaluasi klinis dan radiografis dapat dilakukan dengan mudah, namun evaluasi histologis memerlukan pemeriksaan laboratorium. Evaluasi klinis dan radiografis

dianjurkan untuk dilakukan 6 bulan sampai 4 tahun setelah perawatan.<sup>1</sup>

Kriteria keberhasilan perawatan saluran akar menurut *Quality Assurance Guidelines* yang dikeluarkan oleh *American Association of Endodontics* adalah gigi tidak peka terhadap perkusi dan palpasi, mobilitas normal, tidak ada *sinus tract*, tidak ada penyakit periodontium, gigi dapat berfungsi dengan baik, tidak ada tanda-tanda infeksi atau pembengkakan, dan tanpa keluhan yang tidak menyenangkan. Berdasarkan gambaran radiografis, suatu perawatan dianggap berhasil bila ligamen periodontium normal atau sedikit menebal (kurang dari 1mm), radiolusensi di apeks hilang, lamina dura normal, tidak ada resorpsi, dan pengisian terbatas pada ruang saluran akar, padat mencapai kurang lebih 1 mm dari apeks.<sup>5</sup> Keberhasilan perawatan saluran akar dapat dilihat dari beberapa faktor antara lain adanya lesi periradikular sebelum dan sesudah perawatan, kualitas pengisian, dan efektivitas penutupan bagian korona.<sup>5,6</sup>

### Penyebab Kegagalan Perawatan Saluran Akar

Menurut tahapan perawatannya, kegagalan perawatan saluran akar dapat digolongkan dalam kegagalan pra perawatan, selama perawatan, dan pasca perawatan.<sup>2</sup> Kegagalan yang terjadi sebelum perawatan biasanya disebabkan oleh diagnosis dan seleksi kasus yang salah. Prognosis gigi yang akan dirawat sebetulnya buruk akan tetapi perawatan tetap dilakukan sehingga dalam waktu yang tidak lama akan timbul lagi gejala yang merupakan kegagalan perawatan<sup>3</sup>

Kegagalan selama perawatan biasanya disebabkan oleh tahap pembersihan, pembentukan, dan pengisian saluran akar yang tidak benar. Perawatan endodontik yang baik berpedoman pada Triad Endodontik. Triad Endodontik yang pertama adalah mendapatkan akses yang lurus ke dalam saluran akar. Triad endodontik yang kedua adalah preparasi saluran akar untuk membuang atau mengurangi iritan yang berbahaya dalam ruang pulpa dan menutup ruang tersebut, mengontrol mikroorganismenya dan menangani inflamasi periapeksnya. Preparasi yang tidak melebihi saluran akar akan memberikan prognosis yang baik. Instrumentasi yang melewati apeks (*over instrumentation*) dapat menyebabkan terdorongnya mikroorganisme, serpihan dentin dan sementum ke periapeks dan menyebabkan inflamasi yang persisten. Triad Endodontik yang ketiga adalah pengisian saluran akar. Kesalahan dalam pengisian terjadi akibat proses pembentukan saluran akar yang

kurang baik atau pengisian yang kurang tepat. Kondensasi isi saluran akar menyebabkan hasil pengisian lebih hermetis, sehingga iritan yang tertinggal di dalam saluran akar tidak menimbulkan masalah di kemudian hari. Demikian pula pengisian saluran akar yang terlalu pendek atau terlalu panjang dapat menimbulkan masalah<sup>2</sup>.

Kegagalan pasca perawatan dapat disebabkan oleh penutupan bagian korona gigi yang tidak baik karena restorasi yang tidak adekuat. Gigi pasca perawatan saluran akar mempunyai sifat fisik yang berbeda dengan gigi vital, yaitu lebih rentan terhadap fraktur karena struktur gigi yang hilang akibat karies atau prosedur perawatan.<sup>1</sup> Restorasi pasca perawatan saluran akar harus mempunyai retensi dan fungsi, serta dapat melindungi sisa jaringan gigi terhadap fraktur dengan kerapatan (*seal*) yang baik. Apabila salah satu persyaratan tersebut tidak dipenuhi dapat menyebabkan lepasnya restorasi, fraktur pada gigi atau restorasi sehingga perawatan menjadi gagal.

### Penyebab Kegagalan Restorasi

Kebocoran tepi restorasi dapat terjadi karena hubungan antara gigi dan restorasi tidak harmonis dikaitkan dengan kualitas restorasi yang buruk atau restorasi yang tidak mencapai tepi gingiva dengan baik. Dampak yang paling ringan dari kebocoran tepi ini adalah terjadinya karies sekunder yang dapat berlanjut ke dasar kavitas dan melarutkan semen sehingga infeksi dapat mencapai daerah apeks.<sup>7-10</sup> Faktor penyebab lain adalah pemilihan jenis restorasi. Restorasi yang dipilih harus sesuai dengan kondisi sisa jaringan gigi dan posisinya. Struktur restorasi disesuaikan dengan sisa jaringan gigi agar dapat mencegah gigi fraktur atau dicabut. Kegagalan restorasi pasca perawatan saluran akar kebanyakan disebabkan bentuk restorasi yang tidak adekuat.<sup>7</sup> Misalnya penggunaan pasak, pasak berulir dan yang diameternya terlalu besar.<sup>7,11,12</sup>

Penanggulangan kegagalan perawatan saluran akar dapat dilakukan dengan dua cara yaitu perawatan ulang secara konvensional atau ortograd dan secara bedah atau retrograd. Perawatan saluran akar ulang dilakukan melalui akses mahkota dengan tujuan membuang iritan pada saluran akar yang sebagian besar terdiri dari mikroorganisme yang tinggal atau berkembang setelah dilakukan perawatan.

Penanggulangan dengan bedah apeks (retrograd) dimaksudkan untuk menutup rapat saluran akar pada apeksnya.<sup>1,2</sup> Meninggalkan debris dan mikroorganisme dalam saluran akar ini berlawanan dengan prinsip biologis, oleh karena itu

bedah apeks merupakan pilihan kedua jika akses mahkota pada perawatan saluran akar ulang tidak dapat dilakukan.

Dengan demikian ada beberapa hal yang perlu dipertimbangkan sebelum perawatan ulang dilakukan. Misalnya jika pasien memiliki riwayat pernah mengalami kegagalan perawatan ulang dan kegagalan bedah apeks maka kasus ini tidak diindikasikan untuk perawatan ulang.<sup>1</sup> Demikian juga kondisi klinis pasien. Ada beberapa kondisi klinis yang dapat diindikasikan sebagai kegagalan, yaitu adanya gejala periodontitis menetap sesudah dilakukan *occlusal adjustment*, sensitivitas terhadap termal yang mungkin disebabkan oleh adanya salah satu saluran akar yang tidak dirawat, dan adanya *sinus tract*.<sup>1,13</sup> Hal lain adalah adanya *radiogram pathosis* atau adanya lesi periodontium yang tidak dapat ditanggulangi dengan perawatan saluran akar, ada lesi periapiks yang tidak mengalami penyembuhan setelah perawatan dan fraktur pada akar. Keadaan tersebut tidak dapat ditanggulangi dengan perawatan saluran akar ulang.<sup>13</sup>

Sedangkan kegagalan akibat adanya saluran akar yang tidak terdeteksi pada saat perawatan saluran akar perlu dipertimbangkan. Pada saluran akar yang bengkok, mengalami kalsifikasi, dan menyebar akan menyulitkan perawatan ulang saluran akar.<sup>1,14</sup> Sama seperti pengisian saluran akar yang sangat padat dan menggunakan bahan logam. Pembuangan bahan restorasi atau semen yang sangat sulit dilakukan perlu dipertimbangkan, karena dapat menjadi perforasi atau fraktur.<sup>1</sup>

Faktor iatrogenik meliputi adanya sumbatan pada saluran akar akibat instrumen patah, bahan pengisi yang sangat keras, perforasi, birai, dan prognosis yang meragukan.<sup>1</sup> Untuk melakukan perawatan ulang perlu kerja sama yang baik dengan pasien, karena kemungkinan akan terjadi kegagalan kembali.<sup>1,14</sup> Ketrampilan operator dan tersedianya alat-alat untuk perawatan ulang merupakan persyaratan utama karena pengalaman operator sangat menunjang keberhasilan perawatan saluran akar ulang.<sup>1,14</sup>

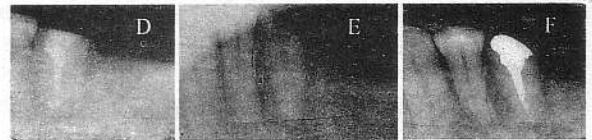## Laporan Kasus

### Kasus 1

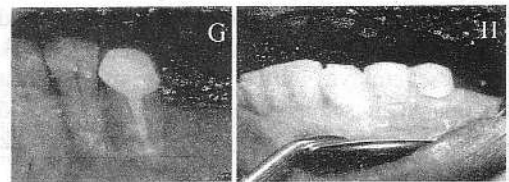
Pasien perempuan berumur 47 tahun datang ingin membuat restorasi yang telah lepas 2 tahun yang lalu. Tidak ada keluhan secara klinis dan pada pemeriksaan gigi 35 ada kavitas yang terbuka dan sisa jaringan mahkota tinggal 1/3 servikal. Pada pemeriksaan radiologis terlihat saluran sudah diisi dan tidak mencapai konstiksi apeks dan terlihat ada gambaran radiolusensi yang difus dengan diameter 1 mm pada daerah apeks dan terdapat ruangan di

saluran akar bekas tempat pasak. Diagnosis gigi adalah periodontitis apikal kronis akibat perawatan saluran akar yang tidak adekuat. Rencana perawatan untuk gigi ini adalah perawatan saluran akar ulang dengan restorasi akhir pasak inti mahkota. Penatalaksanaan kasus ini adalah dengan beberapa tahap pertama, pembuangan gutaperca yang berada di dalam saluran akar dengan *Hedstroem file* no 15, kemudian dilakukan preparasi saluran akar ulang dan pada kunjungan berikutnya dilakukan pengisian saluran akar.

Pasak dibuat dengan memakai Duralay dan kemudian dicor dengan metal. Setelah disementasi kemudian dibentuk dan dihaluskan pada bagian intinya dan dicetak untuk keperluan pembuatan mahkota. Mahkota dipasang seminggu kemudian, dan pada kontrol tidak ditemukan adanya keluhan pada pasien.



Gambar 1. D, Gigi setelah dilakukan pengisian saluran akar. E, Keadaan setelah pengambilan gutaperca dan preparasi pasak. F, Gigi setelah pemasangan pasak.

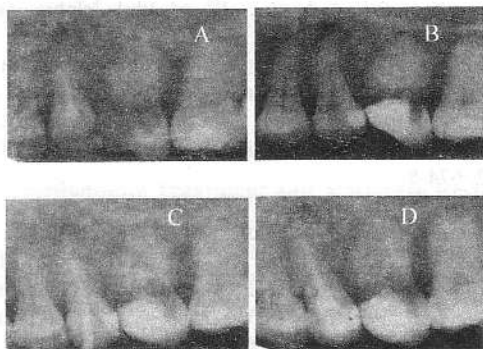


Gambar 2. G dan H, Gigi setelah dilakukan pemasangan mahkota

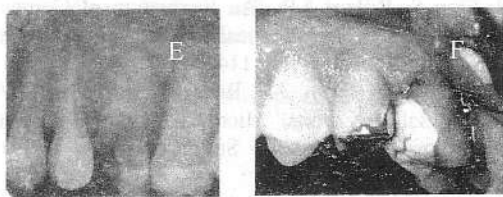
### Kasus 2

Pasien wanita umur 51 tahun datang ingin ditambal giginya karena berlubang dan sering tersangkut makanan, tidak sakit, pernah dilakukan perawatan 3 tahun yang lalu, masih ditambal sementara tetapi lepas. Pada gambaran radiografis terlihat gigi sudah diisi saluran akarnya, terdapat gambaran menyerupai kista berdiameter 5 mm. Gigi goyang 2 derajat, perkusi dan palpasi tidak peka. Diagnosis gigi ini adalah gambaran kista pasca perawatan saluran akar. Rencana perawatannya adalah perawatan saluran akar ulang dengan restorasi akhir onlay logam. Penatalaksanaan pada kasus ini adalah pertama dilakukan pengambilan bahan pengisi saluran akar dengan menggunakan *file Hedstroem* no 15. Hal ini dilakukan dengan

sangat mudah dan mungkin menunjukkan bahwa pengisiannya tidak hermetis akibat adanya kebocoran. Kemudian dilakukan pengukuran panjang kerja dan dilakukan *cleaning* dan *shaping* dan diberi medikasi dengan  $\text{Ca}(\text{OH})_2$ . Pada kunjungan berikutnya dilakukan pengisian saluran akar dan direstorasi dengan onlay logam. Pada saat kontrol seminggu kemudian setelah pemasangan onlay tidak ditemukan keluhan pada pasien.



Gambar 3. A, Keadaan gigi setelah perawatan saluran akar terdahulu, terlihat pengisian yang tidak hermetis dan adanya gambaran kista di apeks. B, Saluran akar setelah gutaperca dan semen dikeluarkan. C, Melihat kedudukan kon utama pada saluran akar setelah dipreparasi. D, Gigi setelah dilakukan pengisian saluran akar.



Gambar 4. E dan F, Gigi setelah dilakukan pemasangan onlay

## Pembahasan

Pada gigi yang telah dilakukan perawatan saluran akar dan apabila ditemukan penutupan korona yang kurang baik, maka akan terjadi kebocoran mikro. Perawatan saluran akar yang dilakukan pada kedua kasus ini memperlihatkan pengisian yang terdahulu sudah cukup baik, namun karena restorasi lepas dalam waktu yang cukup lama, maka saluran akar terkontaminasi cairan mulut dan mikroorganisme.<sup>6,10</sup>

Pada kasus ini pengisian saluran akar yang tidak hermetis dapat diketahui pada saat pengambilan gutaperca di dalam saluran akar yang sangat mudah atau disebabkan adanya kebocoran yang melarutkan semen saluran akar.

Gambaran radiolusen di periapeks pada radiograf menandakan bahwa sudah terjadi infeksi pada jaringan periapeks yang mungkin disebabkan oleh adanya kebocoran. Untuk menghindari kebocoran terutama di bagian korona harus dilakukan pembuatan restorasi yang menutup rapat sehingga tidak ada celah antara restorasi dan gigi serta bahan pengisi di daerah servikal.<sup>1,6</sup>

Perawatan ulang pada kasus ini dilakukan selain untuk memperbaiki perawatan terdahulu juga untuk mempersiapkan gigi tersebut yang akan direstorasi dengan pasak inti mahkota pada kasus 1 dan onlay logam pada kasus 2 agar tidak terjadi kegagalan di kemudian hari.

Persyaratan restorasi akhir pada gigi setelah perawatan saluran akar adalah memberikan penutupan korona yang baik, melindungi struktur gigi yang tersisa, mengurangi kelenturan kuspae, serta mengembalikan fungsi pengunyahan dan estetis.<sup>6</sup>

Penyebab lepasnya restorasi pada kasus 1 adalah panjang pasak yang kurang. Oleh karena itu, dilakukan pembuatan pasak inti mahkota yang memenuhi syarat. Panjang pasak dibuat  $\frac{2}{3}$  panjang akar dengan diameter  $\frac{1}{3}$  diameter gigi di  $\frac{1}{3}$  apeks, dengan konfigurasi permukaan halus dan bentuk sedikit *tapered*. Pasak dibuat dengan cara *casting* untuk mendapatkan adaptasi pasak yang lebih baik pada dinding saluran akar dan retensi menjadi lebih maksimal. Untuk mencegah adanya gaya lateral dari dowel dan terungkitnya mahkota pada saat berfungsi serta untuk menambah retensi dan resistensi dari restorasi maka dibuatkan suatu *ferrule*. Syarat *ferrule* yang baik adalah terletak 2mm dari garis servikal dan paralel terhadap sumbu gigi.<sup>6</sup> Pada kasus ini *ferrule* dibuat karena alasan tersebut di atas.

Pada kasus 2, dalam gambaran radiografis terlihat adanya gambaran radiolusensi menyerupai kista yang menandakan adanya iritan kronis akibat *microleakage* karena tidak adanya penutupan korona yang baik dan pengisian yang tidak hermetis. Perawatan ulang dimaksudkan untuk memperbaiki perawatan lama dengan pengisian yang hermetis dan membuat restorasi akhir yang dapat meminimalisasi kebocoran korona. Restorasi yang dipilih adalah onlay karena sisa mahkota yang masih cukup untuk memberikan retensi dan kontra bevel pada onlay yang dibuat diharapkan dapat menyatukan kembali kuspae yang sudah tidak terdukung atap pulpa sehingga terhindar dari fraktur pada saat berfungsi.<sup>6</sup> Lepasnya tambalan lama dikarenakan tambalan yang dipakai adalah tambalan sementara yang sifat bahannya yang tidak tahan lama dan tidak dapat menahan tekanan kunyah, sehingga mudah terurai

dan akhirnya lepas. Lesi periapiks yang menyerupai gambaran kistik pada kasus ini timbul karena adanya kebocoran di korona yang sudah berlangsung lama. Dengan perawatan ulang ini diharapkan lesi periapiks yang menyerupai gambaran kista tersebut dapat sembuh.

### Kesimpulan dan Saran

- Keberhasilan perawatan saluran akar sangat didukung oleh *seal* yang baik yang terdapat pada korona, lateral maupun di apeks. Untuk mencegah terjadinya kebocoran korona setelah perawatan saluran akar maka dianjurkan untuk membuat restorasi akhir secepatnya dan dilakukan dengan prosedur yang benar.
- Ruangan kosong yang ada pada saluran akar dapat memudahkan berkembangnya bakteri yang masih tersisa dan hidup dalam tubulus dentin, bahkan dapat mencapai daerah apeks. Pada pengisian saluran akar yang tidak hermetis perlu dipertimbangkan untuk melakukan perawatan saluran akar ulang sebelum dibuatkan restorasi tetap.
- Perawatan saluran akar ulang diperlukan apabila gigi yang telah dirawat kehilangan *coronal seal* dari tumpatan sementara atau dari restorasi akhirnya. Berdasarkan waktu rata-rata yang diperlukan bakteri dan endotoksin dapat berpenetrasi ke dalam saluran akar, maka pada gigi yang sudah dirawat endodontik yang terekspos dengan lingkungan mulut lebih dari 2 atau 3 bulan harus dilakukan perawatan ulang.
- Ruangan kosong yang ada pada tahap pembuatan pasak dapat dianggap sebagai saluran akar yang terbuka yang mudah terkontaminasi sehingga perlu diberikan desinfektan dan diirigasi sebelum sementasi pasak.
- Terlihat adanya penyembuhan jaringan periapiks setelah dilakukan perawatan ulang saluran akar.

### Daftar Acuan

1. Friedman S. Orthograde Retreatment. In: Walton RE, Torabinejad M (eds). *Principles and Practice of Endodontics*. 3<sup>rd</sup> ed Philadelphia: WB Saunders Co, 2002:346-56.
2. Dumsha TC, Gutmann JL. *Clinician's Endodontic Handbook*. Ohio: Lexi-Comp 2000: 140-3, 213-9.
3. Sigurdsson A. Evaluation of Success and Failure. In: Walton RE, Torabinejad M (ed). *Principles and Practice of Endodontics*. 3<sup>rd</sup> ed Philadelphia: WB Saunders. 2002: 331 – 42.
4. Heling I, Gorfil C, Slutzky H, Kopolovic K, Zalkind M, Slutzky-Goldberg I, Endodontic Failure Caused by Inadequate Restorative Procedures: Review and Treatment Recommendations. *J Prosthet Dent* 2002; 87: 674-8.
5. Gutmann JL, Dumsha TC. *Problem Solving in Endodontic*. 3<sup>rd</sup> ed. St Louis: Mosby, 1997: 5-8.
6. Wagnild GW, Mueller KI. Restoration of the Endodontically Treated Tooth. In: Cohen S, Burns RC (eds). *Pathways of the Pulp*. 8<sup>th</sup> ed. St Louis: Mosby Co, 2002: 765- 793.
7. Messer HH, Wilson PR. Preparation for Restoration and Temporization. Dalam: Walton RE, Torabinejad M (ed). *Principle and Practice of Endodontics* 3<sup>rd</sup> ed . Philadelphia: WB Saunders Co, 2002: 268-80.
8. Sjorgen U, Hagglund B, Sundqvist G, Wing K; Factors Affecting the Long-term Result of Endodontics Treatment *J Endod* 1990; 16: 498-503.
9. Madisan S, Wilcox LR An Evaluation of Coronal Microleakage in Endodontically Treated Teeth III:In vivo study. *J Endod* 1988; 114: 455-7.
10. Magura ME, Kafrawy AH, Brown CE, Newton CW. Human Saliva Coronal Microleakage in Obturated Root Canal. An In Vivo Study. *J Endod* 1991; 17:324-31.
11. Gutmann JL. The Dentin-root Complex. Anatomic and Biologic Consideration in Restoring Endodontically Treated Teeth. *J Prost Dent* 1992; 67:458-61.
12. Sorensen JA, Engelman MJ. Effect of Post Adaptation on Fracture Resistance of Endodontically Treated Teeth. *J Prost Dent* 1990; 64: 419-24.
13. Lovdahl PE. Endodontic Rretreatment. *Dent Clin North Am* 1992;36:473-83.
14. Friedman S, Stabholz A. Endodontic Retreatment. Case Selection and Technique Part I: Criteria for Case Selection. *J Endod* 1986;12:28-33.