

CASE REPORT

Adjunctive Intracoronal Splint in Periodontal Treatment: Report of Two Cases

Mora Octavia¹, Yuniarti Soeroso², Yulianti Kemal², Airina¹

¹*Periodontics Residency Program, Faculty of Dentistry, Universitas Indonesia, Jakarta 10430, Indonesia*

²*Department of Periodontics, Faculty of Dentistry, Universitas Indonesia, Jakarta 10430, Indonesia*

Corresponding e-mail to: mora.octavia@gmail.com

ABSTRACT

Reduction of the amount of tooth roots which are embedded in their periodontium could cause tooth mobility. Splinting a weaker tooth with a more stable one, and using the principle of the multiple-root stabilization is one way to overcome tooth mobility. Temporary splinting aims to prevent pathological migration, restore masticatory function, stabilize teeth before/after surgery, and evaluate the prognosis of periodontal treatment. The use of intracoronal splint is still controversial because there are only a few studies that have evaluated the effect of splinting on periodontal health. We report two cases to evaluate the effect of intracoronal splint on periodontal treatment. Two periodontal cases that use intracoronal splint before, during, and after periodontal regenerative therapy using bone graft. Causes of tooth mobility were removed and the splinting principles, terms and guidelines were mastered to get the maximum results of periodontal treatment. Both cases were evaluated radiographically 10 months after treatment. In these cases, intracoronal splint has supported the therapy before, during, or after surgery. Splinting is only for adjunctive therapy, and does not serve as the sole method in getting occlusal stability.

ABSTRAK

Splin intrakorona sebagai terapi tambahan pada perawatan periodontal: laporan dua kasus. Berkurangnya panjang akar yang tertanam dalam jaringan periodontal dapat menyebabkan kegoyangan gigi. Melakukan splin gigi yang goyang ke gigi yang lebih stabil menggunakan prinsip stabilisasi beberapa akar gigi dapat dilakukan. Splin sementara dalam perawatan periodontal bertujuan untuk mencegah migrasi patologis, mengembalikan fungsi kunyah, menstabilkan gigi sebelum/sesudah operasi, dan mengevaluasi prognosis. Penggunaan splin intrakorona masih kontroversial dan hanya ada sedikit literatur yang mendukung bahwa terapi ini berguna dalam mencapai jaringan periodontal yang sehat. Kami melaporkan dua kasus untuk mengevaluasi efek splin intrakorona dalam perawatan kasus periodontal. Splin intrakorona digunakan sebelum, selama dan sesudah terapi periodontal regeneratif yang menggunakan graf tulang. Penyebab kegoyangan gigi dihilangkan dan prinsip, syarat serta tatacara splin diikuti untuk mendapatkan hasil yang maksimal untuk perawatan periodontalnya. Kedua kasus dievaluasi secara radiograf 10 bulan setelah operasi dan memperlihatkan hasil yang baik. Splin merupakan terapi suportif sebelum selama dan sesudah operasi, namun bukan satu-satunya cara untuk mendapatkan stabilitas oklusi.

Key words: intracoronal splint, periodontal treatment, tooth mobility

PENDAHULUAN

Beberapa penelitian menunjukkan adanya pengaruh stabilitas dan kegoyangan gigi terhadap penyembuhan jaringan periodontal setelah pembedahan flap.¹ Penelitian klinis menunjukkan bahwa penyembuhan setelah perawatan penyakit periodontal berupa pembentukan dan maturasi jaringan lebih baik pada

gigi yang tidak mengalami kegoyangan dibandingkan dengan gigi yang goyang.² Gigi goyang cenderung memiliki prognosis yang lebih buruk dan respon yang kurang baik terhadap terapi periodontal.³ Splinting diharapkan dapat membantu peningkatan perlekatan jaringan periodontal pada kasus-kasus periodontitis.²

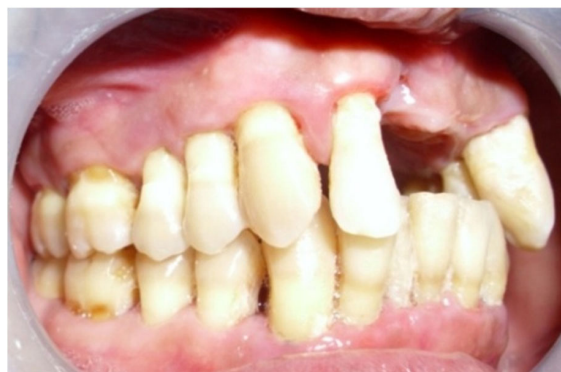Splin periodontal adalah alat yang digunakan untuk mengimobilisasi atau menstabilkan gigi-gigi yang mengalami kegoyangan dan memberi hubungan yang baik antara tekanan oklusal dengan jaringan periodontal, dengan cara membagi tekanan oklusal ke seluruh gigi secara merata sehingga dapat mencegah kerusakan lebih lanjut akibat kegoyangan tersebut.³⁻⁷ Splin periodontal digunakan jika kapasitas adaptasi periodonsium telah terlampaui dan derajat kegoyangan gigi tidak kompatibel dengan fungsi pengunyahan.³

Pemakaian splin periodontal dapat dilakukan saat sebelum, selama, atau setelah dilakukan perawatan jaringan periodontal pada gigi goyang.⁴ Splin sementara atau splin provisional merupakan bagian dari terapi awal atau fase I saat sebelum pembedahan periodontal.^{5,6} Splin dapat mencegah kerusakan lebih lanjut akibat kegoyangan gigi-geligi.⁴ Selama pembedahan, splin membantu mengimobilisasi dan melindungi gigi goyang agar memudahkan perawatan selama dilakukan tindakan skeling, kuretase, bedah, gingivektomi, dan lain-lain, sehingga membantu penyembuhan. Penyembuhan jaringan dapat terjadi dan progresivitas serta prognosis perawatan dapat dievaluasi dengan lebih baik.^{4,6} Setelah pembedahan periodontal pada gigi yang goyang, splin dapat membantu penyembuhan jaringan yang sering terganggu karena tekanan kunyah saat proses perbaikan sedang berlangsung.^{7,8} Splin dapat menstabilkan gigi goyang tersebut dan memberi hubungan yang baik antara tekanan oklusal dengan jaringan periodontal.⁴

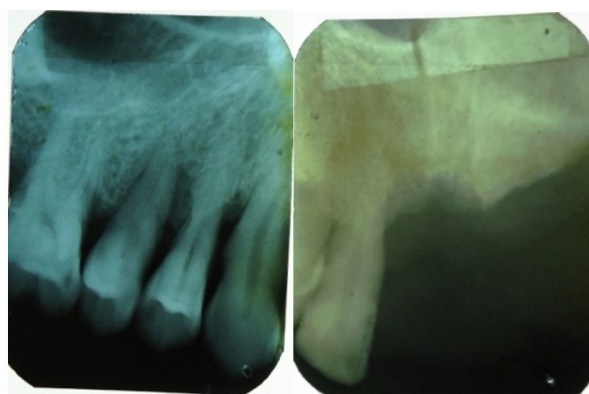
Splinting pada gigi goyang akibat penyakit periodontal bukan merupakan metode tunggal untuk mendapatkan stabilitas oklusi, untuk itu perlu diketahui penyebab meningkatnya kegoyangan atau migrasi patologik dari gigi tersebut.⁵ Kegoyangan gigi dapat berkurang setelah menghilangkan faktor-faktor penyebab.^{8,9}

Beberapa hal yang perlu dipertimbangkan dalam prosedur splinting sementara, yaitu: penyesuaian oklusi gigi-geligi meliputi stabilisasi gigi goyang pada posisi yang benar; kecukupan jumlah gigi sehat yang dilibatkan untuk menyebarkan gaya yang merata, termasuk pertimbangan spin *cross-arch*; kemungkinan adanya iritasi splin terhadap jaringan gingiva, pipi, bibir, atau lidah; estetika splin; kebersihan gigi yang dilakukan splin; tidak bolehnya splin mengganggu fonetik.⁶

Splin intrakoronal merupakan salah satu contoh splinting sementara. Splinting intrakoronal juga dapat digunakan sebagai splinting semipermanen. Splinting intrakoronal dapat digunakan pada gigi posterior maupun gigi anterior.⁶ Splin intrakoronal juga dapat dilakukan pada kasus periodontitis lanjut yang diperberat oleh trauma oklusi sekunder, dimana pendekatan restoratif yang kompleks dan mahal tidak memungkinkan bagi pasien (misalnya karena



Gambar 1. Gambaran klinis gigi 12, 13, 14, 15 sebelum dilakukan perawatan periodontal



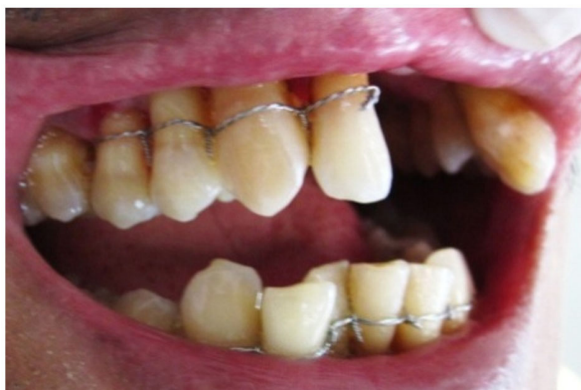Gambar 2. Gambaran radiografis gigi 12, 13, 14, 15 sebelum dilakukan perawatan periodontal

keuangan atau kesehatan pasien).⁶ Pada kasus tersebut, kemungkinan konsekuensi dan keuntungan yang ada harus dipertimbangkan dengan hati-hati.⁶ Kami melaporkan dua laporan kasus yang menggunakan splin intrakoronal sebagai terapi tambahan perawatan periodontal.

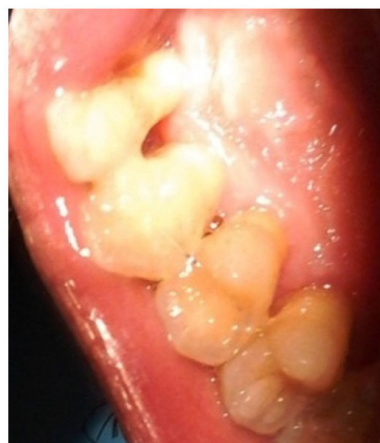LAPORAN KASUS

Kasus 1

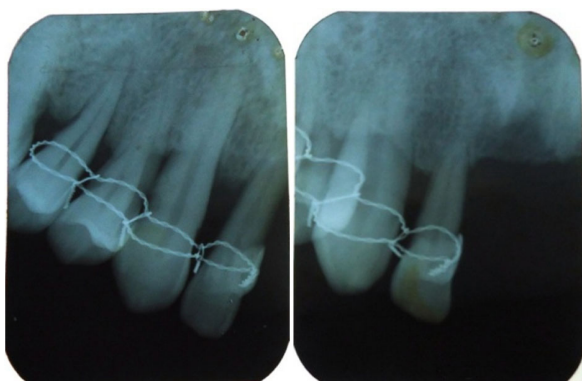
Pasien laki-laki usia 48 tahun datang ke klinik periodonsia RSKGM FKGUI dengan keluhan gigi depan goyang. Gigi depan atas kiri dicabut sekitar dua tahun yang lalu dan gigi depan atas kanan dicabut sekitar enam hari sebelumnya, karena goyang dan tidak dapat dipertahankan. Pasien menjadi tidak percaya diri dan tidak ingin gigi depannya dicabut lagi. Pasien mengaku jarang menggosok gigi dan tidak pernah membersihkan karang giginya. Sejak dua tahun yang lalu karena giginya harus dicabut, pasien mulai rajin menggosok gigi dan membersihkan karang gigi satu bulan sekali, sikat gigi 1x/hari sebelum sarapan, kadang-kadang sebelum tidur. Pola penyikatan maju-mundur dan atas-bawah (semua regio) selama sekitar dua menit.



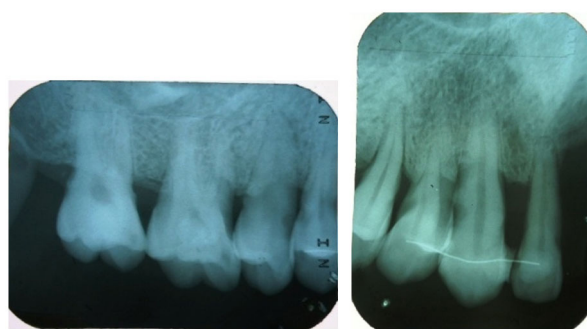
Gambar 3. Sebelum dilakukan pembedahan, gigi 12, 13, 14, 15 displinting dahulu dengan splin sementara *ligature wire* untuk melindungi gigi, menstabilkan gigi dan membantu memfiksasi gigi selama prosedur pembedahan



Gambar 5. Splinting intrakoronal pada gigi 12, 13, 14 dengan bahan *stainless steel wire* dan resin komposit



Gambar 4. Gambaran radiografis tulang alveolar gigi 12, 13, 14, 15 tujuh bulan setelah pembedahan. Tampak adanya perbaikan tulang alveolar berupa peninggian tulang dan penyempitan membran periodontal serta pembentukan lamina dura.



Gambar 6. Gambaran radiografis gigi 12, 13, 14 satu bulan setelah dipasang splinting intrakoronal

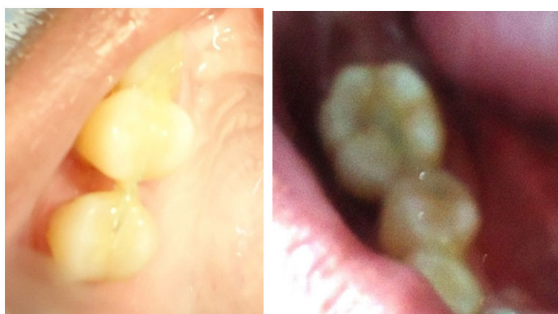Dari pemeriksaan klinis: OHIS pasien 4,26 (buruk). Gingiva di regio gigi 12, 13, 14, 15 oedem, kemerahan, dan resesi 1-5 mm, gigi 12 goyang °3, gigi 13 dan 15 goyang °2, hubungan oklusal gigi 12 dan 42 terdapat prematur kontak serta *blocking* saat gerakan artikulasi ke kanan dan ke depan. Gigi 12 dan 13 malposisi (Gambar 1). Dari pemeriksaan radiografis terjadi kerusakan tulang gigi 12, 13, 14, 15 sudah mencapai 1/3 apikal akar dengan pola kerusakan tulang vertikal (Gambar 2).

Pasien didiagnosis menderita periodontitis agresif menyeluruh yang diperberat oleh: plak dan kalkulus, gigi 12 trauma oklusi akibat prematur kontak dan *blocking* dengan gigi 42 saat gerakan protrusi dan artikulasi ke kanan, karena gigi 42 ekstrude dan malposisi, serta gigi 12, 13, 14 retensi makanan akibat titik kontak yang tidak baik akibat malposisi gigi.

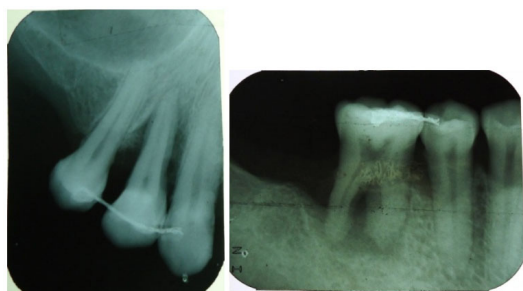
Perawatan pada regio ini didahului dengan terapi awal dahulu untuk menghilangkan penyebab kegoyangan gigi berupa edukasi kesehatan gigi dan profilaksis

oral, premedikasi berupa Amoxicillin, Metronidazole dan NSAIDs, skeling, dan penghalusan akar, dan penyesuaian oklusi pada gigi 12 dan 42. Hasil evaluasi menunjukkan penyembuhan jaringan periodontal kurang optimal sehingga diputuskan dilakukan tindakan bedah rekonstruksi berupa operasi flap dan *bone graft*. Gigi 12, 13, 14, 15 displin dahulu dengan splinting *ligature wire* kemudian segera dilakukan operasi flap (Gambar 3). Gambaran radiografis pada kontrol splinting tujuh bulan setelah pembedahan tampak adanya perbaikan jaringan periodontal (Gambar 4).

Pasien sering datang untuk kontrol kebersihan mulutnya. Pasien akan dibuatkan gigi tiruan sebagian kerangka logam (GTSKL) yang juga dapat berfungsi sebagai splinting permanen lepasan. Splinting *ligature wire* dilepas agar tidak mengganggu dan atas keinginan pasien dengan alasan estetik. Setelah splinting dilepas, gigi 12 masih terdapat kegoyangan °3, gigi 13 goyang °2, sedangkan gigi 14 dan 15 sudah tidak goyang lagi. Dari keadaan klinis diatas maka diputuskan dibuat



Gambar 7. 14: Splinting intrakoronal pada gigi 13, 14, 15. 15: Splinting intrakoronal pada gigi 45, 46



Gambar 8. Gambaran radiografis gigi 13, 14, 15 dan gigi 45, 46 beberapa bulan setelah dipasang splin intrakoronal dan dilakukan pembedahan. Tampak kerusakan periodontal tidak berlanjut, tetapi malah terjadi perbaikan tulang alveolar

splinting intrakoronal untuk menunjang pemakaian GTSKL (Gambar 5). Satu bulan setelah pemakaian splinting intrakoronal tampak jaringan periodontal sehat dan stabil, dilihat dari gambaran radiografis. Pasien mengaku merasa sangat nyaman menggunakan splinting ini dan lebih memudahkan pembersihan plak dan debris makanan dibandingkan saat memakai splinting *ligature wire* (Gambar 6).

Kasus 2

Pasien laki-laki usia 55 tahun datang ke klinik periodonsia RSKGM FKGUI dengan keluhan gigi geraham rahang atas kiri goyang, sakit kalau menggigit keras, sakitnya sampai kepala. Pasien juga mengeluh ingin dibuatkan gigi palsu, karena merasa ompong dan tidak dapat mengunyah, sehingga tidak percaya diri. Pasien juga mengeluh beberapa giginya goyang sejak beberapa tahun yang lalu. Pasien merokok sejak berusia 18 tahun dan berhenti sekitar 10 tahun yang lalu. Pasien tidak memiliki penyakit sistemik. Pencabutan terakhir sekitar 5 tahun yang lalu karena berlubang.

Dari pemeriksaan klinis didapat OHIS pasien baik, gingiva regio 13, 14, 15, 45, dan 46 hiperemia dan *bleeding on probing* (+), resesi gingiva antara 1-4 mm, poket absolut antara 3-10 mm, gigi 13 goyang °2, gigi 14 dan 16 goyang °3, gigi 45 dan 46 maloklusi (Gambar 5). Pemeriksaan radiografis gigi 45, 46 terdapat kerusakan tulang horisontal 1/3 servikal dan akar distal

gigi 46 > 1/3 akar, tidak ada ligamen periodontal dan tidak ada lamina dura (Gambar 6).

Pasien ini didiagnosis periodontitis agresif menyeluruh yang diperberat oleh plak dan kalkulus serta retensi makanan akibat tidak ada titik kontak dan malposisi gigi pada gigi 14, 15, dan 45.

Perawatan pada regio ini didahului dengan terapi awal untuk menghilangkan faktor penyebab, berupa: edukasi kesehatan gigi dan profilaksis oral, premedikasi berupa Amoxicillin, Metronidazole dan NSAIDs. Dilakukan skeling dan penghalusan akar. Hasil evaluasi empat bulan kemudian menunjukkan kurang adanya perbaikan pada jaringan periodontal sehingga diperlukan tindakan lebih lanjut berupa tindakan pembedahan dengan graf tulang. Sebelum dilakukan pembedahan, gigi 13, 14, 15 dan gigi 45, 46 dilakukan splinting intrakoronal kawat dan resin komposit (Gambar 7). Dilakukan operasi *flap* pada gigi 13, 14, 15 untuk menghilangkan faktor-faktor penyebab penyakit periodontal. Lima bulan kemudian dilanjutkan dengan pembedahan *flap* pada regio 44, 45. Gambaran radiografis gigi 13, 14, 15 sepuluh bulan setelah pembedahan dan gigi 45, 46 empat bulan setelah pembedahan menunjukkan adanya perbaikan dan penyembuhan jaringan periodontal berupa peningkatan ketinggian dan densitas tulang alveolar dan terbentuknya lamina dura (Gambar 8).

PEMBAHASAN

Pada banyak kasus, gigi anterior yang goyang karena penyakit periodontal dapat menyebabkan *spacing* dan ekstrusi, sehingga timbul masalah fungsional dan estetik.¹⁰ Biasanya permintaan pasien adalah sangat ingin mempertahankan gigi-geligi tersebut, khususnya pasien yang gigi posteriornya relatif stabil atau yang memiliki masalah psikologis.¹⁰ Pada keadaan seperti ini dapat dipertimbangkan pemasangan splinting, seperti splin sementara.

Pada kasus pertama, pasien menderita periodontitis agresif dan giginya goyang (°2 -°3). Dari pemeriksaan klinis, (gigi 12, 13, 14, 15 poket 4 – 9mm) dan gambaran radiografis terdapat kerusakan tulang 1/3 tengah-apikal akar vertikal. Pasien menolak giginya dicabut. Hasil pemeriksaan mengindikasikan perlu dilakukan terapi bedah rekonstruksi untuk menghilangkan faktor penyebab peradangan. Penyebab kegoyangan gigi harus dihilangkan dahulu, kemudian gigi tersebut displinting dengan *ligature wire* dan dilakukan penyesuaian oklusi agar gigi stabil dan beban oklusal dapat tersalurkan merata. Pertimbangan menggunakan splinting ini adalah, karena saat itu pasien masih enggan gigi aslinya dipreparasi untuk pembuatan splin intrakoronal. Setelah kontrol 9 bulan kemudian, splinting *ligature wire* dilepas namun gigi 12 tetap goyang meskipun inflamasi

sudah mereda. Gambaran radiografis menunjukkan tulang alveolar gigi tersebut sudah sangat rendah dan dukungan periodontalnya sudah berkurang. Adaptasi periodonsium sudah melampaui kemampuannya dan tidak dapat menyangga gigi dengan baik tanpa bantuan alat stabilisasi. Atas persetujuan pasien, pada gigi 12, 13, 14 dipasang splin intrakoronal untuk memberikan kenyamanan saat mengunyah, membantu menstabilkan gigi, memperpanjang ketahanan gigi tersebut dalam rongga mulut, lebih estetik, dan memfiksasi gigi sebelum dipasang splin permanen. Splin permanen dalam hal ini GTSKL, sehingga tidak mengganggu pasien saat melepas-pasang gigi tiruan. Pada kasus ini splin intrakoronal digunakan sebagai splin setelah bedah atau untuk fase rekonstruksi. Splin ini juga tidak mudah menimbulkan retensi plak atau makanan dibandingkan dengan splinting *ligature wire* sehingga pasien akan lebih mudah menjaga kebersihan mulutnya untuk jangka waktu yang lama.

Pada kasus kedua, pasien periodontitis agresif dan gigi-geliginya goyang ($^{\circ}2 - ^{\circ}3$). Dari pemeriksaan klinis gigi 13, 14, 15 terdapat poket 5 – 7 mm; gigi 45, 46 terdapat poket 4 – 10 mm, gambaran radiografis (kerusakan tulang 1/3 tengah – 1/3 apikal akar) menunjukkan adanya kelainan periodontal sehingga perlu terapi bedah rekonstruksi untuk menghilangkan etiologi. Pada gigi yang goyang dilakukan splinting intrakoronal untuk menyalurkan beban secara merata ke seluruh gigi sehingga mengurangi trauma oklusi dan membantu menstabilkan gigi selama proses operasi serta penyembuhan paska operasi. Setelah sepuluh bulan, tampak adanya perbaikan jaringan periodontal dan tidak terdapat kerusakan lebih lanjut. Gigi masih dapat berfungsi dengan baik tanpa keluhan. Pemeriksaan radiograf menunjukkan adanya peningkatan ketinggian tulang alveolar setelah tindakan bedah, meskipun pada gigi 45 dan 46 penyembuhan tampak kurang sempurna. Kemungkinan hal ini karena splinting yang kurang memadai, dimana luas permukaan gigi sehat yang tertanam di tulang alveolar tidak melebihi luas permukaan gigi yang goyang, sehingga penyembuhan kurang optimal.

Pada kedua kasus, setelah kontrol paska operasi, terlihat adanya peningkatan ketinggian dan densitas tulang alveolar serta pembentukan lamina dura pada gambaran radiograf *follow-up*. Hal ini menunjukkan bahwa gigi tersebut sudah sehat, stabil secara mekanis dan dapat berfungsi dengan baik.¹⁰ Tingkat kebersihan mulut pasien juga sudah baik dan penyebab kegoyangan gigi sudah diatasi, sehingga timbulnya peradangan kembali dapat dicegah dan kondisi periodontal yang sehat dapat dipertahankan. Dari contoh kasus diatas splin intrakoronal dapat digunakan sebagai penunjang terapi periodontal yang sudah lanjut, splinting intrakoronal digunakan untuk memfiksasi gigi sebelum, selama, dan setelah pembedahan.

Beberapa penelitian menyebutkan pengaruh kegoyangan gigi terhadap hasil penyembuhan setelah pembedahan flap tanpa *bone graft*.¹ Menurut Fleszar dkk. (1980), terdapat hubungan yang bermakna antara kegoyangan gigi awal dengan perubahan tingkat perlekatan setelah perawatan periodontal. Poket pada gigi goyang tidak merespon dengan baik terhadap perawatan periodontal dibandingkan dengan gigi yang cekat.¹¹ Menurut Schulz dkk (2000), terdapat pengaruh positif pada pemakaian splinting terhadap penyembuhan klinis setelah terapi bedah periodontal dan penggunaan *bone graft* sebagai terapi perawatan defek tulang periodontal.¹ Pada laporan kasus ini juga terlihat adanya peningkatan kesembuhan klinis yang lebih baik setelah terapi pembedahan dengan *bone graft* pada gigi yang displin.

Perubahan derajat kegoyangan gigi setelah terapi periodontal dapat berhubungan dengan jumlah dan morfologi akar, banyaknya luas permukaan akar yang tertanam dalam tulang alveolar, kondisi pertahanan *host-specific*, dan tekanan yang diberikan oleh klinisi saat mengukur derajat kegoyangan.² Segera setelah bedah periodontal, kegoyangan gigi meningkat sehingga diperlukan penggunaan splint provisional selama 6 bulan postoperatif pertama.⁵ Beberapa gigi dapat tetap goyang karena penurunan ketinggian tulang alveolar.³ Contoh yang paling sering adalah kegoyangan karena penurunan perlekatan periodontal yang menetap setelah gigi-geligi dirawat pada kasus periodontitis berat,³ seperti pada kasus pertama sehingga diperlukan splin yang lebih bersifat permanen seperti splinting intrakoronal.

UCAPAN TERIMA KASIH

Kepada. Antonius Irwan, drg., Sp.Perio, selaku supervisor klinik yang telah membimbing di klinik dalam pengerjaan kasus pasien ini.

DAFTAR PUSTAKA

1. Schulz A, Hilgers RD, Niedermeier W. The Effect of splinting of teeth in combination with reconstructive periodontal surgery in humans. Clin Oral Investig. 2000;4:98-105.
2. Akaltan F, Kaynak D. An evaluation of the effects of two distal extension removable partial denture designs on tooth stabilization and periodontal health. J Oral Rehabil. 2005;32:823-9.
3. Lai JY, MacDonald K. Periodontal splinting. Ont Dent. 2006;24-7.
4. Irawati WS. Peranan splinting dalam membantu perawatan periodontal [Skripsi]. Jakarta: Universitas Indonesia; 1981. Indonesian.
5. Dyson J, Carranza FA. Glickman's Clinical Periodontology. 7th ed. Philadelphia, Pennsylvania:

- WB Saunders Company; 1990:952-4.
6. Goldman HM, Cohen DW. Temporary Stabilization. In: Periodontal Therapy. 5th ed. Saint Louis: The C. V. Mosby Company; 1973:463-89.
 7. Eley BM, Manson JD. Periodontics. 5th ed. Philadelphia: Wright, Elsevier Ltd; 2004.
 8. Ishigaki S, Kurozumi T, Morishige E, Yatani H. Occlusal interference during mastication can cause pathological tooth mobility. *J Periodont Res.* 2006;41:189-92.
 9. Agrawal AA, Chitko SS. The use of silane-coated industrial glass fibers in splinting periodontally mobile teeth. *Indian J Dent Res.* 2011;22:594-6.
 10. Lin Y-TJ, Kuo S-C, Auyeung L. The use of a resin-bonded fixed splint in periodontally compromised mandibular anterior teeth: a case report. *Int J Periodontics Restorative Dent.* 2005;25:385-90.
 11. Fleszar TJ, Knowles JW, Morrison EC, Burgett FG, Nissle RR, et al. Tooth mobility and periodontal therapy. *J Clin Periodontol.* 1980;7:495-505.