

Mikroanatomi Testis Fetus Sapi (*Bos taurus*)

H. Setijanto¹ dan F. Sinowatz²

¹Laboratorium Anatomi, Fakultas Kedokteran Hewan IPB

²Institut für Tieranatomie II, Universität München - Germany

ABSTRACT

Fourteen testicles from bovine fetuses of various crown-rump-lengths (CRL 7.0-80.0 cm) were investigated under the light and electron microscopes.

This histomorphogenesis investigation was undertaken to determine the basic pattern of structural development and morphological change of the bovine fetal testis. Besides that, the differentiation of the tissues and the interaction between the cells were discussed.

ABSTRAK

Empat belas testis fetus sapi dengan perbedaan umur pertumbuhan (CRL 7,0 - 80 cm) diteliti secara histologis, baik secara mikroskopis maupun elektron mikroskopis.

Penelitian histomorfogenesis ini bertujuan untuk menentukan pola dasar perkembangan struktural dan perubahan-perubahan morfologis dari testis fetus sapi. Selain itu diferensiasi jaringan dan interaksi yang terjadi antar sel didiskusikan.

PENDAHULUAN

Perkembangan dan pertumbuhan bakat sel kelamin (gonad) dapat dibedakan melalui dua fase : *fase indifferen*, dimana bakat sel kelamin jantan dan betina tumbuh bersama dan *fase diferensiasi*, dimana terjadi pemisahan antara pertumbuhan testis dan ovarium (O'Rahily, 1983).

Diferensiasi histologis kelenjar kelamin jantan dimulai pada saat alat kelamin luar masih indifferen. Pada domba dimulai dengan CRL (*crown-rump-lengths*) 17 mm (Russe, 1979), pada manusia dengan CRL 21 mm (40 hari p.c., Wartenberg, 1978). Pada sapi diferensiasi dimulai pada hari ke 42 p.c. (CRL 40 mm) dengan pembentukan *tunica albuginea* dan "*primitive germ lines*" (Schrag, 1983).

Primitive germ line (bakat tubuli

seminiferi) ini akan membentuk *tubuli seminiferi*, yang dalam perkembangannya merupakan suatu sistem yang kompleks, saling beranastomose dan merupakan jalinan yang bercabang-cabang (Grunwald, 1933). Akhir dari jalinan tersebut akan bermuara di *rete testis* (Hedinger dan Weber, 1973). Bersamaan dengan pembentukan ini, di perifer terbentuk elemen pertama dari *tunica albuginea* dalam bentuk lapisan longgar yang berasal dari *fibroblas*. Selama masa fetal lapisan ini berkembang menjadi jaringan ikat yang lebih tebal yang dibentuk oleh *fibrosit* dan *fibril kolagen extraseluler*, sehingga dapat dibedakan antara serabut superficial, *tunica fibrosa*, dan serabut profunda yang mengandung pembuluh, *tunica vasculosa*. Bagian hilus dari *tunica albuginea* akan berkembang menjadi *mediastinum testis* (Gondos, 1974).

Germ cells

Falin (1969) membuktikan pada manusia, bahwa *primordial germ cells* berasal dari dinding dorsal kantong kuning telur (ekstra gonad) dan berpindah secara amoeboid ke dalam gonad. Perpindahan *primordial germ cells* ini dapat ditempuh melalui 4 (empat) cara yang berbeda (Zuckerman dan Baker, 1977) : (1). *aktif*, melalui gerakan amoeboid, (2). *pasif*, melalui diferensiasi jaringan di sekitarnya, (3). *pasif*, karena terbawa aliran darah, dan (4) *kemotaksis*, dibawah pengaruh induktif dari gonad itu sendiri.

Pada sapi *primordial germ cell (gonocyt)* dan *pre-spermatogonium* sampai saat ini masih belum jelas. Fukuda *et al.* (1975) membagi kriteria morfologis ini ke dalam 3 (tiga) fase diferensiasi : (1). Fase dimana *gonocyt* menunjukkan perbandingan volume Nukleus-Sitoplasma terbesar, (2). Fase dimana *intermediate cells* mulai dihubungkan oleh jembatan interselular (*intercellular bridger*), perbandingan volume Nukleus-Sitoplasma berkurang, (3). Fase dimana *pra-spermatogonium* dihubungkan oleh jembatan interselular. *Mitochondria* terkonsentrasi di sekitar nukleus dan sel ini menunjukkan perbandingan volume Nukleus-Sitoplasma yang terkecil.

Berdasarkan lokalisasi dari *gonocyt*, Gondos dan Hobel (1971) memberikan definisi bahwa *gonocyt* secara individu terletak sentral tubulus, sedangkan *pra-spermatogonium* baik secara berkelompok atau berpasangan terletak di periferi tubulus pada membran basal dan satu sama lain dihubungkan oleh jembatan interselular.

Sel Sertoli

Pada masa fetal sel ini disebut *sel pre-Sertoli* atau *pre-sumptive Sertoli cells*, merupakan sel-sel somatis yang kemungkinan berasal dari *mesotel coelom*, *mesonephros* atau *sel-sel mesenchim* gonad (Zambony dan Upadhyay, 1982).

Sel pre-Sertoli terletak pada membran

basal dengan ukuran lebih kecil dari *pre-spermatogonium*. Selain hubungan antara *sel pre-Sertoli* dan *pre-spermatogonium* yang berbentuk mirip *desmosome*, antar *sel pre-Sertoli* yang bertetangga dihubungkan pula oleh bentuk-bentuk serupa dan *gap-junction*.

Sitoplasmanya kaya dengan organel-organel sel, banyak *poliribosom*, *mitochondria* bulat dengan tipe crista, *smooth* dan banyak *rough retikulum endoplasma*, lipida serta *dense bodies*.

Sel Leydig

Diferensiasi dan perkembangan *sel-sel Leydig* prenatal telah banyak dilaporkan oleh beberapa peneliti (*Cavia*: Black dan Christensen, 1969; *Manusia* : Pelliniemi dan Niemi, 1969; Holstein *et al.*, 1972; *Mencit*: Russo dan de Rosas, 1971; *Tikus*: Lording dan de Kretser, 1972; *Sapi*: Sinowatz *et al.*, 1987).

Setelah agregasi dari saluran sel-sel kelamin dan pembentukan *tunica albuginea* pada bakat kelamin jantan, terjadi pula diferensiasi morfologis dari *sel-sel Leydig*. Pada saat ini *interstitium* dibentuk oleh *sel-sel mesenchim* yang kecil dan poligonal.

Pada manusia diferensiasi *sel Leydig* dimulai pada usia kehamilan 8 minggu yang berasal dari *sel-sel mesenchim* (Holstein *et al.*, 1971). Pembesaran dari sel-sel tersebut yang terjadi pada usia kehamilan 9 - 12 minggu disebabkan oleh perkembangan dari vesikel-vesikel *retikulum endoplasma* yang halus, bertambahnya *mitochondria* dengan struktur tubulus, bertambahnya Golgi-kompleks dan pembentukan sisterna yang mengandung *ribosom* serta banyak *sitosom* atau *dense bodies*.

Pada perbandingan volume relatif dan absolut tiap bagian testis menunjukkan bahwa dalam perkembangannya, diferensiasi *sel Leydig* mencapai jumlah maksimum pada usia kehamilan 12 - 14 minggu. Setelah usia kehamilan 17 minggu terjadi penurunan volume relatif dan absolut *sel Leydig* tersebut (Holstein *et al.*, 1971).

Pada sapi, *sel-sel Leydig* mencapai jumlah maksimumnya pada usia 88 hari p.c. (CRL 12 cm). Bagian *interstitium* pada saat ini kurang lebih setengah dari testis (Sinowatz *et al.*, 1987).

MATERIAL DAN METODA

Sebanyak 14 (empat belas) testis dari fetus sapi dengan perbedaan panjang tubuh (CRL = *crown-rump-length*), tertera dalam tabel 1, dipakai dalam penelitian ini.

Pendugaan umur fetus berdasarkan pengukuran CRL dilakukan menurut data yang dilaporkan oleh Russee dan Russe (1963), Voll-merhaus (1964), Evans dan Sack (1973).

Materi diperoleh dari Sapi betina bunting (jenis Deutsche Fleckvieh) yang dipotong di Rumah Potong Hewan Kota Munchen, Jerman dan diperlakukan menurut teknik mikroanatomi.

Tabel 1 : Pendugaan umur fetus berdasarkan pengukuran CRL

CRL (cm)	Hari p.c.
7	62
9,2	69
15	87
17	93
20	108
21	109
28	123
35	146
39	150
40	159
41	165
51	174
59	200
80	245

1. Preparasi untuk penelitian histologis

Sampel yang diperoleh segera difiksasi celup ("immersionfixation") ke dalam

larutan Bouin selama 24 jam. Seluruh materi kemudian dicuci dengan Alkohol 70% selama 48 jam dengan beberapa kali penggantian. Proses pembilasan dan infiltrasi dengan Paraplast dilakukan memakai mesin otomatis (Shandon Duplex Processor) selama 24 jam. Setiap materi kemudian ditanam dalam blok dengan memakai "Histostat Tissue Embedding Center" (Reichert-Jung). Dari tiap blok disyat setebal 5 Um dengan memakai mikrotom rotasi (Leitz, Tipe 1512) dan ditempelkan di atas gelas obyek bebas lemak ("fatfree mounting media").

Dari tiap sampel dilakukan pewarnaan histologis secara konvensional dengan Hamalaun-Eosin, Azan menurut Heidenhain dan Periodic-Acid-Schiff Reaction (PAS) menurut McManus (Metode menurut Romeis, 1989).

2. Preparasi untuk penelitian ultrastruktur

Sampel yang diperoleh (testis fetus dengan CRL 9,2 cm, 21 cm, 35 cm, 39 cm, 41 cm dan 59 cm) difiksasi selama 1 (satu) jam dengan larutan Glutaraldehyde (GAH) 6% dalam larutan bufer 0,15 M Natriumcacodylate, pH 7,4, pada 4°C. Setelah itu tiap sampel diiris tipis sepanjang 0,5 cm dan dibilas dengan larutan bufer 0,15 M Natriumcacodylate (pH 7,4), kemudian dengan memakai pisau silet tiap sampel diiris setebal 1 mm dan difiksasi kembali selama 3 (tiga) jam dengan 6% GAH dalam larutan bufer seperti di atas. Kemudian dibilas dengan larutan bufer (0,15 M Natriumcacodylate, pH 7,4, pada 4°C) selama satu malam.

Selanjutnya tiap sampel difiksasi kembali dengan Osmiumtetroxyde (OsO₄) 1% selama 3 (tiga) jam dan diikuti dengan tiga kali pembilasan dengan larutan bufer, masing-masing selama 10 menit. Akhirnya tiap sampel didehidrasi dengan ethanol bertingkat dan melalui Propylenoxide ditanam dalam Araldit (Merck) selama satu

malam. Polimerisasi dilakukan pada 37°C dan 60°, masing-masing selama 24 jam.

Dengan menggunakan ultramikrotom (Ultratome Nova, LKB Bromma, Swedia) tiap sampel diiris setebal 1 Um "semithin" dan 50 nm "ultrathin". Preparat "semithin" diwarnai dengan Methylen-Azur II (menurut Richardson *et al.*, 1960) dan diamati dibawah Fotomikroskop (Letiz Dialux 20). Preparat "ultrathin" diletakkan ke dalam "grid", dikontraskan dengan Uranylasetat dan Cupromsirat (menurut Reynold, 1963). Pengamatan ultrastruktur dilakukan memakai "Transmission Electron Microscope" (Zeiss, tipe EM 902) dan didokumentasikan dengan Agfa-Scientia Planfilm.

HASIL DAN PEMBAHASAN

Histologi testis fetus sapi

Dengan pewarnaan Hamalaun-Eosin dan Azan, bagian-bagian jaringan testis dapat dikenali dengan baik. Epitel permukaan terdiri dari susunan sel-sel isoprismatis (kubis) satu baris yang dalam perkembangannya makin lama akan menjadi pipih. Pada fetus dengan CRL 20 cm, epitel permukaannya merupakan satu lapis sel-sel yang sangat pipih.

Tunica albuginea terdiri dari satu lapis serabut tebal yang dibnetuk oleh *sel-sel mesenchim*. Melalui pewarnaan Azan hal ini dapat diamati dengan sangat jelas. Dengan bertambahnya umur dan lapisan serabut, ketebalan *tunica albuginea* bertambah pula, sehingga dapat dikenali adanya lapisan luar yang mengandung sedikit sel dan banyak serabut yaitu *tunica fibrosa* dan lapisan dalam yang mengandung banyak sel dengan pembuluh-pembuluh yang mempunyai diameter besar, yaitu *tunica vasculosa*.

Pada stadium awal perkembangan, *tubuli seminiferi* tersusun sebagai jalinan sel yang kompak, berjalan radial dari *hilus*

menuju ke permukaan organ. Jalinan sel tersebut berikatan kuat dan beranastomose satu sama lain. Sejalan dengan pertumbuhan *sel-sel interstitium*, maka *tubuli seminiferi* satu sama lain akan terpisah. *Tubuli seminiferi* dikelilingi oleh membran basal yang sangat jelas. Selama masa prenatal, *tubuli seminiferi* tidak mempunyai lumen.

Mulai CRL 15 cm, jumlah dari *pre-spermatogonia* yang berbentuk bulat besar bertambah dengan jelas. Mereka terletak secara individu dengan dikelilingi oleh *sel pre-Sertoli* atau secara berpasangan. Sebagian besar terletak di periferi *tubulus seminiferi*, ada pula yang terletak di sentral *tubulus*.

Sel pre-Sertoli terus menerus memperbanyak diri (mitosis), sehingga dengan bertambahnya umur diameter *tubulus* juga bertambah (40 Um pada 109 hari p.c.). Pada sapi, sel *pre-Sertoli* berbentuk tidak teratur dengan inti poligonal dan selama periode fetal mengalami pembelahan/mitosis (Schrag, 1983). Pertumbuhan *interstitium*, disebabkan oleh bertambahnya *sel-sel mesenchim* interstitial, terutama disebabkan pula oleh bertambahnya *sel-sel Leydig*.

Pada fetus muda (CRL 7 cm dan 9,2 cm), terdapat pulau-pulau *sel Leydig* yang kadang kala lebih luas dibandingkan dengan *tubuli*. Pada fetus yang lebih tua, secara bertahap jumlah *sel Leydig* pada *interstitium* relatif berkurang. Bersamaan dengan hal itu jumlah *sel-sel fibroblas* yang mengelilingi *tubuli* bertambah dari 2 menjadi 3 lapis sel-sel yang pipih.

Rete testis merupakan suatu "jaring" yang terdiri dari jalinan saluran yang dibnetuk oleh kumpulan sel yang letaknya saling berdekatan dan miskin akan sitoplasma. Membran basal yang mengelilinginya terbentuk dengan sangat baik.

Mulai CRL 21 cm, sel-sel *tubuli seminiferi* terbagi dengan jelas menjadi 2 (dua) populasi sel. *Sel-sel pre-spermatogonia* berbentuk bulat besar, terletak secara individu atau berpasangan di periferi

tubulus langsung pada membran basal atau di sentral tubulus. *Sel-sel pre-Sertoli* berbentuk prisma tinggi (silindris), terletak di membran basal, mengandung inti yang bulat atau oval dengan membran inti yang jelas.

Interstitium berubah dengan jelas, jaringan ikat menjadi lebih longgar. Pulau-pulau *Sel Leydig* tampak menghilang, hanya ditemui *sel-sel Leydig* kecil yang letaknya tidak teratur.

Rete testis berkembang menjadi suatu sistem saluran yang bercabang-cabang, yang terdiri dari 2 sampai 3 baris sel-sel yang ramping dengan inti yang tersusun sedikit melintang sampai memanjang. Ruang antara jalinan *rete testis* diisi oleh jaringan ikat longgar dengan pembuluh-pembuluh darah.

PAS Reaction menurut McManus dipakai untuk membuktikan kandungan karbohidrat pada jaringan. Hasil reaksi yang sangat jelas dapat diamati terutama di daerah *tunica albuginea*, jaringan ikat dari dinding pembuluh darah dan membran basal dari *tubuli seminiferi*. Jaringan ikat *interstitium* menunjukkan reaksi yang lemah.

Ultrastruktur testis fetus sapi

Pada fetus sapi berumur 69 hari p.c. sampai 109 hari p.c., kebanyakan sel-sel *pre-spermatogonia* terletak di sentral tubulus, beberapa ada juga yang telah mencapai periferi tubulus. Sel-sel *pre-spermatogonia* yang terletak di periferi berbatasan langsung dengan membran basal.

Inti selnya yang berbentuk bulat mengandung satu atau lebih nukleolus yang berkembang dengan baik, sedangkan sitoplasmanya relatif mengandung sedikit organel sel.

Mitochondria tersebar tidak teratur dan mempunyai struktur dalam yang berbeda. Tipe *tubulus* sangat menonjol, disamping beberapa *mitochondria* tipe *crista*. Dalam

banyak kejadian *mitochondria* mengadakan kontak dengan *retikulum endoplasma* halus. Antara *mitochondria* yang satu sama lain letaknya berdekatan terdapat adanya daerah (zona) yang sempit, merupakan substansi yang kontras, namun tidak berstruktur ("intermitochondrial cement"). Substansi ini dapat ditemukan pada *spermatogonia* dari kelinci (Nicander dan Ploen, 1969), kera (Gondos dan Zemjanis, 1970) dan manusia (Burgos *et al.*, 1970).

Aparat Golgi berkembang dengan baik dan terletak di dekat inti sel. Jumlah *retikulum endoplasma* sangat sedikit dan terdiri dari dua bentuk, *retikulum endoplasma* kasar yang sangat panjang dengan sisterna yang kecil dan *retikulum endoplasma* halus dalam bentuk vesikel, benang-benang dan sisterna-sisterna yang mirip vakuola. *Ribosoma* tersebar secara individu dalam bentuk *poliribosoma*.

Kadangkala dapat dibuktikan adanya jembatan antar sel ("*intercellular bridge*") yang terdapat di antara sel-sel *pre-spermatogonium*. Bentuk hubungan semacam ini dapat dijumpai di antara sel-sel kecambah pada proses spermatogenesis dan ovogenesis beberapa spesies mammalia (Amselgruber, 1983). Berapa banyak sel *pre-spermatogonia* yang dihubungkan oleh jembatan tersebut yang membentuk sel kompleks, belum dapat dibuktikan secara pasti. Kemungkinan ini hanya terjadi antara dua sel *pre-spermatogonium* hasil pembelahan mitose yang tetap mempertahankan hubungan.

Mengenai fungsi dari jembatan antar sel, yang hanya terjadi antara sel-sel *pre-spermatogonium*, belum banyak diketahui. Kemungkinan berperan dalam menjembatani proses pertukaran materi seluler dan memungkinkan pertumbuhan yang sinkron diantara sel-sel *pre-spermatogonium*. Selama proses spermatogenesis sel-sel *spermatogonium* ini akan dihubungkan oleh jembatan antar sel (Russe dan Sinowatz, 1991).

Dalam perkembangan prenatal berikutnya (146 hari p.c. sampai 200 hari p.c.) secara ultrastruktur tidak terjadi perubahan berarti pada sel-sel *pre-spermatogonia*. Selama waktu itu makin banyak sel *pre-spermatogonium* yang mencapai membran basal. Kadang-kadang dijumpai pembelahan mitose dari sel *pre-spermatogonium*. Bentuk dasar ini akan tetap bertahan selama masa prenatal. Perkembangan lebih lanjut akan terjadi pada masa postnatal dengan proliferasi sel pada proses spermatogenesis (Russe dan Sinowatz, 1991).

Pada testis fetus umur 69 hari p.c. sampai 109 hari p.c., sel-sel *pre-Sertoli* berbentuk bulat dengan nukleus yang bentuknya tidak teratur dan terletak di membran basal *tubuli seminiferi*. Secara umum inti sel *pre-Sertoli* lebih kecil dari inti sel *pre-spermatogonium*. Pada masa pertumbuhan ini dan juga selama masa pertumbuhan fetus selanjutnya dapat dibedakan sitoplasma sel-sel *pre-Sertoli* yang terang dan gelap.

Mitochondria sel *pre-Sertoli* berbentuk bulat atau oval dengan tipe crista dan secara teratur tersusun di antara sisterna *retikulum endoplasma*. *Ribosom* bebas tersebar secara meluas dalam sitoplasma yang tersusun dalam bentuk *poliribosom*. Dengan bertambahnya umur fetus, kandungan *retikulum endoplasma* kasar dalam sitoplasma bertambah dan jumlah *ribosom* bebasnya berkurang. Pada membran basal dapat dijumpai serabut *mikrofilamen* dan dibandingkan dengan stadium sebelumnya, jumlah lipid tampak bertambah.

Di antara sel-sel *pre-Sertoli* yang bertetangga pada testis fetus umur 69 hari p.c. sampai 109 hari p.c. terdapat struktur hubungan antar sel yang mirip dengan *desmosom* dan atau "gap junction". Hal ini sesuai dengan hasil penelitian pada beberapa spesies mammalia seperti yang dikemukakan oleh Russel dan Peterson (1985) dan Ekstedt *et al.* (1986). Pada spesies bukan mammalia hubungan ini

berbentuk "tight junctions" dengan banyak penimbunan *mikrofilamen* dan *retikulum endoplasma* (Russell *et al.*, 1980).

Membran basal pada fetus dengan CRL 9,2 cm berupa satu lapisan tipis yang dibentuk oleh fibril-fibril kolagen. Ketebalan membran basal ini makin bertambah seiring dengan bertambahnya umur fetus. Di sekeliling membran basal *tubuli seminiferi* terdapat 2 sampai 3 lapis *fibroblas* dengan bentuk pipih dan sirkuler. Menurut Schrag (1983) dalam perkembangan lebih lanjut, membran basal ini dapat tumbuh sampai menjadi 10 lapisan dengan ketebalan akhir sekitar 1,2 Um.

Pada *interstitium* dari testis fetus umur 69 hari p.c. sampai 109 hari p.c. dapat diamati sel-sel *Leydig* yang besar dengan nukleus berbentuk bulat. Nukleus ini mengandung satu sampai beberapa nukleoli. Sel-sel *Leydig* berbentuk poligonal dan satu sama lain saling berhubungan melalui penjurusan sitoplasmanya.

Di antara sel-sel *Leydig* yang bertetangga, hubungan antar sel berupa "gap junction" atau mirip *desmosom*. Organel sel yang sangat berkembang dalam sel *Leydig* adalah *retikulum endoplasma*. Sebagian besar *mitochondria* mempunyai tipe crista. Aparat Golgi terbentuk sangat baik, terletak di dekat nukleus.

Pada umur 109 hari p.c., sel-sel *Leydig* secara sporadis memperlihatkan tendensi degenerasi. Disamping pulau-pulau sel *Leydig*, terdapat areal yang berisi sel-sel *Leydig* yang mengalami degenerasi menjadi kecil dan berubah menjadi sel-sel *mesenchim*. Hal ini sesuai dengan hasil penelitian yang dikemukakan oleh Sinowatz *et al.* (1987). sementara itu *retikulum endoplasma*, lipida dan Golgi-kompleks berkurang jumlahnya (Schrag, 1983).

Saat menjelang partus, pada hampir semua mammalia terjadi regresi sel-sel *Leydig* (Lording dan de Kretser, 1972). Black dan Christensen (1969) melaporkan bahwa pada *cavia* perkembangan sel-sel *Leydig* tetap berlangsung.

KESIMPULAN

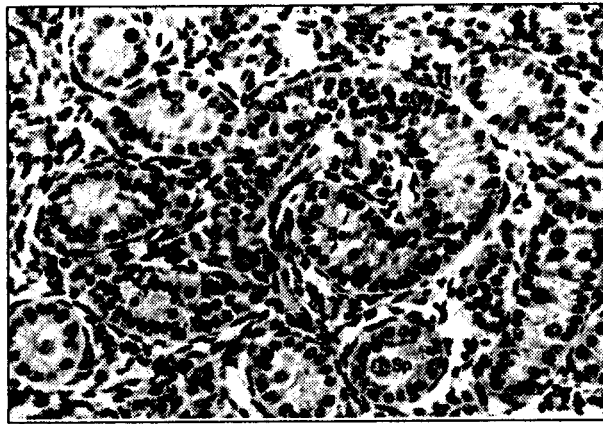
Dalam perkembangan testis sapi selama masa embrional dan fetal terjadi proliferasi dan diferensiasi dari berbagai jaringan yang berbeda.

Sel-sel pre-spermatogonia secara umum terletak di perifer *tubuli seminiferi* di antara *sel-sel pre-Sertoli*, beberapa *sel pre-spermatogonium* terdapat di sentral tubulus. *Tubuli seminiferi* dikelilingi oleh membran basal yang sangat jelas dan selama masa prenatal, *tubuli seminiferi* tidak

mempunyai lumen.

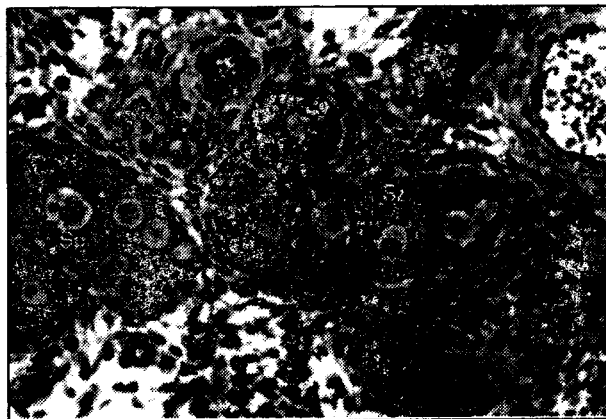
Secara umum *interstitium* testis fetus sapi terdiri atas : (a) kelompok *sel-sel Leydig* yang membentuk "pulau-pulau", (b) satu sampai tiga lapis *sel-sel fibroblas* yang pipih dan sirkuler yang mengelilingi *tubuli seminiferi*, (c) jaringan longgar dari *sel-sel mesenchim* indiferen, dan (d) pembuluh-pembuluh darah.

Organel-organel sel yang berkembang sangat baik menunjukkan bahwa pada masa prenatal terjadi aktifitas metabolisme yang tinggi.



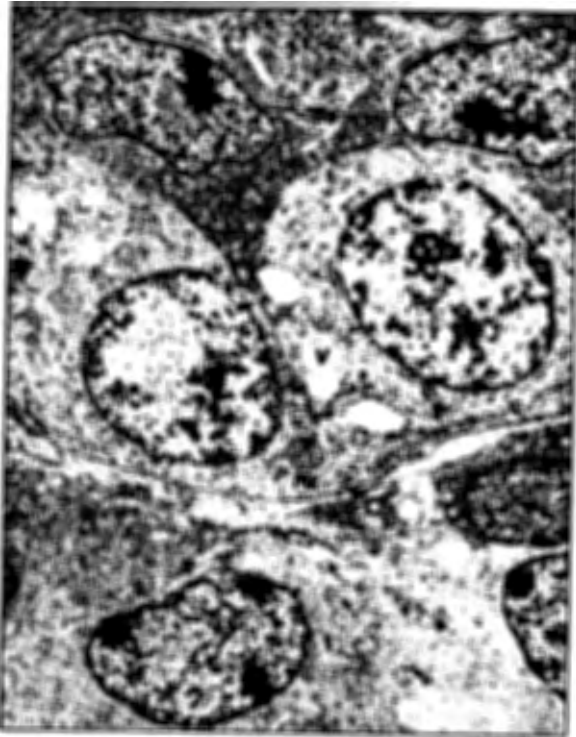Gambar 1. Potongan melintang testis fetus sapi, CRL 80 cm (245 hari p.c.), pewarnaan HE, 540 X.

Sp = prespermatogonium; Sz = sel pre-Sertoli; Lz = sel Leydig.



Gambar 2. Potongan melintang testis fetus sapi, CRL 59 cm (200 hari p.c.), semithin, 680 X.

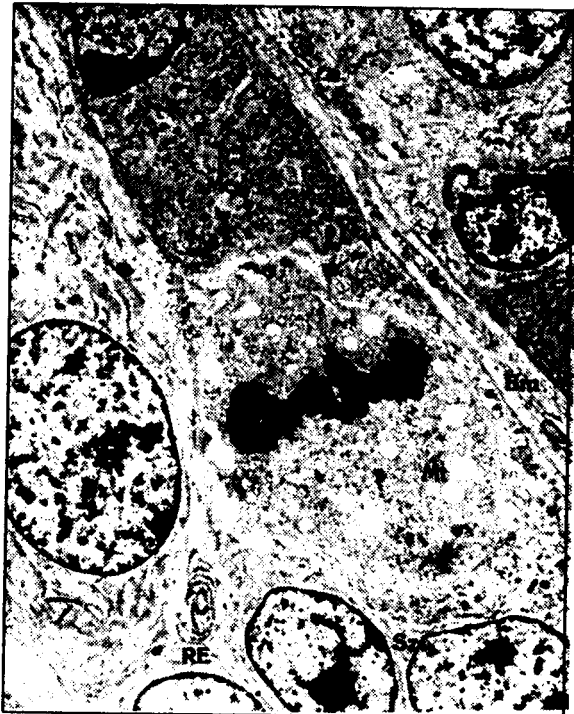Sp = prespermatogonium; Sz = sel pre-Sertoli; Lz = sel Leydig.



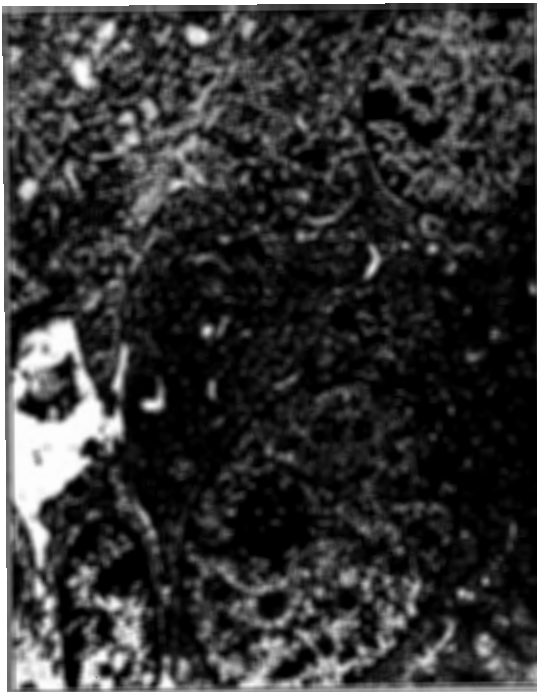
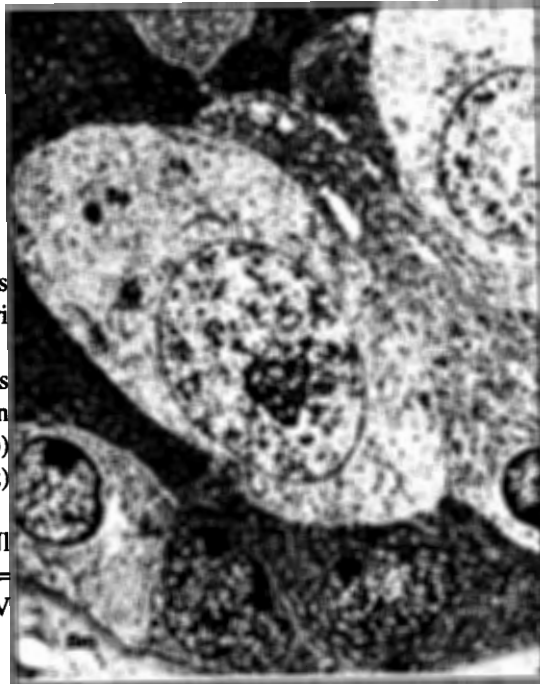Gambar 3. Ultrastruktur testis fetus sapi, CRL 9,2 cm (69 hari p.c.), 7000 X. Sp = prespermatogonium; Sz= sel pre-Sertoli; Lz = sel Leydig; Bm = membran basal; V = vakuola; Mt = mitochondria tipe tubulus; -> = jembatan antar sel; => = gap junctions.

Gambar 4. Ultrastruktur testis fetus sapi, CRL 21 cm (109 hari p.c.), 7000 X. Pembelahan mitosis dari sel prespermatogonium.

Sz = sel pre-Sertoli;
Bm = membran basal;
Mc = Mitochondria tipe crista; Mt = mitochondria tipe tubulus;
RE = retikulum endoplasma.



Gambar 5. Ultrastruktur testis fetus sapi, CRL 59 cm (200 hari p.c.), 7000 X. Pembesaran dari tubulus seminiferus dengan prespermatogonium (Sp) dan sel pre-Sertoli (Sz) yang terang dan gelap. Bm = membran basal; NI = nukleolus; RE = retikulum endoplasma; V = vakuola.



Gambar 6. Ultrastruktur testis fetus sapi, CRL 59 cm (200 hari p.c.), 10250 X. Pembesaran dari dua sel Leydig yang bertetangga yang menunjukkan adanya gap junction (->). N = nukleus; NI = nukleolus; G = aparat Golgi; RE = retikulum endoplasma; L = lisosom; Mc = mitochondria tipe crista.

DAFTAR PUSTAKA

- Amselgruber, W., 1983. Licht- und elektronenmikroskopische Untersuchungen zur Oogenese der Katze (*Felis catus*). *Anat. Histol. Embryol.* 12: 167-188.
- Black, V.H., dan A.K. Christensen. 1969. Differentiation of interstitial cells and Sertoli cells in guinea pig testes. *Am. J. Anat.* 124:211-237.
- Burgos, M.H., R. Vitale-Calpe, dan A. Aoki. 1970. Fine structure of the testis and its developmental significance. In A.D. Johnson, W.R. Gomes, dan N.L. Vandemark (Eds.). *The Testis*. Vol. I. Acad. Press. New York. pp. 551-649.
- Ekstedt, E., L. Soderquist, dan L. Ploen. 1986. Fine structure of spermatogenesis and Sertoli cells (epitheliocytes sustentans) in the bull. *Anat. Histol. Embryol.* 15:23-48.
- Evans, H.E., dan W.O. Sack. 1973. Prenatal development of domestic and laboratory mammals : growth curves, external features and selected references. *Anat. Histol. Embryol.* 2:11-45.
- Falin, L.I. 1969. The development of genital glands and the origin of the germ cells in human embryogenesis. *Acta Anatomica.* 72:195-232.
- Fukuda, T., C. Hedinger, dan P. Groscurth. 1975. Ultrastructure of developing germ cells in the fetal human testis. *Cell Tissue Res.* 161:55-70.
- Gondos, B. 1974. Differentiation and growth of cells in the gonads. In G. Goldspink (Ed.). *Differentiation and Growth of Cells in Vertebrate Tissues*. Chapman & Hall. London. pp. 169-208.
- Gondos, B., dan C.J. Hobel. 1971. Ultrastructure of term cell development in the human fetal testis. *Z. Zellforsch. Mikrosk. Anat.* 119:1-20.
- Gondos, B. dan R. Zemjanis. 1970. Fine structure of spermatogonia and intercellular bridges in *Macaca nemestrina*. *J. Morph.* 131:431-446.
- Grunwald, P. 1933. Über Form und Verlauf der Keimstränge bei Embryonen der Säugetiere und des Menschen. I. Keimstränge des Hodens. *Zeitschr. f. d. ges. Anat.* I. Abt. 103:1-19.
- Hedinger, C., dan E. Weber. 1973. Zur Struktur des Tubulussystems im menschlichen Hoden. *Z. Anat. Entw. Gesch.* 139:217-226.
- Holstein, A.F., H. Wartenberg, dan J. Vossmeier. 1971. Zur Cytologie der pranatalen Gonadenentwicklung beim Menschen. III. Die Entwicklung der Leydigzellen im Hoden von Embryonen und Feten. *Z. Anat. Entw. Gesch.* 135:43-66.
- Lording, D.W., dan D.M. de Kretser. 1972. Comparative ultrastructural and histochemical studies of the interstitial cells of the rat testis during fetal and postnatal development. *J. Reprod. Fert.* 29:262-269.
- Nicander, L., dan L. Ploen. 1969. Fine structure of spermatogonia and spermatocytes in rabbits. *Z. Zellforsch.* 99:221-234.
- O'Rahilly, R. 1983. The timing sequence of events in the development of the human reproductive system during the embryonic period proper. *Anat. Embryol.* 166:247-261.
- Pelliniemi, L.J., dan M. Niemi. 1969. Fine structure of the human foetal testis. I. The interstitial tissue. *Z. Zellforsch. Mikrosk. Anat.* 99:507-522.
- Reynold, E.S. 1963. The use of lead citrate of high pH as an electron opaque stain in electron microscopy. *J. Cell. Biol.* 17:208-212.
- Richardson, K.C., L. Jarett, dan E.H. Finke. 1960. Embedding in Epoxy resins for ultrathin sectioning in electron microscopy. *Stain Technol.* 35:313-325.
- Romeis, B. 1989. *Mikroskopische Technik* (P. Bock, Ed.) 17. neubearbeitete

- Auflage. Urban und Schwarzenberg. Munchen, Wien, Baltimore.
- Russe, I. 1979. Differenzierung des Keimdrusenepithels beim weiblichen Schaf. *Verh. Anat. Ges.* 73:411-418.
- Russe, I., dan M. Russe. 1963. Die Lage des Kalbes wahrend der Graviditat. *Tierarztliche Umschau.* 18 Jahrgang, 6:309-313.
- Russe, I., dan F. Sinowatz. 1991. *Lehrbuch der Embryologie der Haustiere.* Verlag Paul Parey. Berlin und Hamburg. pp. 53-66.
- Russel, L.D., R. Myers, J. Ostenburg, dan J. Malone. 1980. Sertoli ectoplasmic specializations during spermatogenesis : testicular development, structure and function. Raven Press. New York.
- Russel, L.D., dan R.N. Peterson. 1985. Sertoli cell junctions : morphological and functional correlates. *Int. Rev. Cytol.* 94:177-211.
- Russo, J., dan J.C. de Rosas. 1971. Differentiation of the Leydig cell of the mouse testis during the fetal period - an ultrastructural study. *Am. J. Anat.* 130:461-480.
- Schrag, D. 1983. Licht- und elektronenmikroskopische Untersuchungen zur fetalen Differenzierung der mannlichen Keimdruse des Rindes. Inaug. Diss. Ludwig Maximilians Universitat Munchen.
- Sinowatz, F., W. Amselgruber, dan I. Russe. 1987. Pra-und postnatal Differenzierung der Leydig-Zellen beim Rind. *Fertilitat.* 3:191-196.
- Vollmerhaus, B. 1964. Gefabarchitektonische Untersuchungen am Geschlechtsapparat des weiblichen Hausrindes (*Bos primigenius f. taurus*, L.1758). *Zbl. Vet. Med.A.* 11:538-596.
- Wartenberg, H. 1978. Human testicular development and the role of the mesonephros in the origin of a dual Sertoli cell system. *Andrologia.* 10:1-21.
- Wartenberg, H. 1978. Human testicular development and the role of the mesonephros in the origin of a dual Sertoli cell system. *Andrologia.* 10:1-21.
- Wartenberg, H. 1983. Germ cell migration induced and guided by somatic cell interaction. *Biblhca. anat.* 24:93-100.
- Zamboni, L., dan S. Upadhyay. 1982. The contribution of the mesonephros to the development of the sheep fetal testis. *Am J. Anat.* 165 (3) : 339-356.
- Zuckerman, S., dan T.G. Baker. 1977. The development of the ovary and the process of oogenesis. In S. Zuckerman, dan B.J. Weir (Eds.). *Ovary.* Acad Press. New York. pp. 41-67.