

KEMUNGKINAN KEHADIRAN SISTISERKUS/ CACING *Taenia saginata taiwanensis* DI BALI

N.S. Dharmawan¹, Simon He² dan S. Geerts³

1) Program Studi Kedokteran Hewan UNUD, 2) Fakultas Kedokteran Hewan IPB, 3) Institute of Tropical Medicine Antwerpen

ABSTRACT

Telah dilakukan suatu penelitian pendahuluan untuk mengetahui kemungkinan adanya sistiserkus atau cacing *Taenia saginata taiwanensis* di Bali. Pengamatan dilakukan terhadap adanya infeksi sistiserkus secara alami pada hati 638 ekor babi yang dipotong di RPH Denpasar, dari bulan Juni sampai Juli 1993.

Bintik-bintik kecil kekuningan atau putih susu, yang diduga merupakan kista *T.s. taiwanensis*, ditemukan pada 146 hati babi (22,88%). Setiap hati yang terinfeksi mengandung 1 – 6 kista, yang menyebar secara acak di masing-masing lobus. Kebanyakan kista yang ditemukan telah mengalami degenerasi (66,43%) atau kalsifikasi (32,8%). Satu kista mature yang ditemukan (0,7%) dari hati yang positif, ternyata mengandung skoleks taenia yang diperlengkapi dengan kait-kaik. Temuan ini menunjukkan kemungkinan adanya sistiserkus cacing *Ts. taiwanensis* di Bali sebab hati babi bukanlah tempat predileksi utama sistiserkus cacing *Taenia solium*.

PENDAHULUAN

Adanya taeniasis pada beberapa penduduk di Bali, baik itu akibat *Taenia saginata* maupun *Taenia solium* telah diketahui sejak lama. Dari studi epidemiologi yang telah dilakukan, dilaporkan ada beberapa daerah endemis taeniasis di Bali

dengan prevalensi yang bervariasi dari 0,8% – 23% (*Simanjuntak et al.*, 1977; Bakta dan Soewarno, 1983; Widjana dan Kapti, 1983; Sutisna, 1990). Hasil identifikasi morfologi yang dilakukan oleh Sutisna (1990) terhadap taenia yang diperoleh pada beberapa penderita menunjukkan bahwa *T. Sagi-*

nata lebih dominan dibanding *T. solium*.

Perbedaan derajat infeksi *T. Saginata* dan *T. solium* diantara penduduk di Bali ini, tidak mudah untuk dimengerti secara konvensional, mengingat manusia akan terinfeksi *T. saginata* bila memakan daging sapi atau akan terinfeksi *T. solium* bila memakan daging babi yang mengandung masing-masing kista cacing tersebut. Sementara ini dari kebiasaan pola makan yang terlihat diantara penduduk di Bali dan didukung pula dari hasil survei yang dilakukan oleh Widjana dan Kapti (1983) dan Sutisna (1990) menunjukkan bahwa masyarakat di Bali lebih menyukai daging babi dibanding daging sapi. Sutisna (1990) yang melakukan penelitian pada masyarakat di Renon Denpasar Bali, menemukan 37 kasus taeniasis. Cacing pita *T. Saginata* dan *T. Solium* diketahui sebagai penyebabnya. Kendatipun dari data sosio-ekologi keluarga yang diteliti mengungkapkan lebih menyukai daging babi (63.0%) dari pada daging sapi (31.0%), ternyata Sutisna (1990) menemukan frekuensi *T. saginata* jauh lebih tinggi (96.4%) dibandingkan *T. solium* (3.6%). Hal yang membingungkan seperti tersebut di atas, pernah juga diungkapkan oleh Kosin *et al.* (1972); dan Depary dan Kosman (1985) yang menemukan angka taeniasis pada masyarakat di pulau Samosir yang disebabkan oleh cacing pita mirip *T. saginata* cukup tinggi, sementara

penduduknya lebih sering makan daging babi dibanding daging sapi.

Hasil penelitian yang serupa juga dilaporkan terjadi di Taiwan, Korea, Filipina dan Myanmar (Fan, 1988; Fan *et al.*, 1989; 1992a; 1992b). Keadaan yang paradoks disini, sebagian telah diungkap. Dari keseluruhan jenis taenia yang telah diteliti tersebut, diduga sama dan merupakan jenis taenia "baru", yang morfologinya sulit dibedakan dengan *T. saginata*, dan untuk sementara disebut *Taenia saginata taiwanensis* (Eom dan Rim, 1992a; 1992b). Hal ini diyakini karena deskripsi dan siklus hidupnya ternyata diketahui berbeda dengan *T. saginata* yang klasik. Inang antara *T. saginata* yang klasik adalah ternak sapi, sedangkan taenia yang "baru", inang antaranya pada babi dan lokasi berparasitnya men-ciri hanya ditemukan pada organ hati (Fan *et al.*, 1990; Geerts *et al.*, 1992).

Laporan ini merupakan hasil survei pendahuluan terhadap dugaan adanya infeksi alami kista *T.s. taiwanensis* pada babi-babi yang dipotong di RPH Denpasar. Survei ini sebagai langkah awal untuk mengetahui kemungkinan kehadiran sistiserkus atau cacing *Taenia saginata taiwanensis* di Bali.

MATERI DAN METODE

Dari bulan Juni sapaai Juli 1993, sebanyak 638 ekor babi telah diamati secara acak di Rumah Potong Hewan Sanggaran, Denpasar, Bali.

Babi-babi yang diperiksa berasal dari peternakan yang ada di Bali. Seluruhnya mempunyai berat badan berkisar antara 60–150 kg dan merupakan babi-babi persilangan, Landrace dan Saddle back.

Pemeriksaan secara seksama dilakukan terhadap seluruh permukaan hati babi. Bila ditemukan satu atau lebih bintik putih pada permukaan hati, hati kemudian diiris-iris sampai mencapai kedalaman 2–3 mm dan diamati terhadap adanya kista dengan mata telanjang. Hal ini disesuaikan dengan teknik yang dilakukan oleh Eom dan Rim (1992a). Besarnya lesi dan lokasinya dimasing-masing lobus dicatat. Seluruh bintik-bintik yang ditemukan pada jaringan hati tersebut diambil untuk kemudian dilakukan pengamatan di bawah mikroskop dan beberapa diantaranya dibuat preparat histopatologi. Derajat kalsifikasi dan degenerasi kista juga dicatat.

HASIL DAN PEMBAHASAN

Dari 638 ekor babi yang diperiksa hatinya terhadap kemungkinan adanya infeksi kista *T.s. taiwanensis*, sebanyak 146 hati babi (22.88%) menunjukkan indikasi terinfeksi. Setiap hati yang terinfeksi mengandung 1–16 kista, yang menyebar secara acak dimasing-masing lobus. Kebanyakan dari masing-masing hati babi terinfeksi oleh kurang dari 5 kista.

Kista yang mirip dengan kista *T.s. taiwanensis* telah teramati pada permukaan hati dan juga pada

bagian parensim. Kista tersebut berbentuk bintik-bintik kecil berwarna kekuningan atau putih susu dengan diameter antara 1.5 – 6 mm. Kapsul kista yang mature tampak transparan dan mempunyai ukuran kurang lebih 3 mm. Sementara itu jaringan kapsul dengan kista yang telah mengalami degenerasi rata-rata berukuran 3,5 mm dan yang telah mengalami kalsifikasi rata-rata berukuran 3.7 mm.

Kista yang mature mengandung cairan transparan yang dikelilingi oleh gelembung. Sedangkan kapsul pada kista yang mengalami degenerasi berisi pus atau cairan mukopurulen. Sementara itu kapsul pada kista yang mengalami kalsifikasi tampak mengeras tanpa cairan dan ditemukan adanya pengapuran.

Apa yang kami peroleh di atas ternyata tidak jauh berbeda dengan apa yang ditemukan oleh Eom dan Rim (1992a) yang mengamati infeksi alami metacestoda *T.s. taiwanensis* pada babi-babi yang dipotong di RPH Cheongju City, Propinsi Chumbuk, Korea. Eom dan Rim (1992a) juga menemukan adanya bintik-bintik putih kekuningan pada permukaan hati babi yang merupakan ciri khas adanya infeksi kista *T.s. taiwanensis*. Metacestoda yang hidup dilaporkan berukuran rata-rata 3.20 mm, yang mengalami degenerasi rata-rata 4.98 mm dan yang telah mengalami kalsifikasi rata-rata berukuran 3.67 mm. Sementara itu, Fan (1988) melaporkan bahwa rata-rata ukuran sistiserkus *T.s. taiwanensis* adalah panjang 1290 mi-

kron dan lebar 1160 mikron.

Dari hasil pengamatan yang kami lakukan, kebanyakan kista yang ditemukan mengalami degenerasi (66.43%) atau yang telah mengalami kalsifikasi (32.87%). Kista yang mature hanya ditemukan 0.7% dari hati yang positif (1/146). Temuan ini juga tidak jauh berbeda dengan laporan Eom dan Rim (1992a) yang memperoleh kista mature hanya pada 3 hati babi dari 25.358 ekor babi yang diperiksa. Kebanyakan metacestoda yang ditemukan telah mengalami kalsifikasi (87.1%) dan gegenerasi (12.9%).

Dari lokasi penyebaran 83 kista yang kami amati, sebanyak 6.02% ditemukan pada lobus sinistra lateralis, 21.68% pada lobus sinistra medialis, dan sebanyak 18.07% pada lobus dekstra lateralis, 19.27% pada lobus dekstra medialis, serta 34.93% pada lobus sentralis.

Skoleks dari kista yang diperoleh memiliki empat sucker dan dipersejajati dengan kait-kaik. Jumlah kait yang teramati sebanyak 24. Hal ini sesuai dengan laporan Fan (1988) yang menyatakan bahwa jumlah kait sistiserkus *T.s. taiwanensis* yang ditemukan adalah rata-rata 13, atau berkisar antara 4 – 25 kait. Sedangkan Eom dan Rim (1992a) yang menghitung banyaknya kait dari salah satu kista yang ditemukan memperoleh jumlah sebanyak 37 kait.

Dari hasil pengamatan histopatologi yang kami lakukan terhadap kista yang telah mengalami dege-

nerasi, ditemukan adanya perbatasan yang tegas antara jaringan hati yang mengalami infiltrasi sel-sel radang di daerah infeksi sebagai tanda adanya pus yang non supuratif dengan jaringan hati yang sehat. Pada jaringan hati yang menunjukkan adanya jejas-jejas terinfeksi dan juga pada jaringan hati yang mengalami serosis banyak ditemukan sel-sel eosinofil. Keadaan seperti ini adalah sebagai indikator kuat bahwa jaringan hati tersebut telah terinfeksi oleh parasit.

feksi oleh parasit.

Mengingat hasil temuan ini sangat bersesuaian dengan temuan-temuan yang diperoleh Fan (1988) dan Eom dan Rim (1992a) terhadap dugaan sistiserkus *T.s. taiwanensis*, dan dari fenomena yang berkaitan dengan transmisi sistiserkosis/taeniasis serta kebiasaan penduduk yang gemar makan daging babi yang dimasak setengah matang di Bali (Widjana dan Kapti, 1983; Warudju, 1988), hampir mirip dengan yang ditemukan di Taiwan dan negara-negara Asia lainnya (Fan *et al.*, 1992c), penulis berkesimpulan sementara bahwa bintik-bintik kecil yang berwarna putih kekuningan yang ditemukan pada hati babi seperti dilaporkan di atas, adalah kista dari cacing *T.s. taiwanensis*, dan bukan kista *T. solium*, sebab hati bukanlah merupakan tempat predileksi utama bagi kista *T. solium*. Dengan demikian dapat dinyatakan bahwa sistiserkus/cacing *T.s. taiwanensis* ditemukan pula di Bali. Temuan ini dapat di-

pakai untuk menjelaskan adanya hubungan antara kasus *T. saginata* yang cukup dominan di Bali sementara penduduknya lebih banyak

mengonsumsi daging babi dibandingkan daging sapi. Tentunya masih diperlukan banyak penelitian untuk pembuktian lebih lanjut.

THE POSSIBLE OCCURANCE OF CYSTICERCUS/ TAENIA SAGINATA TAIWANENSIS INFECTIONS IN BALI

ABSTRACT

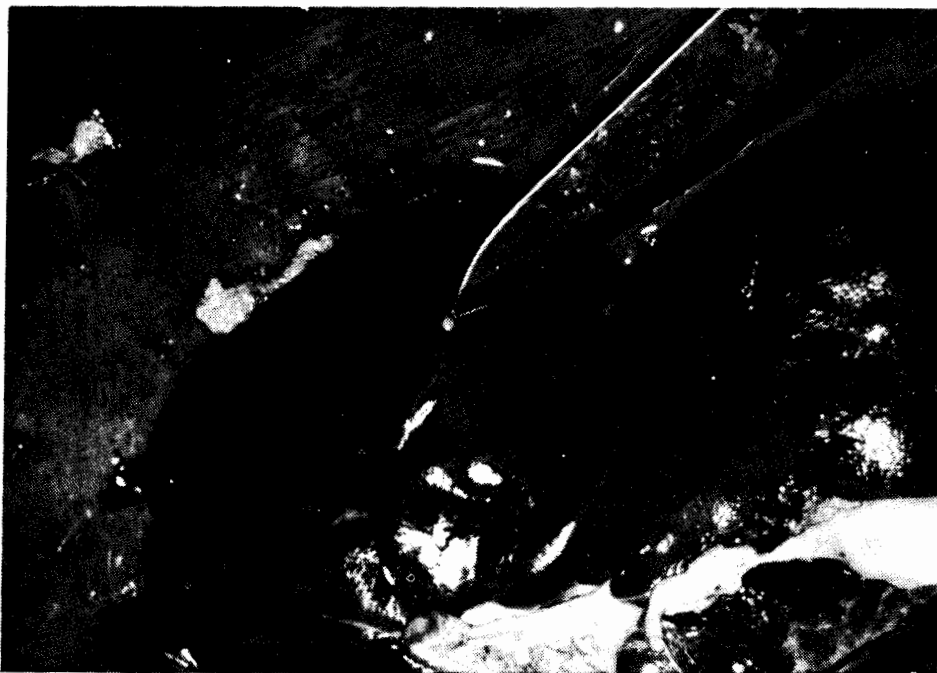A field survey to investigate to possible occurance of *Cysticercus/Taenia saginata taiwanensis* in Bali has been carried out from June through July 1993 at the public slaughter house at Denpasar.

Onehundred and fourty six (22.88%) of 638 pig livers examined were found containing small, yellow or milky white spots, which were suspected to be the cysticercus of *Taenia saginata taiwanensis*, ranging in numbers from 1 to 16 in each liver, and radomly scattered in all lobi of the infected livers. Most of the cysts were degenerated (66.43%) or calcified (32.80%). The only one mature cyst (0.7%) found from the infected livers, which after stained and examined under the microscope, was abviously a taenia scolex armed with small hooks. This finding strongly suggest the occurance of cysticercus/*Taenia saginata taiwanensis* infections in Bali since the liver is not the most predominant predilection site for cysticerci of *Taenia solium*. Further study should be carried out to prove this suggestion, especially through genetic assay.

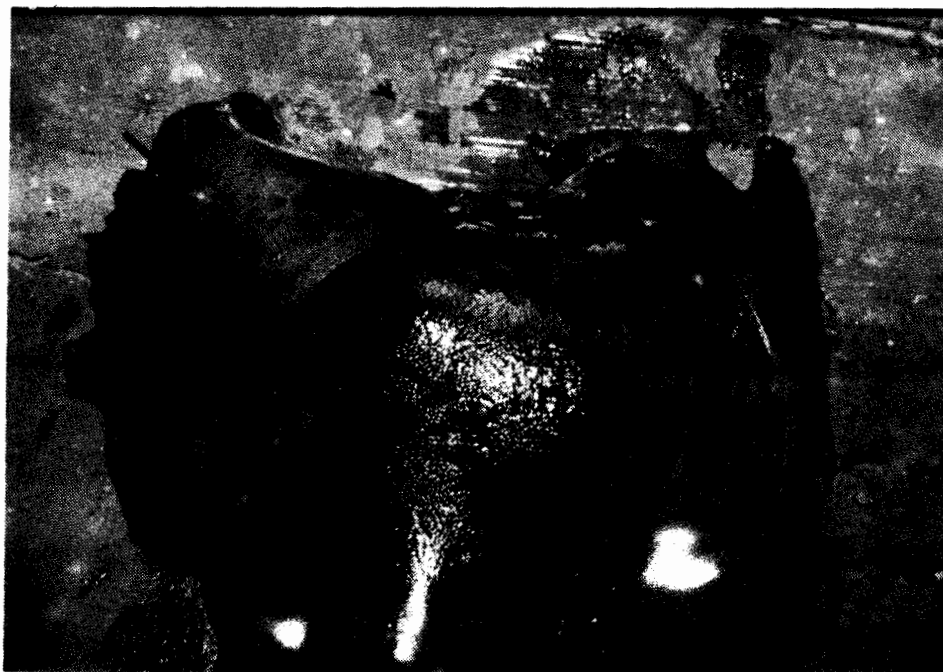DAFTAR PUSTAKA

- Bakta, I.M. dan H Soewarno. 1983. Taeniasis di Banjar Saba, Desa Penatih, Bali. Makalah disampaikan pada Kongres Ahli Penyakit Dalam Indonesia ke 3. Jakarta, 24 - 29 Juli 1993. 15 halaman.
- Depary, A.A. dan M.L. Kosman. 1985. Cestodiasis di Sumatra Utara dan Pengalaman Terapinya. *Medika* No. 3 Tahun 11 : 260-263.
- Eom, K.S. and H.J. Rim. 1992a. Natural Infection of Asian *Taenia saginata* Metacestodes in The Livers of Korean Domestic Pigs. *Korean J. Parasitol.* 30 (1) : 15-20.
- Eom, K.S. and H.J. Rim 1992b. Experimental Human Infection with Asian *Taenia saginata* Metacestodes Obtained from Naturally Infected Korean Domestic Pigs. *Korean J. Parasito.* 30 (1) : 21 - 24.

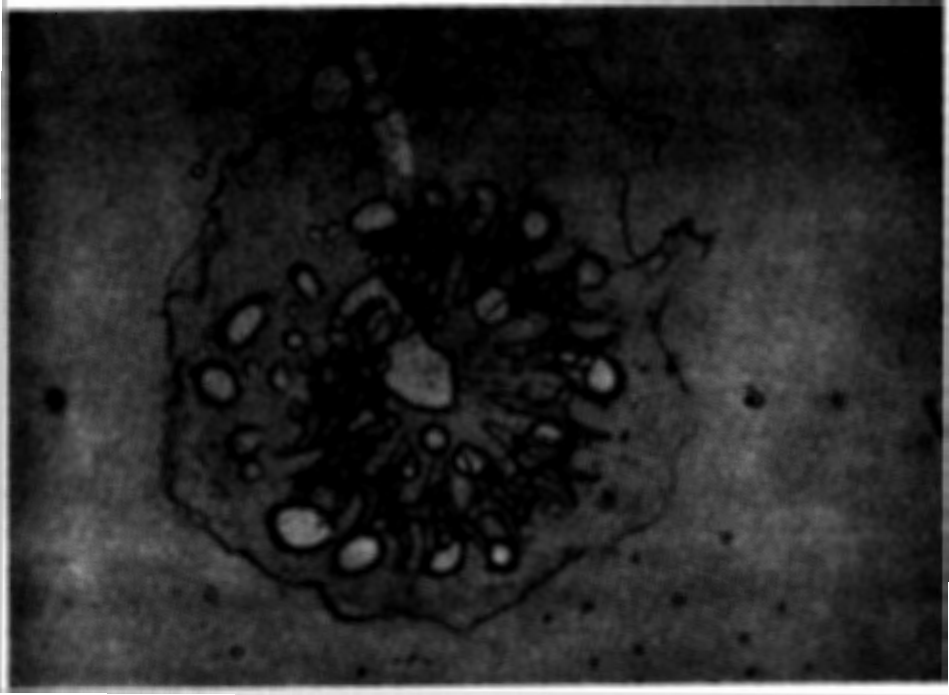
- Fan, P.C. 1988. Taiwan *Taenia* and Taeniasis. *Parasitol. Today* 4 (3): 86–88.
- Fan, P.C., C.V. Lin and C.c. Wu. 1989. Experimental Studies of Korean *Taenia* (Cheng Strain) Infection in Domestic Animals. *Ann. Trop. Med. Parasitol.* 83 (4) : 395–403.
- Fan, P.C., W.C. Chung, C.V. Lin and C.C. Wu, 1990. The Pig As an Intermediate Host for Taiwan *Taenia* Infection. *J. Helminthol.* 64 : 223–231.
- Fan, P.C., C.Y. Lin and W.C. Chung. 1992a. Experimental Infection of Philippine *Taenia* in Domestic Animals. *Int. J. Parasitol.* 22 (2) : 235 – 238.
- Fan, P.C., C.Y. Lin and L.M. Chen. 1992b. Experimental Infection and Morphology of *Taenia saginata* (Burma Strain) in Domestic Animals. *Ann. Trop. Med. Parasitol.* 86 (3) : 317 – 318.
- Fan, P.C., W.C. Chung, C.T. Soh, M.L. Kosman. 1992c. Eating Habits of East Asian People and Transmission of Taeniasis. *Acta Trop.* 50 : 305–315.
- Geerts, S., A. Zorloni, V. Kumar, J.R.A. Brandt, R. de Deken and K.S. Eom. 1992. Experimental infection of pigs with a *Taenia* Species from Korea : Parasitological and Serological Aspects. *Parasitol. Res.* 78 : 513 – 515.
- Kosin, E., A. Depary dan A. Djohansjah. 1972. Taeniasis di Pulau Samosir. *Maja, Fakultas Kedokteran, Universitas Sumatra Utara, Medan.* 3 : 5–11.
- Simanjuntak, G.M., S.S. Margono, R. Sachlan, C. Hargono, R. rasidi, B. Sutopo. 1977. An Investigation of Taeniasis and Cysticercosis in Bali. *Southeast Asian J. Trop. Med. Public Health* 8 : 494–497.
- Sutisna, P. 1990. Masalah Taeniasis di Banjar Kelod, Renon, Denpasar. *Medika No. 7 Tahun* 16 : 543–549.
- Warudju, B. 1988. Problem Taeniasis dan Sistiserkosis di Bali. *Maj. Parasitol. Indonesia* 1 (3 dan 4) : 19 – 25.
- Widjana, D.P. dan N. Kapti. 1983. Beberapa Aspek Taeniasis di Kecamatan abiansemal. Makalah camatan Abiansemal. Makalah Pertemuan Ilmiah Mikrobiologi dan Parasitologi Kedokteran Indonesia II. September 1983. 17 halaman.



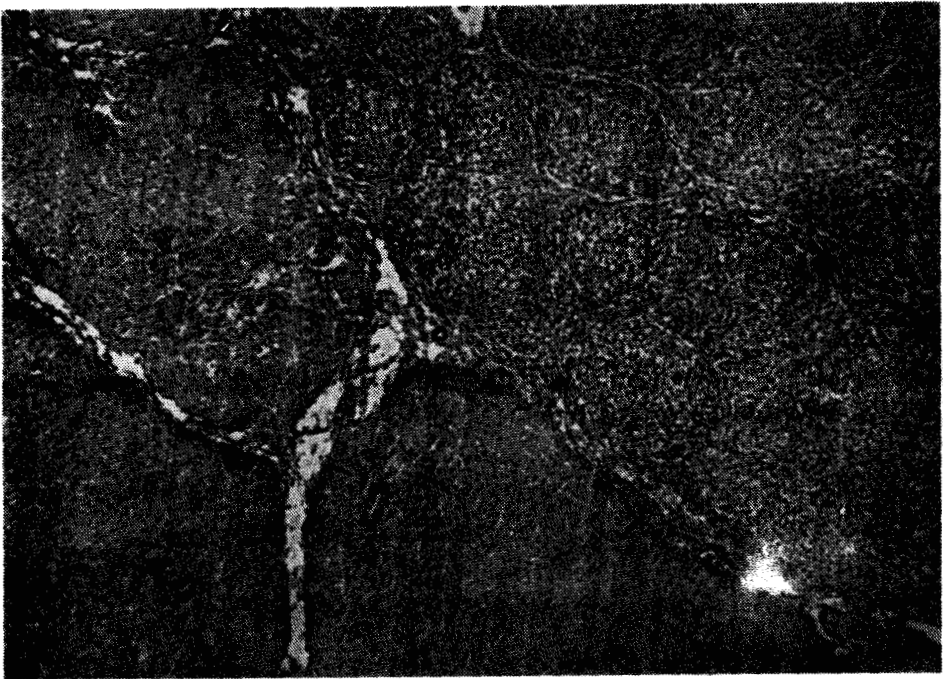
Gambar 1. Kista pada permukaan hati babi.




Gambar 2. Kista dengan ukuran yang bervariasi pada permukaan hati babi.



Gambar 3. Skoleks, di dalam kista, yang dipersenjawai kait-kait.



Gambar 4. Batas yang jelas antara jaringan hati yang terinfiltrasi sel-sel radang dan jaringan hati yang sehat.



Gambar 5. Infiltrasi sel-sel eosinofil.