

## STUDI KASUS

### Restorasi direk resin komposit preparasi onlei pada gigi pasca perawatan saluran akar

Sylvia Widhihapsari\* dan Diatri Nari Ratih\*\*

\* Residen PPDGS Konservasi Gigi FKG Universitas Gadjah Mada, Yogyakarta, Indonesia.

\*\* Staf Pengajar Departemen Konservasi Gigi FKG Universitas Gadjah Mada, Yogyakarta, Indonesia.

Korespondensi: Departemen Konservasi Gigi, Fakultas Kedokteran Gigi Universitas Gadjah Mada, Jl. Denta No.1 Sekip Utara, Yogyakarta, Indonesia, +62274515307, email: [sylvia.hapsari@yahoo.com](mailto:sylvia.hapsari@yahoo.com)

---

#### ABSTRAK

Gigi pasca perawatan saluran akar lebih rapuh daripada gigi vital karena kehilangan integritas struktur gigi akibat dari preparasi akses atau karies. Hal ini menjadi pertimbangan utama untuk menentukan kualitas restorasi pada gigi pasca perawatan saluran akar. Direk restorasi komposit merupakan salah satu desain alternatif restorasi yang dapat dilakukan pada gigi pasca perawatan saluran akar. Keuntungan dari restorasi ini, mempertahankan sisa struktur gigi yang ada dan tampilan estetik baik. Laporan kasus ini bertujuan menginformasikan restorasi direk resin komposit teknik preparasi onlei dengan *parallel self threading dowel* dan penguat *fiber* pada molar pertama kiri mandibula pasca perawatan saluran akar. Seorang pasien perempuan berusia 20 tahun datang ke RSGM dengan keluhan ingin menambalkan gigi geraham besar bawah kiri. Pasien pernah merasakan sakit spontan beberapa kali kurang lebih 6 bulan yang lalu dan sekarang tidak pernah merasa sakit lagi. Pada gambaran radiograf terdapat radiolusen pada oklusal hingga pulpa dan radiolusen pada furkasi. Dari pemeriksaan klinis diperoleh diagnosa karies profunda dengan nekrosis pulpa disertai lesi furkasi. Perawatan gigi tersebut adalah perawatan saluran akar teknik preparasi *crown down*, dilanjutkan preparasi onlei dan pemasangan pasak *parallel self threading* pada akar distal disertai penguat *fiber* di sepertiga oklusal kemudian direstorasi dengan resin komposit secara direk. Kesimpulan gigi pasca perawatan saluran akar dapat direstorasi menggunakan resin komposit secara direk dengan hasil yang baik.

**Kata kunci:** resin komposit direk, *parallel self threading dowel*, *fiber reinforced composite*

**ABSTRACT:** *Direct resin composite onlay preparation on endodontically treated teeth.* The tooth after root canal treatment is more fragile than vital teeth due to loss of structural integrity of the tooth as a result of the preparation of access or caries. This is a major consideration for determining the quality of the restoration on the tooth after root canal treatment. Direct composite restorations is one of the alternative designs to do the restoration after root canal treatment. Advantages of this restoration is remind the existing tooth structure and good aesthetic appearance. This case report aims to inform the direct composite resin restorations onlay preparation techniques with *parallel self-threading dowel* and reinforcing *fiber* on the left mandibular first molar after root canal treatment. A 20-year-old female patient came to the hospital and complaints her left mandibular molar. Pain spontaneously several times about 6 months ago and now never feel pain again. On radiographs are radiolucent on occlusal to the pulp and radiolucent on furcation. Clinical examination diagnoses obtained from deep caries with pulp necrosis accompanied furcation lesions. The dental care is the treatment of root canal preparation techniques *crown down*, followed onlay preparation and installation of *self-threading parallel* pegs on the distal root with *fiber amplifier* in a third occlusal then restored with direct composite resin. Conclusion tooth after root canal treatment can be restored with direct composite resin with good results.

**Keywords:** *direct resin composite, parallel self threading dowel, fiber reinforced composite*

---

#### PENDAHULUAN

Kekuatan gigi pasca perawatan saluran akar lebih lemah karena berkurangnya kandungan air dan kehilangan sebagian jaringan keras akibat karies dan prosedur preparasi pada perawatan saluran akar. Hal ini menyebabkan gigi non vital pasca perawatan saluran akar lebih rapuh, sehingga pemilihan desain restorasi pasca perawatan saluran akar menjadi sangat penting karena akan mempengaruhi keberhasilan dari perawatan endodontik dalam jangka waktu lama. Tujuan dari restorasi pasca perawatan saluran akar maupun perawatan ulang saluran akar adalah mengembalikan fungsi dan estetik, mencegah masuknya bakteri melalui celah mikro ke sistem saluran akar melalui penutupan korona yang rapat. Restorasi pasca perawatan

saluran akar juga bertujuan untuk mendapatkan jaringan periodontal yang sehat, melindungi sisa struktur gigi mencegah dari keretakan atau patah dan mencegah abrasi dari gigi antagonisnya.<sup>1,2</sup>

Restorasi akhir harus segera dibuat setelah perawatan saluran akar selesai untuk mencegah kebocoran mikro. Pemilihan desain restorasi akhir setelah perawatan saluran akar bergantung pada sisa struktur jaringan keras gigi, jumlah dan ketebalan dinding kavitas, posisi gigi dalam lengkung rahang dan besarnya beban yang diterima. Salah satu restorasi yang dapat dipilih adalah restorasi direk resin komposit. Restorasi direk resin komposit memiliki keuntungan waktu prosedur perawatan yang lebih singkat, estetik dapat dicapai dengan baik dan dapat berikatan

langsung dengan struktur gigi sehingga adaptasinya dapat diprediksi dengan baik. Restorasi direk resin komposit pasca perawatan saluran akar akan meningkatkan ketahanan fraktur ketika direstorasi dengan menutup seluruh permukaan oklusal gigi sesuai dengan sisa struktur jaringan keras gigi yang ada. Teknik preparasi onlei pada restorasi direk resin komposit merupakan salah satu desain preparasi yang dapat digunakan untuk restorasi gigi posterior.<sup>3</sup>

Pemasangan pasak intraradikular dapat menambah dukungan pada restorasi pasca perawatan saluran akar dengan kehilangan struktur korona gigi yang luas.<sup>4</sup> Pasak yang digunakan pada restorasi terbuat dari *stainless steel*, titanium, *carbon fiber*, *quartz* dan *glass fiber*. Jenis pasak berdasarkan pembuatannya terdiri dari pasak *custom* dan *prefabricate*. Pasak *prefabricated* memiliki keuntungan diantaranya dapat digunakan untuk melakukan restorasi pada gigi dengan sisa struktur jaringan keras minimal dalam satu kali kunjungan dan aplikasinya lebih mudah.<sup>3</sup>

Pita *fiber* digunakan sebagai alternatif tambahan desain restorasi direk resin komposit pada area dengan beban yang besar. Berbagai macam pita *fiber* yang dapat digunakan untuk meningkatkan sifat fisik dan mekanis dari resin komposit adalah *glass*, *carbon* dan *polyethylene*. *Polyethylene fiber* sering digunakan di bidang restorasi kedokteran gigi. Fiber jenis ini dapat meningkatkan kekuatan tekan, modulus elastisitas dan kekuatan kelenturan dari resin komposit. Aplikasi pita *fiber* dapat meningkatkan sifat mekanis komposit dan meningkatkan ketahanan terhadap beban mastikasi dalam waktu yang lama.<sup>5</sup>

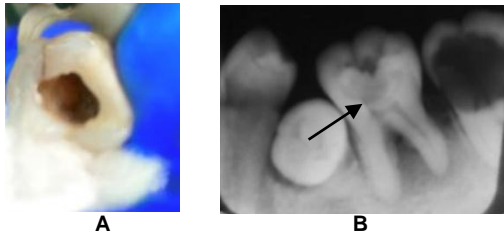
Restorasi direk resin komposit merupakan salah satu desain alternatif restorasi yang dapat dilakukan pada gigi pasca perawatan saluran akar. Keuntungan dari restorasi ini, mempertahankan sisa struktur gigi yang ada dan tampilan estetik baik. Laporan kasus ini bertujuan menginformasikan restorasi direk resin komposit teknik preparasi onlei dengan *parallel self threading dowel* dan penguat *fiber* pada molar pertama kiri mandibula pasca perawatan saluran akar.

## METODE

Pasien perempuan berusia 20 tahun datang ke klinik Konservasi Gigi RSGM Prof. Soedomo FKG UGM dengan keluhan ingin menambalkan gigi geraham besar bawah kiri, pasien pernah merasa sakit spontan kemudian meminum obat penghilang rasa sakit, kejadian ini berulang beberapa kali kurang lebih 6 bulan yang lalu dan sekarang tidak pernah merasa sakit lagi. Pasien merasa tidak nyaman dengan keadaan ini karena makanan sering masuk ke dalam lubang tersebut. Gigi tersebut belum pernah dirawat di dokter gigi.

Pemeriksaan objektif menunjukkan pada gigi 36 (Gambar 1A) terdapat kavitas luas di permukaan oklusal dengan kedalaman lebih dari setengah dentin disertai pulpa terbuka di bagian mesial. Gigi tersebut tidak peka terhadap tes termal dingin, perkusi, palpasi dan mobilitas normal. Kebersihan rongga mulut sedang, terdapat kalkulus pada regio anterior dan posterior rahang bawah. Keadaan jaringan gingiva berwarna kemerahan dengan tekstur halus, bentuk membulat, dan konsistensi lunak pada regio posterior rahang bawah. Mukosa mulut normal. Relasi oklusi Klas III Angle Subdivisi dengan *overjet*: 3 mm dan *overbite* 3 mm. Pada pemeriksaan radiografis (Gambar 1B), bentuk anatomis akar lurus, terdapat radiolusen di koronal gigi 36 yang melibatkan atap pulpa pada bagian mesial dan radiolusen pada furkasi akar, tampak pelebaran ligamen pada akar mesial. Pemeriksaan saliva menunjukkan pH saliva antara 6,8-7,8.

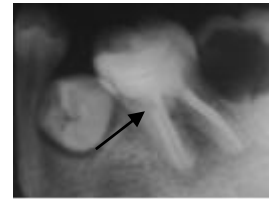
Diagnosa yang ditegakkan adalah karies profunda dengan nekrosis pulpa disertai lesi furkasi. Rencana perawatan yaitu dilakukan *scaling*, perawatan saluran akar multi kunjungan pada gigi 36 dan restorasi direk resin komposit kavitas kelas 1 dengan teknik preparasi onlei disertai *parallel self threading dowel* dan pita *fiber*. Prognosis baik karena akar lurus, tidak ada penyempitan saluran akar, dan tidak ada kegoyangan. Sisa struktur jaringan keras gigi masih memungkinkan untuk dilakukan restorasi dan pasien kooperatif.



**Gambar 1.** A) Keadaan klinis awal gigi 36 tampak kavitas di oklusal, B) Radiograf gigi 36 terdapat radiolusen di korona melibatkan atap pulpa dan radiolusen di area furkasi (tanda panah hitam).

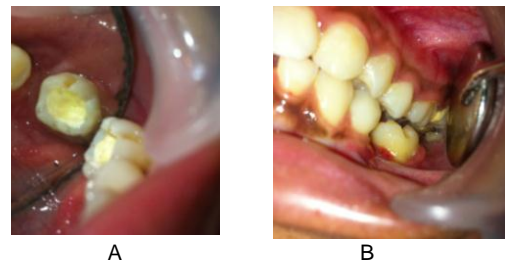
Kunjungan pertama tanggal 7 November 2014 dilakukan pemeriksaan subyektif, obyektif dan pengambilan foto radiografis kemudian ditentukan diagnosis dan rencana perawatan. Pasien menyetujui tindakan perawatan yang akan dilakukan dengan menandatangani *informed consent* serta menyetujui kasusnya untuk dipublikasikan. Rangkaian perawatan dimulai dengan scaling yang dilakukan di klinik periodonsia, dilanjutkan dengan perawatan saluran akar yang dimulai dengan isolasi daerah kerja menggunakan *rubber dam*. Pembersihan jaringan karies dengan *round metal bur* dan pembersihan atap pulpa menggunakan bur *diamendo (dentsply)* dibantu dengan File *NiTi hand use SX (ProTaper dentsply)*, lalu diirigasi menggunakan NaOCL 2,5% sebanyak 2,5 ml pada kavitas dan orifis yang sudah terbuka (distal, mesiobukal, dan mesiolingual). Pengukuran panjang kerja estimasi dengan metode observasi radiografis dan panjang rata-rata gigi. Panjang kerja diperoleh dari ukuran panjang gigi estimasi dari foto radiografis dikurangi 1 mm. Masing-masing saluran akar dilakukan eksplorasi dan negosiasi menggunakan K-File #10 dan #15 sepanjang 2/3 panjang kerja estimasi. Tahap selanjutnya dilakukan preparasi biomekanis dengan teknik *crown down* menggunakan file *NiTi hand use (Pro Taper Denstply)* dilanjutkan disinfeksi saluran akar dengan kalsium hidroksida ( $\text{CaOH}_2$ ) dan *glyserin*.

Kunjungan kedua tanggal 16 November 2014 dilakukan obturasi menggunakan *gutta percha (Pro Taper Dentsply)* kemudian dilakukan pengambilan radiografis pasca obturasi.



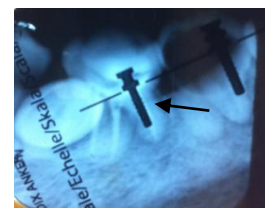
**Gambar 2.** Hasil radiografis menunjukkan pengisian masing-masing saluran akar telah terisi dengan hermetis

Kunjungan ketiga tanggal 13 Januari 2015 dilakukan pemeriksaan subyektif dan obyektif pasca obturasi. Tumpatan sementara dibuka kemudian dilakukan preparasi onlei yang dimulai pengurangan oklusal dengan menggunakan *fissure diamond bur* sedalam 1,5 mm mengikuti tonjol gigi. *Counter bevel* dibentuk menggunakan bur nyala api pada seluruh margin permukaan luar gigi (Gambar 3A dan 3B). Seluruh *line angle* dihaluskan dengan *fine finishing diamond bur*. Lalu dilakukan pengecekan oklusi untuk mengetahui jarak antar oklusal.



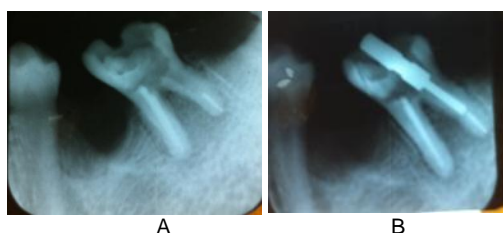**Gambar 3.** (A) Gambaran klinis oklusal gigi 36 setelah preparasi onlei, (B) Pengecekan oklusi setelah preparasi, tampak jarak oklusal  $\pm 1,5$  mm

Tahap selanjutnya adalah pemilihan ukuran *parallel self-treading dowel (Radix anchor, Dentsply)* yang sesuai dengan pengepasan *x-ray chart* pada radiograf pasca obturasi dan diperoleh pasak yang sesuai yaitu ukuran no 1 (pita kuning) (Gambar 4). Pemasangan pasak *parallel self threading (Radix anchor, Dentsply)* yang dimulai dengan membuka lining hingga terlihat orifis saluran akar distal.



**Gambar 4.** X-ray chart pada radiograf gigi 36, tampak ukuran pasak no.1 sesuai diameter saluran akar.

Pengukuran panjang saluran pasak dihitung berdasarkan perbandingan panjang saluran pasak dengan mahkota anatomis dengan mempertimbangkan panjang dan diameter pasak *parallel self threading* yang tersedia yaitu 7 mm (panjang mahkota anatomis 8mm) dengan meninggalkan guta perca di apikal sepanjang 4 mm, kemudian dilanjutkan pembukaan lining hingga terlihat orifis saluran akar distal dan dilanjutkan pengambilan guta perca pada saluran akar distal dengan menggunakan peeso reamer (Gambar 5A). Pembuatan dudukan menggunakan *root facer* untuk menempatkan lamella dari pasak kemudian melebarkan akar distal dengan menggunakan *precession drill* dengan kedalaman penetrasi sesuai dengan tanda (ring) yang diletakkan tepat pada orifis. Pengepasan pasak menggunakan *trial post* untuk melihat posisi dari lamella pertama dan ketinggian *head/lamella* pasak, kemudian dikonfirmasi dengan radiograf (Gambar 5b). 5b).

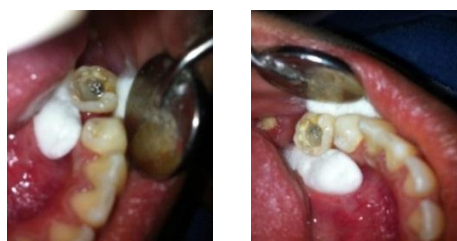

**Gambar 5.** (A). Setelah pengambilan guta perca dengan menyisakan guta perca sepanjang 4mm di apikal, (B) Pengepasan pasak menggunakan pasak coba

Persiapan pemasangan pasak pada saluran akar distal. Saluran pasak diirigasi dengan *chlorhexidine* 2% kemudian dikeringkan dengan *paper point*. Permukaan pasak diolesi silan (*rely-x ceramic primer*, 3M ESPE) dan dibiarkan mengering. Pengetsaan dengan asam fosfat 37% (*DenFil Etchant-37*) pada seluruh permukaan kavitas dan saluran pasak, kemudian dibilas dengan air, lalu seluruh permukaan kavitas dikeringkan dengan *cotton pellet* basah yang sudah diperas dan saluran pasak dikeringkan dengan *paper point*. Bahan bonding generasi 5 (*Stae*, SDI) diaplikasikan pada seluruh permukaan dinding saluran pasak dan seluruh permukaan kavitas menggunakan *microbrush*, lalu didiamkan selama 10 detik. Kemudian dihembuskan angin dengan arah tidak

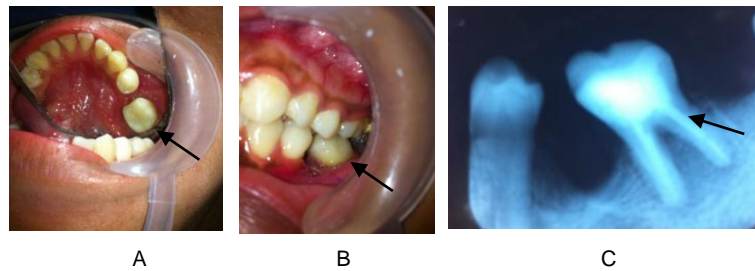
langsung pada permukaan gigi secara perlahan dilanjutkan penyinaran 20 detik.

Sementasi pasak menggunakan semen resin *dual cure* (*Built it FR*, *Pentron*) dan diaplikasikan ke dalam saluran akar menggunakan *automixing tip* kemudian semen dioles tipis pada permukaan pasak. Pasak *parallel self threading* (*radix anchor*, *Dentsply*) dimasukkan perlahan-lahan ke dalam saluran akar menggunakan *wrench* dengan gerakan memutar searah jarum jam hingga diperoleh tahanan atau retensi, lalu dilakukan penyinaran selama 20 detik. Semen *dual cure* diaplikasikan sampai menutupi lamella pasak lalu diratakan pada dasar ruang pulpa setebal 2 mm lalu disinari 20 detik (Gambar 6A dan 6B).



**Gambar 6** (A). Foto klinis pemasangan post tampak dari arah oklusal, (B) Setelah dilakukan sementasi post

Tahap selanjutnya adalah aplikasi pita fiber (*Construct, Kerr*) yang dimulai dengan pengukuran lebar dan panjang pita fiber dalam kavitas. Pita fiber (*construct, kerr*) berdiameter 3 mm dipotong sesuai ukuran yang telah ditentukan yaitu sepanjang 1,8 mm. Pita fiber diletakkan di atas plat kaca, lalu ujung pita fiber dijepit dengan pinset dan permukaannya diberi resin lalu diratakan pada seluruh permukaan pita fiber. Aplikasi resin komposit (*SDR*, *Dentsply*) secukupnya pada dasar kavitas kemudian pita fiber diletakkan melintang arah bukal lingual pada sepertiga oklusal dengan ujung pita fiber diletakkan pada *surface line angle* dinding bukal dan lingual, lalu disinari selama 20 detik. Penumpatan dilakukan dengan resin komposit *packable* P60 (3M, ESPE) menggunakan teknik *incremental* dengan ketebalan 2 mm pada setiap aplikasi kemudian disinari selama 20 detik, diselesaikan per tonjol. Dilakukan pemeriksaan oklusi menggunakan *articulating paper*. Finishing dilakukan menggunakan *pear shape finishing bur* pada bagian oklusal.



**Gambar 7** (A) Foto klinis gigi 36 setelah dilakukan restorasi, (B) Cek oklusi setelah restorasi, (C) Gambaran radiograf gigi 36 setelah restorasi, tampak adaptasi tepi baik

Pemolesan restorasi resin komposit menggunakan *polishing point* (*Enhance, Dentsply*) dan *polishing disc* (*Optidisc, KerrHawe*) untuk bagian proksimal dilanjutkan dengan *polishing brush* (*Opti shine, KerrHawe*). Dilakukan pengambilan foto radiograf untuk melihat kerapatan tepi pasca restorasi. Selanjutnya pasien diinstruksikan untuk kontrol 1 minggu kemudian.

## PEMBAHASAN

Desain restorasi direk resin komposit dipilih dalam kasus ini dengan pertimbangan pengurangan jaringan keras minimal, mampu menjaga keadaan jaringan pendukung di sekitar gigi karena tidak melibatkan area servikal dan mengurangi waktu kunjungan pasien. Estetik juga dapat dicapai dengan baik dan dapat berikatan langsung dengan struktur gigi sehingga adaptasinya dapat diprediksi dengan baik. Sistem adhesinya juga dapat mempengaruhi ketahanan fraktur pada gigi karena dapat menguatkan struktur gigi.<sup>3,6</sup>

Kavitas pada gigi 36 cukup luas namun *marginal ridge* masih baik dan tidak ada kehilangan dinding kavitas, sehingga dipilih teknik preparasi onlei klas I. Pengurangan oklusal sebagai salah satu prosedur preparasinya bertujuan untuk menutupi seluruh permukaan oklusal sehingga dapat mencegah fraktur ketika gaya oklusal mengenai ujung *cusp*. Restorasi pada gigi posterior pasca perawatan saluran akar dengan desain yang dapat menutupi seluruh bagian oklusal seperti onlei ini dapat meningkatkan secara signifikan keberhasilan klinis gigi posterior pasca perawatan saluran akar.<sup>4,7</sup> Pemilihan restorasi ini juga mempertimbangkan beban yang diterima oleh gigi molar mandibula. Molar pertama mandibula memiliki insiden fraktur dua kali

lebih tinggi dibandingkan pada molar pertama maksila, premolar pertama maksila dan molar kedua mandibula. Hal ini menunjukkan bahwa beban pengunyahan yang diterima oleh gigi tersebut lebih besar dengan gaya yang berperan pada gigi posterior adalah gaya vertikal.

Pemasangan pasak dalam kasus ini dibutuhkan untuk membantu mendistribusikan gaya di korona dan sebagian akar gigi untuk mencegah fraktur. Beberapa peneliti berpendapat bahwa penggunaan pasak pada saluran akar bergantung pada jumlah sisa struktur gigi korona dan kebutuhan secara fungsionalnya.<sup>3</sup> Pasak yang digunakan pada kasus ini adalah pasak logam *prefabricated* yaitu pasak *parallel self threading* (*radix anchor, dentsply*). Konfigurasi *threading* pada permukaan pasak dan bentuk paralel membuat pasak tersebut lebih retentif dibandingkan dengan pasak jenis lain. Pasak berbentuk paralel lebih tahan terhadap gaya tarik, geser dan memutar. Keuntungan lainnya adalah mampu melakukan distribusi tekanan secara merata selama aktifitas fungsional berlangsung sehingga pasak tersebut mampu memberikan retensi yang baik dengan tekanan ke apikal minimal dan dapat beradaptasi dengan baik. *Parallel self threading dowel* terbuat dari titanium sehingga ketahanan terhadap korosi lebih baik.<sup>2</sup>

Pemasangan pita *fiber polyethylene* pada kavitas gigi posterior mampu meningkatkan ketahanan gigi terhadap fraktur. Pita fiber efektif berfungsi sebagai penguat polimer karena tekanan akan dialihkan dari matriks polimer pada pita *fiber* dengan syarat panjang pita *fiber* minimal sama atau lebih besar dari panjang kritis pita *fiber*. Pada kasus ini aplikasi pita fiber disesuaikan dengan panjang kritis pita fiber dan dimensi bukal



lingual yang diletakkan di dasar kavitas sepanjang 5 mm dan masing-masing 3 mm yang diletakkan parallel dengan dinding aksial bukal dan lingual. Aplikasi ini juga dipertimbangkan untuk memudahkan prosedur *polishing* dan penyesuaian warna permukaan gigi. Pita fiber ini berfungsi sebagai pendukung permukaan lapisan komposit dan sebagai penahan fraktur atau retak dengan cara mengubah tekanan dinamik dari permukaan restorasi. Pita fiber juga berfungsi menggantikan sebagian komposit sehingga menurunkan volume kontraksi secara menyeluruh dari komposit, mencegah keretakan lebih lanjut dan menurunkan tekanan pengkerutan. Arah aplikasi pita *fiber* harus disesuaikan dengan arah beban yang diterima agar dapat menahan tekanan di atasnya sehingga mampu mencegah keretakan. Pada kasus ini arah aplikasi pita fiber adalah bukal lingual karena beban diperoleh dari sisi bagian dalam cusp bukal dan lingual.<sup>1,5</sup>

#### KESIMPULAN

Gigi pasca perawatan saluran akar dapat direstorasi menggunakan restorasi komposit secara direk dengan mempertimbangkan ketebalan sisa struktur jaringan keras yang ada, jumlah dinding kavitasnya, dan besarnya beban yang diterima untuk mengembalikan fungsinya dengan hasil yang baik.

#### UCAPAN TERIMAKASIH

Ucapan terimakasih sebesar-besarnya kepada drg. Diatri Nari Ratih, M.Kes, Sp.KG, Ph.D selaku dosen pembimbing serta semua pihak yang telah membantu dalam penulisan studi kasus ini.

#### DAFTAR PUSTAKA

1. Moosavi H, Zeynali M, Pour ZH. Fracture Resistance of Premolars Restored by Various Types and Placement Techniques of resin Composites. J Conserv Dent. 2011; 14( 3): 277-281
2. Polesel A. Restoration of The Endodontically Treated Posterior Tooth. Giornale Italiano di Endonzia. 2014; 28(1): 2-16
3. Faria ACL, Rodrigues RCS, Antunes RPA, Mattos MGC, Ribeiro RF. Endodontically Treated Teeth: Characteristics and Considerations to Restore Them. Journal of Prosthodontic Research. 2011; 55(2): 69-74
4. Gonzaga CC, Campos EA, Filho FB. Restoration of Endodontically Treated Teeth. RSBO. 2011; 8(3): 33-46
5. Barutcgil C, Harorli OT, Yildiz M. Restoration of crown Fractures with A Fiber Post, Polyethylene Fiber and Composite Resin: A Combined restorative Technique with Two Case Reports. Rev Clin Pesq Odontol. 2009; 5(1): 73-77
6. Luthria A, Srirekha, Hedge J, Karale R, Tyagi S, Bhaskaran S. The Reinforcement Effect of Polyethylene Fibre and Composite Impregnated Glass Fiber on Fracture Resistance of Endodontically Treated Teeth : An in Vitro Study. J Conserv Dent. 2012; 15(4): 372-376
7. Tikku AP, Chandra A, Bharti R. Are Full Cast crowns Mandatory After Endodontic Treatment in Posterior Teeth?. J Conserv Dent. 2010; 13(4): 246-248