

LAPORAN KASUS

Penatalaksanaan fraktur mandibula pada anak dengan cedera kepala sedang

Hadira*, Endang Syamsudin**, Bilzardy Ferry Zulkifli***

*Residen Program Pendidikan Dokter Gigi Spesialis Bedah Mulut dan Maksilofasial, Fakultas Kedokteran Gigi Universitas Padjadjaran, Bandung, Jawa Barat, Indonesia

**Departemen Bedah Mulut dan Maksilofasial, Fakultas Kedokteran Gigi Universitas Padjadjaran, Bandung, Jawa Barat, Indonesia

***Bagian Bedah Saraf, Fakultas Kedokteran, Universitas Padjadjaran, Bandung, Jawa Barat, Indonesia

*Rumah Sakit Hasan Sadikin, Sekeloa Utara No 57 Bandung, Jawa Barat, Indonesia; e-mail: hadira.raside@gmail.com

ABSTRAK

Fraktur mandibula pada anak dengan cedera kepala sedang relatif jarang ditemukan. Penatalaksanaan pasien anak butuh perhatian khusus karena dalam masa pertumbuhan. Laporan kasus ini bertujuan menjelaskan penatalaksanaan fraktur mandibula pada anak dengan cedera kepala sedang. Anak laki-laki usia 7 tahun di bawah ke RS Hasan Sadikin Bandung dengan keluhan perdarahan kepala dan patah pada rahang bawah. Pada saat pasien menyeberang jalan datang motor kecepatan tinggi menabrak pasien. Lalu pasien jatuh dengan mekanisme tidak diketahui, pingsan 20 menit, ditemukan perdarahan mulut, GCS=9, wajah asimetris, post suturing pada kepala, patah pada rahang bawah. Lalu, dilakukan pemeriksaan penunjang dan didiagnosa Cedera Kepala Sedang dengan fraktur terbuka lebih dari satu tabula pada parietal kanan serta fraktur angulus kanan dan parasymphysis kiri mandibula. Penatalaksanaan sesuai ATLS, dengan *primary survey*, *secondary survey* dan stabilisasi, kemudian *craniectomy debridement*. Setelah pasien stabil dilakukan *ORIF* dengan memperhatikan pertumbuhan mandibula dan perkembangan gigi geligi. *Craniectomy debridement* untuk mencegah terjadinya infeksi intrakranial karena adanya fraktur terbuka pada tulang kepala. *Open Reduction and Internal Fixation* berupa pemasangan miniplat dengan screw untuk fiksasi fraktur mandibula berhasil mengembalikan fungsi estetik dan pengunyahan. Luka terbuka bisa menyebabkan infeksi intracranial yang dapat berkembang menjadi meningitis dan abses otak. Penatalaksanaan fraktur mandibula pada anak dengan cedera kepala sedang berhasil jika ada kerjasama antara spesialis Bedah saraf serta Bedah Mulut dan Maksilofasial.

Kata kunci: anak, cedera kepala sedang, fraktur mandibula, penatalaksanaan

ABSTRACT: Management of mandibular fracture in child with moderate head injury. Mandibular fractures in child with moderate head injuries were relatively rare, the management of child patient need special considerations regarding their age and growth. Management of mandibular fractures in child with moderate head injuries need cooperation with specialists Neurosurgery. This case report aims to explain the management of mandibular fracture in child with moderate head injury. A 7 years old boy ushered to Hasan Sadikin Hospital, with bleeding at head and fracture of the lower jaw. The patient was hit by a motorcycle high speed while crossing the street with unknown mechanism there was history of unconsciousness about 20 minutes, there was bleeding from mouth. GCS 9, asymmetrical face, post suturing in the head and fracture of the lower jaw. Then, examination support, and then diagnosed Moderate Head Injury with Open fractures more than one tabula at right parietal and right mandibular angle fracture, left mandibular parasymphysis fracture. Management according ATLS, with the primary survey, secondary survey and stabilization, then craniectomy debridement. Once a patient is stabilized performed ORIF with regard mandibular growth and development of teeth. craniectomy debridement to prevent the occurrence of intracranial infection because of their open fractures in the bones of the head. Open Reduction and Internal Fixation by installing miniplat with a screw for fixation of mandibular fractures managed to restore the aesthetic and masticatory functions. Open wounds can cause intracranial infections that can develop into meningitis and brain abscess. Management of mandibular fractures in children with head injuries being successful if there is cooperation between specialists Neurosurgery and Oral and Maxillofacial Surgery.

Keywords: child, moderate head injury, mandibula fracture, management

PENDAHULUAN

Fraktur mandibula pada anak dengan cedera kepala sedang relatif jarang ditemukan. Penatalaksanaan fraktur mandibular pada anak dengan cedera kepala sedang membutuhkan perhatian khusus karena periode ini merupakan periode pertumbuhan mandibula dan gigi geligi.

Cedera Kepala pada anak merupakan cedera kepala yang terjadi pada pasien di

bawah usia 18 tahun.¹ Istilah “cedera kepala” umumnya digunakan untuk menggambarkan cedera tidak hanya pada otak tapi juga pada kulit kepala, tengkorak, rahang atas dan rahang bawah dan indera khusus penciuman.²

Klasifikasikan cedera kepala berdasarkan nilai GCS (Glasgow Coma Scale) dibagi menjadi; cedera kepala ringan (*mild head injury*) GCS 14-15, cedera kepala sedang (*moderate head injury*) GCS 9-13, dan

cedera kepala berat (*severe head injury*) GCS 3-8. Fraktur tulang tengkorak diklasifikasikan berdasarkan; (a) integritas dari kulit kepala (terbuka atau tertutup), (b) lokasi anatomi (*convexity* atau *basal skull*), dan (c) pola fraktur (*linear*, *depress* atau *comminuted*).^{1,2,3,4}

Fraktur depress adalah fraktur yang disebabkan beban gaya yang besar terhadap luas permukaan yang kecil, sehingga terfokus dan melebihi elastisitas tulang tengkorak. Fraktur depress dapat terjadi dengan tingkat kedalaman yang berbeda, dan dapat dibedakan menjadi dua macam yaitu; (a). Fraktur depress kurang dari satu tabula, yaitu fraktur kedalaman *depress* segmen fraktur kurang dari ketebalan tulang disekitarnya dan (b). Fraktur depress lebih dari satu tabula, yaitu fraktur dengan kedalaman *depress* segmen fraktur sama dengan atau lebih dari ketebalan tulang disekitarnya.^{2,3,4}

Penatalaksanaan bedah pada fraktur depress oleh Bedah Saraf dengan *craniectomy* disertai debridement. Indikasi *craniectomy* yaitu; (1). Fraktur depress lebih dari satu tabula yang disertai luka yang berhubungan dengan segmen fraktur untuk mencegah terjadinya infeksi, (2). Terdapat gambaran perdarahan intrakranial yang bermakna dibawah fraktur yang memerlukan tindakan operatif, (3). Gangguan kosmetik, (4). Untuk mencegah defisit neurologis permanen.^{2,3,4}

Fraktur mandibula adalah terputusnya kontinuitas struktur tulang pada mandibular. Gold standar untuk mendiagnosis fraktur mandibula adalah pemeriksaan klinis. Pemeriksaan dan palpasi dilakukan dengan hati-hati pada daerah yang dicurigai ada patah. Pemeriksaan klinis dilengkapi dengan radiografi untuk diagnosis dan perencanaan terapi. Panoramik x-ray merupakan modalitas utama untuk evaluasi fraktur mandibular.⁵

Pada anak, fraktur mandibular ditemukan sekitar 21,5%.⁶ Pertumbuhan mandibula terjadi dalam arah lateral dan anterior, pelebaran dan pemanjangan wajah. Pusat pertumbuhan kondilar adalah koordinator utama dari pertumbuhan mandibula, karena itu setiap trauma yang terjadi pada daerah ini dapat menyebabkan terhambatnya pertumbuhan mandibula, asimetri wajah, deviasi mandibula, dan

maloklusi. Dari semua tulang wajah, mandibula adalah yang paling terakhir dalam menyelesaikan pertumbuhannya.⁷

Perkembangan gigi dimulai dari erupsi gigi susu pada usia 6 bulan. Gigi susu lengkap biasanya terdapat pada usia 2 tahun. Gigi-gigi ini stabil hingga usia 6 tahun ketika akar-akar gigi susu mengalami resorpsi. Pada saat yang bersamaan, gigi-gigi permanen mulai erupsi. Gigi permanen yang pertama erupsi adalah gigi molar pertama dan insisif sentral. Gigi premolar kedua erupsi pada usia kurang lebih 12 tahun.^{5,7,8,9}

Penatalaksanaan cedera kepala sedang mempunyai prinsip penatalaksanaan yaitu sesuai ATLS (*Advanced trauma Life Support*), dimulai dengan *primary survey*, resusitasi dan penatalaksanaan, *secondary survey* dan stabilisasi, kemudian *craniectomy debridemet* karena adanya *depress* fraktur terbuka pada tulang kepala.³

Prinsip penatalaksanaan fraktur mandibula dengan *Recognition, reduction, stabilization, & fixation*. Prinsip ini yang harus diterapkan pada fraktur mandibula disamping tetap mempertimbangkan dampak yang terjadi terhadap tumbuh kembang anak di masa mendatang. Fiksasi maksilomandibular dapat dilakukan dengan pemasangan *erich arch bar*. Pada umur antara 5-12 tahun, dapat dilakukan pemasangan *circummandibular wires* atau fiksasi skeletal.^{5,7,8,9}

Laporan kasus ini bertujuan untuk menjelaskan penatalaksanaan fraktur mandibula pada anak dengan cedera kepala sedang, dimana penatalaksananya perlu kerjasama Spesialis Bedah Saraf serta Spesialis Bedah Mulut dan Maksilofasial.

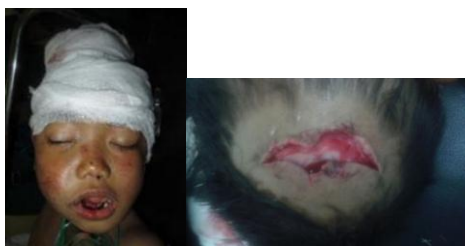METODE

Seorang anak laki-laki berusia 7 tahun datang ke Rumah Sakit Hasan Sadikin, Bandung dengan keluhan perdarahan dari kepala dan patah pada rahang bawah. Kurang lebih 7 jam sebelum masuk Rumah Sakit saat pasien menyeberang jalan tiba-tiba datang motor dengan kecepatan tinggi menabrak pasien, Lalu pasien jatuh dengan mekanisme tidak diketahui. Riwayat pingsang 20 menit, riwayat mual dan muntah disangkal, ditemukan perdarahan mulut, tidak ditemukan perdarahan hidung dan telinga. Lalu pasien

dibawa ke Puskesmas Cikajang, disana dilakukan pembersihan luka dan pemasangan infus. Kemudian pasien dirujuk ke Rumah sakit Garut, disana diberikan anti tetanus dan penjahitan daerah kepala, karena alasan alat tidak memadai lalu pasien dirujuk ke Rumah Sakit Hasan Sadikin.

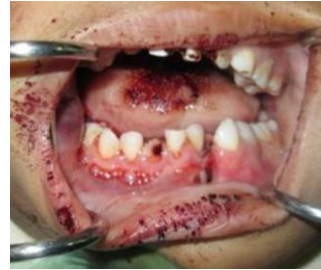Pada pemeriksaan *primary survey* ditemukan *Airway: Clear, Breathing:* Bentuk dan gerak dada simetris, *Vesicular Breath Sound* kanan sama dengan kiri, respirasi 22 kali per menit, *Circulation:* nadi 94 kali permenit, dengan *Disability:* GCS 9 (E2M4V3), pupil bulat isokhor Ø 3 mm kiri sama dengan kanan, reflex cahaya +/+, parese -/-. *Secondary survey* ditemukan banyak luka abrasi pada kedua kaki. Statu Generalisata ditemukan Kulit turgor (+), Kepala Wajah asimetris, ada edema dan penjahitan pada parietal kanan, edema dan hematome pada pipi kanan, konjungtiva tidak anemis, sklera tidak ikterik, leher JVP tidak meningkat, KGB submandibular tidak teraba tidak sakit, bentuk dan gerak dada simetris, tidak ditemukan rongki dan whizing, jantung bunyi murni regular, abdomen datar lembut, bising usus positif normal, eksremitas akral hangat, capillary refill time kuran dari 2 detik.

Status lokal dengan ekstra oral wajah asimetris, tampak luka robek pada parietal kanan dengan ukuran 4 x1 cm dengan dasar periosteum, edema dan hematoma pada pipi kanan, terdapat banyak luka abrasi pada wajah.



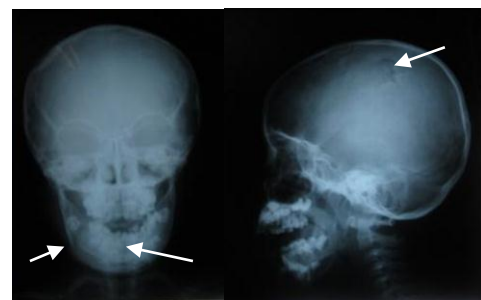Gambar 1. Kondisi klinis maxilofasial pasien. Tampak wajah asimetris, deviasi mandibular, Tampak luka robek pada parietal kanan ukuran 4 x1 cm dengan dasar periosteum

Pada pemeriksaan intra oral ditemukan luka robek pada gingiva diantara gigi 32-73 ukuran 0,5 x 0,5 x 1 cm tepi tidak rata dengan dasar tulang, ditemukan edem dasar mulut, palatum dan lidah.



Gambar 2. Kondisi Intra Oral Pasien. Tampak periode gigi bercampur, tampak celah diantara gigi 32-73, tampak luka robek pada gingiva antara gigi 32-73

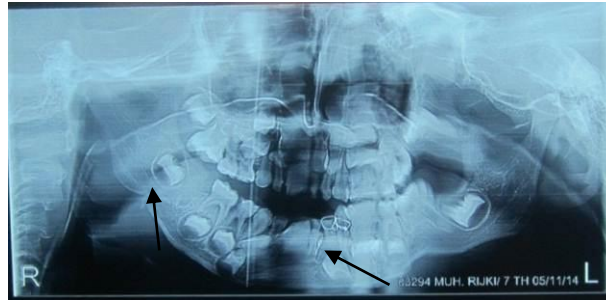
Setelah dilakukan pemeriksaan klinis kemudian dilakukan pemeriksaan penunjang berupa pemeriksaan laboratorium darah, foto toraks, foto polos kepala, cervical, CT scan Kepala dan panoramik. Foto polos kepala menunjukkan adanya garis fraktur pada sepanjang 4 cm, keadaan normal pada bibir, vestibulum, fraktur pada parasymphisis mandibula kiri dan tampak *Double Contour* pada parietal. Foto CT Scan Kepala tampak diskontinuitas tulang pada parietal kanan. angulus mandibular kanan, tampak garis kanandan hematoma pada mukosa bukal Foto panoramik tampak garis fraktur pada angulus mandibula kanan, tampak garis fraktur pada parasymphisis mandibula kiri. (Lihat Gambar 3)



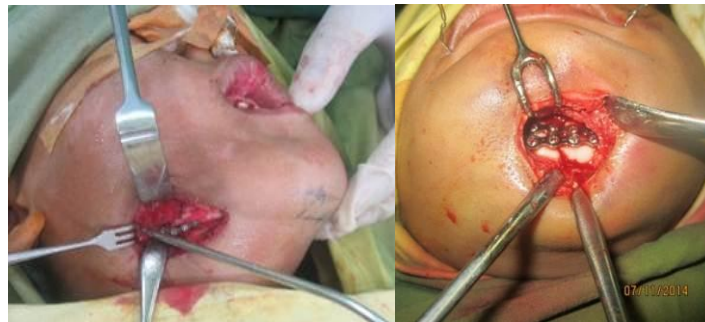Gambar 3. Foto polos kepala. Tampak garis fraktur pada angulus mandibula kanan, tampak garis fraktur pada parasymphisis mandibula kiri, tampak *Double Countour* pada parietal kanan



Gambar 4. Foto CT Scan Kepala. Tampak diskontinuitas tulang pada parietal kanan



Gambar 5. Foto Panoramik. Tampak garis fraktur pada angulus mandibula kanan, tampak garis fraktur pada parasymphisis mandibula kiri



Gambar 6. Prosedure *Open Reduction Intermaxillary Fixation*. Tampak reposisi fraktur dan pemasangan miniplate di daerah fraktur angulus mandibula kanan dan fraktur parasymphisis mandibula kiri

Bagian Bedah Saraf mendiagnosa cedera kepala sedang dengan fraktur terbuka lebih dari satu tabula pada parietal kanan, lalu dilakukan prinsip penatalaksanaan cedera kepala sedang sesuai ATLS (*Advanced trauma Life Support*), dimulai dengan *primary survey*, resusitasi dan penatalaksanaan, *secondary survey* dan stabilisasi, kemudian *craniectomy debridement*.

Bagian Bedah Mulut dan Maksilofasial mendiagnosa fraktur angulus mandibula kanan, fraktur parasymphisis mandibular kiri dan *Vulnus lacerativum* pada gingiva di region gigi 32-73. Tindakan emergensi pada pasien ini dari Bedah Mulut dilakukan pemasangan eyelet pada gigi 32-73 dan suturing pada *vulnus lacerativum* gingiva, setelah cedera kepala teratasi dan kondisi pasien stabil lalu dilakukan *Open Reduction and Internal Fixation* dengan pemasangan

miniplate dan screw untuk fiksasi fraktur setelah pasien stabil pada daerah fraktur di angulus dan parasymphisis. (Lihat Gambar 6)

Penatalaksanaan kasus ini berhasil mencegah terjadinya infeksi intrakranial karena adanya fraktur terbuka pada tulang kepala. dan berhasil mengembalikan fungsi estetik dan pengunyahan. Pada laporan kasus ini pasien telah menyetujui untuk dilakukan publikasi mengenai kasus yang dideritanya.

PEMBAHASAN

Penatalaksanaan cedera kepala sedang sesuai ATLS (*Advanced trauma Life Support*), dimulai dengan *primary survey*, resusitasi dan penatalaksanaan, *secondary survey* dan stabilisasi, kemudian *craniectomy* dan *debridement* karena ditemukan luka robek disertai fraktur terbuka pada tulang kepala lebih dari satu tabula. Fraktur depress lebih

dari satu tabula merupakan indikasi *craniectomy*. Hal ini untuk mencegah infeksi dan mencegah terjadinya defisit neurologis fokal yang disebabkan kerusakan korteks otak akibat penekanan fragmen tulang.^{2,3}

Luka robek pada scalp, merupakan sumber infeksi intrakranial terutama jika disertai dengan fraktur depress tulang kepala dan robeknya duramater. Infeksi ini bisa berkembang menjadi meningitis dan abses otak. Luka penetrasi yang menembus tulang kepala seperti benda tajam yang menancap di kepala, luka tembak, dan fraktur depress membutuhkan tindakan *craniectomy debridement*.³

Tindakan debridemen harus disertai dengan mengangkat benda asing yang ada. Debridemen yang dilakukan harus mencakup tepi luka, fragmen tulang, benda asing yang ikut masuk kedalam luka, jaringan nekrosis, serta jika ditemukan hematoma sekaligus dievakuasi. Luka dapat berkembang menjadi meningitis dan abses otak jika pengobatan tidak adekuat.³

Usaha mengatasi infeksi berhubungan erat dengan penggunaan antibiotik. Infeksi pada cedera kepala umumnya disebabkan oleh kuman komensal yang berada di kulit (scalp). Penggunaan antibiotik harus disesuaikan dengan dugaan empiris kuman penyebab. Antibiotik yang sering digunakan untuk cedera kepala antara lain; chloramfenikol, vancomycin, ceftriakson dan ceftazidime.³

Setelah pasien stabil kemudian dilanjutkan penatalaksanaan fraktur mandibula dengan *Open Reduction and Internal Fixation* dengan pemasangan screw. Kasus ini dengan anak umur tujuh tahun merupakan masa periode gigi bercampur. Pada periode ini akar gigi sulung diresorpsi oleh gigi permanen dan masih ada gigi permanen yang sedang erupsi. Fiksasi intermaxillary dapat diterapkan pada geraham yang stabil di soket, tetapi jika gigi molar goyang harus menghindari ekstraksi dan gunakan miniplat, *microplate*, atau *bioabsorbable plate* ke batas inferior mandibula.^{5,6,8,9}

Pemasangan miniplat dan screw perlu memperhatikan pertumbuhan mandibula perkembangan gigi geligi, bentuk anatomi gigi, benih gigi tetap, pemakaian alat, masa

penyembuhan, keadaan gigi sulung. Bentuk anatomi gigi pada anak seperti lonceng (*Bell shape*) dengan bagian paling lebar pada leher gigi. Gigi sulung dengan karies besar, goyang, gigi yang sudah tanggal tapi gigi pengganti belum erupsi serta gigi sulung yang tinggal akarnya akan menyulitkan untuk fiksasi/immobilisasi selain itu gigi sulung tidak cukup memadai untuk menahan ikatan kawat.^{5,6,9}

Pemakaian alat – alat yang digunakan pada tulang rahang harus hati – hati, agar pada waktu pemasangan alat tersebut tidak mengenai benih gigi yang ada didalam tulang. Pemasangan plat tidak boleh menggunakan skrup yang dapat mengenai korteks bagian dalam tulang. Mikro plat titanium yang menggunakan skrup hanya berada di luar korteks.^{5,6,9}

Penyembuhan tulang pada anak – anak berlangsung lebih cepat karena perkembangan dan pertumbuhannya lebih dinamis. Penyembuhan dan proses osteogenik lebih baik sehingga hanya memerlukan sedikit waktu untuk tahap immobilisasi. Immobilisasi yang lama harus dihindarkan karena berpotensi menimbulkan ankilosis. Oleh karena itu lamanya pemasangan alat fiksasi maupun immobilisasi pada anak – anak dengan usia dibawah 10 tahun direkomendasikan selama 10 hari sudah cukup. Sedangkan pada usia 10 tahun pemakaian alat fiksasi sekitar 2 minggu. Fraktur tulang rahang anak dapat menyatu dalam waktu 4 hari pada kasus fraktur ringan. Fraktur pada anak sering hanya berupa suatu garis atau oblik karena tulang pada anak lebih elastis (*greenstick Fraktur*).⁵

Masalah yang sering timbul setelah perawatan adalah pemeliharaan oral hygiene dan pemberian nutrisi yang kurang adekuat. Pada fraktur mandibula anak, fase pertama yang paling penting adalah proses memperbaiki susunan matrik – matrik tulang yang dapat diperoleh dari protein murni. Unsur kalsium sangat diperlukan untuk pembentukan tulang baru, oleh karena itu penambahan protein serta vitamin A, C, D, serta B kompleks dalam jumlah yang cukup harus dapat di monitor.⁵

Komplikasi dapat terjadi berupa, infeksi pascaoperatif, *malunion*, atau

nonunion, namun jarang terjadi pada anak-anak karena potensi osteogenik anak yang besar, tingkat penyembuhan yang lebih tinggi. Komplikasi-komplikasi ini lebih sering terjadi pada fraktur *comminuted* yang berat.⁵

KESIMPULAN

Penatalaksanaan fraktur mandibula pada anak dengan cedera kepala sedang memerlukan kerjasama antara Bedah Saraf serta Bedah Mulut dan Maksilofasial. Penatalaksanaan cedera kepala sedang sesuai ATLS (*Advanced trauma Life Support*) dimulai dengan *primary survey*, resusitasi dan penatalaksanaan, *secondary survey* dan stabilisasi, kemudian *craniectomy debridement* untuk mencegah terjadinya infeksi intrakranial karena adanya fraktur terbuka pada tulang kepala. *Open Reduction and Internal Fixation* berupa pemasangan miniplat dengan screw untuk fiksasi fraktur mandibula berhasil mengembalikan fungsi estetik dan pengunyahan. Saran untuk kasus semacam ini sebaiknya pasien kontrol minimal sampai 6 bulan untuk melihat keberhasilan perawatan.

DAFTAR PUSTAKA

1. McGillicuddy DC, McGillicuddy JE. Traumatic head injury. New York. Cambridge University Press; 2009. 1 – 2.
2. Whitfield PC, Thomas EO, Summers F, Whyte M, Hutchinson PJ. Head injury a multidisciplinary approach. Cambridge. Cambridge University Press; 2009. 62 – 223.
3. Greenberg MS. Handbook of Neurosurgery. 7th edition. New York. Thieme; 2010. 885 – 917.
4. Zollman FS. Manual of traumatic brain injury management. New York: Demos Medica; 2011. 25 – 31.
5. Thaller SR, Mc Donald WS. Facial trauma. Marcell Dekker New York; 2004. 381 – 410.
6. Perry M, Holmes S. Atlas of operative maxillofacial trauma surgery. London. Spinger; 2014. 681 – 682.
7. McKenna MC, Noble-Haeusslein LJ, Robertson CL. Pediatric traumatic brain injury. London S. Karger; 2011. 335 – 339.
8. Mattox KL, Moore EE, Feliciano DV. Trauma. 7th edition. New York. The McGraw Hill; 2013. 356 – 374.
9. Mathog RH. Craniofacial trauma. Philadelphia, Wolters Kluwer & Lippincott Williams & Wilkins; 1992. 116 – 120.