

## STUDI KASUS

**Overdenture dengan Pegangan Telescopic Crown**

Pambudi Santoso T, Heriyanti Amalia K, dan M.Th. Esti Tjahjanti

Program Studi Prostodonsia, PPDGS, Fakultas Kedokteran Gigi, Universitas Gadjah Mada  
JI Denta No 1 Sekip Utara, Yogyakarta, Indonesia; e-mail: pambudi.santoso@gmail.com**ABSTRAK**

Kaitan presisi merupakan alat retensi mekanis yang menghubungkan antara satu atau lebih pegangan gigi tiruan, yang bertujuan untuk menambah retensi dan/atau stabilisasi. Kaitan presisi dapat digunakan secara luas pada gigi tiruan cekat, gigi tiruan sebagian lepasan, *overdenture*, *implant* untuk retensi *overdenture*, dan protesa maksilo fasial. *Overdenture* dengan kaitan presisi dapat membantu dalam pembagian beban kunyah, meminimalkan trauma pada gigi pegangan dan jaringan lunak, meminimalkan resorpsi tulang, dan meningkatkan estetika dan pengucapan suara. Salah satu jenis dari kaitan presisi adalah *telescopic crown*, terdiri dari 2 macam mahkota, yaitu mahkota primer yang melekat secara permanen pada gigi penyangga, dan mahkota sekunder yang melekat pada gigi tiruan. Tujuan pemaparan kasus ini adalah untuk memberikan informasi tentang rehabilitasi pasien *edentulous* sebagian rahang atas dengan *telescopic crown*. Pasien wanita berusia 45 tahun datang ke klinik prostodonsia RSGM Prof. Soedomo dengan keluhan ingin dibuatkan gigi tiruan. Pasien kehilangan gigi 11 12 15 16 17 21 22 24 25 26 dan 27 yang diindikasikan untuk pembuatan *overdenture* gigi tiruan sebagian lepasan (GTS) kerangka logam dengan pegangan *telescopic crown* pada gigi 13 dan 14 dengan sistem *parallel-sided crown*. Tahap-tahap pembuatan *telescopic crown* yaitu mencetak *model study* dengan catatan gigit pendahuluan. Perawatan saluran dilakukan pada akar gigi 13, dilanjutkan pemasangan pasak fiber serta *rewalling* dinding bukal. Gigi 13 dan 14 dilakukan preparasi mahkota penuh, dilanjutkan dengan pencetakan model kerja untuk *coping* primer dan kerangka logam dengan metode *double impression*. *Coping* primer disementasi pada gigi penyangga, dilanjutkan pasang coba *coping* sekunder beserta kerangka logam. Selanjutnya dilakukan pencatatan gigit, pencetakan model kerja, penyusunan gigi dan pasang coba penyusunan gigi pada pasien. Prosedur dilanjutkan dengan proses di laboratorium, serta insersi pada pasien. Perawatan GTS kerangka logam dengan kaitan presisi *telescopic crown* dipilih untuk meningkatkan estetika, retensi gigi, stabilisasi, dan mempertahankan gigi yang masih ada.  
Maj Ked Gi. Juni 2014; 21(1):72-77

**ABSTRACT: Overdenture with Telescopic Crown.** Attachment retained overdentures helps in distribution of masticatory forces, minimizes trauma to abutments and soft tissues, attenuate ridge resorption, improves the esthetics and retains proprioception. The purpose of this paper is provide information about the rehabilitation of partially edentulous maxilla patients with telescopic crowns. A 45 years old female came with mastication and aesthetic problems. She had missing teeth as in 11 12 15 16 17 21 22 24 25 26 and 27. In the upper jaw, the remaining tooth 13 and 14, were fabricated as telescopic crowns with parallel-sided system combined with metal framework denture. Fabrication of telescopic crown began by making of study model with preliminary bite record. As in preliminary treatment, root canal treatment was done on 13, proceeded with the cementation of fiber post and rewalling of missing buccal wall. Full crown preparation was done on 13 and 14, and impression was made with double impression technique. Laboratory procedures for making the primary crowns, secondary crowns and metalwork denture base were finished and the primary crowns were cemented on the abutment teeth. Secondary crowns soldered with metalwork denture base were tried in the patient, bite registration was done, proceeded with impression taking which bite registration embedded inside of the impression. Artificial teeth were arranged and tried to the patient, continued with processing and insertion of the denture. Metal framework removable partial denture with telescopic crown is chosen for this case to improve retention and to preserve the healthy remaining tooth.  
Maj Ked Gi. Juni 2014; 21(1):72-77

**Kata kunci:** *overdenture, precision attachment, telescopic crown*

**PENDAHULUAN**

Kaitan presisi merupakan pemecahan masalah yang ditimbulkan pada pemakai gigi tiruan, karena dengan menggunakan kaitan presisi akan mencegah kerusakan pada jaringan

yang mendukung gigi tiruan dan merupakan perkembangan dari pemakaian oklusal *rest* pada gigi tiruan sebagian lepasan konvensional.<sup>1</sup> Kaitan presisi dapat digunakan secara luas pada gigi tiruan cekat, gigi tiruan sebagian lepasan,

*overdenture*, *implant* untuk retensi *overdenture*, dan protesa maksilo fasial. Kaitan presisi terdiri dari dua bagian atau lebih, satu bagian terhubung dengan akar gigi, gigi, atau *implant*, dan bagian yang lain terhubung dengan gigi tiruan.<sup>2</sup>

*Overdenture* adalah gigi tiruan lengkap atau sebagian yang didukung oleh jaringan lunak, dan akar gigi atau *implant*. *Overdenture* meningkatkan retensi, stabilitas dan dukungan, meningkatkan efisiensi pengunyahan, menjaga tulang alveolar dan pola otot, serta mempertahankan reseptor sensorik dalam ligamen periodontal. Retensi dan stabilitas *overdenture* dapat ditingkatkan dengan menggunakan kaitan presisi atau magnet.<sup>3</sup>

*Overdenture telescopic* merupakan pengembangan dari *overdenture* konvensional, dengan keuntungan yang lebih daripada *overdenture* konvensional. Konsep *telescopic crown* berasal dari mikroskop optik yang bekerja menggunakan prinsip gerakan antara dua silinder paralel. *Telescopic crown* adalah gigi tiruan dengan dukungan kombinasi gigi dan mukosa, merupakan protesa lepasan yang didesain pas dengan gigi aslinya dan jaringan lunak di sekitarnya dengan tujuan untuk mengganti gigi yang hilang.<sup>4,5</sup>

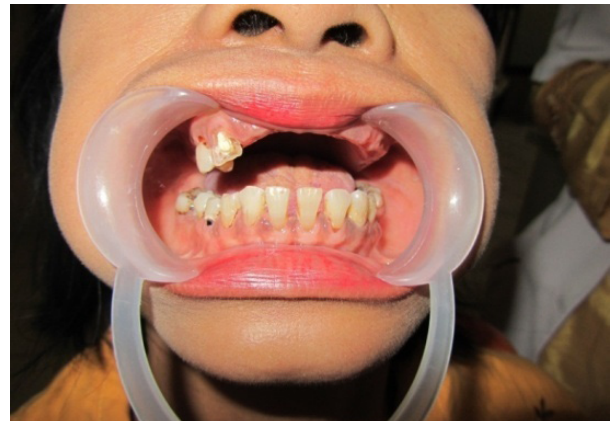Protesa *telescopic crown* terdiri dari: a. *Coping* primer atau topi, yang terbuat dari logam mulia atau tidak mulia, yang disemen pada gigi yang telah dipreparasi. b. *Coping* sekunder (logam campuran) yang dimasukkan ke dalam mahkota sekunder, dengan tujuan untuk mempertahankan gigi melalui mekanisme *sliding* friksi yang ketat pada gigi. *Coping* sekunder ini memiliki permukaan *facing* yang akan di isi dengan resin akrilik, komposit, atau ceramic. c. Kerangka terbuat dari logam campuran tidak mulia yang tertanam dalam resin akrilik untuk menyangga gigi akrilik yang akan berfungsi untuk menggantikan gigi hilang.<sup>5</sup>

Retensi dari *telescopic crown* dicapai dengan memanfaatkan gaya gesekan, dan *coping* yang berbentuk *conical* atau *tapered*. Besarnya gaya gesek terutama ditentukan oleh sudut konvergensi

dari bagian dalam mahkota.<sup>6</sup> Ada 2 macam sistem dalam gigi tiruan sebagian lepasan dengan *telescopic crown*, yaitu sistem *conical crown*, dan sistem *parallel-sided crown*. Sistem *conical crown* menggunakan tegangan pegas dari mahkota sekunder bagian luar, yang menutupi mahkota primer di bagian dalam. Kekuatan retensi dapat disesuaikan dari sedang hingga kuat, tergantung pada sudut konvergensi dari mahkota bagian dalam. Sistem *parallel-sided crown* menggunakan gesekan permukaan yang berlawanan dari mahkota bagian dalam dan mahkota. Gesekan dihasilkan dari elemen friksi yang dipasang pada bagian dalam dari mahkota sekunder.<sup>7</sup> Pasien telah menyetujui kasusnya untuk dapat dipublikasikan demi kepentingan ilmu pengetahuan dalam naskah ini sebagai laporan kasus, dan sebagai etik untuk riset.

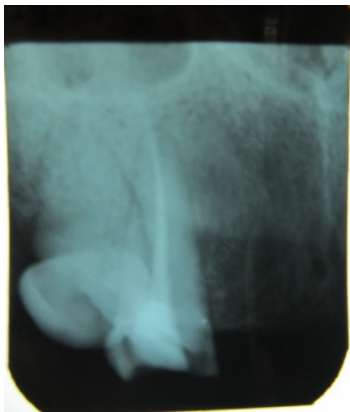
## METODE

Pasien wanita berusia 45 tahun datang ke klinik prostodonsia RSGM Prof. Soedomo dengan keluhan ingin dibuatkan gigi tiruan, karena giginya sudah banyak yang dicabut sehingga mengganggu estetik dan fungsionalnya (Gambar 1). Pasien kehilangan gigi 11 12 15 16 17 21 22 24 25 26 dan 27.

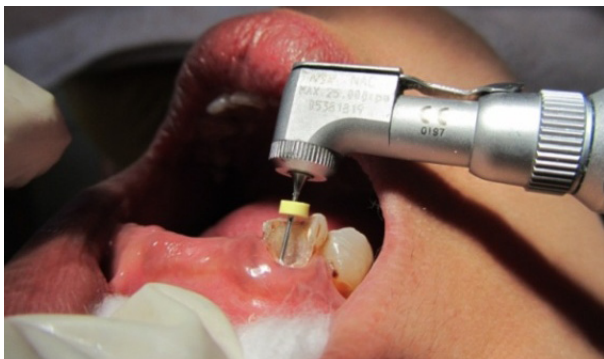

Gambar 1. Gambaran intraoral tampak depan

Kunjungan pertama perawatan adalah membuat studi model dengan sendok cetak *stock tray* no. 2 dan bahan cetak alginat. Penentuan warna A3 Vita. Pasien dirujuk ke bagian konservasi gigi untuk perawatan saluran akar pada gigi 15 dan 25 (Gambar 2)

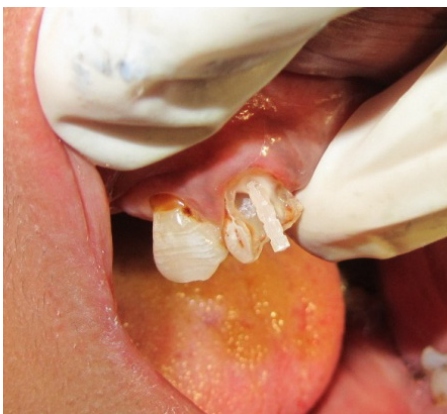

**Gambar 2.** Foto periapikal gigi 13 setelah perawatan saluran akar

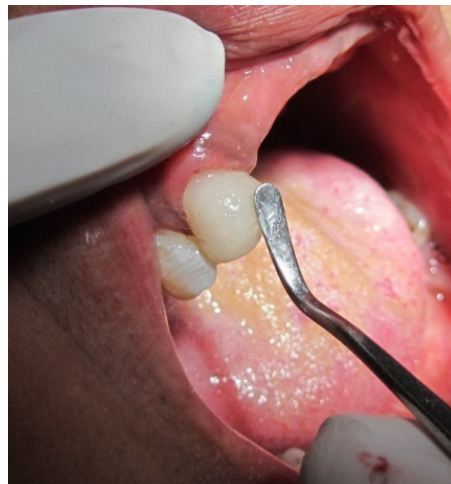

**Gambar 3.** Pengambilan *gutta percha* dengan *peesoo reamer*

Pada kunjungan ke-2 setelah perawatan saluran akar selesai, dilakukan pemasangan pasak fiber pada gigi 13. Ambil *gutta percha* sampai tersisa 1/3 saluran akar dengan *peesoo reamer* (Gambar 3), dan lebarkan dinding saluran akar dengan *gates glidden drill*, kemudian dilakukan pasang coba dan sementasi pasak fiber pada gigi 13 (Gambar 4). *Rewalling* dinding bukal gigi 13 dengan tumpatan komposit (Gambar 5).

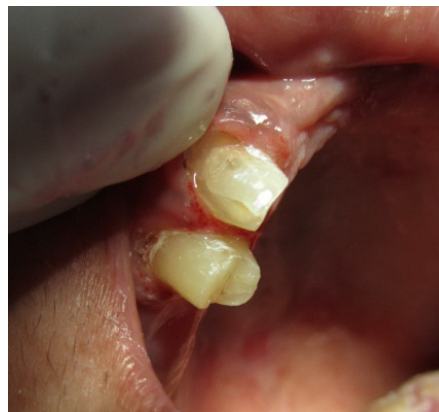

**Gambar 4.** Pasang coba pasak fiber



**Gambar 5.** *Rewalling* dinding bukal gigi 13

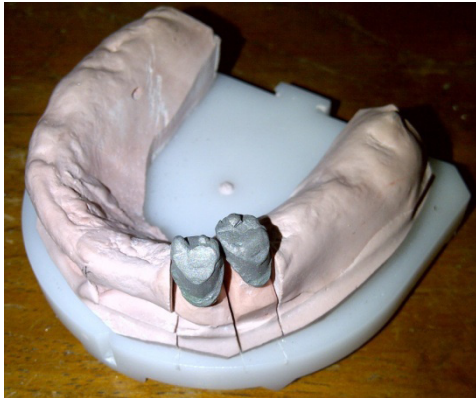
Preparasi mahkota penuh untuk *telescopic crown* pada gigi 13 dan 14 (Gambar 6). Retraksi gingiva dengan benang dan adrenalin, serta dilakukan pencetakan model kerja dengan sendok cetak *perforated stock tray* dengan bahan cetak *polyvinyl siloxane*. Pembuatan mahkota sementara dengan bahan *self curing* akrilik. Proses laboratoris dilakukan untuk pembuatan *double crown*.



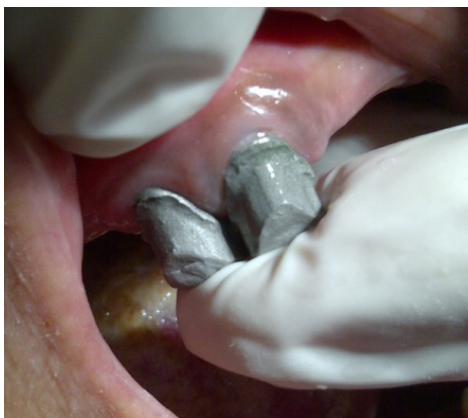**Gambar 6.** Hasil preparasi pada gigi 13 dan 14

Pada kunjungan ke-3 setelah *framework coping* pimer jadi, dilakukan pasang coba pada gigi 13 dan 23 (Gambar 7 dan 8). Cek ketepatan batas tepi dari *framework coping* primer. Pencetakan dilakukan

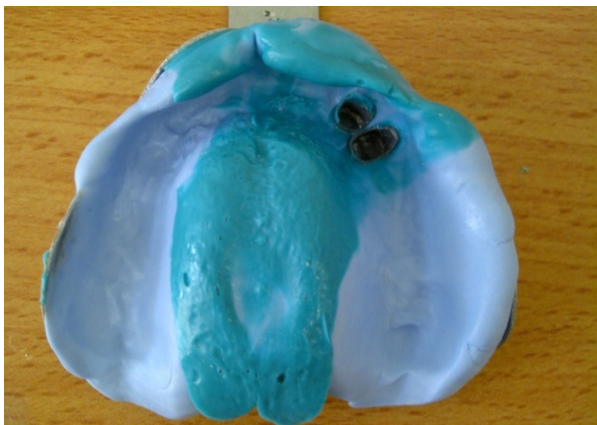Pencetakan dilakukan dengan bahan cetak *polyvinyl siloxane* beserta *framework coping* primer (Gambar 9), dan kirim kembali ke laboratorium untuk proses akhir pembuatan *coping* primer, *coping* sekunder, dan basis GTS kerangka logam.



**Gambar 7.** *Framework coping primer*



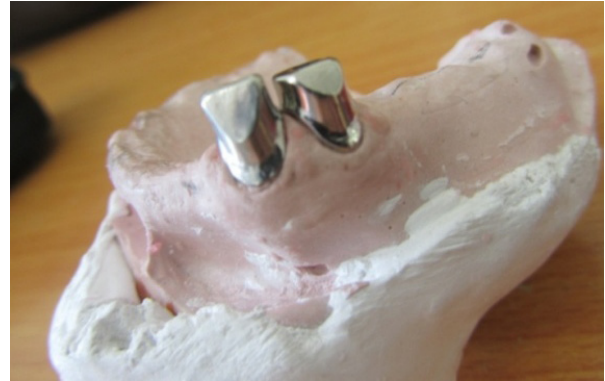**Gambar 8.** *Pasang coba coping primer*




**Gambar 9.** *Coping primer di cetak*

Pada kunjungan ke-4 setelah coping primer, *coping* sekunder dan basis GTS kerangka logam jadi, dilakukan pasang coba *coping* primer pada gigi 13 dan 14 (Gambar 10 dan 11). Setelah pengepasan, sementasi *coping* primer dengan *luting cement* (Gambar 12). Pengukuran tinggi

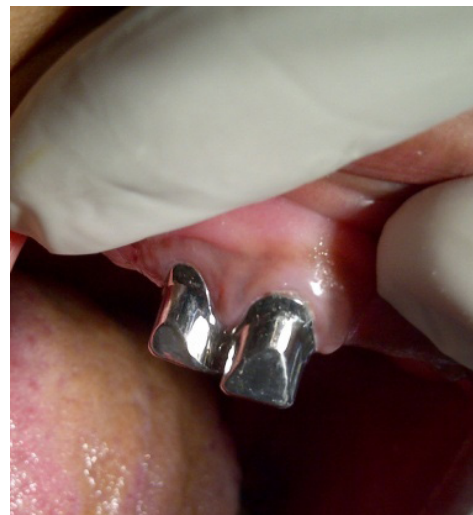dilakukan *gigit/maxillo mandibular relationship*. Selanjutnya penanaman dan penyusunan gigi pada artikulator.



**Gambar 10.** *Coping primer*



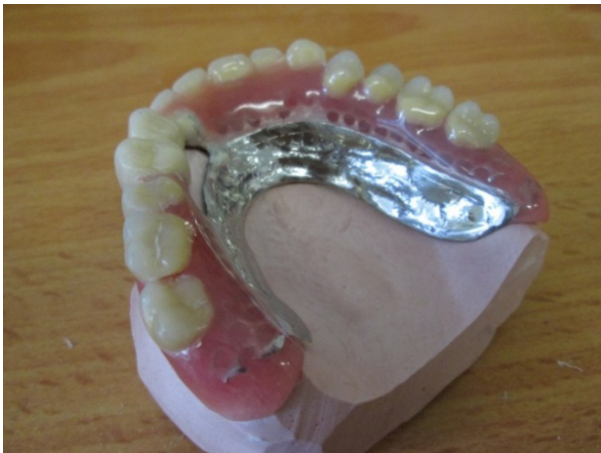**Gambar 11.** *Coping sekunder beserta basis GTS kerangka logam*



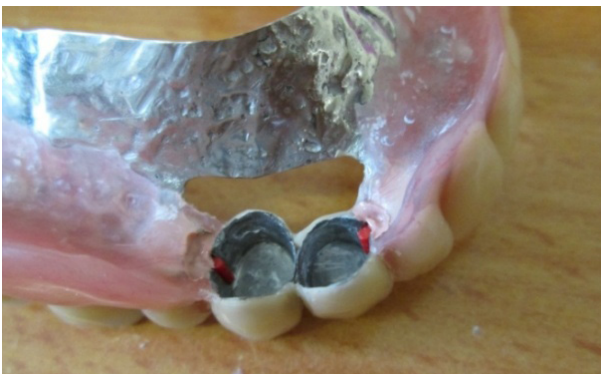**Gambar 12.** *Penyemenan coping primer*

Pada kunjungan ke-5, dilakukan pasang coba penyusunan gigi pada pasien, cek oklusi, retensi, stabilisasi dan estetik. Prosedur dilanjutkan dengan proses laboratoris.

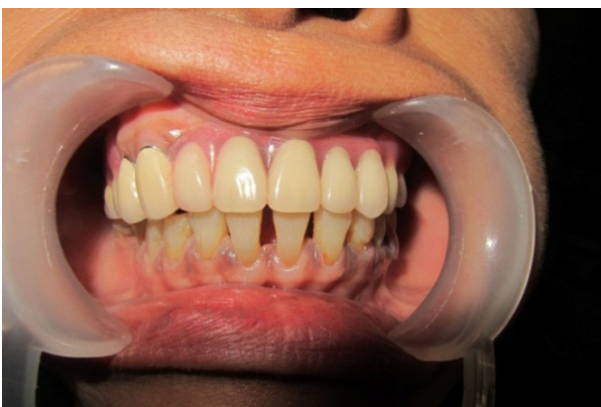Pada kunjungan ke-6, pasang coba GTS *telescopic crown* (Gambar 13). Prosedur dilanjutkan dengan pemasangan *friksional element* dari BEGO (Gambar 14). Inseri GTS *telescopic crown* (Gambar 15), cek retensi, stabilisasi, oklusi, estetis dan kenyamanan pasien memakai gigi tiruan. Bila ada traumatik oklusi, dilakukan *grinding* pada daerah yang mengalami traumatik.



Gambar 13. GTS *telescopic crown*



Gambar 14. Pemasangan friksional element dari BEGO



Gambar 15. Inseri GTS *telescopic crown*

Kontrol dilakukan pada kunjungan ke-7 atau 1 minggu setelah inseri. Pada pemeriksaan subjektif tidak ada keluhan dan pasien merasa puas dengan GTS nya, pada pemeriksaan objektif tidak ada tanda peradangan pada gingiva, tidak terdapat impaksi makanan pada area *telescopic crown*, retensi, stabilisasi, oklusi baik. Pasien diinstruksikan untuk tetap menjaga kebersihan rongga mulutnya, dan melakukan kontrol periodik untuk dilakukan penggantian friksional elemen apabila sudah aus.

## PEMBAHASAN

Kaitan presisi merupakan pemecahan dalam bidang kedokteran gigi terhadap pasien yang menginginkan estetis dan kenyamanan.<sup>2</sup> Penggunaan gigi sebagai pegangan *overdenture* untuk memperlambat dari resorpsi tulang alveolar. Beberapa penelitian menunjukkan pencabutan gigi dan penggunaan gigi tiruan lengkap untuk jangka waktu yang lama menghasilkan resorpsi tulang alveolar.<sup>4</sup>

Pada kasus perawatan GTS dengan kehilangan gigi yang cukup banyak, penggunaan GTS *overdenture* dengan kaitan *presisi telescopic crown* dapat menjadi pilihan alternatif. Perawatan GTS *overdenture* kerangka logam dengan kaitan *presisi telescopic crown* dipilih untuk mempertahankan gigi yang masih ada dan dapat memberi retensi gigi tiruan yang lebih baik daripada gigi tiruan konvensional. Pada kasus ini menggunakan dukungan kombinasi, yaitu gigi dan mukosa. *Telescopic crown* dipasang dengan penyangga gigi 13 dan 14, dikombinasikan dengan kerangka logam dan gigi artifisial resin akrilik.

Pada kasus ini digunakan *telescopic crown* dengan sistem *parallel-sided crown* dengan elemen friksi. Elemen friksi yang digunakan pada kasus ini adalah BEGO WiroFix dengan diameter 1 mm, yang terbuat dari plastik. Pada *telescopic crown* dengan sistem *parallel-sided crown*, gaya gesekan yang terjadi hanya pada elemen friksi, tidak pada seluruh permukaan crown. Keuntungan dari sistem *parallel-sided crown* adalah elemen friksi mudah di ganti jika sudah aus, tidak perlu mengganti *telescopic crown* seluruhnya.<sup>7</sup> Perlu dilakukan

penggantian elemen friksi setiap 3-4 tahun sekali, agar retensi tetap baik.

Pada kontrol setelah 1 minggu, pasien merasa puas dengan gigi tiruannya, dan dapat mengunyah kembali seperti sediakala. Estetik pada GTS dengan *telescopic crown* sangat baik, karena tidak menggunakan klamer sebagai pegangan. Retensi dan stabilisasi yang didapatkan juga memuaskan, hal ini sesuai dengan pendapat dari Bibinagar yang menyatakan bahwa penggunaan *overdenture* dengan pegangan *telescopic crown* menunjukkan retensi dan stabilisasi yang lebih baik daripada GTS *overdenture* jenis lainnya.<sup>4</sup>

## KESIMPULAN

*Overdenture* dengan kaitan presisi *telescopic crown* merupakan suatu alternatif pemecahan yang memungkinkan dalam pembuatan gigi tiruan lepasan dengan mempertahankan gigi yang masih tersisa dan penambahan kaitan *telescopic crown* sebagai dukungan untuk meningkatkan estetik, retensi, dan stabilisasi gigi tiruan.

## DAFTAR PUSTAKA

1. Siburian SM. Penggunaan kaitan presisi untuk mendukung retensi gigi tiruan sebagian lepasan. Skripsi Sarjana Universitas Sumatera Utara. 2000; 1-16
2. Makkar S, Chhabra A, Khare A. Attachment retained removable partial denture: a casereport int. J Clin Dent-Sci. Mei 2011; 2(2):39-42.
3. Jayasree K, Bharathi M, Dileep N V, Vinod B. Precision attachment: retained overdenture jindian prosthodont soc. Jan-Mar 2012; 12(1):59-62
4. Bibinagar R, Anam C, Mamidi P, Saxena A, Gautam, Rathinam J. Telescopic overdenture journal of orofacial research, Januari-Maret 2013; 3(1):57-62
5. Heker U, Thomas C. Precision dental prosthetics with highly engineered connections Part2 Dental Prosthetics. April 2010;14-18
6. Singh K, Gupta N. Telescopic denture-treatment modality for minimizing the conventional removable complete denture problems: a case report. Journal of Clinical and Diagnostic Research. Juni 2012; 1-2
7. Behr M, Hofmann E, Rosentritt M, Lang R, Handel G. Technical failure rates of double crown-retained removable partial dentures. Clin Oral Invest. 2000; 4:87-90