

**FACULDADE DE ODONTOLOGIA DE PIRACICABA**

**VINICIUS AUGUSTO TRAMONTINA**

**CIRURGIÃO DENTISTA**


**“ESTUDO COMPARATIVO DO EFEITO DO ADESIVO DE FIBRINA DERIVADO  
DE FRAÇÃO DE VENENO DE COBRA E DO ADESIVO DE FIBRINA HUMANA  
(TISSUCOL®) NO PROCESSO DE REPARAÇÃO DE FERIDAS EM PALATO DE  
COELHO”**

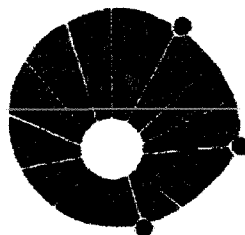
Tese apresentada à  
Faculdade de Odontologia de  
Piracicaba da Universidade  
Estadual de Campinas, para a  
obtenção do título de Doutor  
em Odontologia, Área de  
Periodontia

**PIRACICABA-SP  
- 2000 -**

**UNICAMP  
BIBLIOTECA CENTRAL  
SEÇÃO CIRCULANTE**

997801001





**UNICAMP**

**FACULDADE DE ODONTOLOGIA DE PIRACICABA**

**VINICIUS AUGUSTO TRAMONTINA**

**CIRURGIÃO DENTISTA**

**“ ESTUDO COMPARATIVO DO EFEITO DO ADESIVO DE FIBRINA DERIVADO DE FRAÇÃO DE VENENO DE COBRA E DO ADESIVO DE FIBRINA HUMANA (TISSUCOL®) NO PROCESSO DE REPARAÇÃO DE FERIDAS EM PALATO DE COELHO”**

Este exemplar foi devidamente corrigido,  
de acordo com a Resolução CCPG-036/83  
CCPG, 2102107  
Assinatura do Orientador

Tese apresentada à Faculdade de Odontologia de Piracicaba da Universidade Estadual de Campinas, para a obtenção do título de Doutor em Odontologia, Área de Periodontia

**ORIENTADOR: PROF. DR. SÉRGIO DE TOLEDO**

**Banca examinadora: Prof. Dr. Fausto Viterbo (Medicina / UNESP-Botucatu)  
Prof. Dr. Francisco Humberto Nociti Jr. (FOP/UNICAMP)  
Prof. Dr. Joni Augusto Cirelli (FOA / UNESP)  
Prof. Dr. Mario Roberto Viziolli (FOP/UNICAMP)**

**PIRACICABA-SP**

**- 2000 -**

N.º CHAMADA:	
UNICAMP	
T684e	
V.	Ex.
TOMBO BC/	44595
PROC.	16-392/07
C	D
PRECº	R\$ 44,00
DATA	18/05/07
N.º CPD	

CM00156266-3

### Ficha Catalográfica

T575e  
684

Tramontina, Vinicius Augusto.

Estudo comparativo do efeito do adesivo de fibrina derivado de fração de veneno de cobra e do adesivo de fibrina humana (Tissucol®) no processo de reparação de feridas em palato de coelho. / Vinicius Augusto Tramontina. – Piracicaba, SP : [s.n.], 2000.

x, 108p. : il.

Orientador : Prof. Dr. Sérgio de Toledo.

Tese (Doutorado) – Universidade Estadual de Campinas, Faculdade de Odontologia de Piracicaba.

1. Periodontia. 2. Animais – Experimentação. 3. Fibrinolise. 4. Cicatrização de feridas. I. Toledo, Sérgio de. II. Universidade Estadual de Campinas. Faculdade de Odontologia de Piracicaba. III. Título.

Ficha catalográfica elaborada pela Bibliotecária Marilene Girello CRB/8-6159, da Biblioteca da Faculdade de Odontologia de Piracicaba - UNICAMP.



FACULDADE DE ODONTOLOGIA DE PIRACICABA  
UNIVERSIDADE ESTADUAL DE CAMPINAS



A Comissão Julgadora dos trabalhos de Defesa de Tese de DOUTORADO, em sessão pública realizada em 26 de Outubro de 2000, considerou o candidato VINÍCIUS AUGUSTO TRAMONTINA aprovado.

1. Prof. Dr. SERGIO DE TOLEDO \_\_\_\_\_

2. Prof. Dr. FAUSTO VITERBO DE OLIVEIRA NETO \_\_\_\_\_

3. Prof. Dr. JONI AUGUSTO CIRELLI \_\_\_\_\_

4. Prof. Dr. FRANCISCO HUMBERTO NOCITI JR. \_\_\_\_\_

5. Prof. Dr. MARIO ROBERTO VIZIOLI \_\_\_\_\_

## **AGRADECIMENTOS**

À Universidade Estadual de Campinas (UNICAMP), na pessoa do Magnífico reitor Prof. Dr. Hermano M.F. Tavares.

À Direção da Faculdade de Odontologia de Piracicaba (FOP-UNICAMP), nas pessoas do Digníssimo Diretor Prof. Dr. Antônio Wilson Sallum e Vice Diretor Frab Norberto Boscolo.

À Prof<sup>a</sup>. Dr<sup>a</sup>. Altair A. Del Bel Cury, coordenadora Geral dos Cursos de Pós-graduação da FOP/UNICAMP e à Prof<sup>a</sup>. Dr<sup>a</sup>. Brenda de Paula F.A. Gomes, coordenadora do Curso de Pós-graduação em Clínica Odontológica.

À Fundação de Amparo à Pesquisa do Estado de São Paulo (FAPESP), pelo apoio científico e financeiro concedidos para a execução desse trabalho (proc. FAPESP n<sup>o</sup> 97-12662-3).

Ao CENTRO DE ESTUDOS DE VENENOS DE ANIMAIS PEÇONHENTOS (CEVAP) da Universidade Estadual Paulista (UNESP) de Botucatu , pela concessão do adesivo de fibrina derivado de veneno de cobra, desenvolvido naquele setor, e pela orientação segura sobre o seu uso.

À Prof<sup>a</sup>. Dr<sup>a</sup>. Sílvia Barraviera (Depto de Dermatologia / UNESP – Botucatu), pela possibilidade de utilização e participação nas pesquisas com o adesivo de fibrina derivado de veneno de cobra.

Ao Prof. Dr. Fausto Viterbo de Oliveira Neto, pelas sugestões e pela concessão do laboratório de processamento histológico do depto de urologia e cirurgia da UNESP/Botucatu.

Ao técnico em histologia, José Lucas de Carvalho (UNESP/Botucatu), pela realização do processamento histológico deste trabalho.

À Disciplina de Histologia da FOP-UNICAMP (em nome do Prof. Dr. José Merzel) , pela concessão dos equipamentos (FAPESP 96/07166-4) necessários para a avaliação histológica e histométrica realizados neste trabalho.

À disciplina de Patologia bucodental da FOP/Unicamp pela concessão do fotomicroscópio

À aluna do curso de pós-graduação em Biologia e Patologia Buco-dental, colega Mônica Machado Duarte, pelo auxílio na análise histométrica.

À Eliete Aparecida F. Lima, secretária da Área de Periodontia, por sua competência, atenção e amizade.

À bibliotecária Heloísa M. Ceccotti (FOP/UNICAMP), por suas orientações.

À Maria Ângela N. Machado, pela ajuda prestada durante as cirurgias dos animais utilizados nesta tese.

Aos Amigos Getúlio da Rocha Nogueira Filho, João N. Arioli Filho, Marcos André K. Vaz, Fernando Renó de Lima, Marilene C. Coutinho, Sérgio L.S Pereira, Márcio Z. Casati , Cristine M. Stéfani e Francisco H. Nociti Jr, pelos ótimos momentos passados juntos, durante a pós – graduação, momentos que não voltam mais...

Aos Professores Antônio Wilson Sallum, Enilson A. Sallum e Francisco H. Nociti Jr., pelos ensinamentos, apoio e confiança em mim depositados.

Ao Prof. Dr. Sérgio de Toledo, por sua competente orientação e pela amizade com que conduziu nossa relação professor-aluno durante esses anos.

A todos que direta ou indiretamente contribuíram para a realização deste trabalho.

*Meus sinceros agradecimentos*

## DEDICATÓRIA

### **Dedico este trabalho**

**A Deus** que rege todas as  
as forças e que deu - me o Dom da vida

Aos meus pais, **Albino e Silvana**,  
pelo exemplo de vida e pelo apoio  
incondicional a mim dedicado.

À minha esposa, **MARIA ÂNGELA**, por todo o  
seu amor e companheirismo, sempre me  
motivando e trazendo felicidade  
à minha vida.

A meus irmãos, **Cassius e Adriana**,  
pela amizade e torcida pela minha  
realização.

A meus cunhados, **Adriano e Giovana**,  
meus sobrinhos, **Maria Eduarda, Lorenzo**  
e **Frederico (que está por chegar)**, pela presença  
constante em minha vida..

Aos amigos, **Sung e Mônica**,  
pela amizade e por sempre terem  
acreditado em mim.

Ao mestre Prof. **Sérgio** e sua  
esposa **Carlota**, pelo carinho e  
atenção com que sempre me trataram.



## **-SUMÁRIO**

<b>Resumo</b>	<b>01</b>
<b>Abstract</b>	<b>03</b>
<b>1) Introdução</b>	<b>05</b>
<b>2) Revisão da literatura</b>	<b>09</b>
2.1) Adesivos biológicos	09
2.1.1) Adesivos de fibrina de plasma humano	09
2.1.2) Adesivos de fibrina de plasma humano em odontologia	20
2.1.3) Adesivo de fibrina derivado de fração de veneno de cobra	27
<b>3) Proposição</b>	<b>29</b>
<b>4) Materiais e Métodos</b>	<b>31</b>
4.1) Sistematização da pesquisa	31
4.1.1) Seleção da amostra	31
4.1.2) Determinação aleatória dos tratamentos	31
4.2) Preparo dos animais	32
4.2.1) Anestesia	32
4.2.2) Fase cirúrgica	32
4.3) Aplicação dos adesivos teciduais e do controle	34
4.3.1) Aplicação do Tissucol	34
4.3.2) Aplicação do adesivo tecidual derivado de veneno de cobra	35
4.3.3) Aplicação do controle de solução salina	37
4.4) Obtenção e fixação das peças para análise	37
4.5) Processamento histológico	37
4.5.1) Coloração por Hematoxilina e Eosina	38
4.5.2) Coloração por Picrosírius	38
4.5.3) Reação histoquímica com azul de toluidina	39

4.5.4) Coloração com tricrômico de Masson	39
4.6) Avaliação histométrica da birrefringência de fibras colágenas	39
4.7) Avaliação macroscópica Quantitativa	42
4.8) Forma de análise dos resultados	43
<b>5) Resultados</b>	<b>47</b>
5.1) Avaliação histológica qualitativa	47
5.1.1) Coloração com H.E. e Tricrômico de Masson	47
5.1.2) Avaliação da birrefringência de fibras colágenas	61
5.1.3) Avaliação do dicroísmo (Azul de toluidina)	71
5.2) Avaliação quantitativa / feixes de fibras colágenas birrefringentes	74
5.3) Avaliação macroscópica da área ulcerada	78
<b>6) Discussão dos Resultados</b>	<b>81</b>
<b>7) Conclusão</b>	<b>91</b>
<b>Referências Bibliográficas</b>	<b>93</b>
<b>Apêndice</b>	<b>103</b>

## RESUMO

Os adesivos de fibrina humana vêm sendo utilizados em várias áreas da medicina (SALTZ et al<sup>62</sup>. 1989), porém, na área odontológica, a sua aplicação ainda é pequena. O adesivo derivado de veneno de cobra tem sido utilizado experimentalmente com sucesso na reparação de nervos periféricos de ratos, em substituição à sutura convencional (IUAN et al<sup>34</sup>. 1995, VITERBO & SILVA<sup>78</sup> 1997). O presente trabalho comparou o efeito do adesivo convencional (Tissucol<sup>®</sup>) com o do adesivo derivado de veneno de cobra, no processo de reparação de feridas padronizadas em palato de coelho, utilizando as avaliações: macroscópica, histológica (evolução do tecido de granulação), histométrica (área de fibras colágenas birrefringentes, medida em programa analisador de imagens KS400) e ultra-estrutural (dicroísmo), nos períodos de 1, 4, 7, 11, 15 e 21 dias. Os resultados demonstraram que os adesivos de fibrina não induziram dano tecidual, devido ao grau de organização macromolecular observado, havendo formação de fibras colágenas mais espessas nos grupos tratados com os adesivos e avaliados pela área de fibras colágenas birrefringentes (TIS=49625.25 pixels<sup>2</sup>; V.C.=49984.72; Controle=47023.44, Teste Tukey 5%). Macroscopicamente houve uma tendência de reparo mais rápido nas feridas tratadas com o uso dos adesivos, no período de 4 dias (Tukey 5%). Dentro dos limites desta pesquisa, podemos concluir que o adesivo derivado de V.C. apresentou efeito semelhante ao Tissucol, com melhora no processo de reparação.

**UNITERMOS:** Adesivo de fibrina, reparação tecidual, experimento em animal.

## **ABSTRACT**

Fibrin glue has been used in the medical area for several purposes (SALTZ et al<sup>62</sup>. 1989), although in dentistry its use has been limited. Fibrin glue derived from snake venom fraction has been used experimentally in nerve repair in rats with good results as a substitute to conventional sutures (IUAN et al<sup>34</sup>. 1995, VITERBO & SILVA<sup>78</sup> 1997). The purpose of this work was to evaluate the effect of the fibrin glue (Tissucol<sup>®</sup>) and the fibrin glue derived from snake venom on wound healing after their application on standardized open wounds made in rabbit palate. The lateral closure of the wounds was measured macroscopically using a software to analyze digitized standard photographs at 1, 4 and 7 days after the surgical procedure. Histological analysis was performed to evaluate epithelial proliferation, development of granulation tissue and macromolecular organization of matrix. Histometric analysis was obtained in order to evaluate the area of birefringent collagen fibers using a software (KS400) to the measurements. Results showed that both fibrin glues did not induce damage to the tissues. Furthermore, collagen bundles tended to be thicker in fibrin glue groups (TIS=49625.25 pixels<sup>2</sup>; V.C.=49984.72; Controle=47023.44, Tukey Test. 5%). Macroscopic analysis revealed a tendency for fibrin glue (Tissucol and snake venom derived) treated wounds to heal faster (lateral closure) than control (Tukey 5%). Within the limits of this work, it was possible to conclude that both fibrin glues were biocompatible and presented a positive effect on wound healing.

**UNITERMS:** Fibrin glue, Wound healing, animal experiment

## 1. INTRODUÇÃO

Segundo o **glossário de termos da Academia Americana de Periodontia**<sup>26</sup> (1992), o termo cirurgia mucogengival é definido como o procedimento cirúrgico periodontal realizado para corrigir defeitos na morfologia, posição e/ou quantidade de gengiva. Para tanto, vários procedimentos podem ser empregados e, dentre eles, os enxertos de tecido mole (enxerto gengival livre e enxerto de conjuntivo) que necessitam de uma área doadora e que geralmente é a mucosa mastigatória do palato.

O desenvolvimento de novas técnicas, as modificações e os aperfeiçoamentos de técnicas já existentes determinaram uma grande melhora nos resultados estéticos e funcionais; porém, segundo **BOSCO et al**<sup>10</sup>. (1996), pouca ou nenhuma ênfase tem sido dada para a área doadora desses enxertos, sendo mínimas as mudanças que ocorreram neste sentido e poucos foram os trabalhos realizados visando a um maior conforto para o paciente, ou a uma avaliação de substâncias hemostáticas e/ou protetoras para essas áreas.

Com o intuito de se obter uma rápida hemostasia na área doadora de enxerto, bem como o de promover proteção da ferida, portanto, comodidade ao paciente, alguns meios têm sido utilizados, como por exemplo o emprego de cimento cirúrgico (**HAUGHEN, & GJERMO**<sup>27</sup> 1978); colágeno microcristalino (**BOSCO et al**<sup>10</sup>. 1996', **SAROF et al**<sup>63</sup>.1982 ; **STEIN et al**<sup>69</sup>. 1985'); subgalato de bismuto, que é um hemostático local utilizado em otorrinolaringologia e odontologia **KIM et al**<sup>35</sup>., 1997', **TRAMONTINA**<sup>71</sup> 1997); além de outros meios e substâncias.

Dentre essas substâncias, os adesivos moleculares teciduais à base de fibrina têm sido amplamente empregados na área de saúde para os mais variados fins, como por exemplo na área de oftalmologia que vêm sendo usados como alternativa para o fechamento de feridas cirúrgicas em pacientes com glaucoma (O'SULLIVAN et al<sup>51</sup>. 1996) e nas cirurgias gastrointestinais (GAUWERKY et al<sup>24</sup>. 1990; de VIRGILIO et al<sup>18</sup>. 1990).

Na área odontológica, esses adesivos de fibrina vêm sendo utilizados em cirurgias periodontais (BARTOLUCCI & PINI PRATO<sup>5</sup> 1982), em pesquisas comparando-os a suturas (PINI PRATO et al.<sup>52</sup> 1987), regeneração tecidual guiada (PINI PRATO et al.<sup>53</sup> 1987), lesões de bifurcação (DOGAN et al.<sup>20</sup> 1992) e em alvéolos e lojas ósseas (OKAMOTO et al<sup>50</sup>. 1996), dentre outras indicações.

Apesar de esse produto obtido comercialmente, ter-se mostrado eficiente enquanto hemostático e de apresentar a possibilidade de ser usado na síntese de tecidos incisados e, até em alguns casos, substituir as suturas, ele tem um grande inconveniente que é o fato de o mesmo ser parcialmente derivado de plasma humano, o que pode sugerir a possibilidade não só de transmissão viral (MORANDINI & ORTIZ<sup>46</sup> 1992) mas, também, o aumento da incidência de abscessos devido à grande oferta de fibrina, podendo favorecer, assim, a proliferação bacteriana, quando do seu uso (HOUSTON & ROTSTEIN<sup>32</sup> 1988). A utilização de um novo adesivo de fibrina derivado de veneno de cobra (IUAN et al<sup>34</sup> 1995) mostra ser uma idéia atraente, visto que elimina a contaminação viral (HIV e o vírus da hepatite principalmente), pois utiliza fibrinogênio obtido de plasma bovino, o que facilita a obtenção do adesivo. Este adesivo tecidual tem sido utilizado,

experimentalmente, com sucesso na reparação de nervos periféricos de ratos, em substituição à sutura convencional (IUAN et al<sup>34</sup>. 1995, VITERBO & SILVA<sup>78</sup> 1997).

Uma vez que há a possibilidade da utilização desses adesivos na clínica odontológica, principalmente em cirurgias periodontais e, mais exatamente, em áreas doadoras de enxerto, pois os mesmos têm ações hemostática e protetora, o presente trabalho objetiva avaliar o efeito do adesivo de fibrina convencional (Tissucol<sup>®</sup>) e do adesivo de fibrina derivado de fração de veneno de cobra, no processo de reparação de feridas na mucosa palatina de coelho.

## **2.REVISÃO DA LITERATURA**

### **2.1 ADESIVOS BIOLÓGICOS**

A utilização de uma substância, que torne a síntese dos diversos tecidos mais rápida e eficiente, representa uma possibilidade interessante, pois a mesma substância deveria apresentar efeito hemostático, provocar aderência firme dos tecidos, sem alterar o processo de reparação, e não possuir efeitos colaterais ou ação carcinogênica. Embora muito se tenha pesquisado, ainda não se obteve esse adesivo ideal (**MORANDINI & ORTIZ**<sup>46</sup> 1992).

Segundo **MATRAS**<sup>42</sup> (1985) , as técnicas e materiais de sutura, embora sofisticados, têm sido acompanhados de problemas tais como: desenvolvimento de granulomas e fístulas, devido à incompatibilidade biológica de alguns materiais; dilaceração de tecidos friáveis ou inflamados, pois materiais absorvíveis podem se desintegrar precocemente e produzir deiscência da ferida; isquemia de tecido, quando a sutura for realizada com muita tensão e com pouca distância entre os pontos, podendo resultar em necrose da margem da ferida; a necessidade que a sutura tem de um tempo considerável para ser executada, exigindo pesquisa sobre materiais adesivos que possam unir os tecidos de forma atraumática.

#### **2.1.1 Adesivo de fibrina de plasma humano**

**BRENNAN**<sup>11</sup> (1991) relatou que o adesivo de fibrina é um adesivo biológico tópico, cujo efeito imita os estágios finais da coagulação. Consiste, o mesmo, de uma solução concentrada de fibrinogênio humano que é ativado pela adição de trombina bovina e cloreto de cálcio (CaCl<sub>2</sub>). O produto formado auxilia na hemostasia e no selamento do tecido, sendo completamente absorvido durante o



processo de reparação, sem a presença de reação do tipo corpo estranho ou fibrose extensa. O mesmo autor faz uma revisão histórica, citando que, na primeira Guerra Mundial, bandagens de fibrina foram utilizadas para o controle de hemorragia em órgãos parenquimatosos e que a combinação de fibrinogênio autólogo mais solução de trombina fôra usada, primeiramente, nos anos quarenta para fixação de enxertos de pele, obtendo-se resultados ruins, provavelmente pela inadequada concentração de fibrinogênio. Essa técnica voltou a ser largamente pesquisada na década de setenta, para se obter maiores concentrações de fibrinogênio e também pelo incremento das técnicas de microcirurgia, sendo utilizada no fechamento de feridas, no enxerto de pele e até em alguns casos de síntese em tecido ósseo, após osteotomia.

O uso desses adesivos à base de fibrina humana têm sido amplamente relatado nas mais variadas áreas da medicina. No tratamento de pacientes queimados, esses adesivos vêm sendo utilizados como auxiliares na hemostasia e na limitação de perda de fluidos, sendo ainda importante a ação de revestimento e fixação de enxertos de pele (**SALTZ et al**<sup>62</sup>. 1989, **HORSCH et al**<sup>31</sup>. 1994, **STARK & KAISER**<sup>68</sup> 1994 ).

**KIM et al**<sup>36</sup>. (1995) utilizaram um adesivo comercial à base de fibrina (Tissucol<sup>®</sup>) em cirurgia oftálmica, na conjuntiva ocular e compararam o efeito com o da utilização do cianoacrilato e com os das técnicas convencionais. Observaram uma maior reação inflamatória quando do uso do cianoacrilato, enquanto que o grupo, no qual empregaram a fibrina, apresentou pouca ou nenhuma reação inflamatória (30 dias), havendo, em contra partida, uma redução no astigmatismo

pós-operatório e uma maior formação de fibras colágenas, o que reduziu o tempo de reparação.

**LEE et al**<sup>39</sup>. (1995) observaram histologicamente as diferenças na reparação de enxertos de conjuntiva de coelhos, quando da utilização de adesivo de fibrina (Tissucol<sup>®</sup>) e em comparação a um material de sutura. Concluíram, em seu trabalho, que o adesivo de fibrina promove hemostasia, bem como uma maior formação de colágeno por fibroblastos, com pouco ou nenhum processo inflamatório reacional, quando comparado à sutura. Esses dados são bastante semelhantes aos do trabalho realizado em cães por **BONATI et al**<sup>08</sup>. (1995), com adesivo de fibrina não comercial, preparado com “pool” de plasma humano e fibrinogênio bovino, que se mostrou bastante efetivo no vedamento de perfuração corneana experimental, apresentando reação inflamatória mínima. Em cirurgias para o tratamento do glaucoma, esses adesivos têm-se mostrado, segundo **O’SULLIVAN et al**.<sup>51</sup> (1996), uma alternativa fácil e efetiva para a síntese em cirurgias de glaucoma.

**D’ARRIGO & LANDOLT**<sup>16</sup> (1994) descreveram uma técnica eficiente para o tratamento do problema de hemostasia e reparação da glândula pituitária através da via nasal e com o emprego de adesivo de fibrina. Em outras indicações, como por exemplo na síntese em parotidectomias, segundo **DEPONDY et al**<sup>17</sup>. (1996), o uso dos referidos adesivos causou diminuição no risco de formação de fístulas ou hematomas maiores, reduzindo a necessidade de drenos devido a sua ação hemostática e permitindo ao paciente deixar o hospital logo no primeiro dia de pós-operatório. Por outro lado, **Di LEO & AMEDEE**<sup>19</sup> (1996) não conseguiram provar a eficiência do adesivo de fibrina na melhora do processo de reparação em

perfurações timpânicas em “guinea pigs”, sendo citado pelos autores que a alta velocidade de reparação tecidual nessa espécie animal prejudica a avaliação da mesma. **NEY et al**<sup>47</sup>. (1990) . relataram o uso do adesivo de fibrina, associado a uma suspensão de antibiótico (Tobramicina), em cirurgias com a utilização de próteses vasculares, para diminuir o risco de infecção em ambiente contaminado. Segundo os autores, no grupo de animais que recebera a associação do adesivo de fibrina com a tobramicina, nenhum animal (n=4) morreu durante o período experimental (17 dias), enquanto que no grupo que recebera apenas adesivo de fibrina, todos os animais morreram num período de 2 dias e, no grupo controle, 3 animais apresentavam sinais de septicemia severa. **GIBERSON et al**<sup>25</sup> (1988) citam uma aplicação importante do adesivo de fibrina no tratamento de drenagem linfática persistente, resultando no selamento do conduto remanescente, após a ressecção de tumores linfangiomatosos de parede abdominal. **KRUM et al**<sup>37</sup>. (1997) compararam o efeito, em cães, do adesivo de fibrina (Tissucol®) com o da celulose oxidada usados sobre a hemostasia em anastomoses vasculares com material de politetrafluoretileno (PTFE) . Concluíram que o adesivo de fibrina se mostrou mais eficiente no controle da hemorragia, não havendo reação inflamatória do tipo corpo estranho, diferentemente do grupo no qual se empregou a celulose oxidada, uma vez que apresentara as referidas características reacionais. Dentro da indicação do uso do adesivo como agente hemostático, **BORST et al**<sup>09</sup>.(1982) relataram a sua utilização em 340 pacientes, para os quais as suturas não estavam indicadas por parecer inviável o seu uso ou por serem perigosas de se realizar. Segundo os autores, a porcentagem de sucesso foi de 95% dos casos, o que o tornou um método de rotina,

diminuindo o tempo operatório e, ocasionalmente, salvando a vida de pacientes com hemorragia.

Esses adesivos também têm sido indicados na área de ortopedia, no qual autores têm encontrado resultados favoráveis na cura, por meio de cirurgias, de menisco de coelhos (**ROEDDECKER et al**<sup>59</sup>. (1994) e observado, biomecanicamente, valores maiores de resistência à tensão e ruptura à das feridas, quando do uso da fibrina, se comparado à sutura ou ao controle. **HOMMINGA et al**<sup>30</sup>. (1989) também trabalhando com coelhos, avaliaram o processo de reparação de defeitos articulares, através de enxertos de cartilagens, com a utilização do adesivo de fibrina (Tissucol<sup>®</sup>) e encontraram, macroscópica e histologicamente, uma reparação normal com formação de cartilagem hialina, diferentemente do controle (sem enxerto), no qual se observou limitação no processo de reparação.

Na área de cirurgia neurológica, esses adesivos teciduais de fibrina têm sido usados na reparação de nervos periféricos, em substituição a suturas, visto que, segundo **MARAGH et al**<sup>41</sup>.(1990), dentre as complicações de uma microsutura de nervos periféricos se incluem o trauma mecânico, a reação do tipo corpo estranho, a alteração da vascularidade, entre outras. Os autores compararam a síntese de nervos periféricos de ratos com a do uso da adesivo de fibrina, comparando-as com a técnica de microsutura. Observaram, ainda, uma velocidade mais rápida de condução nervosa no grupo com microsutura, porém o número de contagens de axônios foi estatisticamente semelhante. **VAQUERO et al**<sup>73</sup>.(1993) estudaram o adesivo de fibrina, em estudo experimental, sobre a duramater em ratos, concluindo

que o seu uso deve ser considerado importante clinicamente devido à diminuição da formação de escaras na duramater.

A utilização do adesivo de fibrina em cirurgias gastrointestinais tem sido largamente relatada na literatura médica. **McCARTHY et al<sup>43</sup>**.(1987) relataram um caso de paciente com síndrome de Crohn e que apresentava hemorragia e problemas com o processo de reparação. Após tratamento de fístula vesical, no qual o adesivo de fibrina fora usado como recurso para prevenir hemorragia e evitar risco de vida para o paciente, obteve-se sucesso no tratamento, sendo esse o primeiro relato do emprego desse adesivo de fibrina comercial (Tissucol®) nos Estados Unidos. Vários autores têm testado o adesivo de fibrina em anastomoses de colon e cirurgias ginecológicas em animais (**HAUKIPURO et al<sup>28</sup>**. (1988); **HOUSTON & ROTSTEIN<sup>32</sup>** (1988); **GAUWERKY et al<sup>24</sup>**. (1990); **van der HAM et al<sup>74</sup>**. (1992), **van der HAM et al<sup>75</sup>**. (1993); **van der HAM et al<sup>76</sup>**. (1993). Esses autores demonstraram que o adesivo de fibrina não fora efetivo na prevenção de aderências intra-abdominais, pois houve presença de abscessos e dificuldade de reparação tecidual em alguns casos, não sendo, por esta razão, indicado na presença de contaminação, pois esses adesivos aumentariam a oferta de substrato para bactérias, predispondo o paciente à infecção. Por outro lado, vários autores demonstraram, em seus trabalhos, que os adesivos de fibrina podem ser eficientes na inibição da formação de aderências intra-abdominais (**de VIRGILIO et al<sup>18</sup>**. (1990); **SHEPPARD et al<sup>64</sup>**. (1993) e na aceleração do processo de reparação em anastomoses (avaliado pela resistência à tensão na área de anastomoses e conteúdo de hidroxiprolina) (**SACLARIDES et al<sup>61</sup>**. (1992). Segundo **LINDSEY et**

al<sup>40</sup>. (1995) e **BOLD et al**<sup>07</sup>.(1996), essas substâncias, à base de fibrina, são importantes para a prevenção da formação de seromas após cirurgias oncológicas radicais, pois, como resultado das mesmas, haverá formação de grandes espaços vazios, passíveis de infecção bacteriana no conteúdo seroso e de alterações no processo de reparação.

**ISHITANI et al.**<sup>33</sup> (1989) relataram o sucesso na utilização de adesivo de fibrina aplicado através de laparoscopia, em animais que tiveram trauma experimental de fígado e **EDEN & COPTCOAT.**<sup>23</sup> (1996) Utilizaram, também com laparoscopia, o adesivo de fibrina em anastomoses pelvo-uretrais. Observaram um menor tempo operatório, sem evidência de obstrução funcional do canal do ureter e com resultados histológicos mais favoráveis. **NORKILD et al**<sup>48</sup>.(1986) sugerem que os adesivos de fibrina, por serem de origem biológica, sejam superiores aos adesivos químicos (cianoacrilatos) que são tóxicos e não fisiológicos, quando indicados em cirurgias gastrointestinais.

A reparação de feridas e a utilização de adesivos biológicos também tem sido amplamente estudadas. **MICHEL & HARMAND**<sup>44</sup>. (1990) avaliaram o efeito do adesivo de fibrina sobre a formação de fibroblasto e a síntese de colágeno "in vitro", variando as concentrações de trombina e de cálcio (Ca<sup>++</sup>). Os autores encontraram uma proliferação de fibroblasto três vezes maior para as concentrações de 50 e 20 UI de trombina/ml, entretanto para o cálcio (Ca<sup>++</sup>), na quantidade de 20 mM, houve inibição parcial de DNA; e para 2 mM, a incorporação de [<sup>3</sup>H]- Thymidina foi quatro vezes maior, quando comparado a 20 mM. Com isso, os autores concluíam que fibroblastos humanos, na presença de 50 UI de trombina/ml e 2 mM [Ca<sup>++</sup>] num

adesivo de fibrina, podem aumentar a síntese de colágeno tipo I e III, aumentando também a proporção entre tipo III e I. Resultados semelhantes foram encontrados por **PHOL et al**<sup>56</sup> (1979), quando trabalharam com cultura de células e de coágulo. Variando as concentrações de trombina, encontraram um aumento duas vezes maior na proliferação de fibroblastos, e a incorporação de <sup>3</sup>H-timidina foi 6 vezes maior na concentração de 1 a 30 UI/ml, tendo as concentrações maiores que estas pequeno efeito estimulador.

O efeito dos adesivos de fibrina sobre as propriedades mecânicas de feridas foi avaliado por **BYRNE et al**<sup>13</sup> (1991). Os autores testaram várias concentrações de fibrinogênio, trombina e fator XIII, concluindo que as feridas tratadas com concentração de fibrinogênio de 39 mg/ml e de trombina de 200-600 UI/ml, sem a adição de fator XIII, foram as que mostraram melhores resultados da resistência dessas feridas à ruptura, após 8 dias.

**BIELI**<sup>06</sup> (1992) estudou as primeiras 96 horas de reparação de orifícios ósseos, provocados cirurgicamente com brocas em crânio de ratos Wistar. Os orifícios foram preenchidos com adesivo (Tissucol), ou preenchidos por coágulo, após obtenção da hemostasia por compressão (controle). Após 24, 48, 72 e 96 horas, os animais foram sacrificados e avaliados através da incorporação de <sup>3</sup>H timidina. Os resultados demonstraram uma incorporação significativamente maior de <sup>3</sup>H timidina nas feridas tratadas com adesivo de fibrina, concluindo, os autores, que a reparação durante os 3 primeiros dias parece ser estimulada pelo adesivo de fibrina.

Segundo **DVORAK et al<sup>22</sup>**.(1987) os adesivos de fibrina estimulam a angiogênese num período de 4 dias, quando implantados no subcutâneo de ratos e **HEDELIN et al<sup>29</sup>**.(1983) demonstraram que cilindros de teflon, preenchidos com fibrina (5 mg/ml) e implantados em subcutâneo, estimulam a formação do tecido de granulação, proporcionando uma maior produção de colágeno, quando comparado à implantação de cilindros de teflon vazios.

**BROWN et al<sup>12</sup>** .(1992) avaliaram o efeito do adesivo de fibrina na contração de enxertos de pele em ratos. Para tanto, os autores utilizaram métodos de medidas de fotografias padronizadas e medidas com o auxílio de um planímetro polar, encontrando, nos sítios tratados com adesivo de fibrina (Tissucol<sup>®</sup>), menor contração que nos do controle (salina), com 9 dias pós-operatórios. Os autores concluíram que o adesivo de fibrina inibe a contração acentuada destes, devido a uma maior aderência dos enxertos ao leito receptor, oferecendo algumas vantagens que não poderiam ser alcançadas somente pela sutura. O uso de adesivo de fibrina (Tissucol), em áreas de difícil imobilização foi relatado por **VEDUNG & HEDLUND<sup>77</sup>** (1993) que avaliaram o uso de enxertos de pele em pacientes queimados, nos quais os enxertos prévios haviam falhado devido a dificuldades de imobilização. Aproveitaram os benefícios desse adesivo para hemostasia e fixação dos enxertos. Após avaliarem 23 pacientes com idades entre 16 e 69 anos, submetidos a enxertos em 29 feridas, resultantes de queimaduras, os autores observaram um firme contato entre o enxerto e a área receptora, demonstrando condições mais favoráveis de incorporação do enxerto, mesmo em feridas contaminadas e em áreas de difícil imobilização.



**LASA et al<sup>38</sup>**. (1993) testaram o efeito do adesivo de fibrina em feridas abertas (reparação por segunda intenção), provocadas por bisturis circulares com 6mm de diâmetro, no dorso de ratos diabéticos, avaliando, também, a aplicação de um curativo aderente semipermeável (Opsite) sobre algumas feridas. Os autores observaram que, na concentração de 60 mg/ml de fibrina (comercialmente a concentração é de 37,5 a 57,5 mg/ml), houve um discreto atraso no fechamento das feridas, segundo eles, devido a: 1) obstrução mecânica da migração ou proliferação de elementos celulares que participariam ativamente no processo de reparação; 2) inibição mecânica da contração da ferida; ou 3) efeito químico inibitório de um ou mais componentes do adesivo de fibrina. Com a formulação de 1 mg/ml, não houve diferenças histológicas significativas com relação às feridas não tratadas, sendo esta concentração bem próxima daquela do fibrinogênio no plasma humano. Com relação ao uso do curativo semipermeável (Opsite), os mesmos demonstraram, segundo os autores, atrasar significativamente o processo de reparação.

**SPOTNITZ et al<sup>65</sup>**. (1989) relataram os índices de sucesso do adesivo de fibrina nas diversas especialidades médicas, no período de 1985 a 1987. OS adesivos foram aplicados num total de 413 pacientes, obtendo uma porcentagem de sucesso de 91%, contra 9% de insucesso. O sucesso foi definido pela impressão subjetiva do cirurgião, com relação à efetividade do cumprimento de seu objetivo e pela ausência de hemorragia pós-operatória significativa. Os autores relatam ter utilizado adesivo de fibrina produzido e estocado no próprio hospital, seguindo a metodologia citada por **SPONITZ et al<sup>66</sup>**. (1987) e também por **DURHAM et al<sup>21</sup>**. (1987), ambos afirmando que a formulação desse adesivo não é tão onerosa e tão

complexa e, sendo assim, deveria ser desenvolvida, obviamente sob os mais rigorosos meios de controle de infecção cruzada e de contaminação, principalmente de contaminação viral. (hepatite e HIV).

**OKAMOTO et al<sup>50</sup>**. (1996) avaliaram a associação de esponja de fibrina com o adesivo de fibrina no preenchimento de lojas ósseas, em tíbia de rato, relatando que não houve atraso no processo de reparação das cavidades e que a presença do adesivo de fibrina facilitou a absorção pela esponja de fibrina, além de permitir o desenvolvimento dos tecidos conjuntivo e ósseo na intimidade do material.

**SPOTNITZ et al<sup>67</sup>**. (1997), em seu artigo de revisão, citam as vantagens do uso do adesivo de fibrina em conjunto com sutura, ou sem sutura. Concluíram que, clinicamente, os adesivos de fibrina têm proporcionado baixas taxas de infecção nas feridas e que também têm apresentado melhoria no processo de reparação, sugerindo maiores estudos, que enfoquem as misturas de fibrinogênio e trombina (diferentes proporções) para melhorar a hemostasia e acelerar a reparação tecidual.

**TOVAR et al<sup>70</sup>**. (1998) compararam os efeitos do adesivo de fibrina (Tissucol<sup>®</sup>), da coagulação por ar quente e da sutura em trauma experimental de fígado em ratos avaliando o tempo gasto para obtenção da hemostasia e das reações ocorridas em cada grupo, concluindo que o adesivo de fibrina produz ótimos resultados com relação à hemostasia, tendo pouca formação de aderências peritoniais e um menor tempo de regeneração hepática, porém há inconvenientes tais como o alto custo e a dificuldade para o preparo da mistura.

Alguns autores (**ALBRECHTSEN & THAYSEN<sup>01</sup>** 1955; **MOODY<sup>45</sup>** 1982) relataram uma atividade fibrinolítica na saliva, devido à presença de plasmina

gerada a partir do plasminogênio, o que, segundo **MOODY**<sup>45</sup> (1982) estaria relacionado principalmente à ativação do plasminogênio pelas células epiteliais (e fragmentos destas) presentes na saliva. Este efeito fibrinolítico da saliva poderia, segundo os autores, levar a um aumento do sangramento, em lesões de mucosa e em alvéolos, após exodontia.

### **2.1.2. Adesivos de fibrina de plasma humano em Odontologia**

Os primeiros relatos sobre o uso de adesivos de fibrina em odontologia (especificamente em periodontia) foram feitos por **BARTOLUCCI & PINI PRATO**<sup>05</sup>, (1982). Os autores utilizaram o Tissucol<sup>®</sup> em um caso de retalho posicionado lateralmente e em um caso de enxerto gengival livre, ambos em substituição à sutura. Os autores revelaram que os tecidos mostraram resistência biomecânica favorável, permanecendo, tanto o retalho quanto o enxerto, numa posição ótima, parecendo que, clinicamente, o processo de reparação aconteceu mais rapidamente. Os autores observaram, ainda, que o selamento com adesivo biológico é um procedimento simples, rápido, facilita a cirurgia periodontal e tem ainda como vantagem o fato de que seus componentes (fibrina, trombina, fator XIII e fibrinectina) possuem um papel fundamental no processo de reparação, favorecendo e, teoricamente, acelerando o referido processo. **PINI PRATO et al**<sup>54</sup>. (1983) avaliaram clinicamente as qualidades bioadesivas do Tissucol<sup>®</sup>, na fixação de retalhos e de enxertos, em cirurgia periodontal em humanos. Observaram que os tecidos se apresentavam selados e mantidos na posição desejada, mesmo sem a presença de suturas. Outro dado dos autores foi a rápida obtenção de hemostasia, quando se utilizou o adesivo. O aspecto pós-operatório mostrou sinais de inflamação pouco

intensos e a maturação dos tecidos também foi normal. Na seqüência deste trabalho **PINI PRATO et al<sup>55</sup>**. (1985) avaliaram as propriedades adesivas e biológicas do Tissucol, histologicamente, em cães, com retalho de espessura parcial e altura do periodonto de sustentação normal. Foi realizado o reposicionamento imediato do retalho, sendo o mesmo mantido na posição por suturas, ou pelo uso isolado do Tissucol<sup>®</sup>. Os autores sugerem que o Tissucol<sup>®</sup> pode ser um substituto eficiente para suturas convencionais, porque tem excelente propriedade adesiva, e propicia uma melhor reparação inicial (2 semanas de avaliação), quando comparado à sutura, causando menor reação tecidual do que a sutura de seda. Ainda nessa linha, **PINI PRATO et al<sup>52</sup>**. (1987) compararam a ação do Tissucol<sup>®</sup> com a utilização de suturas em retalhos periodontais em pacientes. Os autores também avaliaram o tempo para cada um desses procedimentos. Os resultados demonstraram que o tempo para a coaptação dos retalhos com o Tissucol<sup>®</sup> foi sempre menor que 30 segundos, ao passo que sempre houve um tempo maior que 1 minuto e, por vezes, até de 5 minutos para sutura desses retalhos. Os pacientes não relataram diferenças em relação ao desconforto pós-operatório, entre as duas técnicas e, segundo os autores, o tempo e o desconforto na remoção das suturas foram considerados fatos negativos para as mesmas. Com relação à aparência clínica, aos 7 dias, o lado onde se utilizara suturas demonstrou características mais evidentes de inflamação e, após 14 e 21 dias, não houve diferença marcante no lado tratado com Tissucol<sup>®</sup>.

A citocompatibilidade de três adesivos biológicos foi testada por **AMBROSINI et al<sup>04</sup>**. (1990). Os autores avaliaram o comportamento e a proliferação de fibroblastos gengivais em cultura celular com o emprego do Tissucol<sup>®</sup>, do Biocol<sup>®</sup> e

do Fibrogel<sup>®</sup>. Demonstraram que as três marcas comerciais não apresentaram características citotóxicas significativas “in vitro”, o que justifica a sua utilização em terapia periodontal.

**ALVES-REZENDE & OKAMOTO<sup>03</sup>** (1997) realizaram um estudo sobre o efeito do Tissucol<sup>®</sup> na reparação alveolar, em ratos sob condição de “stress”. Ainda neste estudo, associaram ao Tissucol<sup>®</sup>, em um dos grupos avaliados, o ácido epsilon-aminocapróico (EACA), que age como substância fibrinolítica. Os autores concluíram que tanto o grupo Tissucol<sup>®</sup>, quanto o grupo Tissucol<sup>®</sup>/EACA foram efetivos na obtenção da hemostasia, não apresentando reação do tipo corpo estranho como também não preveniram a reparação alveolar. A irrigação com o EACA, previamente ao uso do Tissucol<sup>®</sup>, segundo os autores, facilitou a reabsorção do material e o uso do adesivo de fibrina em associação com o EACA, contribuindo para a reparação alveolar em ratos sob “stress”.

**RODRÍGUEZ-FUCHS et al<sup>58</sup>**. (1993) avaliaram a utilização do Tissucol<sup>®</sup> em pacientes em tratamento com medicação anticoagulante e que necessitavam de algum tipo de intervenção cirúrgica odontológica. Dos 127 pacientes avaliados (num total de 183 intervenções), nenhum caso de hemorragia severa foi relatado, apresentando-se apenas 21 ocorrências de hemorragia leve, mas sem necessidade da administração sistêmica de fatores de coagulação e da descontinuidade de utilização da medicação anticoagulante nesses pacientes.

O adesivo de fibrina de plasma humano, Tissucol<sup>®</sup>, também tem sido usado em técnicas regenerativas periodontais, tanto em trabalhos clínicos quanto em trabalhos experimentais. **ROMANOS & STRUB<sup>60</sup>** (1998) realizaram um trabalho

experimental interessante, no qual avaliaram através de técnicas imunohistoquímicas, o efeito do Tissucol® na matriz do tecido conjuntivo, durante o processo de reparação. Para tanto, os autores utilizaram 15 ratos, nos quais executaram 2 feridas padronizadas com 2 cm de extensão, sendo realizadas no dorso de cada animal. Uma das feridas foi tratada com o Tissucol® e a outra como controle (nenhum tratamento), sendo ambas as feridas suturadas com fio de seda 3.0. Após 4, 7, 14, 21 e 28 dias, os animais foram sacrificados e as amostras coletadas foram preparadas para histologia (H.E.) e para imunohistoquímica. Segundo os autores, de acordo com os achados imunohistoquímicos, pôde-se observar uma densa rede fibrilar e um aumento na formação de vasos sangüíneos nas áreas de implantação do Tissucol®, e a resposta favorável do tecido conjuntivo pôde ser observada até aos 28 dias do experimento apenas nos sítios teste. Também pôde ser demonstrado que o Tissucol® promove a formação de uma matriz extracelular com aumento da produção de colágeno tipo V e feixes de fibras que formam uma rede biológica estável e com orientação paralela, denotando uma alta resistência da matriz extracelular. Ainda, segundo os mesmos autores, essas características morfofuncionais favoráveis do tecido, mediante a utilização do Tissucol®, devem ser significantes clinicamente, para uma melhor fixação de enxertos e para a formação de nova inserção de tecidos em cirurgia bucomaxilofacial e, principalmente, em periodontia.

O Tissucol® também tem sido testado como um biomaterial com capacidade para ser utilizado em técnicas regenerativas periodontais. Segundo **CATON et al<sup>14</sup>**.(1986), o estabelecimento e a manutenção da ligação da fibrina com a superfície

radicular parece ser um evento essencial para uma boa reparação. Os autores citam que a fibronectina (também encontrada no Tissucol<sup>®</sup>) é uma glicoproteína de alto peso molecular que promove a migração, adesão e atividade de síntese dos fibroblastos e que, no coágulo sangüíneo, a mesma funciona como substrato para o fator XIIIa, formando ligações co-valentes com a fibrina e o colágeno. Os mesmos autores mostraram, em seu trabalho com macacos, que a aplicação do Tissucol<sup>®</sup> sobre superfícies radiculares instrumentadas produzia efeito histológico semelhante a raízes apenas instrumentadas, ou seja, à formação de um epitélio juncional longo, ao contrário do grupo onde, além da instrumentação radicular, se utilizou ácido cítrico ph 1 por 3 minutos e, em seguida, procedeu-se a aplicação do Tissucol<sup>®</sup> sobre a raiz, demonstrando uma inserção precoce de fibras sobre a superfície radicular. Este fato foi justificado pelos autores como sendo devido, principalmente, à eliminação da “smear layer”, formada durante a instrumentação radicular e que impediria as interações iniciais do tecido conjuntivo com a superfície radicular.

**RIPAMONTI & PETIT<sup>57</sup>** (1989) avaliaram a ação de um concentrado de fibrina-fibronectina de plasma de babuínos na prevenção de anquilose e de reabsorção, favorecendo a nova inserção de fibras em incisivos reimplantados de macacos babuínos. Os autores concluíram que a aplicação do ácido cítrico ph1 mais o concentrado de fibrina-fibronectina não demonstraram melhora ou ganho na nova inserção de fibras sobre a raiz e, ainda, mostraram áreas de anquilose maiores neste grupo quando comparados ao controle (somente instrumentação).

**WARRER & KARRING<sup>80</sup>** (1992) realizaram um trabalho em cães no qual o osso interproximal e inter-radicular do segundo pré-molar e do primeiro molar fora

removido 5mm abaixo do nível normal da crista óssea, sendo as raízes instrumentadas .Sobre as raízes selecionadas, aplicaram o TISSEEL® rápido ou lento conforme sorteio, usando as outras raízes como controle (somente raspagem). Os autores encontraram uma maior formação de osso e de nova inserção de fibras com o uso do TISSEEL® rápido, porém as diferenças não foram estatisticamente significantes. **PINI PRATO et al**<sup>53</sup>. (1988) relataram um caso onde utilizaram o Tissucol® num procedimento regenerativo periodontal para o preenchimento de um defeito ósseo, juntamente com o auxílio de membrana de millipore. O defeito intra-ósseo tratado tinha uma profundidade de 14mm e continha uma combinação de 1,2 e 3 paredes ósseas. O defeito foi preenchido com 1ml de Tissucol® e a membrana de millipore mantida na posição com auxílio do adesivo. Após 3 meses, foi possível, segundo os autores, observar recessão rasa e larga e, na reentrada, um preenchimento ósseo de 11mm, com um defeito residual de 3mm e 2mm de profundidade de sondagem.

**CORTELLINI et al**<sup>15</sup>. (1995) realizaram um estudo clínico controlado no qual avaliaram o potencial do adesivo de fibrina como agente de liberação local para RTG. Os autores não encontraram diferenças estatisticamente significantes em relação ao preenchimento ósseo e no nível de inserção clínico, após um ano de tratamento com membrana de teflon expandido e membrana mais Tissucol®. Os autores concluíram que não houve prejuízo para o preenchimento de defeitos ósseos profundos e que o adesivo de fibrina Tissucol® pode ser utilizado como veículo para a aplicação de agentes locais que podem, por sua vez, melhorar os resultados da regeneração periodontal. **TROMBELLI et al**<sup>72</sup>.(1995) num estudo



clínico paralelo, avaliaram o efeito do tratamento de recessões gengivais profundas e largas por meio de RTG, com e sem utilização de condicionamento com cloridrato de tetraciclina e adesivo de fibrina (Tissucol®). Após 6 meses, a média de recobrimento radicular foi de 67% para o grupo tetraciclina+ Tissucol® e de apenas 60% para o grupo com membrana. Com relação à profundidade de sondagem, ganho de inserção e faixa de mucosa queratinizada, os valores foram significativamente maiores para o grupo tetraciclina+ Tissucol®.

Ainda dentro dessa modalidade de tratamento (RTG), o Tissucol® têm sido empregado como auxiliar no tratamento de bifurcações em dentes molares. **WARRER & KARRING**<sup>80</sup> (1992) associaram o uso do adesivo de fibrina (Tisseel®) ao uso de enxerto ósseo alógeno, em bifurcações classe III e perda interproximal em cães, utilizando-se também membrana de teflon. Nos dentes controle, apenas membrana de teflon foi usada, após raspagem e alisamento radicular. Os autores não encontraram diferenças estatisticamente significantes entre os dentes teste e os controle, no que se refere à extensão de epitélio, nova inserção conjuntiva e ao novo osso, sugerindo que essa modalidade terapêutica ainda não é eficiente para a regeneração de tecidos periodontais perdidos, em defeitos horizontais e bifurcações classe III. Nesse experimento, os autores citam que a contaminação bacteriana é altamente prejudicial para o sucesso desta terapia e que o adesivo de fibrina é degradado precocemente, quando esta contaminação acontece devido à presença de enzimas fibrinolíticas, produzidas por bactérias. Por outro lado, **DOGAN et al**<sup>20</sup>. (1992), trabalhando com bifurcações classe III, em cães (sem a utilização de membrana), encontraram maior formação óssea e maior inserção conjuntiva,

quando do uso do adesivo Tissucol® . **OHAZAMA et al**<sup>49</sup>.(1996) avaliaram o Tisseel®, “in vitro” ,com cultura de células (fibroblastos e osteogênicas) e “in vivo”, em bifurcações classe III e defeitos do tipo deiscência, em pré-molares de cães. Constataram que o adesivo de fibrina é degradado mais rapidamente na presença de osteoblastos do que na de fibroblastos e as medidas de nova inserção e de novo osso foram significativamente maiores nos dentes teste (onde se aplicou adesivo de fibrina) do que nos do controle.

### **2.1.3 Adesivos de fibrina de fração de veneno de cobra.**

**ALEXANDER et al**<sup>02</sup>. (1988) relataram um método simplificado para o isolamento da *gyroxina*, uma proteína presente no veneno da cobra sul americana *Crotalus durissus terrificus*. Essa enzima, segundo os autores, seria uma glicoproteína com atividades *semelhantes à trombina* (“thrombin-like”) e à estearase, podendo afetar a homeostasia circulatória e os mecanismos de coagulação. Segundo esses autores, a fração de veneno de cobra é obtida pela exclusão molecular e afinidade cromatográfica, sendo as frações ativas reunidas e concentradas através de diálise. Ainda, segundo **IUAN et al**<sup>34</sup>. (1995), a porção de fibrinogênio seria obtida a partir de plasma bovino fresco, por precipitação a frio, obtendo-se, em média, 120 mg/100 ml de fibrinogênio. O adesivo de fibrina seria obtido com a solução do crioprecipitado, contendo fibrinogênio, mais a fração “thrombin-like” do veneno de cobra. Os autores utilizaram esse adesivo na reparação de nervos periféricos (nervos siáticos em ratos Wistar). Para tanto, após seccionarem o nervo, levaram primeiramente o crioprecipitado de fibrinogênio até a região e, sobre ele, aplicaram a mesma quantidade de fração de veneno de cobra,

mantendo os cotos em posição por 3 minutos, para obterem firme aderência entre eles. Os autores concluíram que o adesivo de fibrina permitiu adequada aderência e a reparação do nervo, com resultados semelhantes aos do adesivo convencional de fibrina.

**VITERBO & SILVA<sup>78</sup>** (1997) realizaram um trabalho comparativo sobre a neurorrafia tradicional término-terminal (“end-to-end”), usando fio de nylon 10-0 com a técnica látero-terminal (“end-to-side”), também usando o fio de nylon 10-0, comparando-os, a seguir, com a neurorrafia látero-terminal (“end-to-side”), usando o adesivo de fibrina (fração de veneno de cobra) e, posteriormente, comparando-os com um controle (nervos intactos). Após 13,8 meses, os animais foram sacrificados e os nervos siáticos avaliados histomorfometricamente. Os autores descobriram que a reinervação látero-terminal fora tão efetiva quanto à término-terminal, e que a reinervação com fibrina, preparada a partir de veneno de cobra, fora tão efetiva quanto à sutura.

### **3. PROPOSIÇÃO**

O objetivo do presente trabalho é o de comparar, histológica, histométrica e macroscopicamente o processo de reparação de feridas na mucosa palatina de coelho, quando do uso de um adesivo de fibrina derivado de veneno de cobra e do adesivo de fibrina humana (Tissucol®), comparados a um controle tratado com salina.

## 4. -MATERIAL E MÉTODOS

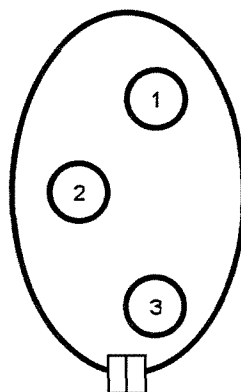
### 4.1- SISTEMATIZAÇÃO DA PESQUISA

#### 4.1.1- Seleção da amostra

Para o presente trabalho, foram utilizados 24 coelhos fêmeas, adultos jovens, de, aproximadamente, 60 dias, pesando em torno de 3,5 Kg, da raça Nova Zelândia / Variedade Botucatu e que foram alimentadas com ração balanceada (Nutricoeelho® - Purina – São Paulo/SP) e água “ad libitum”. Cada animal recebeu, aleatoriamente, uma marcação (tatuagem na parte interna da orelha). A seguir, formou-se 6 grupos com 4 animais em cada grupo, definindo-se, assim, os animais que seriam sacrificados em cada período. Logo após, os animais foram separados em gaiolas segundo cada grupo.

#### 4.1.2 - DETERMINAÇÃO ALEATÓRIA DOS TRATAMENTOS

. Nessa etapa, primeiramente foram realizadas as perfurações para, em seguida, serem sorteados os tratamentos. Ao lado de cada ferida (**fig. 1**), foi colocado um ponto com fio de sutura, para facilitar a identificação da posição das feridas nos períodos experimentais avançados.



**Figura 1-** Figura esquemática de palato de coelho, demonstrando as posições em que os tratamentos poderão ser localizados.

**Tabela 1** –Exemplificação da metodologia dos sorteios relativos aos períodos de sacrifício e das posições dos tratamentos em cada animal.

<b>Dia 1</b>	<b>Sorteio do período para sacrificio</b>	<b>Sorteio das posições dos tratamentos</b>
	<b>Animal 7</b>	<b>TIS na posição 1 V.C. na posição 2 CTRL na posição 3</b>
	<b>Animal 1</b>	<b>CTRL na posição 1 TIS na posição 2 V.C. na posição 3</b>
	<b>Animal 23</b>	<b>TIS na posição 1 CTRL na posição 2 V.C. na posição 3</b>
	<b>Animal 12</b>	<b>V.C. na posição 1 CTRL na posição 2 TIS na posição 3</b>

O objetivo, ao se realizar esses sorteios, foi o de aumentar o grau de confiança do experimento através da casualização, uma vez que nos respectivos grupos de 4 animais, cada animal recebeu os três tratamentos em locais aleatoriamente determinados.

## **4.2 - PREPARO DOS ANIMAIS**

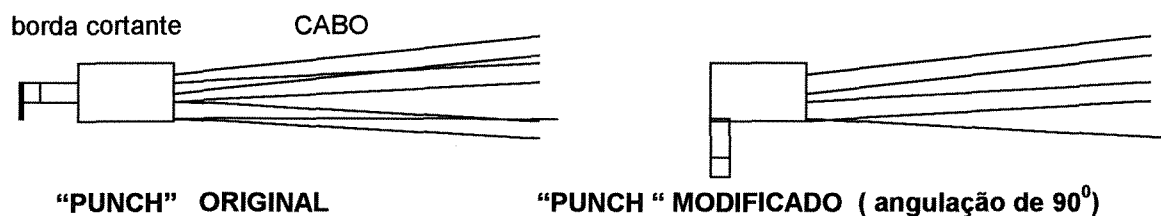
### **4.2.1- ANESTESIA**

Após a etapa dos sorteios, os animais foram pesados e receberam medicação pré-anestésica com sulfato de atropina 5%(Vigor, Jaboticabal / SP) e , após 15 minutos, foram anestesiados, recebendo injeção intramuscular (pata traseira) com uma associação de Ketamina (50 mg/ml), na dosagem de 35mg/Kg (anestésico geral), e Xylazina (Rompun®-miorelaxante), (20mg/ml), na dosagem de 3mg/ kg.

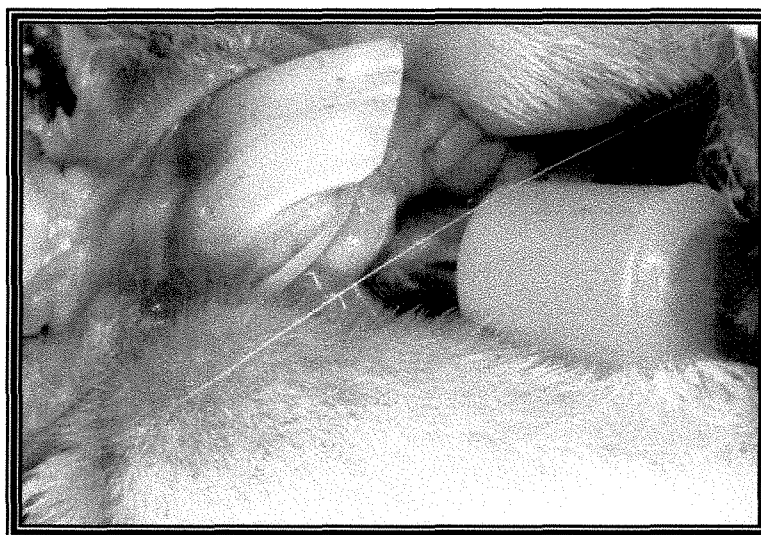
### **4.2.2 - FASE CIRÚRGICA**

Após a anestesia, os animais foram posicionados em decúbito dorsal para a obtenção de acesso à mucosa palatina, na qual foram realizadas as três perfurações

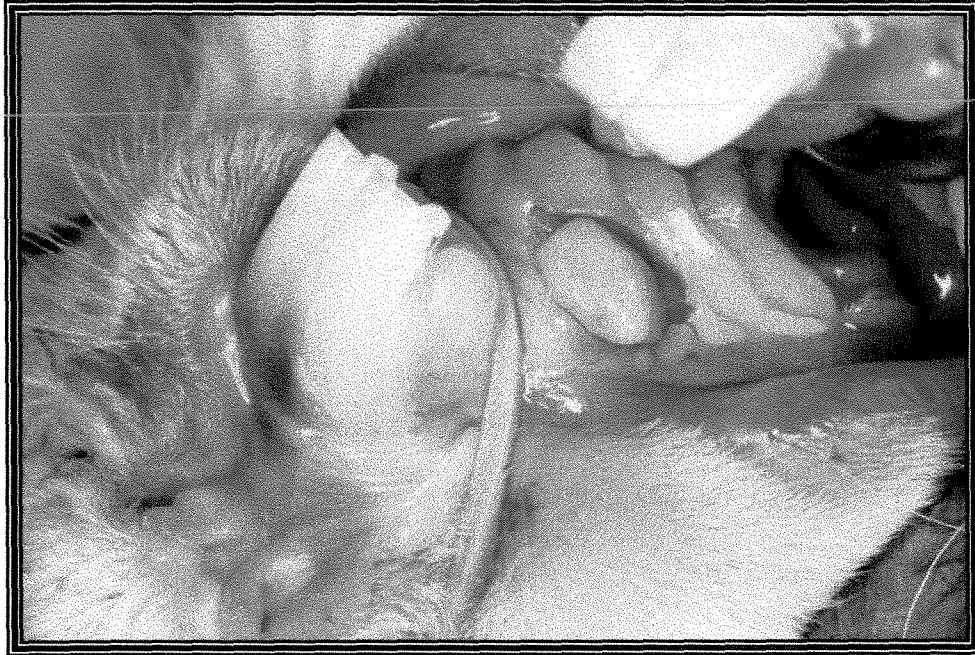
padronizadas, utilizando-se um bisturi circular (*punch* marca Miltex Co., Lake Success, N.Y./ USA) com 5,0 mm de diâmetro, modificado , e que tinha a porção cortante numa posição de  $90^{\circ}$  em relação ao cabo (Fig.2 e 3) com o intuito de mantê-la perpendicular à área a ser perfurada, conseguindo-se, assim, que as feridas mantivessem uma profundidade uniforme. O bisturi circular foi introduzido até ser sentida a resistência do osso palatino subjacente. Em seguida, a porção de tecido incisado foi descolada e excisada com auxílio de uma pinça. Para o experimento, foi utilizado um bisturi circular para cada animal, descartando-se, o mesmo, logo após a sua utilização. As feridas foram posicionadas mantendo-se uma distância de pelo menos 0,5 a um centímetro entre si (**fig. 4**).



**Figura .2** - Figura do bisturi circular modificado.



**Figura 3.** Utilização do bisturi circular modificado para a obtenção das feridas padronizadas.



**Figura. 4-** Visão do palato do coelho, após a utilização do bisturi circular (padronização das feridas).

#### **4.3- APLICAÇÃO DOS ADESIVOS TECIDUAIS E DO CONTROLE**

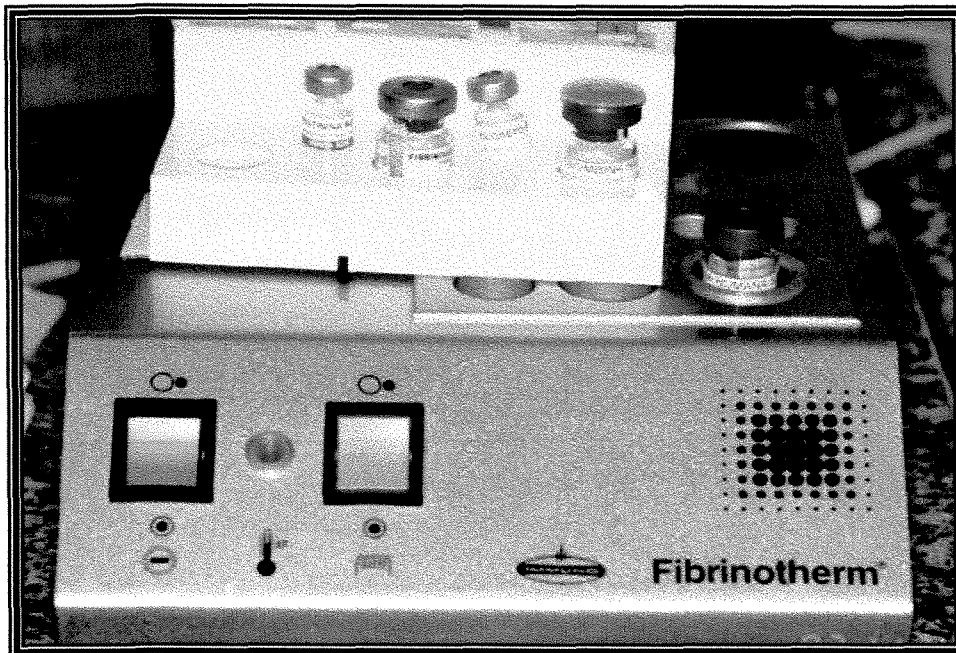Conforme sorteio previamente realizado, cada ferida confeccionada recebeu, então, seu respectivo tratamento.

##### **4.3.1. Aplicação do TISSUCOL\*®**

O adesivo tecidual à base de fibrina humana (Tissucol® , Immuno, Viena, Austria ) consiste de um “Kit” com 5 unidades (**Fig. 5**) :

- 1) Tissucol liofilizado ( fibrinogênio, fator XIII, fibronectina, fator de crescimento derivado de plaqueta, plasminogênio e antiplasminas);
- 2) aprotinina;
- 3) trombina;
- 4) cloreto de cálcio;
- 5) água destilada.






**Figura 5** – Adesivo de fibrina de plasma humano (Tissucol) e aparelho para agitação dos componentes com temperatura constante de 37 °C (Fibrinotherm®, Immuno, Viena, Áustria).

A preparação do referido produto seguiu rigorosamente as especificações do fabricante, sendo a ferida preenchida com o adesivo até as bordas da incisão. Em seguida, a ferida foi protegida com Transpore Clear ( 3M, USA, fita adesiva médica para áreas de difícil estabilização), sendo esta fita suturada na mucosa alveolar, com o propósito de minimizar a ação dos alimentos sobre as feridas.

#### **4.3.2. Aplicação do adesivo tecidual derivado de veneno de cobra**

Similarmente à aplicação do Tissucol® , o adesivo de fibrina derivado de veneno de cobra foi produzido experimentalmente pela UNESP / Botucatu (**Fig 6**) e

obtido a partir da adição do crioprecipitado, contendo fibrinogênio (solução 1) e de fração do veneno de cobra, contendo a Trombina (enzima *trombin-like*)<sup>18</sup> (solução 2). A ferida recebeu primeiramente a solução 1, em seguida, com igual volume, a solução 2 sobre a primeira, obtendo-se quantidade suficiente para preenchê-la até a sua borda, sendo, a mesma, a seguir igualmente protegida com Transpore clear®.



**Figura 6.** Adesivo de fibrina derivado de fração de veneno de cobra, contendo fibrinogênio bovino (C), Cloreto de cálcio (A) (ativador) e fração “thrombin-like” (B), derivada de veneno de cobra.

### **4.3.3. Aplicação do controle de solução salina**

Foi utilizada, como control, solução fisiológica a 0,9%, obtendo-se hemostasia por compressão. As feridas foram protegidas com Tranpore clean<sup>®</sup>, à semelhança das feridas tratadas com os adesivos teciduais de fibrina.

## **4.4 - OBTENÇÃO E FIXAÇÃO DAS PEÇAS PARA ANÁLISE**

Os animais foram sacrificados utilizando-se, primeiramente, anestesia profunda e, posteriormente, injeção endovenosa de cloreto de potássio a 19,1%. Após o sacrifício, as maxilas foram seccionadas, com o auxílio de serra oscilatória, e acondicionadas em frascos que continham formol a 10%, num volume correspondente, pelo menos 10 vezes, ao volume da peça para uma fixação adequada, sendo as peças mantidas em formol por no mínimo 24 horas.

Após a fixação, as peças foram descalcificadas por uma solução de EDTA a 5% neutro (obtido pela mistura de 41,3 g de EDTA p.a mais 4,4 g de NaOH, dissolvidos em 01 litro de água destilada). As trocas da solução de EDTA foram realizadas a cada 2 dias, sendo que os frascos que continham a solução com as amostras, foram mantidos sob agitação pelo tempo necessário para a descalcificação do osso maxilar.

## **4.5- PROCESSAMENTO HISTOLÓGICO**

As peças foram processadas pelos métodos laboratoriais de rotina, sendo os cortes transversais semi-seriados executados com espessura de 7 $\mu$ m e intervalo

de série de 350  $\mu\text{m}$ , a partir do início das feridas. Os cortes selecionados foram corados com H.E., Picrosírius, Azul de Toluidina e Tricrômico de Masson.

Nessa fase, as peças foram codificadas por letras conforme o tratamento (A, B ou C), sendo a codificação revelada somente após a avaliação histológica e histométrica.

#### **4.5.1. Coloração por hematoxilina-eosina (H.E.):**

Com essa coloração, foram observadas as características histológicas da maturação das feridas, desde o período inicial (1 dia) até o final (21 dias). No período inicial, avaliou-se a dimensão das feridas e o início da presença de infiltrado inflamatório, classificando-o. Nos períodos subsequentes, foi avaliado o padrão do fechamento (epitelização) das feridas nos vários tratamentos e, com a evolução da reparação, avaliou-se a morfologia do tecido de granulação e a maturação das fibras colágenas.

#### **4.5.2. Coloração com Picrosírius:**

Foi utilizado outro lote de lâminas, selecionadas da porção central da ferida, e avaliadas 4 lâminas por bloco, ou seja, por tratamento em cada período. As lâminas foram submetidas à coloração com Picrocírius, para a avaliação qualitativa e quantitativa, em microscopia de polarização, visando à análise do desenvolvimento e à maturação dos feixes de fibras colágenas, nas feridas tratadas e no controle.

#### **4.5.3. Reação histoquímica com azul de toluidina pH 4:**

Outro lote de 4 lâminas, obtidas da porção central da ferida, de cada bloco, foram submetidas à reação histoquímica de metacromasia com azul de toluidina pH 4, em concentração de 0,025% de acordo com a técnica de LISON, que permite a observação das glicosaminoglicanas que reagem com o azul de toluidina. Observou-se uma coloração diferente (metacromasia) (rosa claro/vermelho claro) da cor original (azul) do corante, possibilitando avaliar a organização macromolecular da matriz.

#### **4.5.4 Coloração com tricrômico de MASSON:**

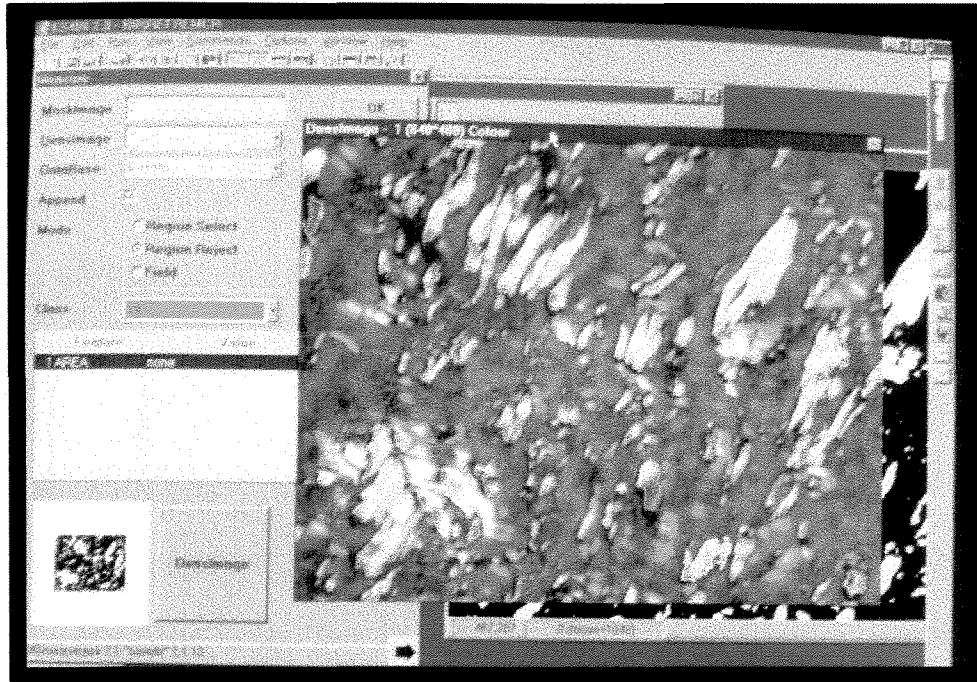
Com essa coloração, foram utilizadas 4 lâminas de cada bloco, para a análise da morfologia de tecido de granulação e para a diferenciação de maturação de tecido conjuntivo.

As observações morfológicas e aquelas realizadas em polarização foram feitas em fotomicroscópio "Zeiss - Pol 01", bem como as fotomicrografias ilustrativas deste trabalho.

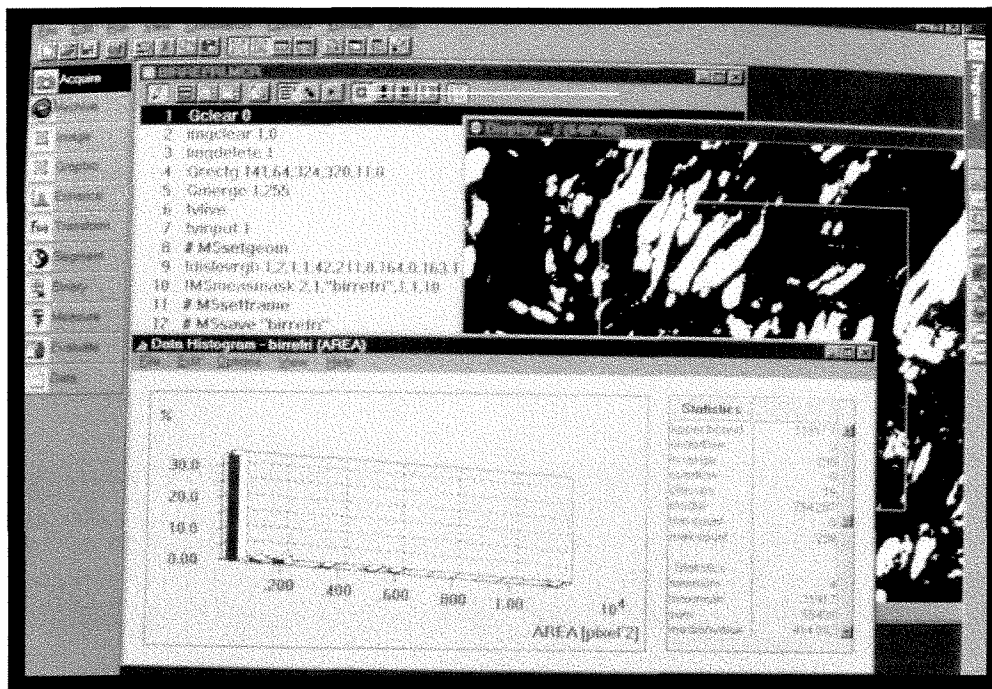
#### **4.6- AVALIAÇÃO HISTOMÉTRICA DA BIRREFRINGÊNCIA DE FIBRAS COLÁGENAS.**

Para a avaliação quantitativa do desenvolvimento dos feixes de fibras colágenas, utilizou-se microscópio ótico de polarização (ZEISS AXIOLAB – ZEISS – Alemanha) com a lente objetiva em aumento de 40X e com uma microcâmera ( Sony CCD IRIS / RGB COLOR – Japão) acoplada ao microscópio, sendo esta

responsável pela digitalização das imagens histológicas transmitidas para um computador. Em cada animal foram avaliadas 4 lâminas das áreas tratadas em cada período, nas quais havia 4 cortes transversais na ferida. Os períodos analisados com essa metodologia foram os de 4, 7, 11, 15 e 21 dias (não foi analisado o período inicial -1 dia – pela não formação de fibras detectáveis ainda nesta fase). Com auxílio de um programa analisador de imagens histológicas (KS 400 2.0 – Kontron Electronics, Munique, Alemanha). (**Figs 7 e 8**), foram realizadas 12 medidas da área (em pixels<sup>2</sup>) dos feixes com birrefringência em cada lâmina, aferidas pela diferença de coloração detectada pelo programa analisador. Essas 12 medidas, realizadas na porção central das feridas, foram obtidas em 3 campos, escolhidos aleatoriamente em cada uma das 4 lâminas de cada tratamento e medidos em cortes distintos, afastados entre si e tendo como referência o epitélio. As medidas foram realizadas no tecido de granulação, logo abaixo do epitélio em proliferação (nos períodos de 04 e 07 dias) e abaixo do epitélio imaturo ( nos períodos mais avançados 11, 15 e 21 dias), sempre evitando as áreas de tecido adiposo da mucosa do palato. A partir da execução das medidas, obteve-se a média de cada tratamento para a análise estatística .



**Figura 7.** Imagem digitalizada da birrefringência de fibras colágenas (Picrocírius) captada pela microcâmera.

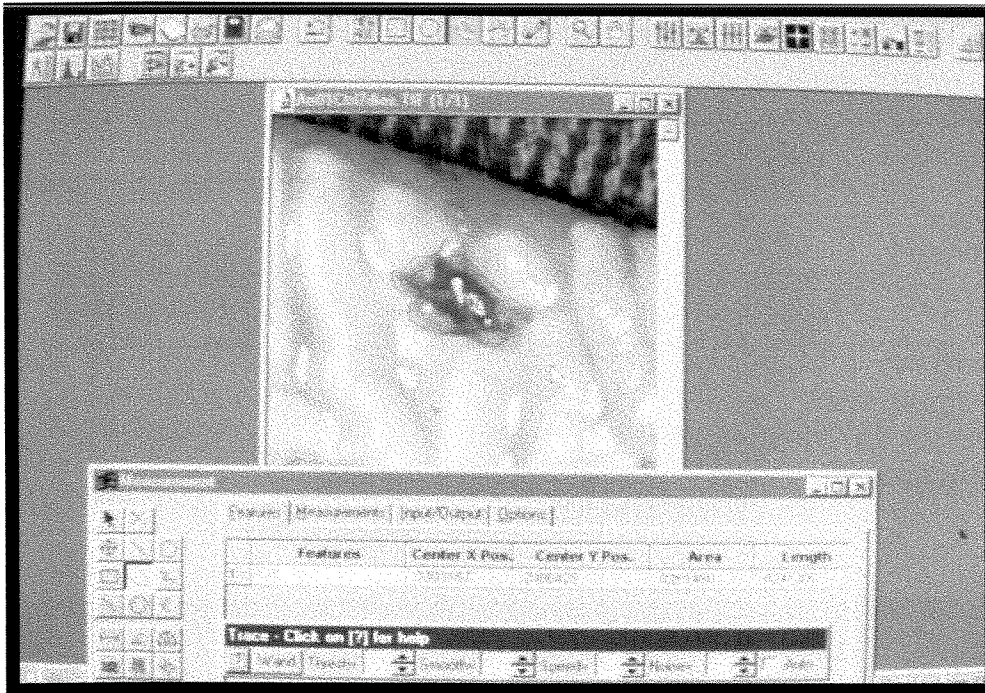

**Figura 8** Imagem processada e analisada pelo programa KS400, avaliando a birrefringência dos feixes de fibras colágenas.

#### 4.7- AVALIAÇÃO MACROSCÓPICA QUANTITATIVA

Para a avaliação macroscópica das lesões, após sacrificar e remover as maxilas nos períodos pré-estabelecidos, as peças foram posicionadas de maneira paralela ao plano da mesa, sendo, então, fotografadas (CANON EOS/Rebel / Ring flash MICROLITE - Tokyo-Japan), fixando-se a máquina fotográfica em mesa estativa e padronizando-se a abertura do diafragma em  $f 1: 27$ , velocidade do obturador em 1/90 Seg. A escala de relação de aumento foi estabelecida em 1:2, mantendo-se constante a distância compreendida entre plano do filme (KODAK EKTACRHOME - São Paulo - Brasil) e plano da imagem (ferida) em 0.384 m ou 38,4 cm (medida encontrada na própria lente CANON MACRO LENS - 105 mm - Tokyo -Japan), padronizando-se estas distâncias. As fotografias (Prancha 1) foram processadas com o padrão estabelecido pelo fabricante e digitalizadas com o auxílio de "scanner" (HP SCANJET 4C/T - Palo Alto, CA - USA), padronizando-se, também, o aumento ("Zoom de 850 numa área de 5,0cm X 5,0 cm) nesta etapa. Após digitalizadas, as imagens foram medidas em programa analisador de imagens (Fig. 10) *IMAGE PRO PLUS* (Image Pro, Media Cybernetics, Silver Spring, MD) para a observação do padrão de contração lateral das feridas (desde que as feridas ainda se apresentassem com solução de continuidade e não totalmente recoberta por epitélio). Foram realizadas as medidas do perímetro de cada fotografia, obtendo-se, por cada animal, uma medida por tratamento, perfazendo um total de 4 medidas por tratamento e por período (p.ex. período de 1 dia = 4 medidas do tratamento com Tissucol, 4 com veneno de cobra e 4 com controle), obtendo-se, assim, a média destes valores em cada tratamento, para posterior análise estatística.





**Figura 9.** Imagem digitalizada de uma ferida submetida à avaliação macroscópica.

#### **4.8-FORMA DE ANÁLISE DOS RESULTADOS**

Foi conduzido um experimento casualizado em blocos com parcelas subdivididas. A utilização de blocos visa a assegurar que as diferenças, possivelmente observadas entre os animais, interfiram nas conclusões.

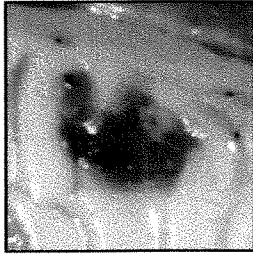
Através de um primeiro sorteio, foram formados 6 grupos com 4 animais cada um deles. os grupos receberam, por meio de sorteios, o período para cada sacrifício. Em um segundo sorteio, os animais receberam as posições nas quais seriam feitas as aplicações de cada um dos tratamentos. A **análise de variância (Tabela 2)** foi efetuada de acordo com o seguinte quadro:

**Tabela 2**– Quadro da análise de variância.

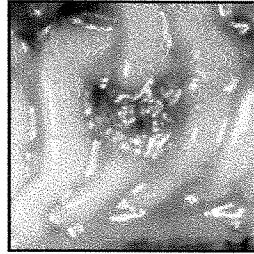
<b>C.V. (coef. de variação)</b>	<b>G.L.(graus de liberdade)</b>
<i>Bloco</i>	3
<i>Período</i>	5
<i>Resíduo (A)</i>	15
<hr/>	
<i>Parcelas</i>	23
<i>Tratamentos</i>	2
<i>Períodos x Tratamentos</i>	10
<i>Resíduo (B)</i>	36
<hr/>	
<i>TOTAL</i>	71
<hr/>	

Os tratamentos foram comparados por meio do teste de TUKEY, com nível mínimo de significância alfa de 5%, desde que o quadro de análise de variância indicasse a rejeição da hipótese de nulidade.

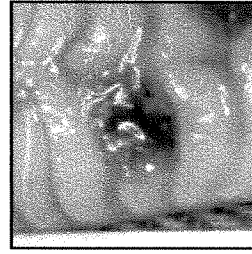
**Prancha1. Fotografias padronizadas para a avaliação macroscópica.**



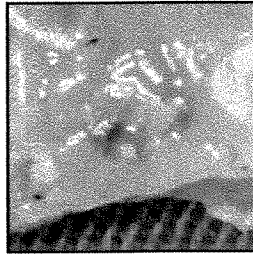
**VC 1 dia**



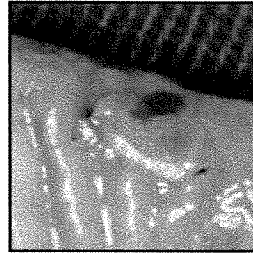**Tis 1 dia**



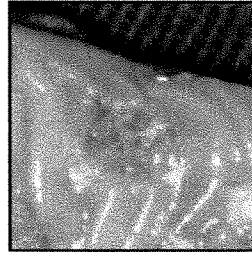
**Ctrl 1 dia**



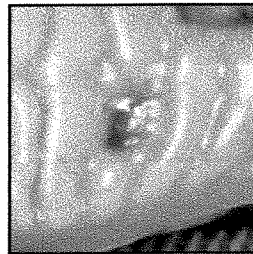
**V.C. 4 dias**



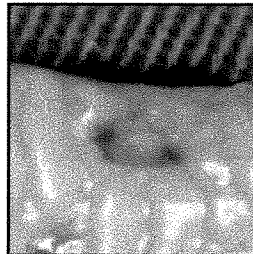
**TIS 4 dias**



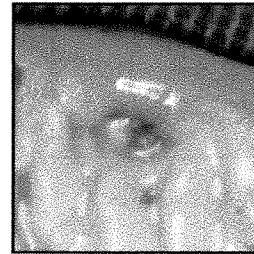
**Ctrl 4 dias**



**V.C. 7 dias**

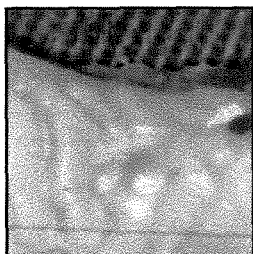


**Tis 7 dias**

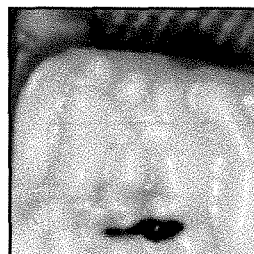

**Ctrl 7 dias**

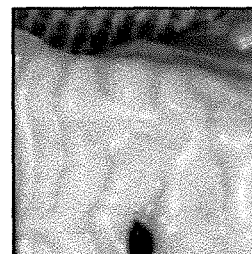
Continuação da Prancha 1



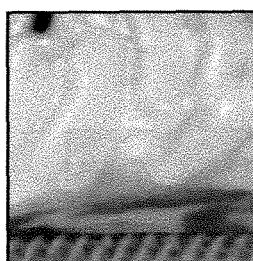
**V.C. 11 dias**



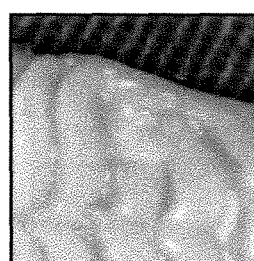
**Tis 11 dias**



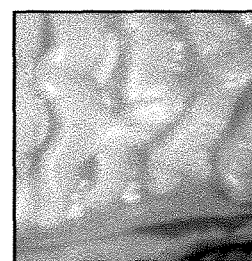
**Ctrl 11 dias**



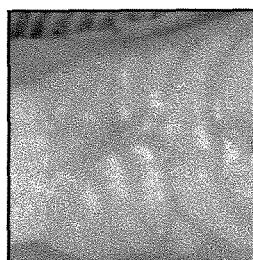
**V.C. 15 dias**



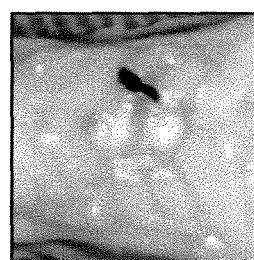**Tis 15 dias**



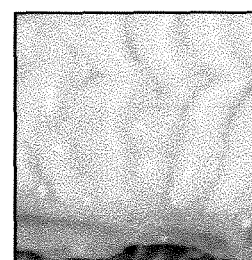**Ctrl 15 dias**



**V.C. 21 dias**



**Tis 21 dias**



**Ctrl 21 dias**

## **5-RESULTADOS -**

### **5.1 - AVALIAÇÃO HISTOLÓGICA QUALITATIVA**

#### **5.1.1 COLORAÇÃO : H.E. E TRICRÔMICO DE MASSON**

No período de 1 dia, com um aumento de 10X, pôde-se observar descontinuidade do epitélio. A distância entre as bordas epiteliais mostrou-se bastante semelhante nos três tratamentos aplicados. Na área ulcerada, observou-se infiltrado inflamatório extenso e presença de coágulo, não havendo diferenças marcantes entre os tratamentos. Com aumento de 40X, notou-se que o infiltrado se mostrava com predominância de PMN, fato comum nos três tratamentos.

Com 4 dias de evolução das feridas (**Figuras 10,11, 12 HE e 13, 14 e 15 TRICRÔMICO de MASSON**), pôde-se observar, num aumento de 10X, a presença ainda de um infiltrado inflamatório intenso, sugerindo ser mais evidente nas áreas controle. Notou-se, neste período, a migração das bordas epiteliais por sobre a área ulcerada e em direção ao centro das feridas (proliferação epitelial), sugerindo uma discreta vantagem para os tratamentos com Tissucol e adesivo de fibrina derivada de veneno de cobra, em relação ao grupo controle. Num aumento de 40X, observou-se, ainda, o predomínio de LPMN no infiltrado inflamatório, nos tratamentos avaliados.

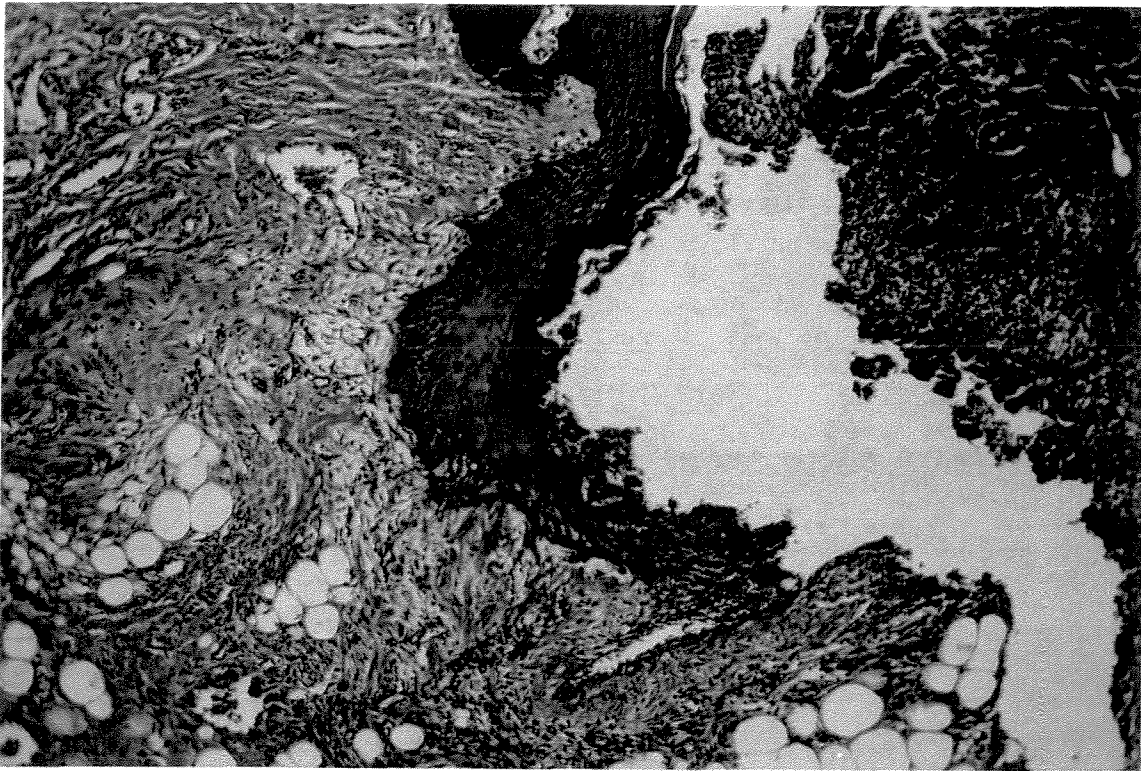
Com 7 dias (**figuras 16,17 e 18**), ainda contatou-se área com descontinuidade epitelial, porém menor que nos períodos anteriores, em todos os tratamentos. O infiltrado inflamatório estava ainda presente, porém sugerindo uma população de células inflamatórias menor. Num aumento de 40X, observou-se predominância de PMN, porém um número grande de macrófagos puderam ser identificados. Observou-se, também, inúmeros núcleos de fibroblastos permeando o

infiltrado inflamatório e uma formação discreta de feixes de fibras ainda imaturos (delgados e fracamente corados), sugerindo haver feixes um pouco mais espessos nos grupos nos quais fora usado Tissucol e adesivo derivado de veneno de cobra, observando-se também formação de grande número de vasos.

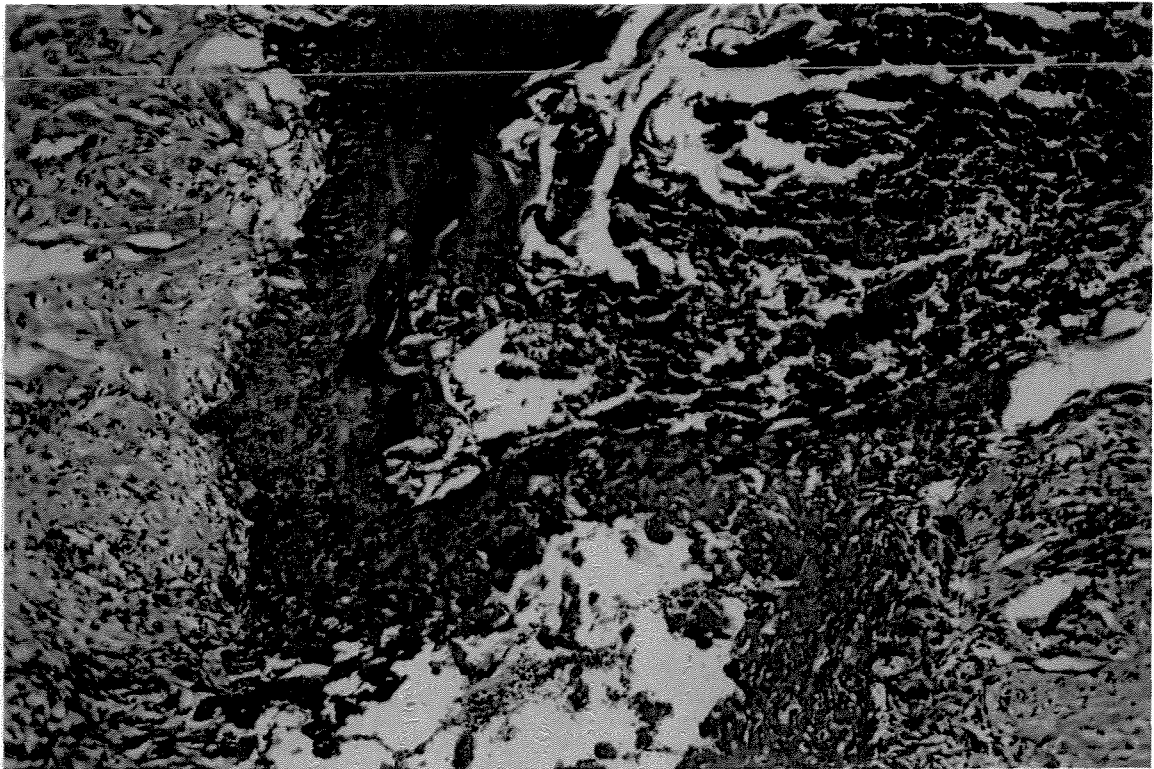
**No período de 11 dias (figuras 19, 20, 21),** já não foi possível a observação de descontinuidade epitelial, porém o epitélio existente ainda não estava completamente organizado, não sendo possível se observar a formação de papilas definidas, e o infiltrado inflamatório apresentou-se muito reduzido, com exceção de algumas áreas controle que ainda apresentavam infiltrado inflamatório. Com um aumento de 40X, notou-se a presença de um tecido em evolução, caracterizado por grande número de núcleos de fibroblastos e formação de feixes de fibras colágenas, sugerindo uma formação discretamente maior nas amostras tratadas com adesivos de fibrina (feixes mais espessos e mais densamente corados) em relação às amostras controle.

**No período de 15 dias (figuras 22, 23, 24),** com um aumento de 10X, o epitélio apresentou-se com características próximas do normal, com relação à espessura, porém as papilas ainda não tinham aspecto normal, apresentando-se, em direção ao conjuntivo, pouco profundas. Pôde-se observar um tecido mais maduro e, com aumento de 40X, um grande número de fibroblastos, sugerindo haver uma possibilidade de maior síntese de fibras colágenas nas áreas tratadas com Tissucol e adesivo derivado de veneno de cobra, embora esta diferença fosse sutil.

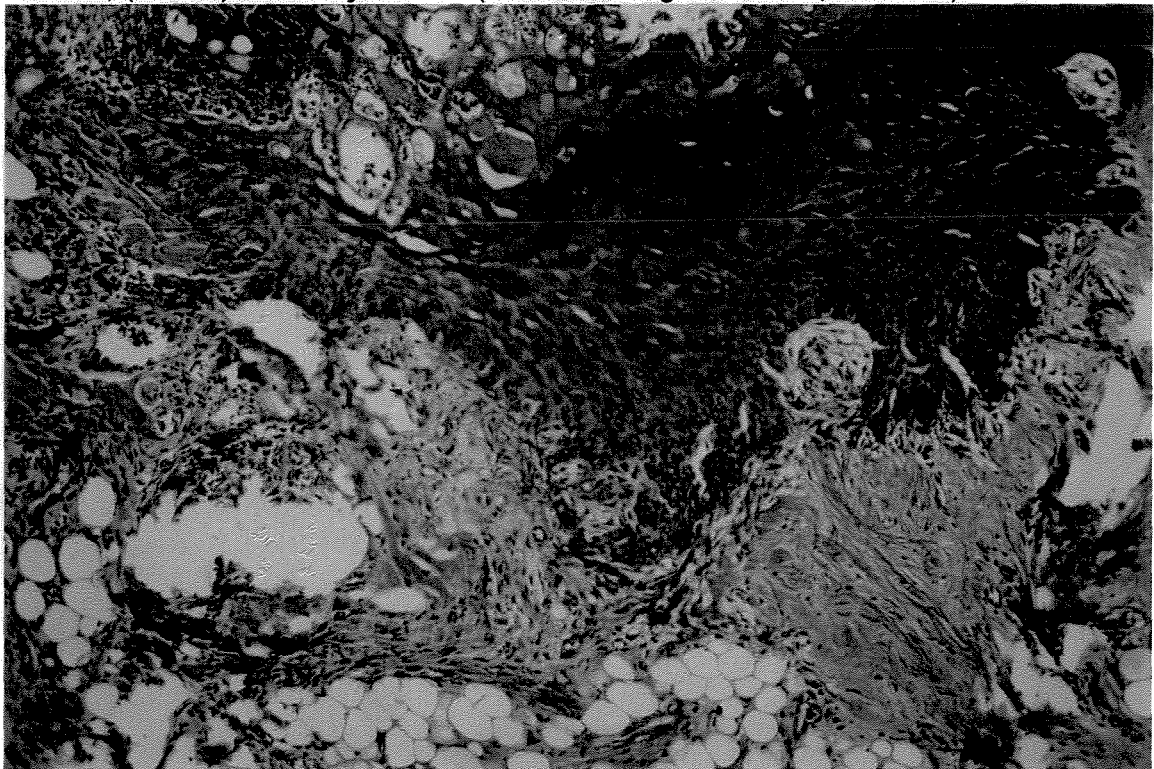
No período de 21 dias (figuras 25, 26, 27) em 10 X um tecido muito próximo da normalidade, quando comparado ao tecido circunjacente normal, com uma evolução do tecido de granulação demonstrando diminuição da quantidade de fibroblastos e o aumento da espessura e da quantidade de feixes de fibras colágenas, não sugerindo diferenças significativas entre os tratamentos no período final de avaliação.



**Figura 10** : Fotomicrografia da área de tecido de granulação, área tratada com V.C, (4 dias). Coloração H.E. (Aumento original 10X/1,25X/10X).

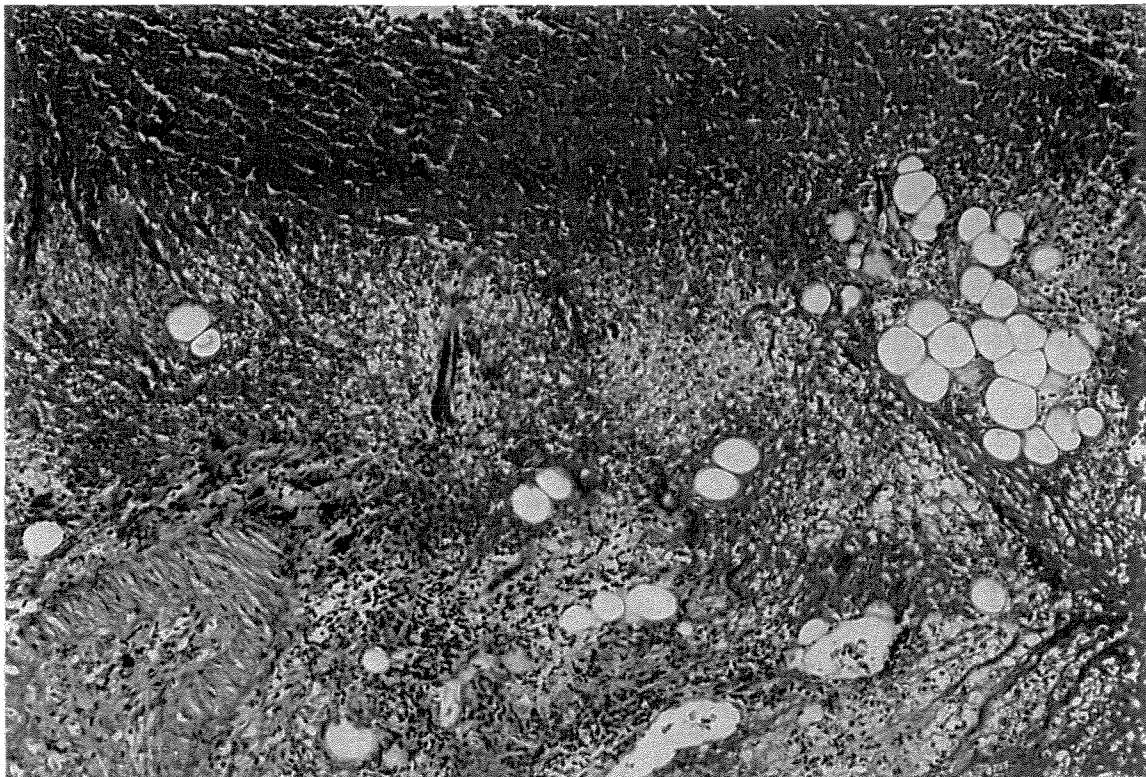


**Figura 11:** Fotomicrografia da área de tecido de granulação, área tratada com Tissucol, (4 dias). Coloração H.E. (Aumento original 10X/1,25X/10X).

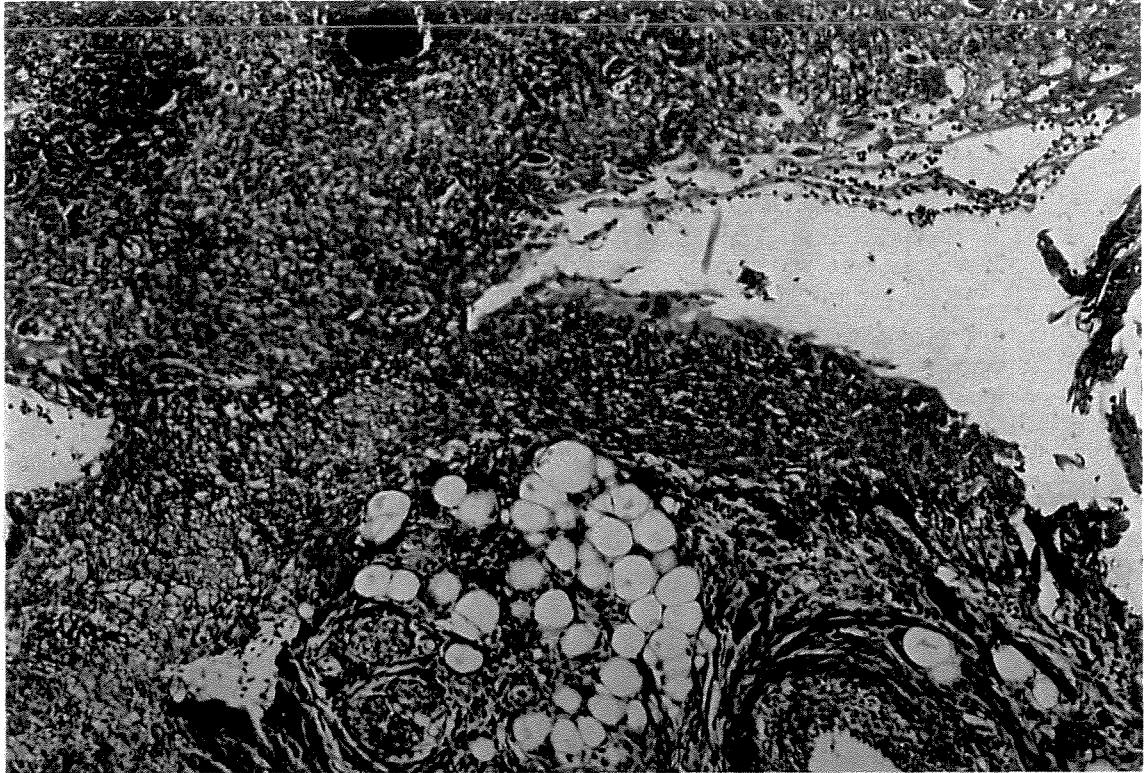


**Figura 12:** Fotomicrografia da área de tecido de granulação, área controle, (4 dias). Coloração H.E. (Aumento original 10X/1,25X/10X).

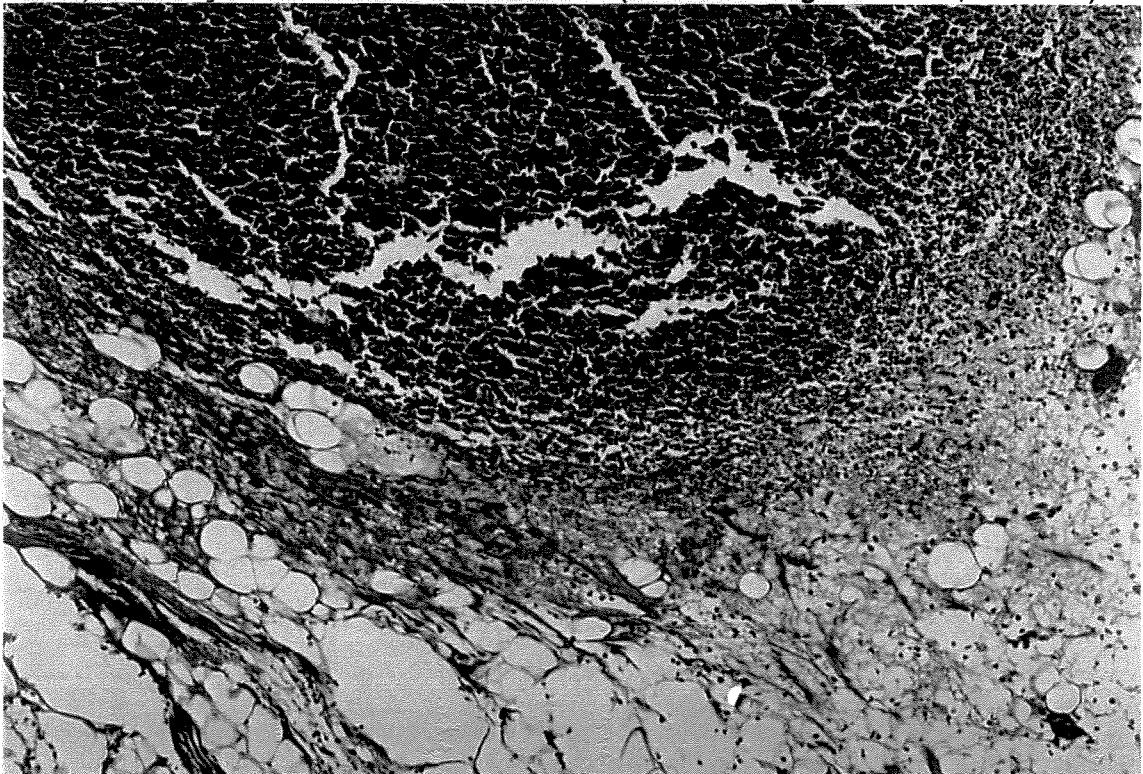




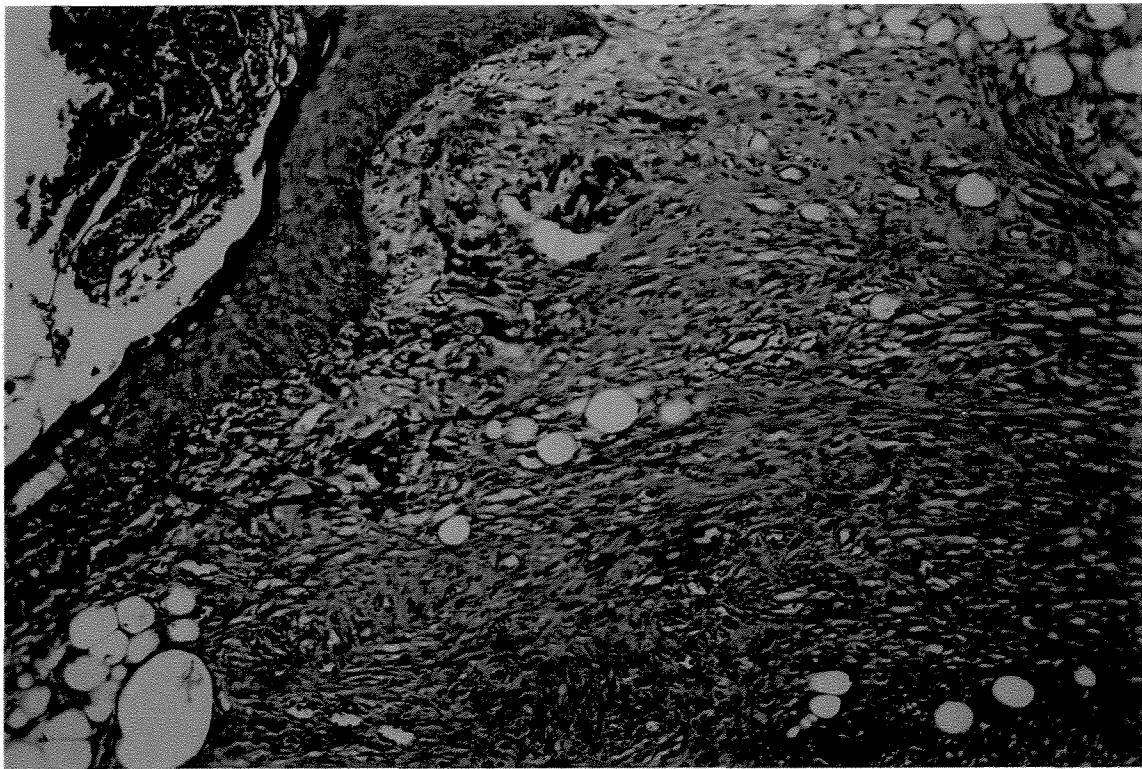
**Figura 13** : Fotomicrografia da área de tecido de granulação, área tratada com V.C, (4 dias). Coloração **Tricrômico.de Masson** (Aumento original 10X/1,25X/10X).



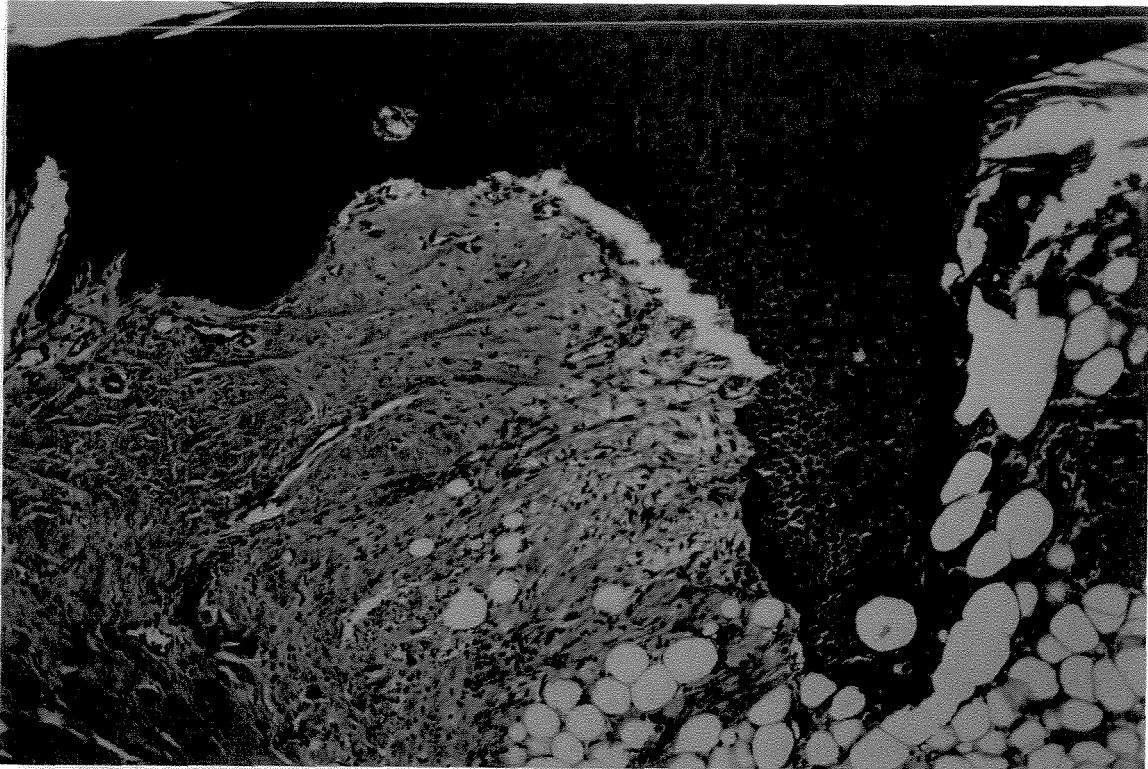
**Figura 14:** Fotomicrografia da área de tecido de granulação, área tratada com Tis, (4 dias). Coloração Tricrômico de Masson. (Aumento original 10X/1,25X/10X).



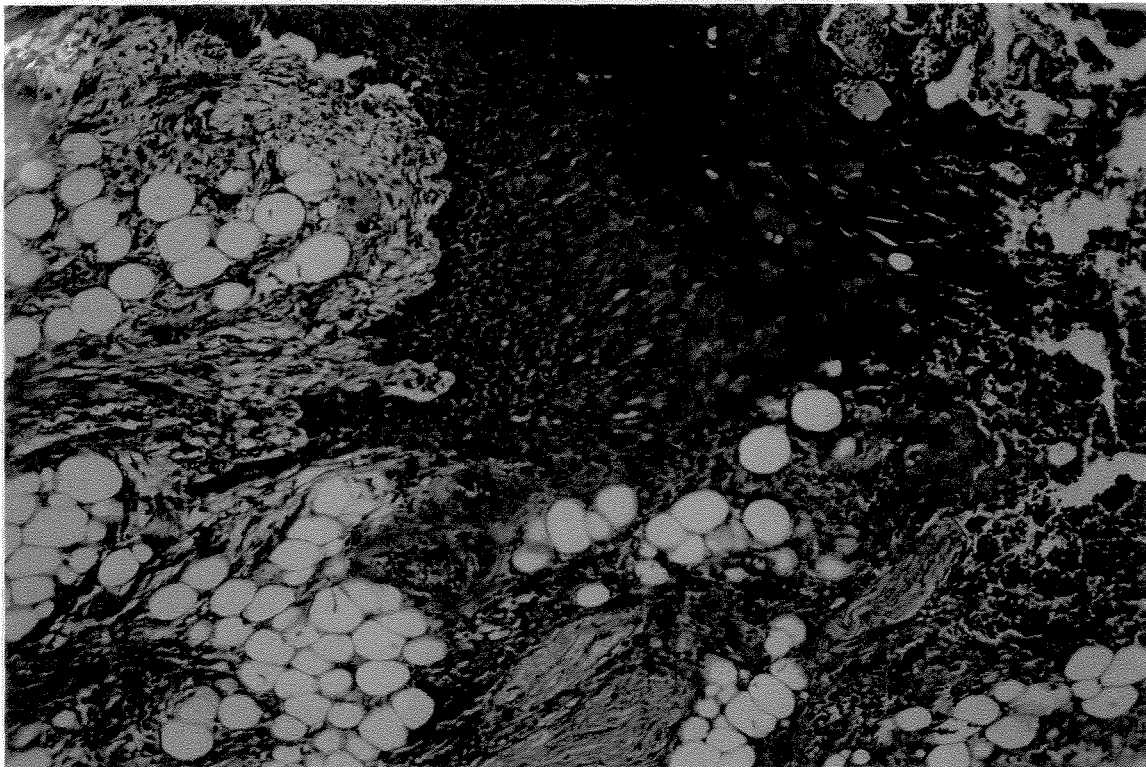
**Figura 15:** Fotomicrografia da área de tecido de granulação, área controle, (4 dias). Coloração Tricrômico de Masson. (Aumento original 10X/1,25X/10X).



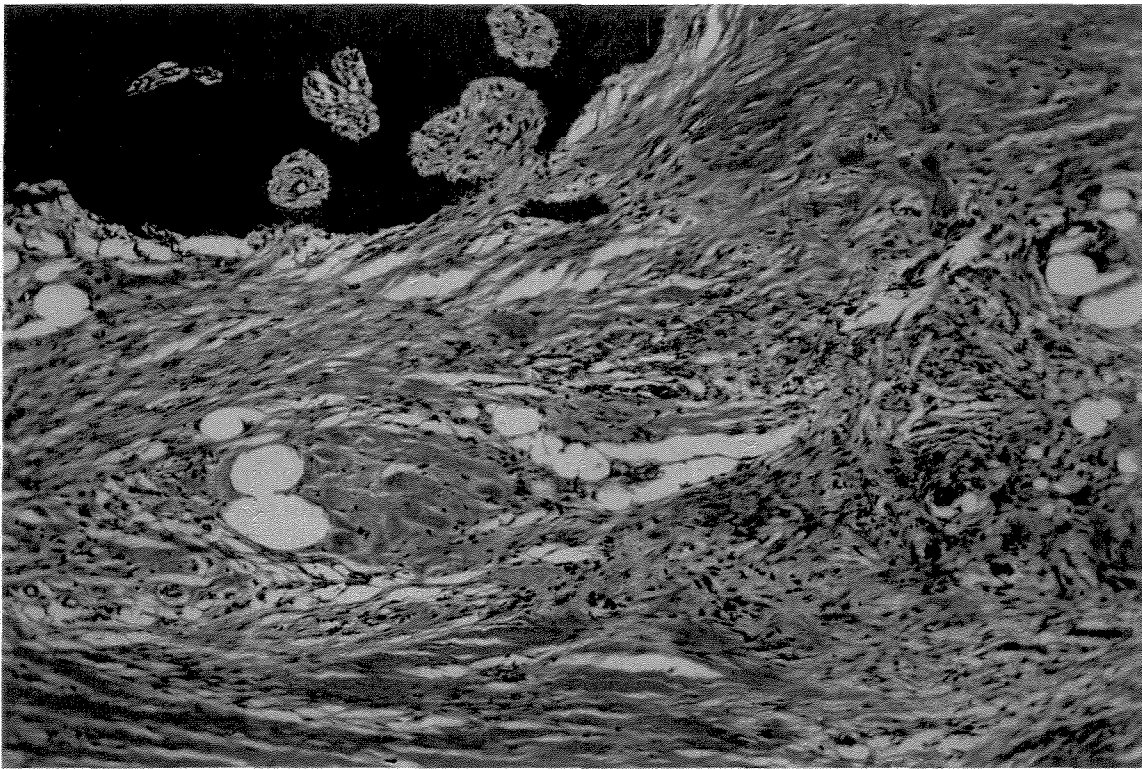
**Figura 16:** Fotomicrografia da área de tecido de granulação, área tratada com V.C, (7 dias). Coloração H.E. (Aumento original 10X/1,25X/10X).



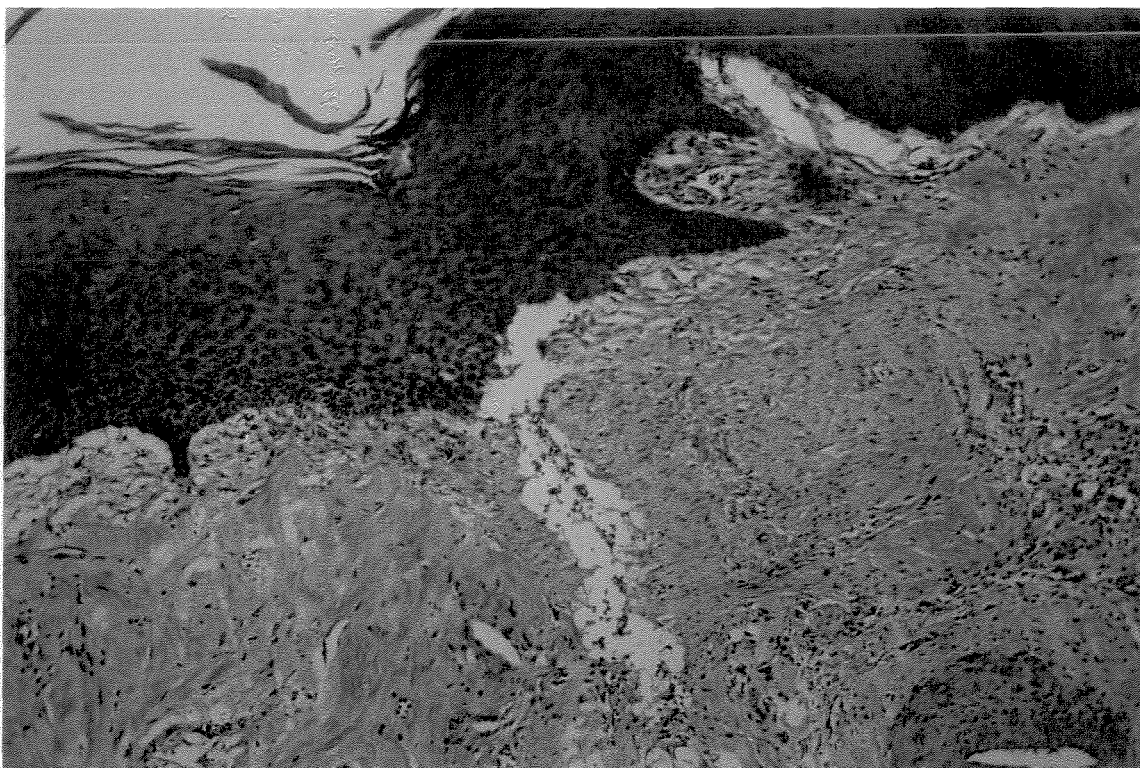
**Figura 17:** Fotomicrografia da área de tecido de granulação, área tratada com Tissucol, (7 dias). Coloração H.E. (Aumento original 10X/1,25X/10X).



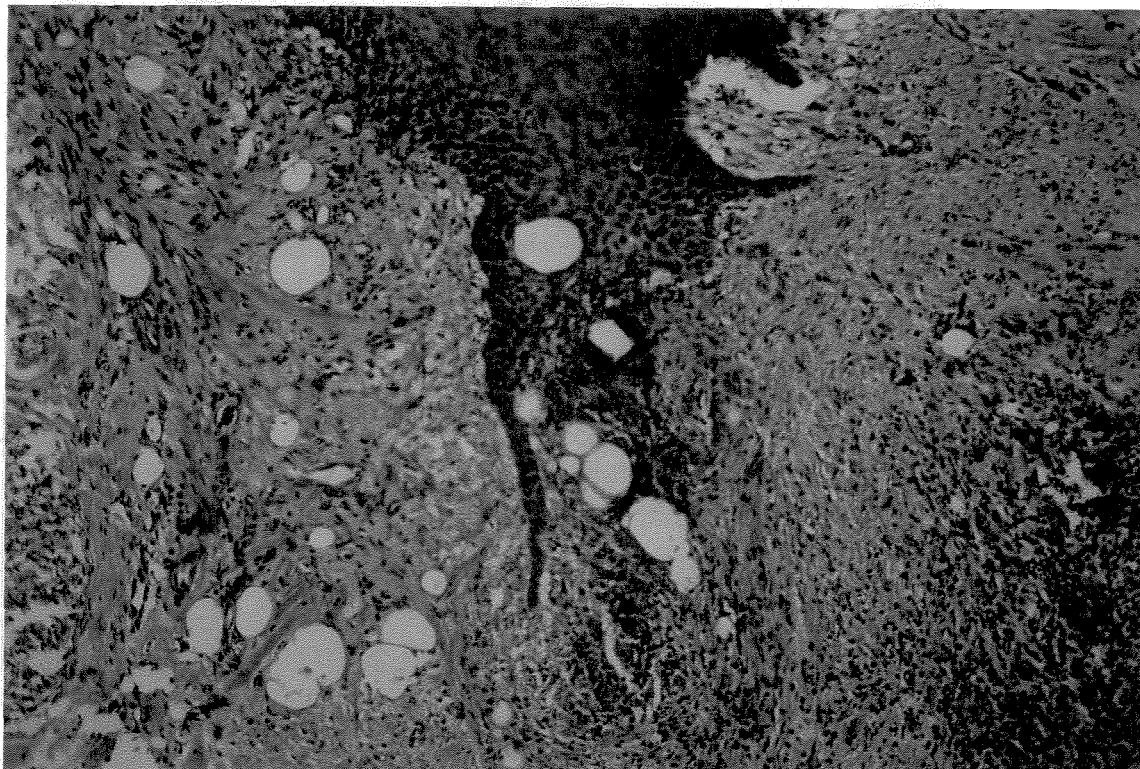
**Figura 18:** Fotomicrografia da área de tecido de granulação, área controle, (7 dias). Coloração H.E. (Aumento original 10X/1,25X/10X).



**Figura 19:** Fotomicrografia da área de tecido de granulação, área tratada com V.C, (11 dias). Coloração H.E. (Aumento original 10X/1,25X/10X).



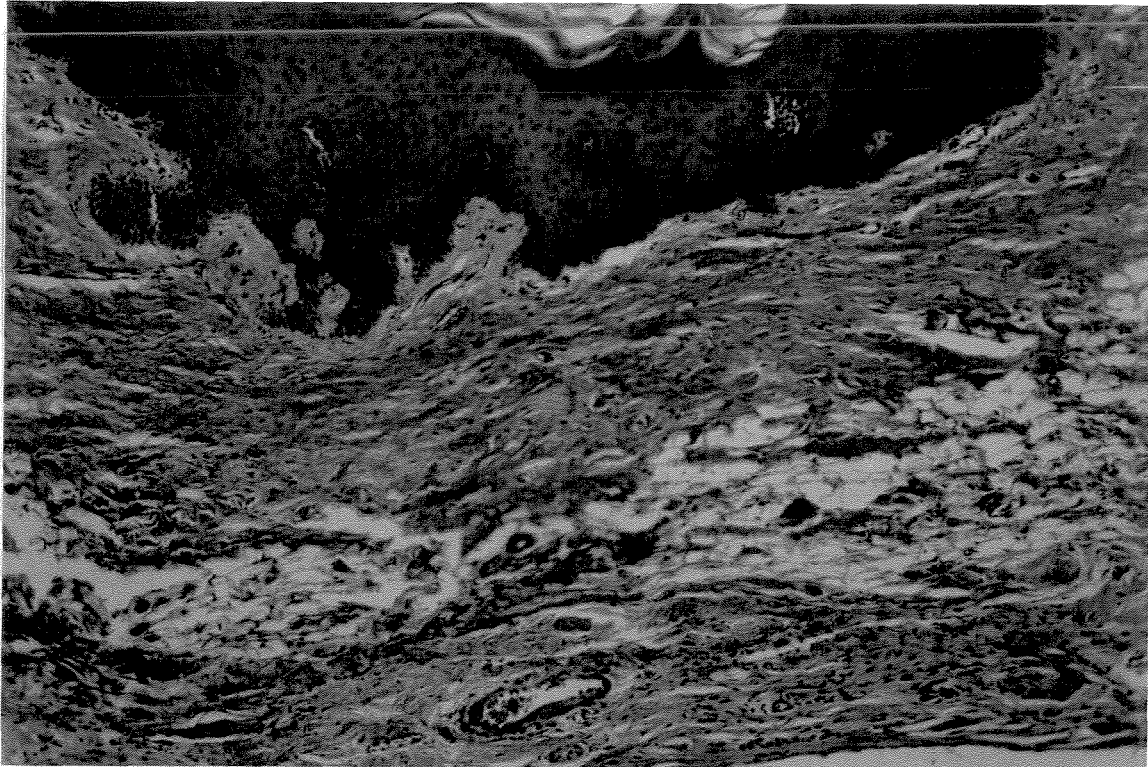
**Figura 20:** Fotomicrografia da área de tecido de granulação, área tratada com Tissucol, (11 dias). Coloração H.E. (Aumento original 10X/1,25X/10X).



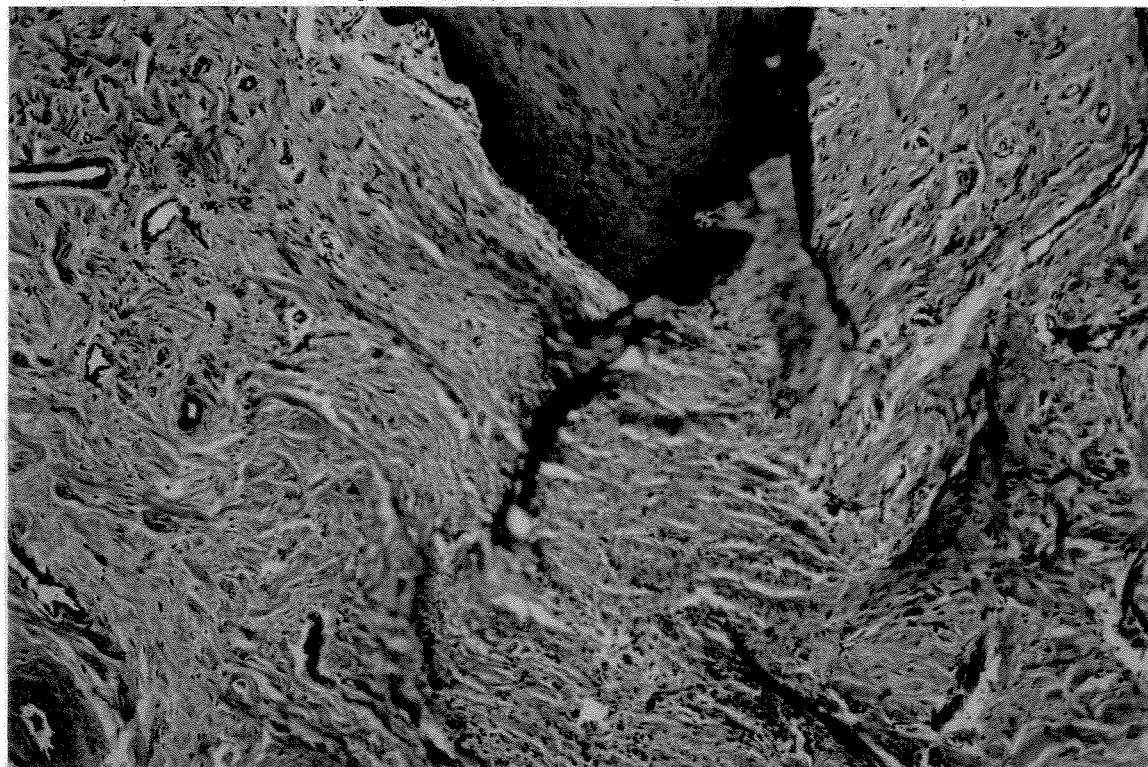
**Figura 21:** Fotomicrografia da área de tecido de granulação, área controle, (11 dias). Coloração H.E. (Aumento original 10X/1,25X/10X).



**Figura 22:** Fotomicrografia da área de tecido de granulação, área tratada com V.C, (15 dias). Coloração H.E. (Aumento original 10X/1,25X/10X).

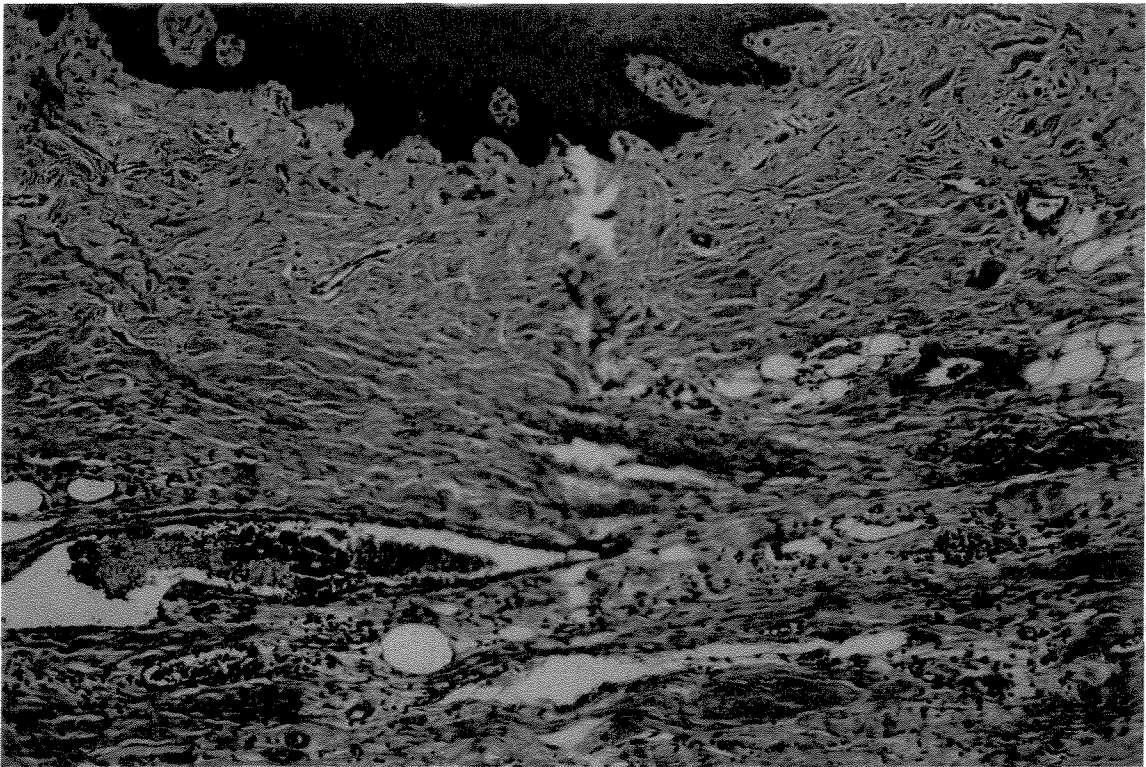


**Figura 23:** Fotomicrografia da área de tecido de granulação, área tratada com Tissucol, (15 dias). Coloração H.E. (Aumento original 10X/1,25X/10X).

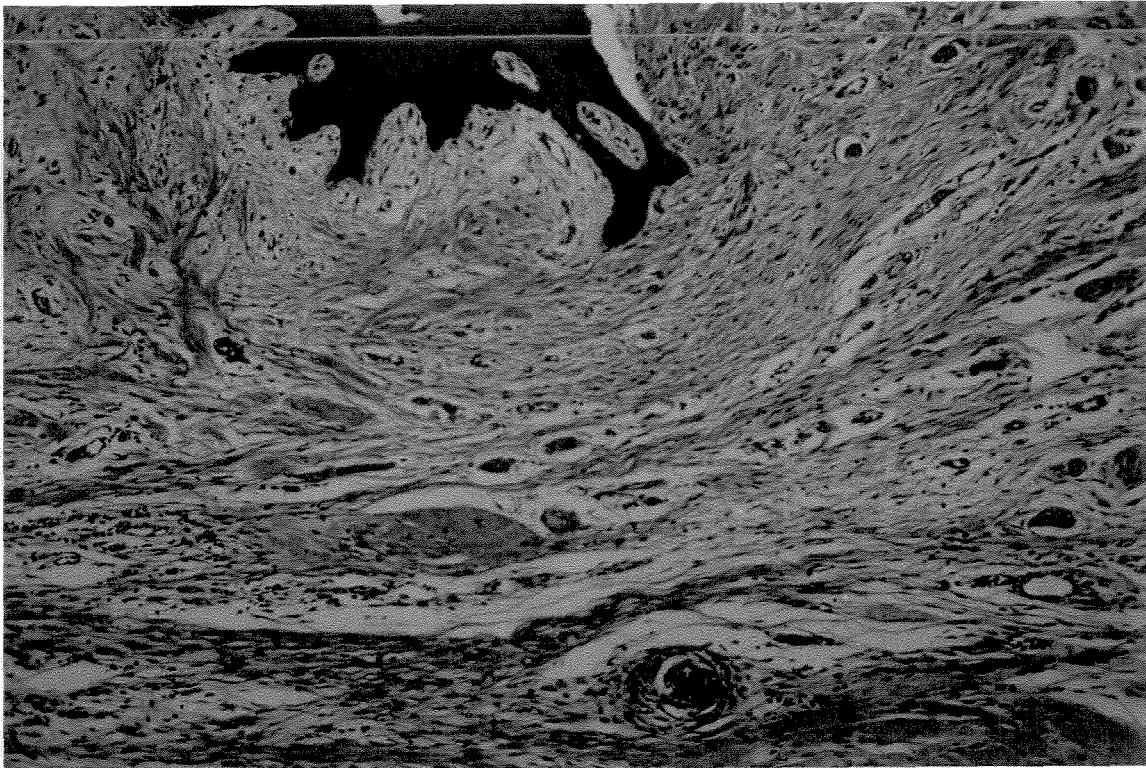


**Figura 24:** Fotomicrografia da área de tecido de granulação, área controle, (15 dias.) Coloração H.E. (Aumento original 10X/1,25X/10X).

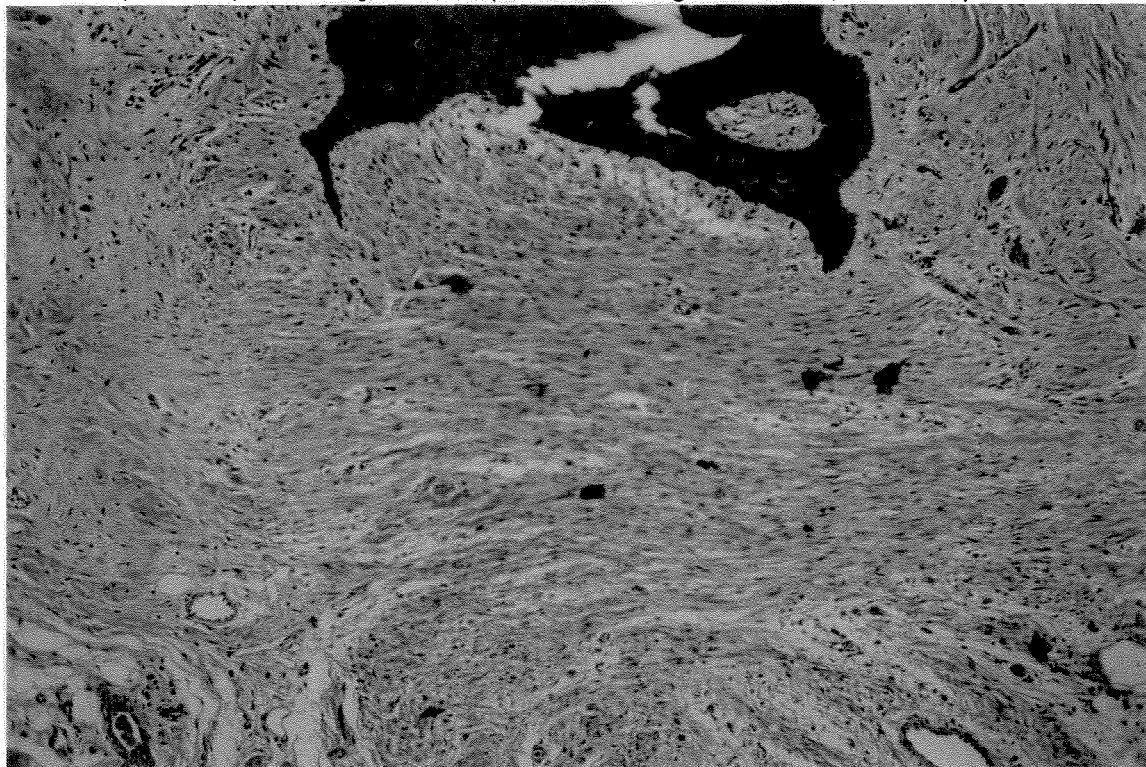




**Figura 25:** Fotomicrografia da área de tecido de granulação, área tratada com V.C., (21 dias). Coloração H.E. (Aumento original 10X/1,25X/10X).



**Figura 26:** Fotomicrografia da área de tecido de granulação, área tratada com Tissucol, (21 dias). Coloração H.E. (Aumento original 10X/1,25X/10X).



**Figura 27:** Fotomicrografia da área de tecido de granulação, Controle, (21 dias.) Coloração H.E. (Aumento original 10X/1,25X/10X).

### **5.1.2 AVALIAÇÃO QUALITATIVA DA BIRREFRINGÊNCIA DE FIBRAS COLÁGENAS – Coloração com Picrosírius avaliada em microscopia de polarização.**

No período inicial de **1 dia**, não foi possível detectar ainda a presença de feixes de fibras colágenas. À partir de **4 dias**, observou-se a presença de uma quantidade pequena de feixes de fibras colágenas birrefringentes, sendo estas ainda bastante delgadas e com brilho pouco intenso, caracterizando-se como feixes de fibras imaturos. Neste período de 4 dias, com aumento de 6,3 X, a análise qualitativa sugeriu existir uma pequena vantagem na formação inicial de fibras, sendo os feixes um pouco mais espessos para os tratamentos com Tissucol (TIS) e adesivo de fibrina derivada de veneno de cobra (V.C.), quando comparados aos do controle. **(figuras 28,29 e 30)**


No período de **7 dias**, constatou-se a evolução da formação dos feixes de fibras colágenas, com um brilho mais característico e com uma espessura dos feixes maior, demonstrando uma tendência marcante de maior formação de fibras nos grupos tratados com TIS e V.C. **(figuras 31, 32 e 33)**

Com **11 dias**, notou-se a formação de uma maior quantidade de feixes de fibra, com um brilho mais característico (coloração vermelho-alaranjada intenso), sugerindo existir a mesma tendência que a dos períodos anteriores com vantagem para os grupos TIS e V.C., porém não tão evidente quanto à anterior. **(figuras.34, 35 e 36).**


Aos **15 dias**, os feixes de fibras encontravam-se num estágio avançado de maturação, mostravam-se bastante espessos, com brilho intenso e próximo do padrão normal. Pôde-se observar uma maior proximidade de resultado entre os três

grupos, mas ainda sugerindo uma discreta vantagem para os tratamentos TIS e V.C.. (figuras 37, 38 e 39)

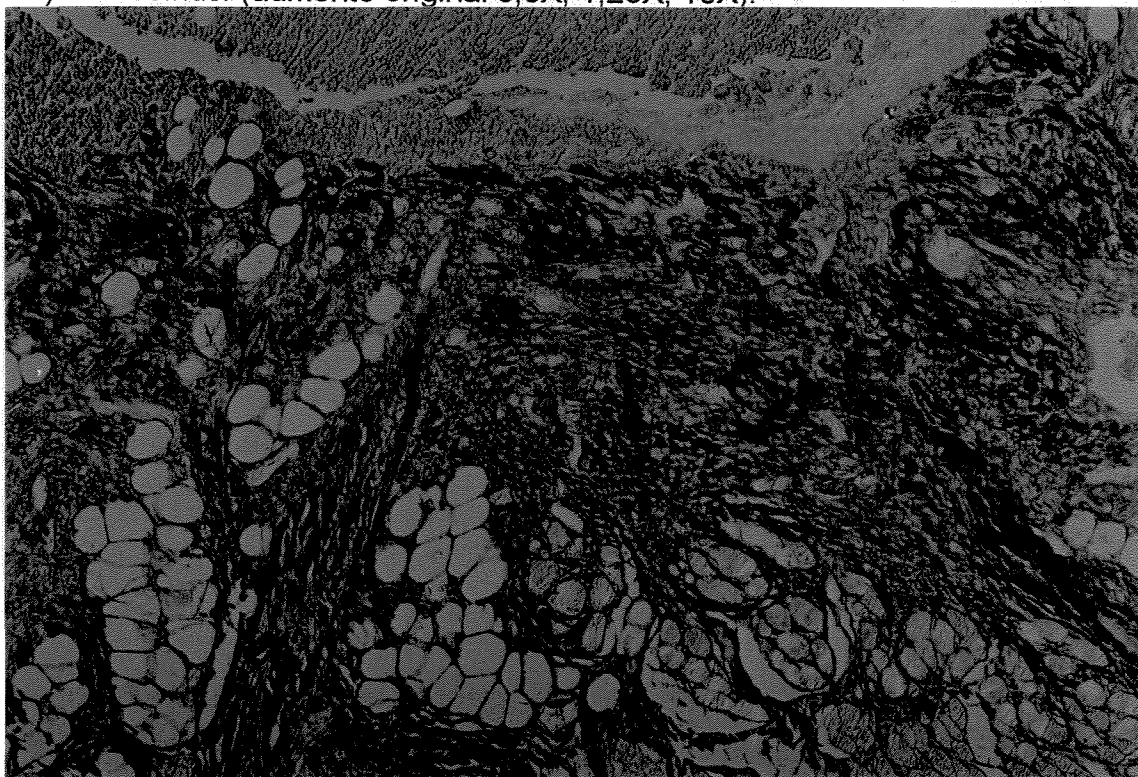
No período final de avaliação de **21 dias**, os grupos estavam mais homogêneos, com os feixes de fibras em condições próximas do normal (fibras maduras), sugerindo não haver diferenças significativas entre os tratamentos, quando avaliados qualitativamente em relação à birrefringência, através do brilho característico dos feixes de fibras colágenas, devido à formação e à maturação dos mesmos. (figuras 40, 41 e 42)



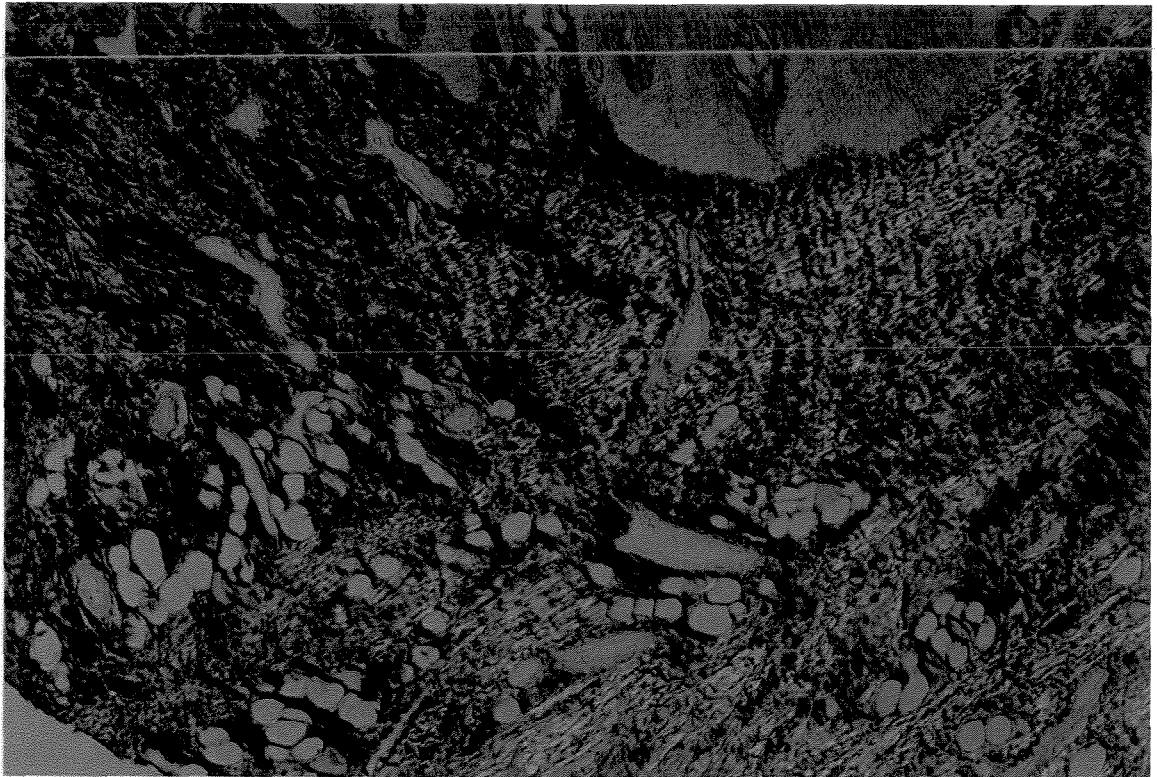
**Figura 28:** Feixes de fibras colágenas em fase inicial de maturação. Área tratada com V.C.;. 4 dias . Picrosirius. (aumento original 6,3X, 1,25X,10X)



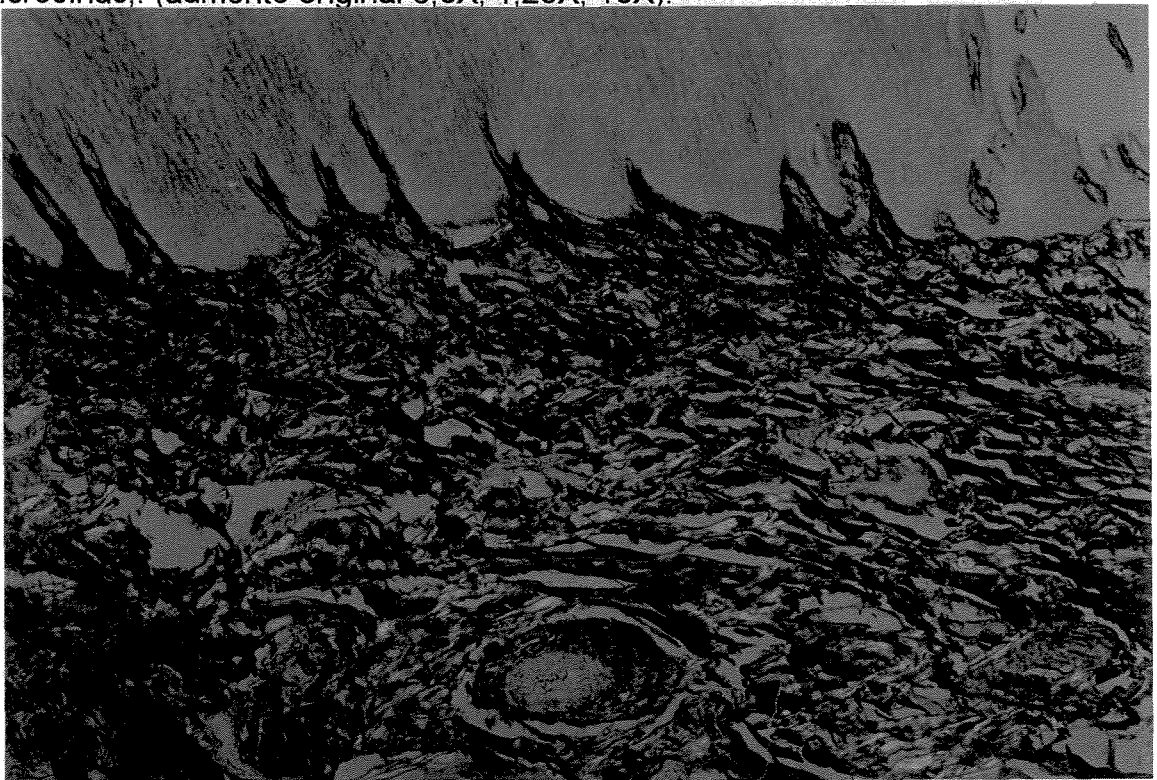**Figura 29:** Birrefringência de fibras colágenas. Área tratada com TISSUCOL, (4 dias). Picrosirius. (aumento original 6,3X, 1,25X, 10X).



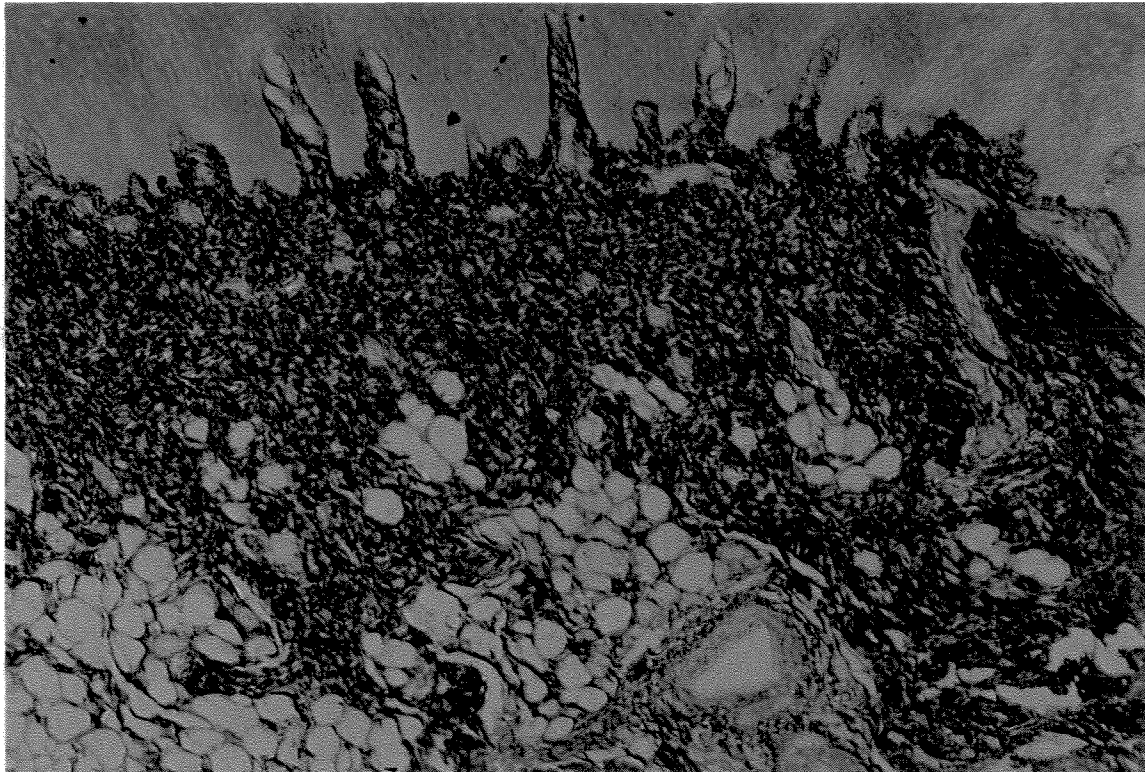
**Figura 30:** Birrefringência de fibras colágenas. Área controle (4 dias). Picrosirius. (aumento original 6,3X, 1,25X, 10X).



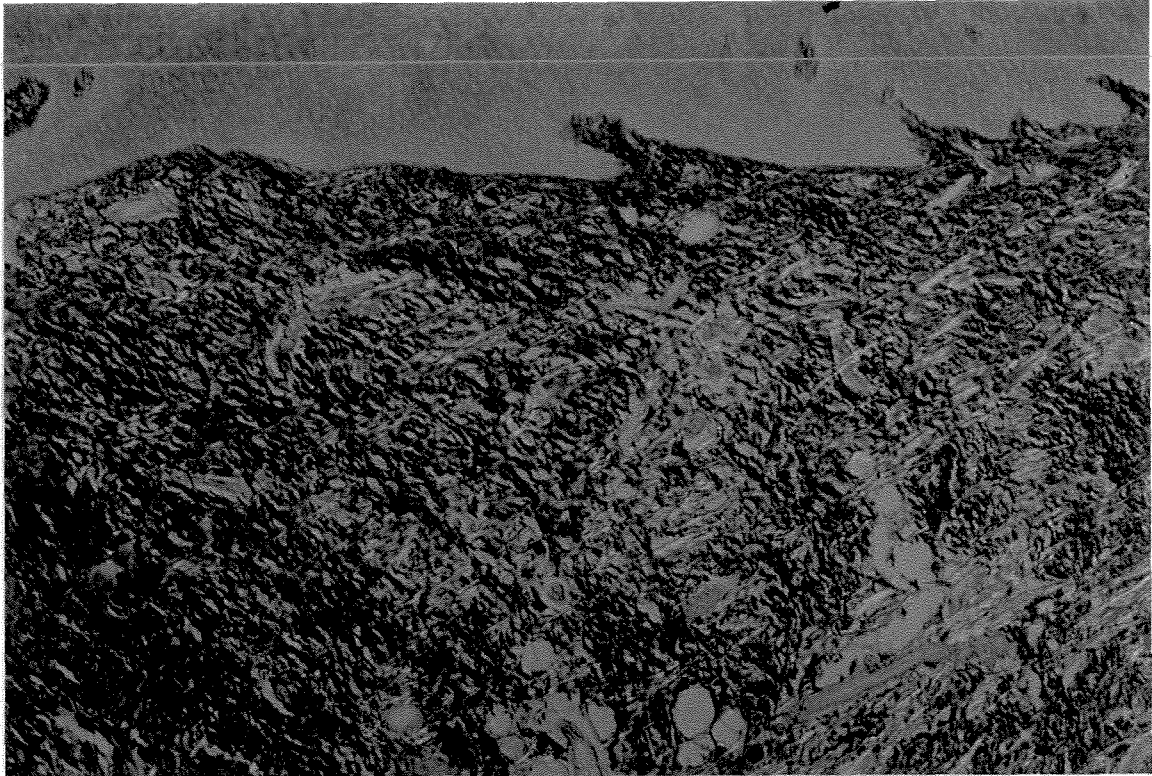
**Figura 31:** Birrefringência de fibras colágenas. Área tratada com V.C., (7 dias). Picrosirius. (aumento original 6,3X, 1,25X, 10X).



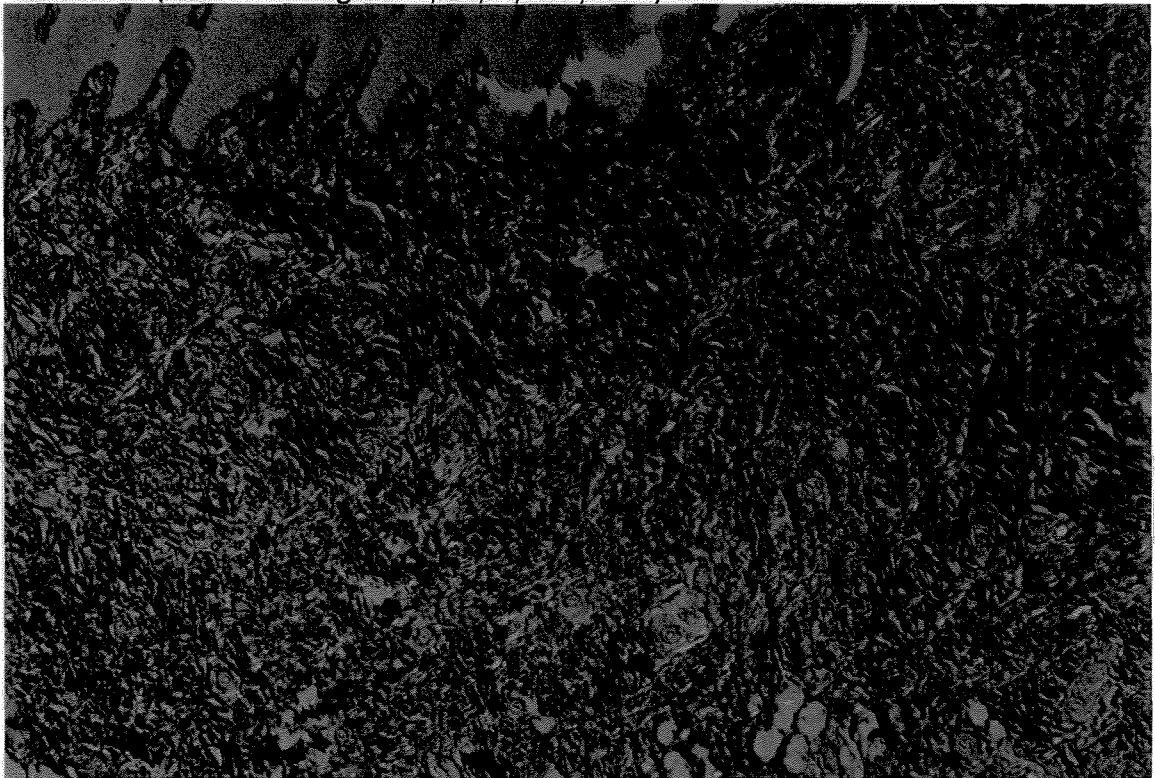
**Figura 32:** Birrefringência de fibras colágenas. Área TISSUCOL., (7 dias), Picrosirius. (aumento original 6,3X, 1,25X, 10X)



**Figura 33:** Birrefringência de fibras colágenas. Área CONTROLE, (7 dias.), Picrosírius. (aumento original 6,3X, 1,25X, 10X)

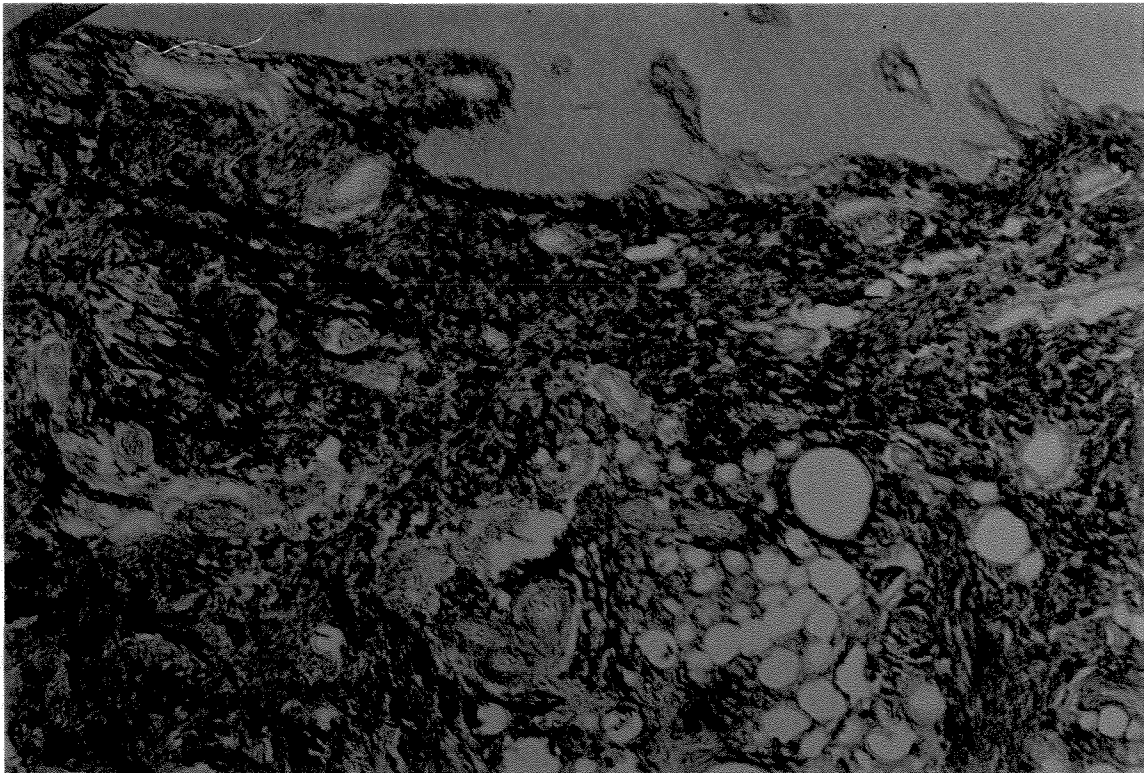


**Figura 34:** Birrefringência de fibras colágenas. Área tratada com V.C., (11 dias), Picrosirius. (aumento original 6,3X, 1,25X, 10X).




**Figura 35:** Birrefringência de fibras colágenas. Área tratada com TISSUCOL., (11 dias). Picrosirius, (aumento original 6,3X, 1,25X, 10X).

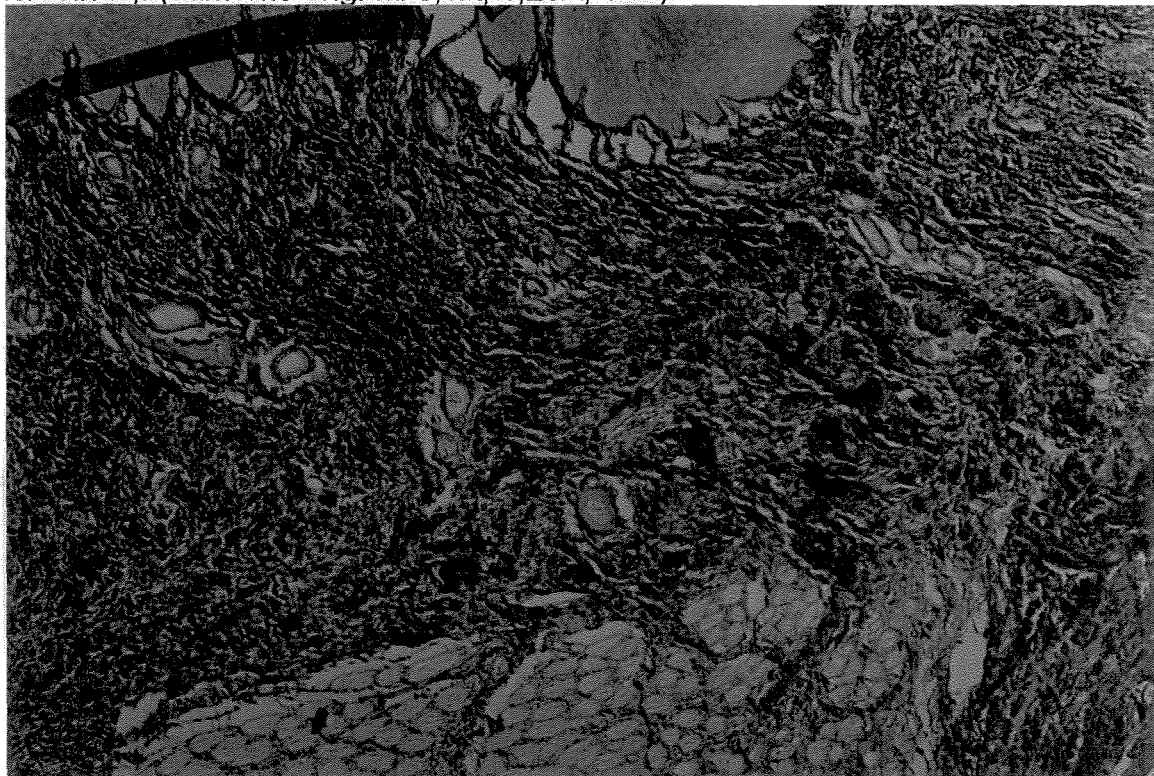




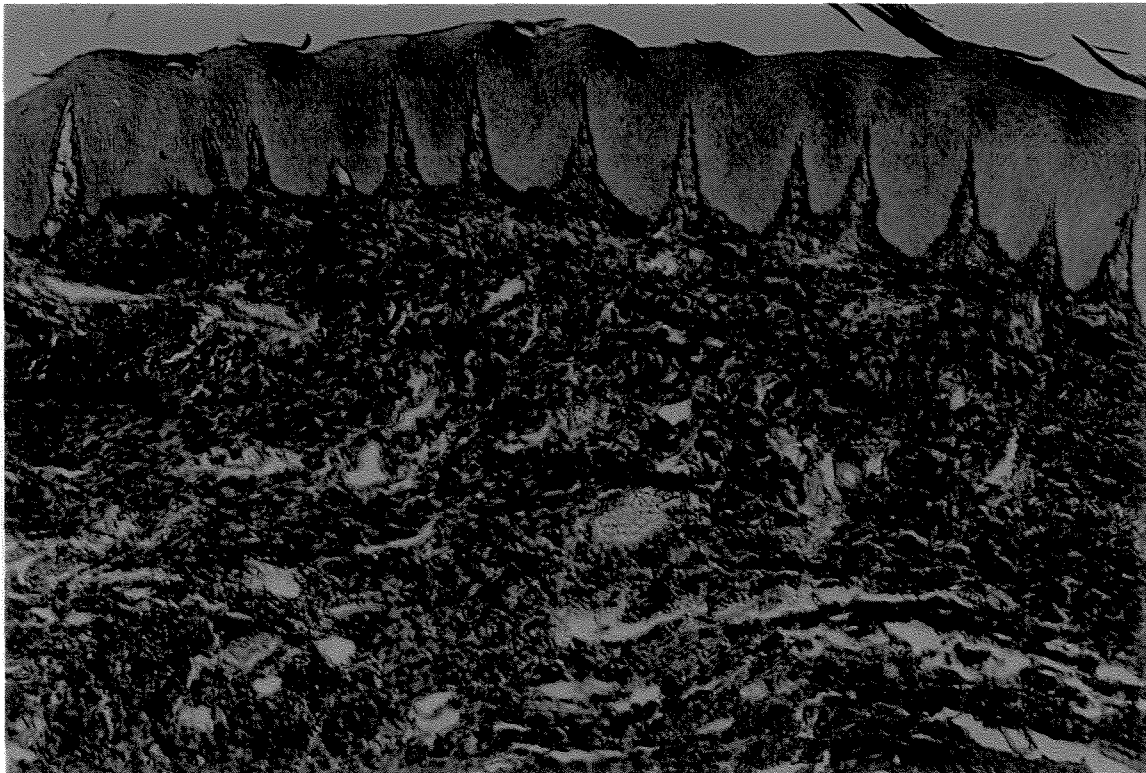
**Figura 36:** Birrefringência de fibras colágenas. Área CONTROLE, (11 dias). Picosírius,. (aumento original 6,3X, 1,25X, 10X).



**Figura 37:** Birrefringência de fibras colágenas. Área tratada com V.C., (15 dias). Picosírius,. (aumento original 6,3X, 1,25X, 10X).



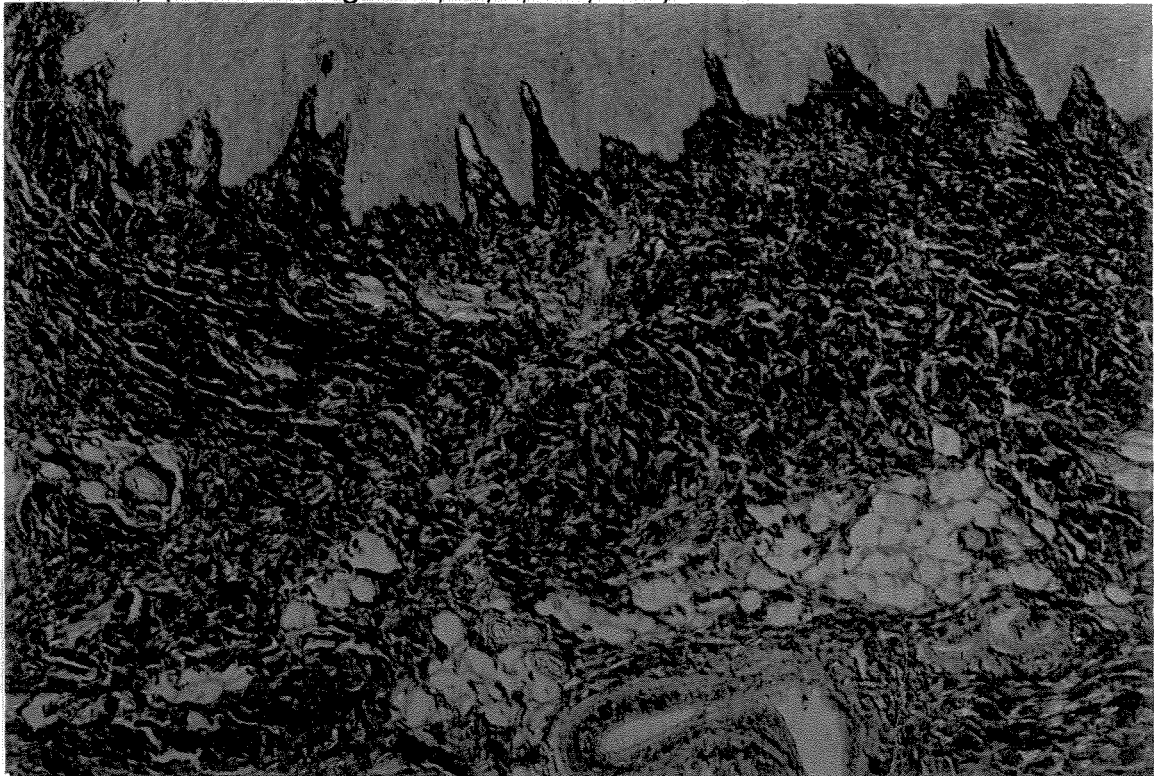**Figura 38:** Birrefringência de fibras colágenas. Área tratada com TISSUCOL., (15 dias),. Picosírius. (aumento original 6,3X, 1,25X, 10X).



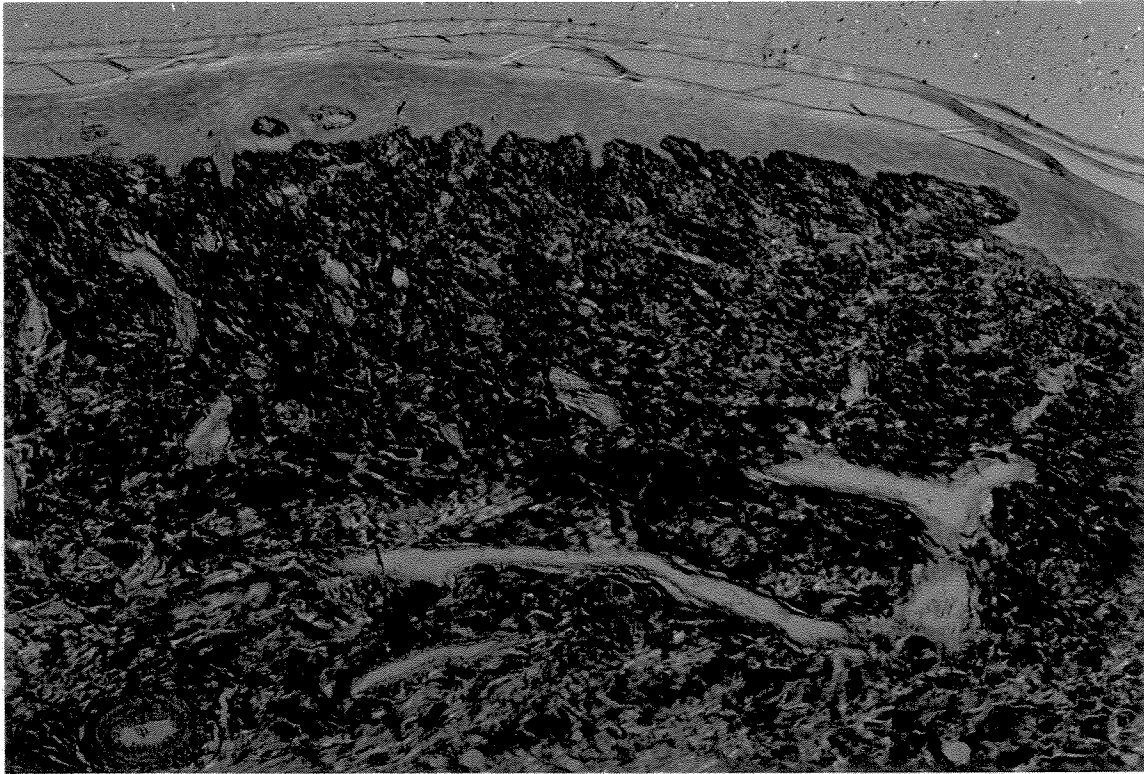
**Figura 39:** Birrefringência de fibras colágenas. Área tratada com CONTROLE, (15 dias, Picosírius. (aumento original 6,3X, 1,25X, 10X)



**Figura 40:** Birrefringência de fibras colágenas. Área tratada com V.C., (21 dias). Picosírius,. (aumento original 6,3X, 1,25X, 10X).



**Figura 41:** Birrefringência de fibras colágenas. Área tratada com TISSUCOL., (21 dias). Picosírius,. (aumento original 6,3X, 1,25X, 10X).



**Figura 42:** Birrefringência de fibras colágenas. Área CONTROLE, (21 dias). Picrosírius., (aumento original 6,3X, 1,25X, 10X)

### **5.1.3 – AVALIAÇÃO QUALITATIVA DO DICROÍSMO – Coloração Azul de toluidina pH 4.**

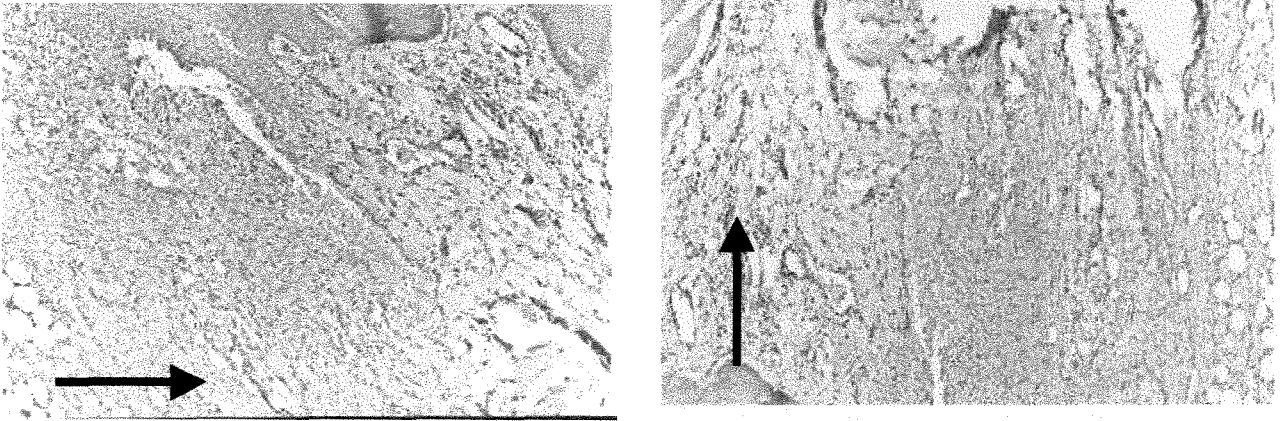
A reação histoquímica, pelo emprego do azul de toluidina pH4, permite a observação do dicroísmo linear (“duas cores”) apresentado pelos tecidos organizados. A observação do dicroísmo é feita através de microscopia de luz polarizada, sem o analisador.

O fenômeno do dicroísmo é fundamental para se detectar a presença ou a ausência da orientação macromolecular do tecido em evolução. Neste método de estudo, moléculas do corante ligam-se às glicoproteínas adesivas (glicosaminoglicanas/ “GAG”), produzidas pelos fibroblastos, que são ligadas orientadamente às moléculas de colágeno para a formação de feixes de fibras.

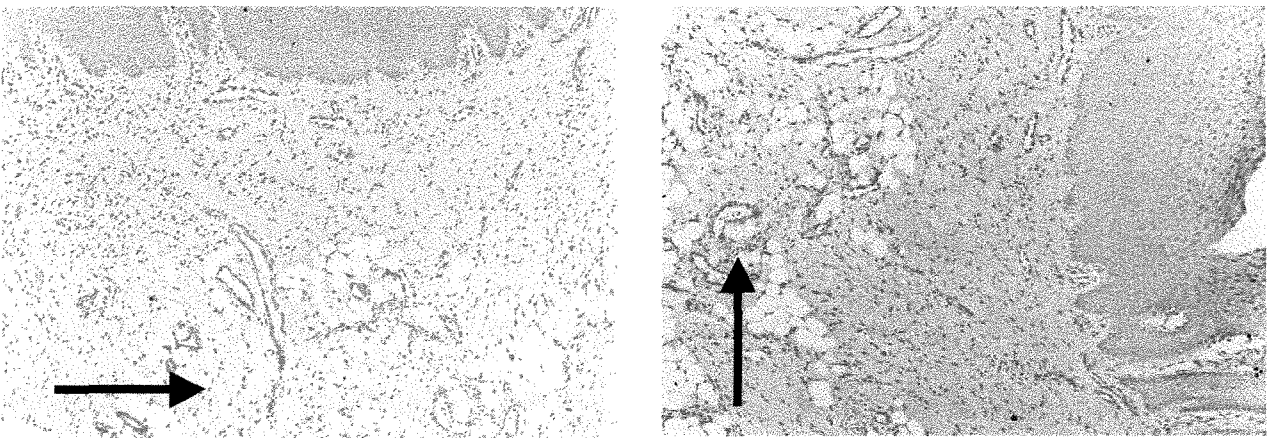
O tecido corado, quando analisado sob luz polarizada, mostra coloração azul ortocromática, quando as fibras colágenas do tecido estiverem paralelas ao plano de polarização da luz (PPL); girando-se a platina rotatória do microscópio em 90<sup>0</sup>, o tecido organizado mostra uma coloração rósea metacromática das fibras colágenas. Esse fenômeno do dicroísmo é evidenciado somente quando existir um acentuado grau de orientação macromolecular, caso contrário, os tecidos, em qualquer PPL, permanecerão com a cor azul ortocromática.

Os resultados mostraram que o tecido de granulação de todos os grupos apresentaram dicroísmo a partir de 7 dias, o que demonstra um padrão de orientação macromolecular compatível com a normalidade, não havendo, portanto, indução de danos aos tecidos pelos tratamentos aplicados. (Figs. 44, 45 e 46).

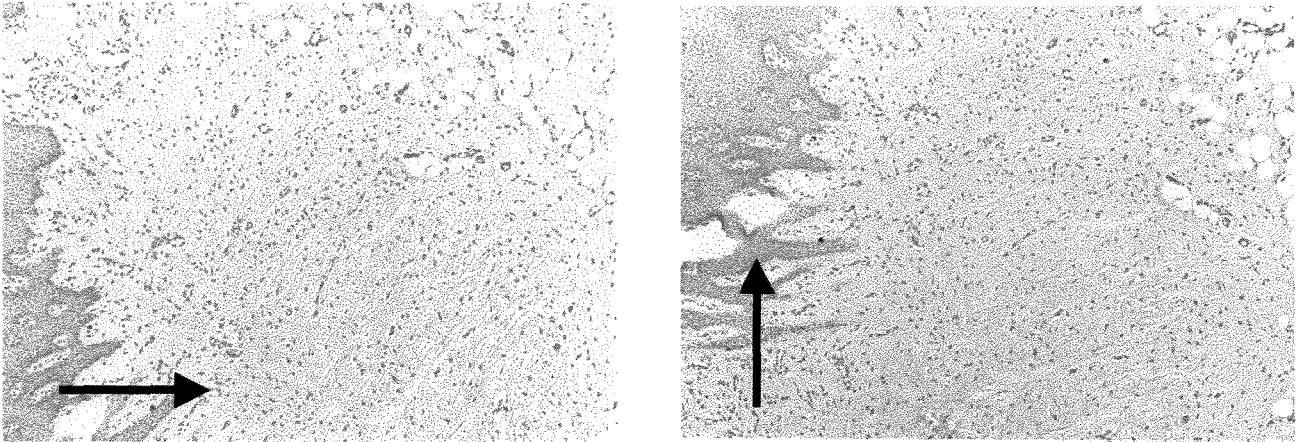
**Prancha 2:** Dicroísmo observado nos período de 7 dias.



**Fig 44-**Fotomicrografias digitalizadas de áreas tratadas com Tissucol (7 dias), mostrando o dicroísmo do tecido já organizado.



**Fig. 45** Fotomicrografias digitalizadas de áreas tratadas com fração “thrombin-like”(Veneno de cobra) (7 dias), mostrando o dicroísmo do tecido já organizado.



**Fig. 46** -Fotomicrografias digitalizadas de área controle (7 dias), demonstrando o dicroísmo do tecido organizado.

## **5.2 AVALIAÇÃO QUANTITATIVA DA ÁREA DE FEIXES DE FIBRAS COLÁGENAS BIRREFRINGENTES**

Após a avaliação da área de feixes de fibras colágenas birrefringentes, realizada a partir do período de 4 dias, pôde-se notar um comportamento bastante semelhante em todos os períodos (4, 7, 11, 15 e 21 dias), pois estes se apresentaram com valores de área maiores para os tratamentos com adesivo Tissucol e derivado de Veneno de Cobra, em relação ao tratamento controle. A análise de variância revela fortes indícios de que há efeito significativo, resultante do tipo de tratamento e do número de dias empregados sobre os valores de birrefringência. Não há, porém, indícios para se afirmar que exista efeito da interação entre a variável tratamento e a variável tempo, não havendo, portanto, necessidade de desdobramentos em cada período.

Em decorrência disso, pode-se concluir que há fortes indícios de que as médias verdadeiras da área de birrefringência dos tratamentos sejam diferentes.



Uma vez indicado, pela análise de variância, que há diferenças significativas quanto ao tipo de tratamento, parte-se para a aplicação de um teste para comparações múltiplas das médias (Teste de Tukey), duas a duas. **(Tabela 3)**

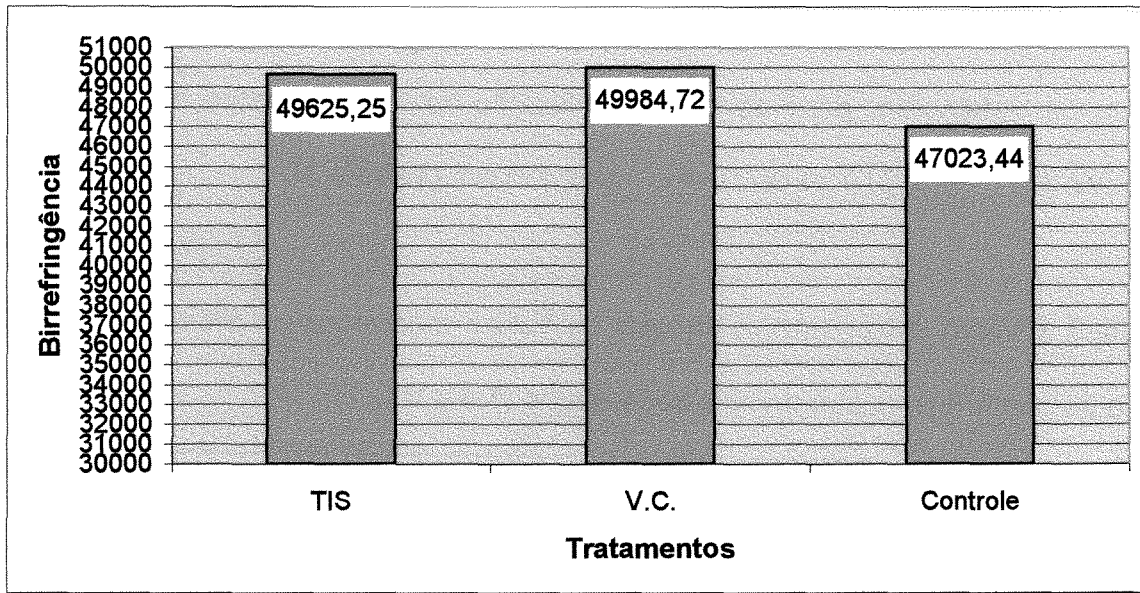
**Tabela 3** :Quadro demonstrativo do teste de Tukey, mostrando as diferenças entre a média do controle e as dos demais tratamentos (Tis e V.C.).

Teste Tukey Grupos de Tukey	Teste para variável área de birrefringência Média	N	TRATAMENTO
A	603.435	228	Veneno de cobra
A	600.746	216	Tissucol
B	576.864	228	controle

*Médias com as mesmas letras não são significativas*

Alfa= 0,05 GL= 669 QMR= 1313,198

Através do teste de Tukey, têm-se fortes indícios de que há diferenças entre a média do controle (salina) e as dos demais tratamentos, não havendo, porém, indícios de que o tratamento com o adesivo derivado de veneno de cobra (V.C.) tenha a média diferente da do tratamento com adesivo derivado de plasma humano (Tis) **(gráfico 1 e tabela 4)**.



**Gráfico 1:** Gráfico demonstrando a diferença entre as médias do Tissucol (TIS), do adesivo derivado de Veneno de cobra (V.C.) e do controle, com relação à área de feixes de fibras colágenas birrefringentes (em pixels<sup>2</sup>).

**Tabela 4:** Média e intervalo de confiança da média (95%) de cada tratamento. .

Tratamento	N Obs	Média	Desvio Padrão	Limites de confiança (95)	
				Inferior	Superior
(Tis)	240	49625.25	39902.91	44418.01	54832.48
(V.C.)	240	49984.72	40230.76	44734.70	55234.73
(Ctrl)	240	47023.44	39471.69	41872.48	52174.40

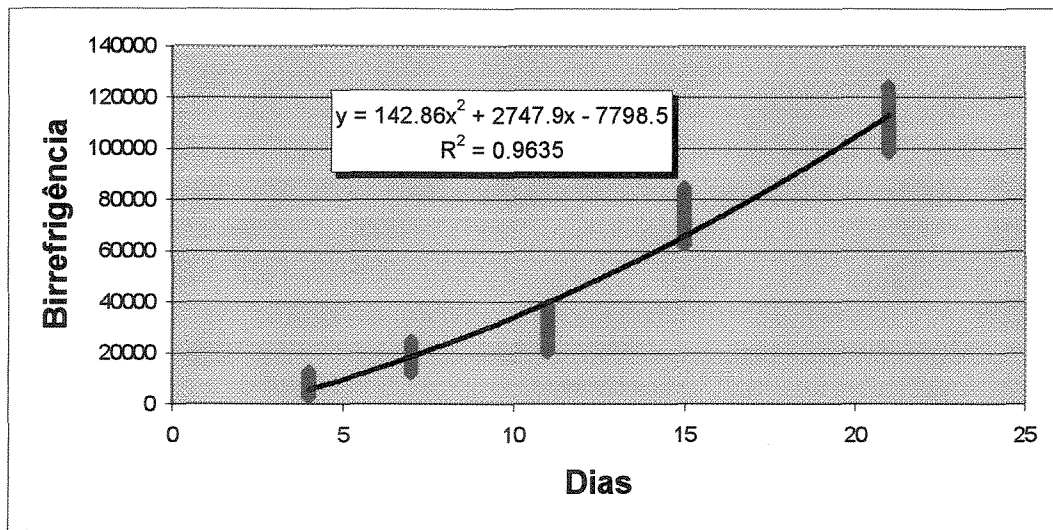
Com relação à evolução (aumento) da área de feixes de fibras colágenas birrefringentes, em relação ao tempo, pode-se observar, através do teste de Tukey, demonstrado na **tabela 5**, e da análise de regressão (curva de regressão), ilustrada pelo **gráfico 2**, que há efeito significativo do tempo (em dias) sobre a evolução dos feixes de fibras colágenas, avaliado pela área de birrefringência, ou seja, com o

avanço do tempo, há um aumento na espessura dos feixes de fibras colágenas em todos os tratamentos (TIS, V.C. e controle).

**Tabela 5:** Médias, desvios padrões e limites de confiança dos dados originais da variável tempo.

Período	Média	Desvio Padrão	Limites de confiança (95%)	
			Inferior	Superior
4	7775.32	2205.17	7412.07	8138.56
7	17353.59	2949.57	16867.72	17839.46
11	29440.62	4374.58	28606.15	30275.09
15	74423.27	5294.80	73551.09	75295.45
21	110536.92	7039.93	109377.27	111696.56

Para demonstrar o efeito do tempo sobre a área de feixes de fibras colágenas birrefringentes, pode-se utilizar o seguinte **gráfico (2)**.



**Gráfico 2:** Análise de regressão demonstrando o efeito do tempo sobre o aumento da área de feixes de fibras colágenas birrefringentes.

### 5.3. AVALIAÇÃO MACROSCÓPICA DA ÁREA ULCERADA

Para a análise estatística dos dados referentes à área ulcerada, construiu-se, inicialmente, um quadro de análise de variância (**tabela 6**) e, após aplicação deste quadro, foi utilizado o teste Tukey, com nível de significância de 5%. A avaliação das fotografias, padronizadas e avaliadas em programa analisador de imagens digitalizadas, demonstrou que, no dia 1, não houve indício de que existam diferenças entre as médias da área ulcerada dos diversos tratamentos (**gráfico 3**). No dia 4, houve fortes indícios de que o valor da média no controle é significativamente diferente das médias dos tratamentos TIS e V.C., não havendo indícios, porém, de que os tratamentos TIS e V.C. tenham médias significativamente diferentes entre si. No período de 7 dias, não houve indícios de que as médias de todos os tratamentos diferissem entre si. A avaliação nos períodos de 11, 15 e 21 dias não se fez necessária, visto que as ulcerações não eram detectáveis macroscopicamente.

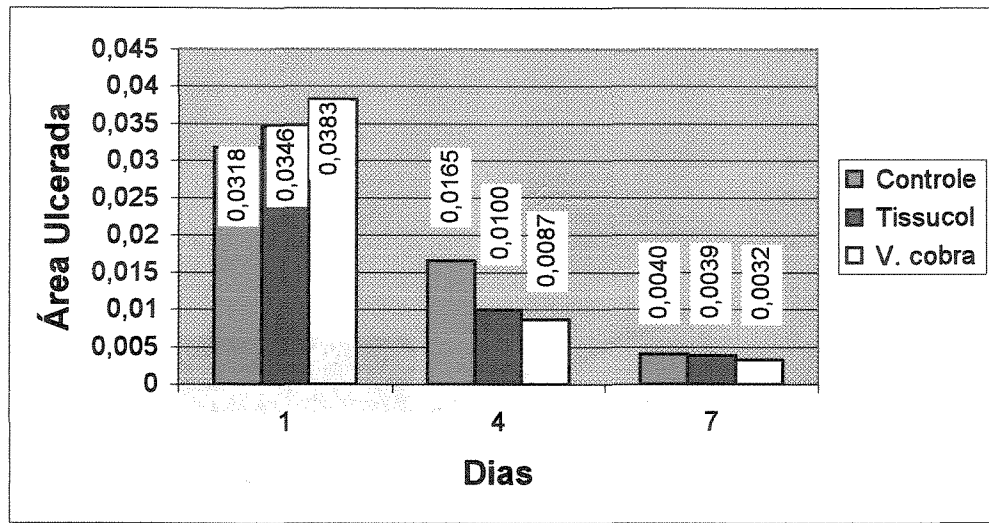
**Tabela 6:** Quadro de análise de variância para a variável área ulcerada, nos períodos de 1, 4 e 7 dias

Variável Dependente: AREA_ULC		Área Ulcerada			
Causa de Variação	GL	Soma de Quadrados	Quadrados Médios	Valor F	Pr > F
TRAT	2	0.31544611	0.15772306	3.83	0.0343**
DIAS	2	30.03817919	15.01908959	364.88	0.0001**
TRAT*DIAS	4	0.74809865	0.18702466	4.54	0.0062**
Resíduo	27	1.11137783	0.04116214		

\*\* Significativo pelo teste F no nível de significância de 1%

\* Significativo pelo teste F no nível de significância de 5%

<sup>ns</sup> Não significativo no nível de significância de 5%

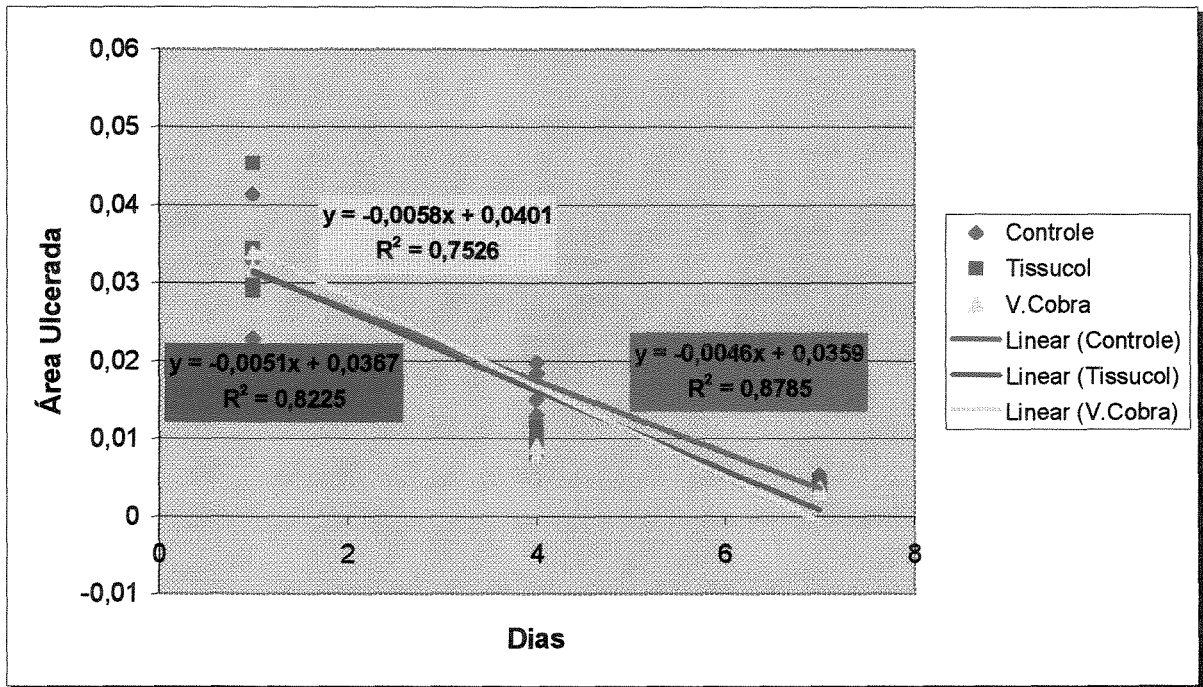


**Gráfico 3:** Gráfico representativo da área ulcerada nos períodos de 1, 4 e 7 dias.

Foi realizada também a análise de variância da regressão das médias de todos os tratamentos e, após isto, as curvas da análise de regressão (**tabela 7 e gráfico 4**) demonstraram haver fortes indícios de que todas as regressões são altamente significativas, ou seja, de que os valores da área ulcerada, nos grupos tratados e no controle, demonstraram diminuir com o tempo, havendo tendência para o fechamento clínico das feridas a partir do 7<sup>o</sup> dia.

**Tabela 7.** Análise de variância da regressão

Soma de Tratamento	Quadrados		Médios	Valor F	Prob>F	R <sup>2</sup>
	DF	Quadrados				
Controle	1	0.00154	0.00154	0,037413	0,0001	0,7526
Tissucol	1	0.00189	0.00189	0,045916	0,0001	0,8225
V. Cobra	1	0.00246	0.00246	0,059764	0,0001	0,8785
Resíduo	27	0.00080680	0.00002988			



**Gráfico 4:** Gráfico das curvas obtidas pela análise de regressão, demonstrando a homogeneidade dos dados entre as curvas que representam os tratamentos e possibilitando a visualização da tendência do fechamento clínico das feridas a partir de 7 dias.

## 6) DISCUSSÃO DOS RESULTADOS.

O processo de reparação de feridas abertas (reparação por 2ª intenção) na região de palato tem sido pouco estudado, principalmente se relacionado ao tratamento destas feridas com agentes hemostáticos e/ou protetores. Esse fato torna-se importante porque, em muitas situações da prática odontológica nos deparamos com a necessidade de obter hemostasia e proteção de feridas abertas (área doadora de enxerto, áreas de biópsia excisional, entre outras).

**ALEXANDER et al**<sup>02</sup>.(1988) relataram a presença de uma gioxina semelhante à trombina encontrada no veneno de cobra e **IUAN et al**<sup>34</sup>.(1995) utilizaram um adesivo de fibrina, obtido desta fração de veneno de cobra na regeneração de nervos siáticos de ratos Wistar, obtendo aderência firme dos cotos nervosos com este adesivo de fibrina. A partir disso e do trabalho de **VITERBO & SILVA**<sup>78</sup>(1997)e comparando esse adesivo com a neurorrafia tradicional com sutura, cujos resultados mostraram semelhança entre as técnicas, nos propusemos a avaliar esse adesivo no processo de reparação de feridas na área de palato, comparando-o ao adesivo de plasma humano comercial (Tissucol) e ao controle de salina., visto que não há relatos na literatura sobre a utilização desse adesivo no processo de cura de feridas abertas. Portanto, foram avaliados os efeitos do adesivo de fibrina convencional Tissucol® (de plasma humano) e do adesivo derivado da fração *thrombine-like* de veneno de cobra (*Crotallus durissus teriificus*) associado ao fibrinogênio bovino, na reparação de feridas padronizadas em palato de coelhos.

Essa espécie animal foi escolhida por permitir a realização de três feridas padronizadas em cada animal, eliminando o fator variabilidade individual na avaliação. O processo de reparação transcorreu naturalmente, sem alterações importantes ou prejuízo significativo para os animais.

A avaliação macroscópica, feita pela medida da área ulcerada das feridas, utilizando-se fotografias padronizadas e avaliadas em um programa analisador de imagens digitalizadas, demonstrou que no período inicial de 1 dia não houve variação significativa na área das feridas tratadas com os adesivos, em relação à área de feridas do grupo controle. Porém, com 4 dias, as áreas ulceradas demonstraram diferenças, pois as feridas, tratadas com os adesivos à base de fibrina (Tissucol e fração de veneno de cobra), apresentaram áreas menores em relação ao controle, ou seja, sugerindo um fechamento lateral da ferida mais evidente. Esse fato pode estar relacionado à estimulação da angiogênese, proporcionada pela fibrina no período de 4 dias, em dorso de ratos, segundo **DVORAK et al**<sup>22</sup> (1987) e estimulação, segundo **HEDELIN et al.**<sup>29</sup> (1983), da formação de tecido de granulação, permitindo a evolução mais rápida do tecido em reparação e favorecendo a migração mais acelerada do epitélio por sobre esse tecido. No período de 7 dias, não houve diferença estatisticamente significativa, apesar da curva demonstrativa da análise de regressão sugerir um fechamento maior das feridas tratadas com adesivo de fibrina neste período. Nos períodos de 11, 15 e 21 dias, não foi realizada avaliação macroscópica, pois as feridas não mais apresentavam sinal de ulceração clinicamente detectável.



Muitos trabalhos vêm sendo realizados com os adesivos de fibrina obtidos de plasma humano. O seu efeito hemostático tem sido ressaltado, tanto os dos adesivos disponíveis comercialmente (p. ex., Tissucol) como aqueles obtidos de banco de plasma humano ou mesmo dos próprios pacientes (adesivo de fibrina autógeno) (SALTZ et al<sup>62</sup> 1989). Alguns trabalhos relacionaram o efeito positivo desses adesivos sobre o processo de reparação (LEE<sup>39</sup> et al.1995, ROEDDECKER et al<sup>59</sup>. 1994, SPOTNITZ et al<sup>67</sup>. 1997, ROMANOS & STRUB<sup>60</sup> 1998, POHL et al<sup>56</sup>. 1979 dentre outros) e relatam a característica da fibrina como sendo um meio, ou substrato, ideal para o crescimento de fibroblastos apresentando aumento da atividade mitogênica "in vitro", pois a rede tridimensional de fibrina seria perfeitamente capaz de permitir o crescimento e a multiplicação de células (POHL et al<sup>56</sup>.1979) Esses resultados concorrem com os achados em nosso trabalho, onde também foram encontrados melhores resultados em relação à reparação tecidual, quando do uso de adesivos de fibrina.

Foi possível observar, em nosso trabalho, que o adesivo de fibrina derivado de fração de veneno de cobra mostrou-se biocompatível, não apresentando indução de dano sobre os tecidos ou efeito inibidor sobre o processo de reparação que pôde ser observado através da avaliação do dicróismo (coloração com azul de toluidina pH4). A partir do período de 7 dias do experimento, pudemos observar dicróismo positivo em todos os tratamentos, demonstrando organização macromolecular acentuada da matriz, donde se concluiu que esses adesivos não promovem efeito inibidor da reparação tecidual. Ainda foi possível observar, através da avaliação qualitativa da birrefringência das fibras colágenas, que houve uma tendência a uma

maturação mais acentuada dos feixes de fibras colágenas, nas feridas tratadas com os adesivos de fibrina, quando comparadas às do controle, o que está de acordo com os trabalhos de **LEE et al**<sup>39</sup>. (1995) e **ROMANOS & STRUB**<sup>60</sup> (1998) que demonstraram uma maior formação de fibras colágenas pelos fibroblastos e formação de uma matriz extracelular, com aumento da produção de colágeno tipo V e de feixes de fibras, que formaram uma rede biológica estável e com orientação paralela, denotando uma alta resistência da matriz extracelular. Outros autores como **LASA et al**<sup>38</sup>.(1993) testaram o efeito do adesivo de fibrina em feridas abertas, provocadas por bisturis circulares, no dorso de ratos diabéticos. Observaram que na concentração de 60 mg/ml de fibrina (comercialmente a concentração é de 37,5 a 57,5 mg/ml) promove-se um discreto atraso no fechamento das feridas, segundo os autores, devido a: 1) obstrução mecânica a migração ou proliferação de elementos celulares que participariam ativamente no processo de reparação; 2) inibição mecânica da contração da ferida; ou 3) efeito químico inibitório de um ou mais componentes do adesivo de fibrina. Porém, com a formulação de 1 mg/ml não houve diferenças histológicas significativas com as feridas não tratadas, sendo esta concentração bem próxima daquela do fibrinogênio no plasma humano. Portanto, deve-se observar, quando da utilização desses adesivos, que a concentração não seja muito alta, para se evitar um efeito inibidor na reparação de feridas abertas.

A avaliação qualitativa da evolução do tecido de granulação e da morfologia do tecido, realizada com a coloração com H.E., e a avaliação da birrefringência das fibras colágenas sugerem um efeito positivo no processo de reparação de feridas abertas em palato de coelho, quando do uso de adesivos de fibrina. Buscando uma

avaliação mais objetiva desse fato, procuramos desenvolver uma avaliação direta da medida da área dos feixes de fibras colágenas birrefringentes, utilizando-se, para tanto, o programa analisador de imagens KS 400, que capta diretamente dos cortes histológicos, sob luz polarizada, as imagens dos feixes de fibras colágenas birrefringentes (caso presentes). Por meio da padronização de intensidade de brilho, o programa mediu diretamente a área dos feixes de fibras colágenas birrefringentes, possibilitando, assim, a comparação entre os tratamentos e o controle. No nosso experimento, foram encontrados fortes indícios de efeito positivo dos tratamentos (Tissucol ou fração de veneno de cobra) na evolução e maturação de fibras colágenas avaliadas através da área de fibras birrefringentes, não havendo, porém, diferenças significativas entre os tratamentos, ou seja, os dois adesivos pareceram proporcionar uma maior formação de colágeno, em relação ao controle. Esses dados estão de acordo com os trabalhos **LEE et al**<sup>39</sup>. (1995) e **ROMANOS & STRUB**<sup>60</sup> (1998), no que se refere à afirmação dos autores sobre maior formação de colágeno, quando da utilização de adesivos de fibrina. Essa metodologia ainda é nova e merece aperfeiçoamentos, porém abre uma nova possibilidade, mais rápida, precisa e objetiva para se avaliar a formação de colágeno e, por conseguinte, a evolução do processo de reparação.

Há relatos, na literatura, da possibilidade de infecção bacteriana em áreas tratadas com esses adesivos, devido a uma maior oferta de fibrina como substrato também para bactérias (**HOUSTON & ROTSTEIN**<sup>32</sup>1988). Porém, adesivos de fibrina de plasma humano vêm sendo utilizados na fixação de enxertos de pele, mesmo em áreas de queimaduras infeccionadas, tendo resultados bastante

favoráveis (VEDUNG & HEDLUND<sup>77</sup>, 1993), levando os autores a afirmarem que o crescimento bacteriano é menor num coágulo de fibrina do que no coágulo “fisiológico” de sangue.

Uma limitação quanto ao uso de adesivos à base de plasma humano não autógenos é a possibilidade de infecções cruzadas, principalmente virais, como por exemplo vírus da hepatite e vírus HIV (MORANDINI & ORTIZ<sup>46</sup> 1992). Porém, as empresas fabricantes desses produtos afirmam haver 100% de segurança nos meios de esterilização e controle do material por verificarem a ausência de vírus, utilizando-se técnicas de biologia molecular (PCR). O adesivo de fibrina, derivado de fração de veneno de cobra teria a vantagem de não carrear esses agentes virais, porém, por serem de origem animal, bem como o fibrinogênio obtido de plasma bovino, podem, eventualmente, transmitir alguma doença animal passível de desenvolvimento em humanos. Para evitar tal fato, um rigoroso controle sanitário deve ser executado nos animais, bem como a verificação do plasma para a detecção de eventuais agentes microbianos e/ou virais. Por outro lado, há a vantagem de se ter uma fonte abundante de material para a produção desse adesivo de origem animal, devido ao porte dos animais doadores de fibrinogênio e devido à possibilidade de criação das cobras doadoras de veneno para a coleta e fracionamento da enzima semelhante à trombina.

Como pôde ser levantado na literatura , muitos trabalhos têm sido executados empregando-se os adesivos de fibrina comerciais também na área odontológica, sendo utilizados na estabilização de retalhos peridontais, com sucesso (BARTOLUCCI & PINI PRATO<sup>05</sup>1982) na fixação de enxertos gengivais livres (PINI

**PRATO et al.**<sup>54</sup> 1983) e, mais recentemente, em técnicas “regenerativas” periodontais (**PINI PRATO et al.**<sup>53</sup>. 1988, **WARRER & KARRING**<sup>79,80</sup> 1992, **CORTELLINI et al.**<sup>15</sup>. 1995, **TROMBELLI et al.**<sup>72</sup>. 1995), nas quais os autores encontraram, na sua maioria, melhores resultados quando da utilização desse material. Os resultados positivos em técnicas regenerativas podem ser explicados pelo trabalho de **CATON et al.**<sup>14</sup>. (1986), no qual os autores citam que o estabelecimento e a manutenção da ligação da fibrina com a superfície radicular parece ser um evento essencial para uma ótima reparação. Os autores relatam que a fibronectina (também encontrada no Tissucol<sup>®</sup>) é uma glicoproteína de alto peso molecular que promove a migração, adesão e atividade de síntese dos fibroblastos e que, no coágulo sangüíneo, a mesma funciona como substrato para o fator XIIIa, formando ligações co-valentes com a fibrina e o colágeno. Esses achados são importantes para justificar a utilização de adesivos de fibrina. Por outro lado, não há nenhum relato na literatura sobre a utilização do adesivo derivado de fração de veneno de cobra na área odontológica. Portanto há uma perspectiva muito grande na pesquisa desse produto como hemostático e agente protetor e estimulador da reparação de feridas em áreas doadoras de enxerto no palato, na fixação de retalhos e enxertos gengivais. Perspectivas há também com relação ao seu comportamento nas terapias regenerativas, associadas, ou não, a enxertos ósseos e a barreiras, podendo, inclusive, funcionar como meio para carreamento de agentes antimicrobianos (p. ex, tetraciclina) ou de outras substâncias que possam estimular ou auxiliar no processo de reparo e/ou regeneração óssea e/ou periodontal. Sabe-se que os adesivos de origem de plasma humano apresentam, além da fibrina, a

fibronectina e o fator XIII. A fibronectina apresenta-se como um fator de crescimento estimulador de fibroblastos e, portanto, na síntese de fibras colágenas. Faz-se necessário, desta maneira, a comparação entre o adesivo comercial e o derivado de fração de veneno de cobra, no que se refere ao potencial deste em apresentar propriedades semelhantes, ou não, àquele, visto que o adesivo derivado de veneno de cobra não contém em sua composição a fibronectina.

**ALBRECHTSEN & THAYSEN<sup>01</sup>** (1955) e **MOODY<sup>45</sup>** (1982) relataram atividade fibrinolítica na saliva, devido à presença de plasmina gerada a partir do plasminogênio, o que, segundo **MOODY<sup>45</sup>** (1982) estaria principalmente relacionado à ativação do plasminogênio pelas células epiteliais (e fragmentos destas) presentes na saliva. Esse efeito fibrinolítico da saliva poderia, segundo os autores, levar a um aumento do sangramento em lesões de mucosa e em alvéolos, após exodontia. Porém, em nosso trabalho, não foi detectado hemorragia pós-cirurgia nos animais.

**AMBROSINI et al<sup>04</sup>**. (1990) avaliaram a citocompatibilidade de três adesivos biológicos através do comportamento e proliferação de fibroblastos gengivais, em cultura, celular na presença do Tissucol<sup>®</sup>, do Biocol<sup>®</sup> e do Fibrogel<sup>®</sup>. Os autores demonstraram que as três marcas comerciais não apresentaram características citotóxicas significativas "in vitro", o que justifica sua utilização em terapia periodontal. Nesse sentido, faz-se necessário a utilização de metodologias semelhantes para a avaliação da compatibilidade do adesivo derivado de veneno de cobra em cultura de células, inclusive buscando-se quantificar o efeito do mesmo sobre as atividades mitótica e de síntese de colágeno.

Em resumo, no presente trabalho, foi possível comparar os efeitos do adesivo de fibrina comercial (Tissucol) e do adesivo derivado de fração de V.C., no processo de reparação de feridas abertas em palato de coelho, como controle efetuado com solução fisiológica a 0,9%. Os resultados, obtidos histológica/histometricamente e através da análise de fotografias padronizadas, demonstraram um efeito positivo na utilização dos dois tipos de adesivos na evolução da reparação, que fora avaliada pelo método qualitativo e quantitativo, através da birrefringência de fibras colágenas. A organização macromolecular normal do tecido, evidenciado pelo dicroísmo, revelou a não existência de ação deletéria sobre os tecidos. Faz-se necessário, porém, a elaboração de novos trabalhos utilizando-se o adesivo derivado de fração de V.C. na área odontológica, para avaliar o seu potencial como adesivo em retalhos e enxertos periodontais e, também, verificar o potencial desse produto em terapias regenerativas óssea e periodontal. Há que se levar em consideração, ainda, a necessidade de estudos comparativos entre o adesivo derivado de fração de veneno de cobra e o adesivo derivado de plasma humano que fora, inicialmente, testado em animais com objetivo de verificar a sua aplicabilidade em pesquisas com humanos, após testes de citocompatibilidade e antigenicidade, para que se possa indicar o seu uso com segurança

## **7) CONCLUSÃO:**

Baseados nos resultados e dentro dos limites desta pesquisa, podemos concluir que:

- 1) os adesivos de fibrina testados apresentaram-se biocompatíveis, não induzindo danos aos tecidos.
- 2) o adesivo derivado de fração “trhombin-like” de veneno de cobra demonstrou efeito semelhante ao Tissucol<sup>®</sup>, favorecendo, desta maneira, o processo de reparação, pois o fechamento lateral das feridas mostrou-se ser mais acelerado e a formação de fibras colágenas maior, quando comparado ao controle com salina.



## REFERÊNCIAS BIBLIOGRÁFICAS\*

- 1)ALBRECHTSEN, O.K. & THAYSEN, J.H. Fibrinolytic activity in human saliva. *Acta Physiol Scand*, Oxford, 35: 128-45, 1955.
- 2)ALEXANDER, G. et al. Gyrotoxin. A toxin from the venom of *Crotalus durissus terrificus*, is a Thrombin-like enzyme. *Toxicon*, Oxford, 26(10): 953-60, 1988.
- 3)ALVES-REZENDE, M.C.R. & OKAMOTO, T. Effects of fibrin adhesive material (Tissucol®) on alveolar healing in rats under stress. *Braz Dent J*, Ribeirão Preto, 8(1): 13-9, 1997.
- 4)AMBROSINI, P. et al. Etude in vitro de la cytocompatibilite de trois colles biologiques. *J Parodontol*, Chicago, 9(4): 345-50, 1990.
- 5)BARTOLUCCI, E.G. & PINI PRATO, G. Preliminary observations on the use of a biologic sealing system (Tissucol®) in Periodontal surgery. Short communication. *J Periodontol*, Chicago, 53 (12): 731-5, 1982.
- 6)BIELI, M. Beschleunigt der fibrinkleber die wundheilung? *Helv Chir Acta*, Basel, 59: 797-801, 1992.
- 7)BOLD, E.L. et al. The use of fibrin glue in the healing of skin flaps. *Am J Otolaryngol*, Cherry Hill, 17(1): 27-30, 1996.
- 8)BONATI et al. Cola de fibrina em perfuração corneana experimental em cão. *Arq Bras Oftalmol*, São Paulo, 58(2): 88-92, 1995.
- 9)BORST, H.G.; HAVERICH, A.; WALTERBUSCH, G.; MAATZ, W. Fibrin adhesive: an important hemostatic adjunct in cardiovascular operations. *J Thorac Cardiovasc Surg*, Saint Louis, 84 (4): 548-53, Oct. 1982.

---

\* De acordo com a NB 66, de 1978, da Associação Brasileira de Normas Técnicas (ABNT).  
Abreviatura dos periódicos em conformidade com o "Medline".

- 10) BOSCO, A.F.; PEREIRA, S.L.S.; LACERDA JUNIOR, N.; MILANEZI, L.A.  
Análise clínica de áreas doadoras de enxerto gengival livre. *Rev Assoc Paul Cir Dent*, São Paulo, 50 (6): 515-21, nov./dez. 1996.
- 11) BRENNAN, M. Fibrin Glue. *Blood Reviews*, Edinburgh, 5: 240-4, 1991.
- 12) BROWN et al. Decreased wound contraction with fibrin glue-treated skin grafts. *Arch Surg*, Chicago, 127: 404-06, 1992.
- 13) BYRNE, D.J. et al. Effect of fibrin glues on the mechanical properties of healing wounds. *Br J Surg*, Guildford, 78: 841-3, 1991
- 14) CATON, J.G. et al. Healing after application of tissue-adhesive material to denuded and citric acid-treated root surfaces. *J Periodontol*, Chicago, 57(6):385-90, June 1986.
- 15) CORTELLINI, P. et al. No detrimental effect of fibrin glue on the regeneration of intrabony defects. A controlled clinical trial. *J Clin Periodontol*, Copenhagen, 22: 697-702, 1995.
- 16) D'ARRIGO, C. & LANDOLT, A.M. Fibrin Sealant of mucoperichondreal flaps in endonasal-transsphenoidal pituitary surgery: technical note. *Neurosurgery*, Baltimore, 35 (3): 529-32, Sept. 1994.
- 17) DEPONDT, J. et al. Use of fibrin glue in Parotidectomy closure. *Laryngoscope*, Saint Louis, 106: 784-7, June 1996.
- 18) DE VIRGILIO, C. et al. Fibrin glue inhibits intra-abdominal adhesion formation. *Arch Surg*, Chicago, 125:1378-82, Oct. 1990.
- 19) Di LEO, M.D. & AMEDDE, R.G. Fibrin-Glue-reinforced paper patch myringoplasty of large persistent tympanic membrane perforations in the Guinea pig. *ORL J Otorhinolaryngol Relat Spec*, Basel, 58(1): 27-31, Jan./Feb. 1996.

- 20) DOGAN, A.; TANER, L.; OYGUR, T.; BALOS, K. Effects of fibrin adhesive material (Tissucol) application on furcation defects in dogs. *J Nihon Univ Sch Dent, Tokyo*, 34(1): 34-41, Mar. 1992.
- 21) DURHAM, L.H. et al. A method for preparation of fibrin glue. *J Laryngol Otol*, London, 101(11): 1182-6, Nov. 1987.
- 22) DVORAK, H.F.; HARVEY, V.S.; ESTRELLA, P. Fibrin containing gels induce angiogenesis. *Lab Invest*, Baltimore, 57: 673, 1987
- 23) EDEN, C.G. & COPTCOAT, M.J. Assessment of alternative tissue approximation techniques for laparoscopy. *Br J Urol*, Oxford, 78(2): 234-42, 1996.
- 24) GAUWERKY, J.F.H.; MANN, J.; BASTERT, G. The effect of fibrin and peritoneal grafts in the prevention of intraperitoneal adhesion. *Arch Gynecol Obstet*, Berlin, 247: 161-6, 1990.
- 25) GIBERSON, W.G.; Mc CARTHY, P.M.; KAUFMAN, B.H. Fibrine glue for the treatment of persistent lymphatic drainage. *J Pediatr Surg*, New York, 23(12): 1188-9, 1988.
- 26) GLOSSARY OF PERIODONTAL TERMS. 3.ed. Chicago, American Academy of Periodontology, 1992.
- 27) HAUGHEN, E. & GJERMO, P. Clinical assessment of periodontal dressings. *J Clin Periodontol*, Copenhagen, 5: 50, 1978.
- 28) HAUKIPURO, K.A. et al. Sutureless colon anastomosis with fibrin glue in the rat. *Dis Colon Rectum*, Baltimore, 31(8): 601-4, 1988
- 29) HEDELIN, H.; LUNDHOLM, K.; TEGER-NILSSON, A.C. Influence of local fibrin deposition on granulation tissue formation. *Eur Surg Res*, Basel, 15: 312, 1983.
- 30) HOMMINGA, G.N. et al. Repair of articular defects by perichondrial graft. Experiments in the rabbit. *Acta Orthop Scand*, Oslo, 60(3): 326-9, 1989.

- 31)HORSCH, R.; STARK, G.B.; KOPP, J.; SPILKER, G. Cologne burn centre experiences with glycerol-preserved allogenic skin: Part I: clinical experiences and histological findings (overgrafts and sandwich technique). *Burns*, Oxford, 20(Suppl.1): S23-6, 1994.
- 32)HOUSTON, K.A. & ROTSTEIN, O.D. Fibrin sealant in high-risk colonic anastomosis. *Arch Surg*, Chicago, 123: 230-4, 1988.
- 33)ISHITANI, M.B. et al. Laparoscopically applied fibrin glue in experimental liver trauma. *J Pediatr Surg*, New York, 24(9): 867-71, 1989.
- 34)JUAN, F.C. et al. Reparation of peripheral nerves with fibrin glue prepared from snake venom . Preliminary results. *Rev Paul Méd*, São Paulo, 113(5): 1000-2, set./out. 1995.
- 35)KIM, S.H.; GREIN, R .L.; TRAMONTINA, V.A. Aplicação do subgalato de bismuto como hemostático em cirurgia periodontal. *J Bras Odontol Clin*, Curitiba, 1(1): 31-4, jan./fev. 1997.
- 36)KIM, J.C. et al. Evaluation of tissue adhesives in closure of scleral tunnel incision. *J Cataract Refract Surg*, Fairfax, 21(3): 320-5, May 1995.
- 37)KRAM, M.B.; NUGENT, P.; REUBEN, B.I.; SHOEMAKER, W.C. Fibrin glue sealing of politetrafluethylene vascular graft anastomoses: comparison with oxidized cellulose. *J Vasc Surg*, Saint Louis, 8(5): 563-8, Nov. 1988.
- 38)LASA, C.I. et al. Effect of fibrin glue and opsite on open wounds in DB/DB mice. *J Surg res*, New York, 54: 202-6, 1993.
- 39)LEE, K.H.; KIM, M.S.; HAHN, T.W.; KIM, J.H. Comparison of histological findings in wound healing of Rabbit scleral homografts with fibrin glue (Tisseel®) and suture material. *J Refract Surg*, Thorofare, 11(5): 397-401. Sept./Oct. 1995.

- 40)LINDSEY, W.H. et al. Comparison of topical fibrin glue, fibrinogen, and thrombin in preventing seroma formation in a rat model. *Laryngoscope*, Saint Louis, 105(3): 241-3, 1995.
- 41)MARAGH, H. et al. Morphofunctional evaluation of fibrin glue versus microsuture nerve repairs. *J Reconstr Microsurg*, New York, 6(4): 331-7, 1990
- 42)MATRAS, H. Fibrin seal: the state of the Art. *J Oral Maxillofac Surg*, Philadelphia, 43: 605-11, 1985.
- 43)McCARTHY, P.M. et al. Barium-impregnated fibrin glue: application to a bleeding duodenal sinus. *Mayo Clin Proc*, Rochester, 62(4): 317-9, 1987.
- 44)MICHEL, D. & HARMAND M-F. Fibrin seal in wound healing. *J Dermatol Sci*, Limerick, 1: 325-34, 1990.
- 45)MODDY, G.H. The source of plasminogen activator in human saliva. *Arch oral Biol*, Oxford, 27: 27-33, 1982.
- 46)MORANDINI, W. & ORTIZ, V. Adesivos biológicos em cirurgia. *Acta Cir Bras*, São Paulo, 7(2): 80-5, 1992.
- 47)NEY, A.L. et al. Fibrin glue-antibiotic suspension in the prevention of prosthetic graft infection. *J Trauma*, Baltimore, 30(8): 1000-6, 1990.
- 48)NORKILD, P.; HJORTRUP, A.; KJAERGAARD, J. Tissue adhesives and intestinal anastomosis. *Ann Chirur Gynaecol*, Helsinki, 75(4): 205-08, 1986.
- 49)OHAZAMA, A. et al. Periodontal tissue regeneration using fibrin tissue adhesive material in vitro and in vivo. *Periodontal Clin Invest*, 18(1): 26-38, Spring 1996.
- 50)OKAMOTO T. et al. Implante da associação esponja de fibrina (Fibrinol) e adesivo fibrínico em cavidade cirúrgica preparada em tibia de rato. Estudo histológico. *Rev Odontol Univ São Paulo*, São Paulo, 10 (1): 33-7, 1996.

- 51) O'SULLIVAN, F.; DALTON, R.; ROSTRON, C.K. Fibrin Glue: an alternative method of wound closure in glaucoma surgery. *J Glaucoma*, Philadelphia, 5(6): 367-70, Dec. 1996.
- 52) PINI PRATO, G.P. et al. Human fibrin glue versus sutures in periodontal surgery. *J Periodontol*, Chicago, 58(6): 426-31, 1987.
- 53) \_\_\_\_\_. Fibrin and fibronectin sealing system in a guided tissue regeneration Procedure. A case report. *J Periodontol*, Chicago, 59(10): 679-83, 1988.
- 54) \_\_\_\_\_. On the use of a biologic sealing system (Tyssucol®) in periodontal surgery. *Int J Periodontics Restorative Dent*, Chicago, 4: 49-60, 1983.
- 55) PINI PRATO, G.P. On the use of a biological sealing system (Tissucol®) in periodontal therapy. II. Histologic evaluation. *Int J Periodontics Restorative Dent*, Chicago, 3: 33-41, 1985.
- 56) POHL, J.; BRUHN, H.D.; CHRISTOPHERS, E. Thrombin and fibrin-induced growth of fibroblasts: role in wound repair and thrombus organization. *Klin Wochenschr*, Berlin, 57(6): 273-7, Mar. 1979.
- 57) RIPAMONTI, U.; PETIT, J-C. Patterns of healing on replanted baboon incisors coated with an allogeneic fibrin-fibronectin protein concentrate. *J Periodontal Res*, Copenhagen, 24: 335-42, 1989.
- 58) RODRIGUEZ-FUCHS, C.A. et al. Cirugía menor segura en pacientes anticoagulados. *Sangre*, Barcelona, 3: 239-41, 1993
- 59) ROEDEKKER, K; MUENNICH, H.; NAGELSCHMIDT, M. Meniscal healing: A biomechanical study. *J Surg Res*, New York, 56: 20-7, 1994.
- 60) ROMANOS, G.E. & STRUB, J.R. Effect of Tissucol® on connective tissue matrix during wound healing: An immunohistochemical study in rat skin. *J Biomed Mater Res*, New York, 39: 462-8, 1998.

- 61) SACLARIDES, T.J. et al. Fibrin glue improves the healing of irradiated bowel anastomoses. *Dis Colon Rectum*, Baltimore, 35(3): 249-52, 1992.
- 62) SALTZ, R. et al. Application of autologous fibrin glues in burn Wounds. *J Burn Care Rehabil*, Saint Louis, 10: 504-7, 1989.
- 63) SAROFF, S.A. et al. Free soft tissue. Hemostasis and protection of the palatal donor site with a microfibrillar collagen preparation. *J Periodontol*, Chicago, 53 (7): 425-8, July 1982.
- 64) SHEPPARD, B.B. et al. Inhibition of intra-abdominal adhesions. *Am Surg*, Atlanta, 59(12): 786-90, 1993.
- 65) SPOTNITZ, W.D.; DALTON, M.S.; BAKER, J.W.; NOLAN, S.P. Successful use of fibrin glue during 2 years of surgery at a university medical center. *Am Surg*, Atlanta, 55(3): 166-8, Mar. 1989.
- 66)\_\_\_\_\_. et al. Fibrin glue from stored human plasma. *Am Surg*, Atlanta, 53(8): 460-2, Aug. 1987
- 67)\_\_\_\_\_.; FALSTROM, J.K.; RODEHEAVER, G.T. The role of sutures and fibrin sealant in wound healing. *Surg Clin North Am*, Philadelphia, 77(3): 651-69, June 1997.
- 68) STARK, G.B. & KAISER, H.W. Cologne burn centre experiences with glycerol-preserved allogenic skin: Part II: Combination with autologous cultured keratinocytes. *Burns*, Oxford, 20: 34-8, 1994.
- 69) STEIN, M.D. et al. Collagen sponge as a topical hemostatic agent in mucogingival surgery. *J Periodontol*, Chicago, 56(1): 35-8, Jan. 1985.
- 70) TOVAR, M.C. et al. Comparative study of air coagulation, fibrin sealant and suture in experimental liver injury. *Eur J Surg*, Oslo, 164: 57-63, 1998.

- 71)TRAMONTINA, V.A. Efeito do subgalato de bismuto no processo de reparação de feridas em dorso de rato. Estudo experimental histológico, histométrico e fotográfico. Piracicaba, 1997. 115p. Dissertação (Mestrado) - Faculdade de Odontologia de Piracicaba, Universidade Estadual de Campinas.
- 72)TROMBELLI, L. et al. Effects of tetracycline HCl conditioning and fibrin-fibronectin system application in the treatment of buccal gingival recession with guide tissue regeneration. *J Periodontol*, Chicago, 66(5): 313-20, 1995.
- 73)VAQUERO, J. et al. Effect of fibrin glue on postlaminectomy scar formation. *Acta Neurochir (Wien)*, Wien, 120: 159-63, 1993.
- 74)VAN DER HAM, A.C. et al. Healing of ischemic colonic anastomosis: fibrin sealant does not improve wound healing. *Dis Colon Rectum*, Baltimore, 35(9): 884-91, 1992.
- 75)\_\_\_\_\_. Effect of fibrin sealant on the integrity of colonic anastomoses in rats with faecal peritonitis. *Eur J Surg*, Oslo, 159: 425-32, 1993.
- 76)VAN DER HAM, A.C. et al. Transient protection of incomplete colonic anastomoses with fibrin sealant: an experimental study in the rat. *J Surg Res*, New York, 55: 256-60, 1993.
- 77)VEDUNG, S. & HEDLUND, A. Fibrin glue: Its use for Skin Grafting of contaminated burn wounds in areas difficult to immobilize. *J Burn Care Rehabil*, Saint Louis, 14: 356-8, 1993.
- 78)VITERBO, F. & SILVA, K.R. End-to-side Neurorrhaphy with Fibrin glue prepared from Snake venom. Study in rats. Plastic Surgical. In: ANNUAL SCIENTIFIC MEETING OF THE AMERICAN SOCIETY OF PLASTIC AND RECONSTRUCTIVE SURGEONS, 66. *Forum*, 20: 362-64, 1997.
- 79)WARRER, K. & KARRING, T. Effect of TISSEEL® on healing after periodontal flap surgery. *J Clin Periodontol*, Copenhagen, 19: 449-54, 1992.



80)WARRER, K & KARRING,T. Guided tissue regeneration combined with osseous grafting in suprabony periodontal lesions. *J Clin Periodontol*, Copenhagen, 19: 371-380, 1992.

## APÊNDICE 1

**Tabela 8** -Dados originais da área ulcerada (em pixels<sup>2</sup>)– período de 01 dia (Avaliação Macroscópica).

Controle	Tissucol	V. Cobra
.0618128	.0703916	.0584345
.0423824	.0598267	.0829835
.0607890	.0564484	.0836592
.0729510	.0704735	.0802194

**Tabela 9**-Dados originais da área ulcerada (em pixels<sup>2</sup>) – período de 04 dias (Avaliação Macroscópica).

Controle	Tissucol	V. de Cobra
.0473987	.0413996	.0344792
.0597448	.0604615	.0522511
.0467230	.0366085	.0525378
.0730943	.0581478	.0522307

**Tabela 10**- Dados originais da área ulcerada (em pixels<sup>2</sup>) – período de 07 dias (Avaliação Macroscópica).

Controle	Tissucol	V. de cobra
.0259617	.0037878	.0659896
.0112610	.0458631	.0070432
.0270264	.0103396	.0193894
.0153764	.0323294	.0280911

## APÊNDICE 2

**Tabela 11** -Medidas originais da área de feixes de fibras colágenas birrefringentes, obtidas de quatros animais diferentes – Tratamento com **adesivo derivado de veneno de cobra** / período de 4 dias, avaliadas em programa analisador de imagens KS400 (medidas em pixels<sup>2</sup>).

6035	10691	6603	6410
3872	10788	6586	8505
6296	7388	4758	7948
8224	10972	5394	10957
6137	11341	5958	11970
5236	12545	8109	7376
5252	7091	8993	11195
5133	11178	8883	11291
6535	8756	5595	10081
4871	9409	6732	10665

4947	9029	7562	10575
6934	10316	6930	10350

**Tabela 12**-Medidas originais da área de feixes de fibras colágenas birrefringentes, obtidas de quatros animais diferentes – Tratamento com **Tissucol** / período de 4 dias, avaliadas em programa analisador de imagens KS400 (medidas em pixels<sup>2</sup>).

6090	7961	7070	11771
7433	7887	4564	9490
4188	7088	7655	11451
5498	11876	8793	9973
4739	9419	5270	9641
9567	12053	8868	9117
6931	9173	7802	10128
6477	12078	5254	11435
5701	7739	5305	10359
4833	10126	4345	11805
7076	9857	8846	8720
6727	11193	6057	10765

**Tabela 13** -Medidas originais da área de feixes de fibras colágenas birrefringentes, obtidas de quatros animais diferentes – Tratamento com **Controle** / período de 4 dias, avaliadas em programa analisador de imagens KS400 (medidas em pixels<sup>2</sup>).

4839	4630	7368	4605
7837	9185	6836	4782
4891	7693	5215	7971
3150	4060	4158	5199
4843	4885	6405	6358
8847	7397	4464	6720
4313	9243	6026	8621
6850	4983	4935	8617
6165	6329	5225	7445
4159	5412	4877	5605
4529	8729	4338	8841
4256	5211	3883	7120

### APÊNDICE 3

**Tabela 14** Medidas originais da área de feixes de fibras colágenas birrefringentes, obtidas de quatros animais diferentes – Tratamento com **adesivo derivado de veneno de cobra** / período de 7 dias, avaliadas em programa analisador de imagens KS400 (medidas em pixels<sup>2</sup>).

13159	19270	18454	21151
12355	14499	22848	17688
15725	12641	19644	19261
19880	23504	19194	13610
17195	15468	14506	21887
23448	18966	15834	14988
18875	20319	20329	18105
17361	22050	20443	20232
14525	21696	17069	14328
22765	20727	16524	17766
16363	15705	19307	23112
19259	17204	15310	22289

**Tabela 15-** Medidas originais da área de feixes de fibras colágenas birrefringentes, obtidas de quatros animais diferentes – Tratamento **Tissucol** / período de 7 dias, avaliadas em programa analisador de imagens KS400 (medidas em pixels<sup>2</sup>).

18560	21268	sem	16392
22109	20548	medida	18423
17545	17185	Corte	17117
15262	13254	Histológico	16269
14491	14072	inadequado	22993
20881	14644		14048
24369	21980		15225
15870	18261		23764
13804	14414		17698
15843	23046		14895
20525	20973		18569
18463	16880		15511

**Tabela 16-** Medidas originais da área de feixes de fibras colágenas birrefringentes, obtidas de quatros animais diferentes – Tratamento **Controle** / período de 7 dias, avaliadas em programa analisador de imagens KS400 (medidas em pixels<sup>2</sup>).

14480	18031	12095	14852
11199	15626	15101	13185
18672	13072	13206	16164
10199	16593	12647	11229
15833	12384	13395	12915
9421	11145	17707	19638
13738	18692	20133	12568
15257	12627	12586	20328
16016	12830	12527	15993
14239	13531	13313	16032
12440	15563	15237	12335
18153	15192	16373	18293

#### APÊNDICE 4

**Tabela 17-** Medidas originais da área de feixes de fibras colágenas birrefringentes, obtidas de três animais diferentes – Tratamento **Adesivo derivado de veneno de cobra** / período de 11 dias, avaliadas em programa analisador de imagens KS400 (medidas em pixels<sup>2</sup>).

33448	35939	27148
35531	29555	28027
27312	28517	23043
29465	37471	27892
26860	30212	29000
23016	37966	27500
32344	35880	29323
29177	33155	30206
30863	29409	37043
29868	24696	33925
29467	27033	22537
34182	38038	31217

**Tabela 18-** Medidas originais da área de feixes de fibras colágenas birrefringentes, obtidas de três animais diferentes – Tratamento **Tissucol** / período de 11 dias, avaliadas em programa analisador de imagens KS400 (medidas em pixels<sup>2</sup>).

37523	35877	33881
34968	30609	34771
32200	27847	34913
31641	30599	31157
32857	34087	35014
31242	31292	25216
27356	26765	24572
32190	26731	29124
27837	32871	26574
34455	34799	32060
31810	35613	30818
32742	34366	27665

**Tabela 19-** Medidas originais da área de feixes de fibras colágenas birrefringentes, obtidas de três animais diferentes – Tratamento **controle** / período de 11 dias, avaliadas em programa analisador de imagens KS400 (medidas em pixels<sup>2</sup>).

28985	27352	32555
24886	21714	20568
25014	26365	25478
27184	29928	25321
21026	27518	21171
21184	32233	29342
32303	25767	28166
27495	25890	27946
21679	30060	22746
26615	25008	21806
23294	22851	32919
24688	27224	34999

#### **APÊNDICE 5**

**Tabela 20 -** Medidas originais da área de feixes de fibras colágenas birrefringentes, obtidas de quatro animais diferentes – Tratamento **Adesivo derivado de veneno de cobra** / período de 15 dias, avaliadas em programa analisador de imagens KS400 (medidas em pixels<sup>2</sup>).

69750	82578	71097	82374
79057	81290	83069	75838
70871	69907	76887	77938
69197	66868	82646	80580
74591	78899	79081	78445
74522	67936	68584	71262
74572	70769	80553	77728
71622	73184	68927	80073
81721	69319	78983	67164
75621	77288	79704	73131
70877	83875	72455	74465
69427	78441	79247	76973

**Tabela 21** Medidas originais da área de feixes de fibras colágenas birrefringentes, obtidas de quatro animais diferentes – Tratamento **Tissucol** / período de 15 dias, avaliadas em programa analisador de imagens KS400 (medidas em pixels<sup>2</sup>).

82576	72544	83417	83330
75989	75497	73129	71510
69773	74780	77344	66341
75433	82267	80035	75201
71339	80819	72329	84387
75133	83670	78564	81469
84359	77246	75178	77473
73208	67715	82901	79844
77293	65162	65651	69091
69111	65875	80844	75459
79841	68458	65381	77345
78061	83839	63395	62359

**Tabela 22** Medidas originais da área de feixes de fibras colágenas birrefringentes, obtidas de quatro animais diferentes – Tratamento **Controle** / período de 15 dias, avaliadas em programa analisador de imagens KS400 (medidas em pixels<sup>2</sup>).

75287	72457	73163	73310
79132	73198	72164	71062
72624	65320	72382	72978
73329	80738	77108	75809
68062	73047	71528	69609
69761	72023	76938	81942
73172	71541	69755	69534
76708	74981	67856	70816
64440	74240	76372	71154
74748	68792	67822	78534
70638	69623	67433	67893
66088	72808	75467	82214

## APÊNDICE 6

**Tabela 23-** Medidas originais da área de feixes de fibras colágenas birrefringentes, obtidas de quatro animais diferentes – Tratamento **Adesivo derivado de veneno de cobra** / período de 21 dias, avaliadas em programa analisador de imagens KS400 (medidas em pixels<sup>2</sup>).

113560	109876	100310	118074
120046	103456	105441	109386
118843	119886	115088	118036
99892	120031	105534	117380
108293	102556	117555	113514
103990	100879	105162	115403
119008	101354	118166	102386
110541	116778	106616	120190
109262	103226	100973	110207
112359	99895	110153	120800
100170	118989	121017	115584
113690	117885	111962	110263

**Tabela 24-** Medidas originais da área de feixes de fibras colágenas birrefringentes, obtidas de quatro animais diferentes – Tratamento **Tissucol** / período de 21 dias, avaliadas em programa analisador de imagens KS400 (medidas em pixels<sup>2</sup>).

123298	109650	104994	124051
115045	102245	120462	111655
99769	111699	119880	119072
108834	105185	106119	119536
119043	112012	111390	110597
100154	107599	117446	118895
119705	120146	104855	104760
119151	99969	117580	111504
118350	110047	106591	120465
109605	109166	109602	116980
113062	112074	99970	99993
109407	123190	117044	119175

**Tabela 25-** Medidas originais da área de feixes de fibras colágenas birrefringentes, obtidas de quatro animais diferentes – Tratamento **Controle** / período de 21 dias, avaliadas em programa analisador de imagens KS400 (medidas em pixels<sup>2</sup>).

119557	99450	118786	101253
115108	111768	98794	120065
119958	111342	112521	118811
121445	107100	114154	98585
115185	104760	115293	114872
100885	104992	120038	116825
98983	111041	99662	112547
101662	102065	103194	105645
116659	103491	99965	111824
101690	108359	114464	113017
7104351	107942	112828	109314
101881	109684	114813	116002

#### Apêndice 7

**Tabela 26-** Quadro da Análise de variância utilizado para a análise estatística, aplicado para a avaliação da área de feixes de fibras colágenas birrefringentes.

Variável Dependente: T\_BIRREF Birrefringência <sup>^</sup>0.6

Causa de Variação Pr > F	GL	Soma de Quadrados	Quadrados Médios	Valor F
TRAT	2	104454.86402533	52227.43201267	39.77
0.0001**				
DIAS	4	70892335.81208470	17723083.95302120	13496.12
0.0001**				
TRAT*DIAS	8	16590.30636671	2073.78829584	1.58
0.1275 <sup>ns</sup>				
Resíduo	669	878529.68365827	1313.19833133	
Total Corrigido	683	71885011.25623040		

\*\* Significativo pelo teste F no nível de significância de 1% .

<sup>ns</sup> Não significativo no nível de significância de 5%.