

ANTONIO FERNANDO MARTORELLI DE LIMA

*Este exemplar foi
devidamente corrigido
conforme produção C.P.G. 1036/83
Piracicaba, 07 de junho de 1988*

DR. LOURENÇO BOZZO
PROF. TITULAR DE PATOLOGIA
FOP-UNICAMP


QUANTIFICAÇÃO DA PRESSÃO E AVALIAÇÃO
HISTOBACTERIOLÓGICA DA RASPAGEM DENTAL
E DO ALISAMENTO RADICULAR "in vitro".

Orientação: Prof. Dr. Lourenço Bozzo
Prof. Dr. Homero Habel Rodrigues

Tese apresentada ao Curso de Pós-Graduação em Biologia e Patologia Buco Dental, na área de Patologia, da Faculdade de Odontologia de Piracicaba, Universidade Estadual de Campinas, para obtenção do Título de Mestre em Ciências.

Piracicaba
1988

1



Agradecimentos

À Faculdade de Odontologia de Ribeirão Preto da Universidade de São Paulo, na pessoa de seu diretor Professor Doutor Luis de Jesus Nunes.

À Faculdade de Odontologia de Piracicaba da Universidade Estadual de Campinas nas pessoas de seu diretor Professor Doutor Simonides Consani, e diretor associado Professor Doutor Renato Roberto Birral.

Ao Professor Doutor Lourenço Bozzo, orientador, que com muita consideração transmitiu-me seus ensinamentos e sua experiência.

Ao Professor Doutor Guilherme Blumen, coordenador do Curso de Pós Graduação em Biologia e Patologia Buco Dental, da Faculdade de Odontologia de Piracicaba da Universidade Estadual de Campinas.

Aos Professores Doutores Aparecido do Nascimento, Antonio Wilson Sallum e Sérgio de Toledo, da área de periodontia da Faculdade de Odontologia de Piracicaba, pela apreciação e colaboração.

Ao Professor Mario Fernando de Goes, pelo apoio e constante estímulo.

Ao meu colega e irmão Antonio Carlos Martorelli de Lima.

As técnicas Hisako Sakai e Nilce de Oliveira Wolga do laboratório de Histologia do Departamento de Ciências Morfológicas da Faculdade de Odontologia de Ribeirão Preto, pela excelência de seu trabalho.

À senhora Sueli Duarte de Oliveira Soliani, pela revisão bibliográfica.

Aos senhores Adário Cangiani e Pedro Sérgio Justino, do Centro de Recursos da Aprendizagem da Faculdade de Odontologia de Piracicaba.

Minha gratidão

ao Professor Doutor Homero Habel Rodrigues, da área de Histologia Experimental Aplicada à Clínica Odontológica, do Departamento de Ciências Morfológicas da Faculdade de Odontologia de Ribeirão Preto da Universidade de São Paulo, cuja maior virtude foi dominar seus conhecimentos em benefício de seus semelhantes, pela sensatez e sobriedade, características de sua sabedoria, com a qual se dedicou na orientação segura deste trabalho.

Aos meus pais, Fernando e Clélia
pelos ensinamentos que nortearam minha vida.

A minha esposa Sonia Regina, e
nossas filhas Ana Teresa
Maria Isabel
Ana Elisa
Maria Fernanda
razão do meu trabalho.

Sumário

	página
1. Introdução	7
2. Revisão da Literatura	8
2.1. Cimento radicular normal	8
2.2. Cimento exposto ao ambiente oral	8
2.3. Relação dento gengival	9
2.4. Raspagem dental e alisamento radicular	10
2.5. Acondicionamento químico da superfície radicular	10
3. Proposição	12
4. Material e Método	13
4.1. Dentes submetidos a raspagem dental e alisamento radicular	13
4.2. Dentes submetidos a raspagem e alisamento radicular associado ao acondicionamento com ácido cítrico	13
4.3. Critérios de inclusão e avaliação histológica	13
4.4. Aplicação dos estensômetros na cureta Gracey para a quantificação da pressão de raspagem e alisamento	14
4.5. Análise estatística da pressão de raspagem e alisamento radicular	14
5. Resultados	16
5.1. Análise quantitativa da raspagem e alisamento radicular	16
5.2. Aspectos histológicos da superfície radicular controle com remanescente periodontal normal	17
5.3. Aspectos histobacteriológicos da superfície radicular controle com doença periodontal	17
5.4. Aspectos histobacteriológicos da superfície radicular tratada por raspagem e alisamento	17
5.5. Aspectos histobacteriológicos da superfície radicular tratada por raspagem e alisamento associado ao acondicionamento com ácido cítrico	18
6. Figuras e Tabelas	19
7. Discussão	29
8. Conclusões	36
9. Referências Bibliográficas	37

A mais importante medida no tratamento da inflamação das gengivas é a remoção dos depósitos dos dentes, e, então, despertar na mente dos pacientes a determinação de mantê-los limpos no futuro.

Estas duas medidas são absolutamente necessárias para o sucesso, nada pode ser completo a não ser que elas possam ser escrupulosamente executadas.

A remoção dos cálculos de tal maneira a assegurar o sucesso é uma das mais difíceis operações da cirurgia dental. Uma outra dificuldade mais séria no caminho do sucesso, são as noções muito negligentes e ineficientes que foram criadas na profissão há muito tempo.

Quando os dentistas aprenderem que esta operação tem igual importância, e requer tanto escrupulo quanto a obturação de dentes, e quando eles mesmos aplicarem com a mesma diligência para adquirir a necessária destreza em seu desempenho, eles serão premiados com o sucesso; sem isso, o sucesso do tratamento desta doença não pode ser conseguido.

G.V.Black (1886)

1. INTRODUÇÃO

A terapêutica periodontal que trata da parede dental das bolsas periodontais objetiva a remoção da placa bacteriana e estruturas dentais contaminadas por ela (Borghetti e col., 1987) até obter-se uma superfície radicular limpa, plana, lisa e dura (Armitage, 1984).

Os procedimentos terapêuticos são dirigidos ao agente etiológico principal da doença periodontal ou à estrutura dental, que contaminada por substâncias citotóxicas, possam induzir resposta inflamatória no tecido conjuntivo adjacente.

Em que pese a dificuldade da realização da raspagem dental e do alisamento radicular em relação à área a ser tratada e ao acesso do instrumento, bem como em determinar quanto da estrutura dental contaminada deva ser removida (Borghetti e col., 1987; Buchanan & Robertson, 1987; Bye e col., 1986), a raspagem dental e o alisamento radicular possibilitam o controle clínico da doença periodontal (Listgarten & Rosenberg, 1979; Caton & Nyman, 1980; Nyman e col., 1981; Steiner e col., 1981 e Sthal e col., 1982 e 1983).

O acondicionamento químico da superfície radicular tratada (Register & Burdick, 1976; Ririe e col., 1980; Chaves, 1984; Lambrianidis e col., 1988) demonstra que o ácido cítrico influi na remoção de detritos (smear layer) e na abertura dos túbulos dentinários, expondo fibras colágenas da matriz dentinária quando aplicado após a realização da raspagem e alisamento radicular.

Alguns autores procuraram avaliar o efeito bactericida de algumas substâncias que pudessem promover uma desinfecção da superfície radicular auxiliando a terapia periodontal (Daly, 1982; Polson e col., 1982 e Olson e col., 1985), entretanto, Bascones (1987) demonstrou que os microrganismos podem invadir o cimento exposto a cavidade bucal em decorrência de doença periodontal. Outros autores preocuparam-se com tipos ou números de aplicações dos instrumentos, ou pressão de corte utilizada, ou mesmo características histobacteriológicas dos tecidos dentais alterados pela doença periodontal (Selvig, 1966; Langeland e col., 1974; Caton e col., 1986; Polson e col., 1982; Eide e col., 1983; Olson e col., 1985; Borghetti e col., 1987; Langeland, 1987; Magalhães, 1988).

A partir desta literatura, refletindo sobre as dúvidas que dela surgiram, perguntamos: 1. Quanto de tecido dental é removido pela raspagem e alisamento radicular? 2. Que aspecto histológico apresenta a raiz dental após tais procedimentos clínicos? 3. Existe a possibilidade de remoção completa de placa e de microrganismos da dentina remanescente contaminada e destituída de cimento protetor? Estes são alguns dos aspectos que estudaremos.

2. REVISÃO DA LITERATURA

2.1. Cimento radicular normal

Para melhor compreensão do tema seria oportuno recordar alguns detalhes histológicos importantes sobre a estrutura do cimento.

O cimento é tecido conjuntivo mineralizado, permeável, não vascularizado e não inervado. Tem estrutura semelhante a do osso porém com função diferente. Sua formação depende da existência prévia de uma camada de pré-dentina. Essa pré-dentina estimula as células mesenquimais a diferenciarem-se em cementoblastos que depositam o cimento. O cimento depositado na proximidade da junção cimento dentina é afibrilar, quase que totalmente mineralizado. No cimento mais periférico, do tipo fibrilar, encontram-se fibras e matriz orgânica mineralizada ou não (Eide e col., 1983; Selvig, 1965).

O aspecto morfológico do cimento é variável e depende de sua aposição contínua durante a vida do dente no alvéolo. A sua espessura varia de 20 a 50 micrômetros na porção cervical, a até 150 a 200 micrômetros na porção apical (Lindhe, 1985). É composto por uma porção mineralizada, predominantemente hidroxiapatita, e uma matriz orgânica constituída por fibras colágenas envoltas por material interfibrilar amorfo (Selvig, 1965).

O cimento celular é caracterizado pela presença de cementócitos aprisionados na própria matriz cementária. Essas células emitem prolongamentos citoplasmáticos por canalículos que se comunicam, dirigidos ao ligamento periodontal de onde provêm sua nutrição. O cimento celular predomina no terço apical, porém pode ocorrer em toda superfície radicular. O do tipo acelular é caracterizado pela ausência dos cementócitos e é depositado mais lentamente.

A principal função do cimento é fixar o dente no alvéolo através de fibras de Sharpey (Lindhe, 1985) cuja forma, espessura, número e orientação dependem da função e da posição do dente no arco (Mjor, 1983). A própria fibra de Sharpey pode ter sua porção central não mineralizada (Eide e col., 1983).

O cimento é recoberto por uma camada de pré-cimento resistente à reabsorção. Várias causas podem provocar reabsorção do cimento e da dentina; se a causa for eliminada poderá ocorrer neoformação e a reparação (Sikal, 1975).

2.2. Cimento exposto ao ambiente oral

Exposto ao ambiente oral por várias causas, inclusive como consequência da doença periodontal, ou mesmo após a realização de raspagem no tratamento periodontal, o cimento mostra uma zona de alta densidade ao raio X com aproximadamente 10 micrômetros de espessura (Mjor, 1983), que pode significar as vezes um maior grau de mineralização (Selvig & Zander, 1962).

Quando exposto ao ambiente oral, cimento e dentina podem apresentar cárie, caracterizada por descoloração, amolecimento, alteração do conteúdo mineral favorecendo a penetração de microrganismos (Mjor, 1983). Pode ocorrer também um processo contínuo de desmineralização e remineralização do cimento exposto aos fluídos bucais (Selvig, 1969). A cárie do cimento inicia-se por sequestração parcial de sais minerais, modificação e perda da matriz orgânica (Selvig, 1966), sem que mecanicamente ocorra perda de contorno superficial identificável ao microscópio óptico (Hals & Selvig, 1977). É possível haver uma reprecipitação mineral da mesma forma que ocorre com a cárie de dentina

(Mjor, 1983).

Alteração da matriz orgânica do cimento pode ser a causa da desorganização das fibras colágenas do ligamento periodontal. Essas alterações também podem ser produzidas por enzimas salivares ou bacterianas, em consequência da exposição do cimento ao ambiente oral (Mjor, 1983).

O processo inflamatório induz alterações das fibras periodontais inseridas no cimento causando perda de orientação (Selvig, 1966) ou desintegração por onde parece começar a cárie (Mjor, 1983). Segundo Westbrook e col. (1974) 70 por cento das cáries apresentam invasão de microrganismos com destruição da matriz dentinária.

Eide e col. (1983) descreveram quatro zonas do cimento envolvido por doença periodontal. A primeira é constituída por fibras colágenas intactas e inseridas no cimento; a segunda é composta por fibras colágenas parcialmente destruídas entre o limite apical da placa bacteriana e as fibras intactas inseridas; a terceira zona é caracterizada por uma área de completa destruição das fibras colágenas, imediatamente coronária ao epitélio juncional, mas dentro da bolsa periodontal; e a quarta zona é uma área da raiz exposta ao ambiente oral. Esses autores verificaram que com exceção da primeira zona, todas as demais são revestidas por um material amorfo mineralizado ao qual se incorporam endotoxinas, sendo por isso, incompatíveis com a saúde periodontal.

A raspagem dental feita com o objetivo clínico de remover o cimento alterado, provavelmente inclui a remoção mecânica de endotoxinas, que parecem influir no processo de reparação periodontal (Eide e col. 1983), mas que a nosso ver carecem de melhores informações científicas, particularmente a terceira e a quarta zona do cimento que avaliaremos por técnica histobacteriológica em nosso trabalho.

2.3. Relação dento-gengival

Gottlieb (1921) criou o conceito de inserção epitelial, segundo o qual a relação entre tecido mole e dente processava-se através de união orgânica direta entre as células epiteliais e a superfície dental. Waerhaug (1952) verificou que a relação gengiva/dente não era uma função de barreira, sendo ambos separados por um espaço capilar. Em 1962 foi elaborado um outro conceito que perdura até hoje e define a junção dento gengival compreendida por epitélio juncional e hemidesmossomos.

A doença periodontal ocorre no paradonto envolvendo alterações do epitélio juncional e na interface epitélio/conjuntivo. Tais alterações propiciam o aparecimento da bolsa periodontal ou da recessão gengival, que caracterizam clinicamente uma relação alterada do tecido mole com o dente (Stern, 1981).

Bascones (1987) estudando a doença periodontal, verificou a presença de microrganismos no cimento apical ao epitélio juncional. Os microrganismos também foram notados alojados entre fibras do ligamento periodontal e no local em que havia inserção de fibras de Sharpey no cimento.

Langeland e col. (1974) demonstraram que a doença periodontal pode causar além de alterações profundas no cimento e na dentina, inflamação e desintegração pulpar, muitas vezes assintomática. A contaminação pulpar via canais acessórios, ou mesmo canal principal via ápice, leva com relativa frequência à necrose parcial da polpa dental.

A reabsorção e a aposição são processos muitas vezes concomitantes em áreas afetadas e próximas, em um mesmo dente.

2.4. Raspagem_dental_e_alisamento_radicular

A terapêutica periodontal visa restabelecer uma relação dento-gengival adequada consistindo da reorganização de epitélio juncional alterado (Stern, 1981). A raspagem dental e o alisamento radicular são passos clínicos indispensáveis dessa terapia periodontal, embora existam dúvidas a respeito do número ideal de raspagens necessárias. Segundo Armitage (1984) o término do alisamento radicular é alcançado quando as raízes estão clinicamente limpas, lisas, planas e duras, mas são informações um tanto vagas e subjetivas.

A raspagem radicular sempre foi de interesse para diversos autores que estudaram as modificações da estrutura dental provocadas pela instrumentação mecânica. Do ponto de vista clínico-histológico a superfície radicular torna-se lisa e plana quando submetida a instrumental manual (Bye e col. 1986).

A quantidade de dente removida pela instrumentação também tem sido avaliada. Segundo Bye e col. (1986) o cimento quase sempre é removido, embora Garret e col. (1978) informem que são necessárias apenas 10 aplicações do instrumento raspador para que isso ocorra. Borghetti e col. (1987) verificaram que 4 aplicações do instrumento raspador são suficientes para a remoção de 20 a 60 micrômetros de cimento. Entretanto, esses autores não avaliam a pressão utilizada nesse procedimento clínico. Nesse sentido, Magalhães (1988) pode quantificar a pressão de raspagem e alisamento utilizando para isso uma cureta periodontal computadorizada. Assim, utilizando pressões de corte conhecidas através de um estensômetro ajustado a uma cureta Gracey, o autor conseguiu registrar pressões e números de movimentos de raspagem ao remover placa e cálculo de dentes humanos. Ficou demonstrado que a dentina nua após raspagem do cimento alterado pode permanecer profundamente contaminada por microrganismos. Irregularidades naturais do processo de raspagem são histologicamente evidenciadas.

A evolução da doença periodontal envolve alterações substanciais na estrutura periodontal de suporte. No século XIX havia a preocupação de utilizar-se de algum método terapêutico complementar com auxílio de substâncias químicas. Younger já em 1897 relatava o efeito do ácido láctico na desmineralização e remoção parcial do cimento alterado por piorrêia.

Segundo Langeland e col. (1974) e Wirthlin (1981) com a exposição de cimento ou dentina à bolsa periodontal ocorre além do aparecimento de lacunas de reabsorção, a penetração de material citotóxico na superfície radicular exposta dificultando o tratamento. Da mesma forma, o processo inflamatório que se instala na polpa dental em decorrência do acúmulo de placa bacteriana faz com que ocorram reabsorção e conseqüente aparecimento de lacunas de Howship. Essas lacunas podem alojar microrganismos, sendo esse um dos aspectos que queremos também estudar.

2.5. Acondicionamento_químico_da_superfície_radicular

Register (1973) utilizando modelo experimental animal, procurou demonstrar a nível histológico a reinserção de fibras através da cementsogênese em dentes tratados cirurgicamente. Nova inserção de tecido conjuntivo na superfície dental tratada depende da aposição de novo cimento (Wirthlin, 1981; Steiner e col. 1981). A regeneração do

periodonto depende de remanescente periodontal íntegro a partir do qual migram células formadoras de novo cemento, osso e fibras (Wirthlin, 1981; Nyman e col., 1981; Dreyer & Herrden, 1986; Aukhil e col., 1987; Karring e col., 1987).

Egelberg (1987) sugere que a desmineralização da superfície radicular com ácido cítrico influi na inserção de fibras colágenas na dentina peritubular. A detoxificação da superfície contaminada facilitaria a proliferação de fibroblastos na área tratada.

O ácido cítrico, associado a enzimas (Daryabegi e col., 1981; Babay e col., 1985) ou detergentes (Blomlof e col., 1987) não parece influir na reinserção, no controle de placa ou na profundidade da bolsa (Forgas & Gound, 1987). Esses resultados são semelhantes aos de Ripamonti e col. (1987) que não encontraram diferenças também na cementogênese.

O ácido cítrico quando aplicado apenas sobre dentina raspada, plana, lisa e limpa (Egelberg, 1987; Ririe e col., 1980; Garret e col., 1978; Polson e col., 1984; Cogan e col., 1984) atuaria sobre a matriz orgânica peritubular desmineralizando-a e favorecendo a adesão celular.

Caton e col. (1986) não verificaram tal efeito do acondicionamento ácido sugerindo que a camada de detritos (smear layer) resultante da instrumentação periodontal era prejudicial. Segundo Polson e col. (1984) tal camada de detritos, de espessura variável entre 2 e 15 micrômetros, era composta por partículas orgânicas e inorgânicas, intimamente ligada ao dente. Tal camada segundo Chaves (1984) só seria removida pelo acondicionamento químico após a raspagem e alisamento radicular.

Polson & Hanes (1987) utilizaram dentes portadores de doença periodontal implantados no dorso de ratos para comparar a resposta tecidual. Os dentes hígidos controles apresentavam uma camada superficial eosinofílica não observada nos dentes afetados a não ser quando estes eram submetidos ao acondicionamento ácido. Sugeriam esses autores que essa zona eosinofílica poderia significar diferença de resposta por adesão celular.

As endotoxinas, subprodutos dos microrganismos, são indutoras de doença periodontal, além de impedirem a regeneração tecidual (Polson e col., 1986). A remoção química de endotoxinas foi tema de pesquisa de vários autores que estudaram a influência da detoxificação da superfície radicular (Olson e col., 1985; Smith & Wayman, 1986; Sarbinoff e col., 1983).

Para finalizar, queremos comentar que algumas pesquisas de Langeland e col. (1974), Biffi e col. (1987), Lopes e col. (1987) e Magalhães (1988), que constituem uma das linhas de pesquisa sobre biocompatibilidade de materiais na disciplina de Histologia Oral Aplicada a Clínica de Odontologia da Faculdade de Odontologia de Ribeirão Preto da Universidade de São Paulo, demonstram de forma consistente, que a avaliação clínico-radiográfica da cárie em dentina e cemento não tem correlação com o diagnóstico histobacteriológico. Entendemos que a mesma limitação poderá ser encontrada em nossa pesquisa quando a nível radicular formos avaliar a presença de cárie e placa bacteriana. Algumas colorações histobacteriológicas, são específicas para identificar microrganismos. Entre elas escolhemos a coloração de Gram para tecidos, modificada por Brown e Brenn (Luna, 1960) e que utilizaremos em cortes parafinados seriados em dentes humanos com doença periodontal de evolução natural, procurando ampliar um pouco mais nossa visão so-

bre esse discutido tema.

3. PROPOSIÇÃO

Será objeto da presente pesquisa "in vitro":

- 1 - Registrar a pressão clínica de raspagem radicular necessária para a remoção de placa bacteriana, de cimento e de dentina alterados por doença periodontal, usando-se para esse fim cureta Gracey computadorizada.
- 2 - Avaliar a nível histobacteriológico em cortes parafinados seriados se os procedimentos mecânicos de raspagem e alisamento radicular são eficazes na remoção dos tecidos alterados, e se desalojam adequadamente os microrganismos dos tecidos dentais afetados.
- 3 - Avaliar a metodologia empregada e sua condição de reprodutibilidade para futuros projetos desta natureza na área de periodontia.

4. MATERIAL E MÉTODO

Neste estudo foram utilizados 26 dentes incisivos e caninos humanos, extraídos de pacientes com idade entre 25 e 35 anos, que envolvidos por doença periodontal, apresentavam perda de inserção maior ou igual a 5 milímetros. Os dentes foram fixados em formol tamponado a 10 por cento até serem submetidos a tratamento, quando foram divididos em grupo I, constituído por 10 espécimes (casos de 1 a 10), e grupo II, por 16 outros (casos de 11 a 26). Após raspagem e alisamento radicular em uma das faces todos os dentes foram processados por cortes histológicos.

4.1. Dentes submetidos a raspagem dental e alisamento radicular

No grupo I, para a raspagem dental inicial, semelhante ao procedimento clínico, utilizou-se uma cureta tipo Gracey 5/6 computadorizada que permitia controlar a pressão de corte, aplicada 20 vezes sobre a área de tratamento. Esta raspagem foi realizada para a remoção de cálculo aderido à superfície radicular. A adaptação de estensômetros elétricos à cureta será explicado adiante em detalhes.

Uma segunda cureta Gracey número 5/6, de estoque, completou a remoção de cálculo e de placa bacteriana aplicando-a mais 40 vezes sobre a superfície experimental, procurando exercer pressão de corte similar a utilizada nas 20 aplicações iniciais. Esta segunda raspagem complementar foi suficiente para que o dente fosse considerado clinicamente limpo.

No procedimento de alisamento radicular utilizou-se novamente a cureta Gracey especial, ligada ao sensor digital, que registrou a pressão de corte das 20 aplicações de alisamento radicular na superfície experimental (Tabela 1).

4.2. Dentes submetidos a raspagem e alisamento radicular associado ao acondicionamento com ácido cítrico

No grupo II, após a realização do alisamento radicular igual ao grupo I, a superfície experimental recebeu uma aplicação tópica de ácido cítrico pH 1,0, através de mecha de algodão, durante três minutos, conforme a técnica descrita por Corley, 1982.

4.3. Critérios de inclusão e avaliação histológica

Após o tratamento os dentes foram lavados com água destilada e mantidos em formol tamponado por mais 24 horas antes do processamento histológico.

Para facilitar a desmineralização, a desidratação e a inclusão em parafina, todos os espécimes das amostras I e II foram seccionados transversalmente, e reduzidos no seu tamanho com disco de diamante sob jatos d'água (Rodrigues & Langeland, 1981), desprezando-se toda a coroa e o terço apical. A desmineralização para processamento histológico foi realizada com ácido nítrico a 5 por cento, sob agitação constante, substituindo-se os banhos a cada 24 horas durante quatro dias (Rodrigues & Horta, 1977). Uma vez desmineralizados os espécimes foram desidratados por quatro horas em quatro banhos de álcool, diafanizados por duas horas em três banhos de benzol, e incluídos em parafina a 56°C por cinco horas.

Foram obtidos cortes transversais seriados com seis micrômetros de espessura, partindo sempre da extremidade voltada para o ápice e abrangendo cerca de três a quatro milímetros em direção oclusal. O

lado oposto, controle, não tratado, era identificado com uma pequena perfuração na dentina situada entre o canal radicular e o cimento.

Os cortes histológicos seriados, foram corados alternadamente pelo tricrômico de Masson e pela coloração histobacteriológica de Gram, modificada por Brown e Brenn (Luna, 1960).

A eficiência da raspagem e alisamento radicular levou em consideração: a presença ou ausência de cimento remanescente e de dentina exposta; detritos sobre a superfície radicular; e presença de placa ou de microrganismos nos túbulos dentinários em profundidades variáveis.

Para melhor compreensão do texto, consultar também as tabelas, figuras e textos explicativos ilustrativos do capítulo de resultados.

4.4. Aplicação dos estensômetros da cureta Gracey para a quantificação da pressão de raspagem e alisamento

O sensor digital idealizado por Rodrigues & Pelá (1984), é utilizado para registro da pressão manual de corte, e expressa também a resistência da dentina e do cimento ao corte. Dois transdutores de pressão resistivos, ou estensômetros, são ajustados à cureta Gracey. Estes são compostos de um fio de Ni-Cu preso em moldura de papel e colados em posição diametralmente oposta no colo da cureta periodontal (Magalhães, 1988).

Os estensômetros estão ligados eletricamente como ramos da ponte de Wheatstone no sensor digital. A saída da ponte está conectada a um amplificador de sinal contínuo de baixo ruído, cuja saída, por sua vez está ligada a um milivoltímetro.

A pressão exercida pelo operador ao nível da parte ativa da cureta introduz uma deformação em seu colo que é possível de ser quantificada e registrada em um mostrador digitalizado expressando em "micro strains" as deformações ocorridas no colo da cureta periodontal.

Os valores digitais registrados contidos na tabela 1, correspondem ao pico da deformação ocorrida durante a realização da pressão. Precauções foram tomadas para que pequenas variações de posição da mão do operador no cabo da cureta periodontal não interferissem na reprodutibilidade do método, procurando empunhá-la sempre da mesma maneira.

A calibração do aparelho é feita convencionalmente, fixando-se a cureta pelo cabo em uma haste imóvel e adicionando-se pesos em um pequeno prato de balança preso em sua ponta ativa (ver figura 1 e texto explicativo).

Os valores originais em "microstrains" colhidos durante a raspagem e alisamento não foram transformados em gramas, evitando-se assim a utilização de valores com mais um algarismo nas tabelas, sem que essa conduta alterasse os resultados da avaliação estatística.

4.5. Análise estatística da pressão de raspagem e alisamento radicular

Inicialmente foram calculadas as médias e os desvios padrão das pressões de raspagem e de alisamento radicular. Os valores originais são obtidos de 20 leituras para a raspagem e de 20 leituras para o alisamento de cada espécime (tabela 1).

Para testar a normalidade da distribuição amostral, utilizou-se um programa elaborado por Maia Campos, 1988 (*) do qual constam quatro etapas que visam concluir se a distribuição de um determinado

conjunto de dados experimentais é normal, se as variâncias são independentes e homogêneas e a amostra homocedástica, o que permitiria a aplicação de um teste paramétrico.

A primeira etapa do programa calcula os parâmetros da distribuição amostral; a segunda etapa elabora uma distribuição de frequência padrão, com intervalos de classe baseada na mesma média e no desvio padrão da amostra; a terceira etapa realiza um teste de aderência pelo Qui-quadrado; e a quarta etapa traça o histograma de frequência da amostra experimental ao mesmo tempo que sobrepõe o traçado de uma curva normal matemática a fim de servir como termo de comparação

(*) Maia Campos, 1988 - Comunicação Pessoal

5. RESULTADOS

5.1. Análise Quantitativa da raspagem e alisamento radicular

Os dados obtidos e apresentados na tabela 1 correspondem à média e ao desvio padrão da pressão da cureta aplicada 20 vezes sobre a superfície radicular experimental durante a realização da raspagem dental, e a média e desvio padrão de 20 aplicações da cureta sobre a superfície radicular experimental para a realização do alisamento radicular.

Pelos parâmetros dos dados originais, relativos à média de pressão de raspagem e alisamento radicular da amostra toda (tabela 2), verifica-se que os valores da média e da mediana quase se sobrepõem, e que há uma simetria de distribuição em torno da mediana (26 dados abaixo e 26 dados acima da mediana). O coeficiente de variação da amostra (17,26 por cento) é considerado satisfatório.

Uma vez calculadas as frequências absolutas e percentuais por intervalo de classe e acumulada expressas na tabela 3, foram traçadas duas curvas sobrepostas, uma correspondente a curva normal matemática e a outra à distribuição amostral experimental. A discrepância entre as duas curvas demonstra o seu grau de aderência (figura 2).

De acordo com os dados contidos na tabela 4 foi aplicado um teste de aderência entre a curva experimental e a curva normal matemática, realizado com a mesma média e o mesmo desvio padrão. O resultado do Qui-quadrado ($\chi^2 = 2,33$ para 4 graus de liberdade) indica uma probabilidade de 67,51 por cento de a distribuição amostral testada ser normal.

O histograma de frequência experimental (figura 3) calculado a partir da média e do desvio padrão da amostra, foi comparado com o traçado sobreposto da curva normal matemática, que, assim serviu como termo de comparação.

Por meio destes testes pode-se concluir que a distribuição dos dados experimentais, referentes às médias de pressão da raspagem dental e do alisamento radicular é normal, podendo as amostras serem consideradas homogêneas e homocedásticas, o que autoriza a aplicação de um teste paramétrico. Então, aplicou-se o teste "t" para dados emparelhados.

Segundo Vieira (1980), o teste "t" compara duas medidas relativas a uma mesma variável quantitativa, tomados dos mesmos elementos de uma população mas em duas situações distintas.

Para julgar uma possível diferença entre as médias comparadas foi estabelecido o nível de significância de 1% (alfa = 0,001) para 25 graus de liberdade, com o valor tabelado de $t = 2,79$. O valor calculado foi de $t = 3,01$.

Como ao nível de significância de 1%, o valor calculado de t é maior do que o valor tabelado ($3,01 > 2,79$) existe uma diferença estatisticamente significativa entre a pressão média da raspagem dental e a pressão média do alisamento radicular, com somente 0,6 por cento de probabilidade de as amostras serem iguais.

Na prática, por meio da análise estatística, pretende-se avaliar de maneira quantitativa, se a pressão de raspagem dental e a pressão de alisamento radicular que utilizamos são diferentes, embora busquem a remoção de cálculo, de tecido dental contaminado, ou de placa bacteriana. Note-se na tabela 1 que, independente da pressão utilizada, houve quantidade remanescente variável de placa bacteriana ou de cimento após a raspagem e alisamento.

5.2. Aspectos histológicos da superfície radicular controle com remanescente periodontal normal

Para melhor compreensão dos critérios histológicos de avaliação que adotamos achamos conveniente descrever de forma sintética, detalhes histológicos do cimento e da membrana periodontal remanescente de alguns dentes que compõem a nossa amostra.

A superfície radicular de alguns dos dentes avaliados, encontrava-se revestida por uma camada uniforme de cimento celular ou acelular, de espessura variada, apresentando linhas incrementais de Salter características, e de aparência histológica normal.

O ligamento periodontal era composto por feixes de fibras colágenas orientadas e inseridas na camada de cimento constituindo as fibras de Sharpey. Entre as fibras do ligamento periodontal remanescente havia fibroblastos típicos e numerosos vasos sanguíneos. Em todos os espécimes que continham remanescente periodontal normal, a coloração histobacteriológica de Gram não evidenciou a presença de microrganismos na superfície do cimento ou no ligamento.

5.3. Aspectos histobacteriológicos da superfície radicular controle da doença periodontal

A superfície radicular controle, com placa bacteriana ou cálculo, é caracterizada por cimento alterado exposto ao ambiente oral. Esse cimento de superfície irregular, e as vezes interrompido, deixava a dentina exposta. Pela coloração histobacteriológica de Gram observou-se a presença de placa bacteriana. Os microrganismos que recobriam o cimento e as vezes a dentina nua, invadiam também os túbulos dentinários (figura 4 - para detalhes ver legenda explicativa). Em algumas áreas a superfície radicular apresentava característica perda de estrutura dental e presença de microrganismos, sugerindo cárie radicular (figura 4).

5.4. Aspectos histobacteriológicos da superfície radicular tratada por raspagem e alisamento

As áreas experimentais submetidas a raspagem dental e alisamento radicular mostravam cimento totalmente removido (figura 5 A e B - ver legenda explicativa), ou ilhas de cimento remanescente (figura 5 E).

O cimento que limitava essas áreas sofreu alisamento e diminui de espessura podendo apresentar biseis irregulares (figura 5 C). A área raspada pode também ser constituída por dentina nua, plana e lisa (figura 5 A), ou irregular (figura 5 D) com os túbulos dentinários expostos.

A coloração histobacteriológica de Gram mostra ausência de microrganismos na área tratada. Note-se entretanto, para o mesmo espécime, que na região controle a presença de placa bacteriana e microrganismos era evidente, sugerindo envolvimento periodontal nas duas faces que utilizamos (figura 6 - ver legenda explicativa).

A presença de irregularidades anatômicas frequentemente dificultava o acesso do instrumento à raspagem radicular e a conseqüente remoção total do cimento. (figura 7 A a D - ver legenda explicativa).

5.5. Aspectos histobacteriológicos da superfície radicular tratada por raspagem e alisamento associado ao acondicionamento com ácido cítrico

Na amostra II, em que os dentes foram submetidos ao acondicionamento químico com ácido cítrico após a raspagem e alisamento, não evidenciamos alterações a nível histológico que sugerissem diferenças com os espécimes da amostra I.

A única diferença visível quando da realização do acondicionamento químico foi um clareamento da superfície radicular evidenciado macroscopicamente. Possíveis diferenças histológicas que parecem existir ficaram prejudicadas pela desmineralização inevitável do processamento histológico utilizado. Assim sendo, mantivemos os espécimes que compõem as amostras I e II como amostra única para avaliar os resultados da resistência do tecido ao corte, com cureta, e posterior análise estatística.

6. FIGURAS E IABELAS

Figura 1

REGRESSAO LINEAR RETA

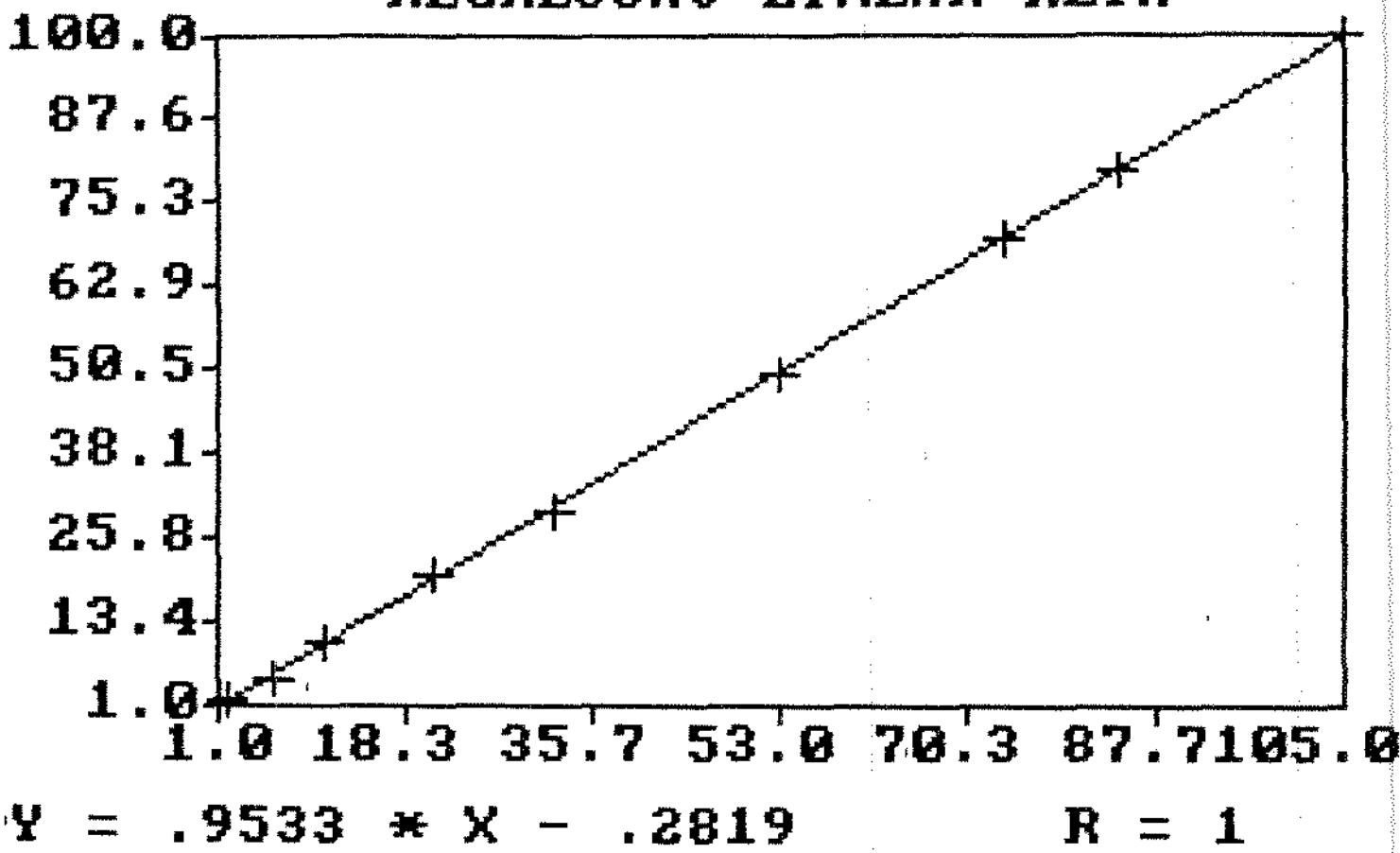


Figura 1: Curva de calibração da pressão exercida na ponta ativa da cureta Gracey computadorizada.

Os valores originais em gramas encontram-se no eixo das ordenadas e os valores em microstrain no eixo das abcissas. Notar os valores de Y , X e o de R , coeficiente de correlação positivo perfeito.

Tabela 1

caso nº	raspagem dental x ± s	alisamento radicular x ± s	placa	cimento	dentina
1	100,8 ± 9,4	107,0 ± 8,0	-	+	+++
2	99,1 ± 9,6	88,4 ± 8,5	-	+	+++
3	94,4 ± 16,1	97,0 ± 15,8	-	-	+++
4	85,2 ± 14,2	103,8 ± 10,1	-	+	+++
5	99,8 ± 17,8	79,6 ± 11,2	-	-	+++
6	103,0 ± 13,2	87,0 ± 13,5	-	+	+++
7	153,8 ± 32,4	99,8 ± 22,1	+	++	+++
8	74,2 ± 8,9	66,4 ± 10,9	-	-	+++
9	82,6 ± 12,8	75,6 ± 11,5	-	-	+++
10	122,5 ± 16,1	102,8 ± 21,3	-	+	+++
11	99,5 ± 14,4	90,5 ± 14,7	-	-	+++
12	123,7 ± 6,6	112,8 ± 17,8	-	+	+++
13	109,2 ± 10,3	104,8 ± 14,3	-	-	+++
14	110,0 ± 13,7	106,7 ± 21,0	+	+	+++
15	123,0 ± 20,0	112,7 ± 13,8	-	-	+++
16	118,2 ± 13,7	106,2 ± 15,3	-	+	+++
17	96,8 ± 8,7	83,8 ± 15,0	-	-	+++
18	118,7 ± 11,4	132,3 ± 15,1	-	-	+++
19	116,4 ± 11,0	110,8 ± 6,4	-	-	+++
20	146,6 ± 25,3	126,9 ± 19,2	-	++	+++
21	130,4 ± 9,9	115,4 ± 11,7	-	-	+++
22	134,1 ± 18,6	129,6 ± 12,5	+	++	+++
23	107,6 ± 19,0	123,9 ± 13,7	-	-	+++
24	142,2 ± 24,3	117,8 ± 13,4	-	-	+++
25	124,5 ± 17,6	123,5 ± 18,0	-	++	+++
26	123,1 ± 16,5	113,5 ± 15,1	-	-	+++
TOTAL	113,0 ± 19,7	104,6 ± 17,2			(n = 520)

Tabela 2

1. Valores originais: PARAMETROS AMOSTRAIS

Soma dos dados amostrais	5658.4500
Soma dos quadrados dos dados	633716.5000
Termo de correcao	615731.9000
Variacao total	17984.5600
Media geral da amostra	108.8164
Variancia da amostra	352.6385
Desvio padrao da amostra	18.7787
Erro padrao da media	2.6041
Mediana (dados agrupados)	110.1577
Numero de dados abaixo da media	26.0000
Numero de dados acima da media	26.0000
Coefficiente de variacao	17.26 %

Tabela 1: Valores correspondentes às médias e desvios padrão da pressão de raspagem dental(*) e alisamento radicular (**) dos 26 casos relatados, relacionados com a presença de placa, cimento ou dentina nua após a utilização de cureta Gracey.
(*) $\bar{x} = 113,0 \pm 19,7$ (n=520), (**) $\bar{x} = 104,6 \pm 17,2$ (n=520).
- = ausência, + = pouco, ++ = moderada, +++ = muita

Tabela 2: Parâmetros amostrais. Notar os valores da média e da mediana quase sobrepostos, simetria de distribuição de dados em torno da média e o valor do coeficiente de variação.

Tabela 3

1. Valores originais: DISTRIBUICAO DE FREQUENCIAS

A. Frequencias por intervalos de classe:

Intervalos de classe :	M-3S	M-2S	M-1S	M+0S	M+1S	M+2S	M+3S
Frequencias absolutas :	0	4	10	21	14	3	0
Em valores percentuais:	0.0	7.7	19.2	40.4	26.9	5.8	0.0

B. Frequencias acumuladas:

Intervalos de classe :	M-3S	M-2S	M-1S	M+0S	M+1S	M+2S	M+3S
Frequencias absolutas :	0	4	14	35	49	52	52
Em valores percentuais:	0.0	7.7	26.9	67.3	94.2	100.0	100.0

Figura 2

Percentuais acumulados de frequencias

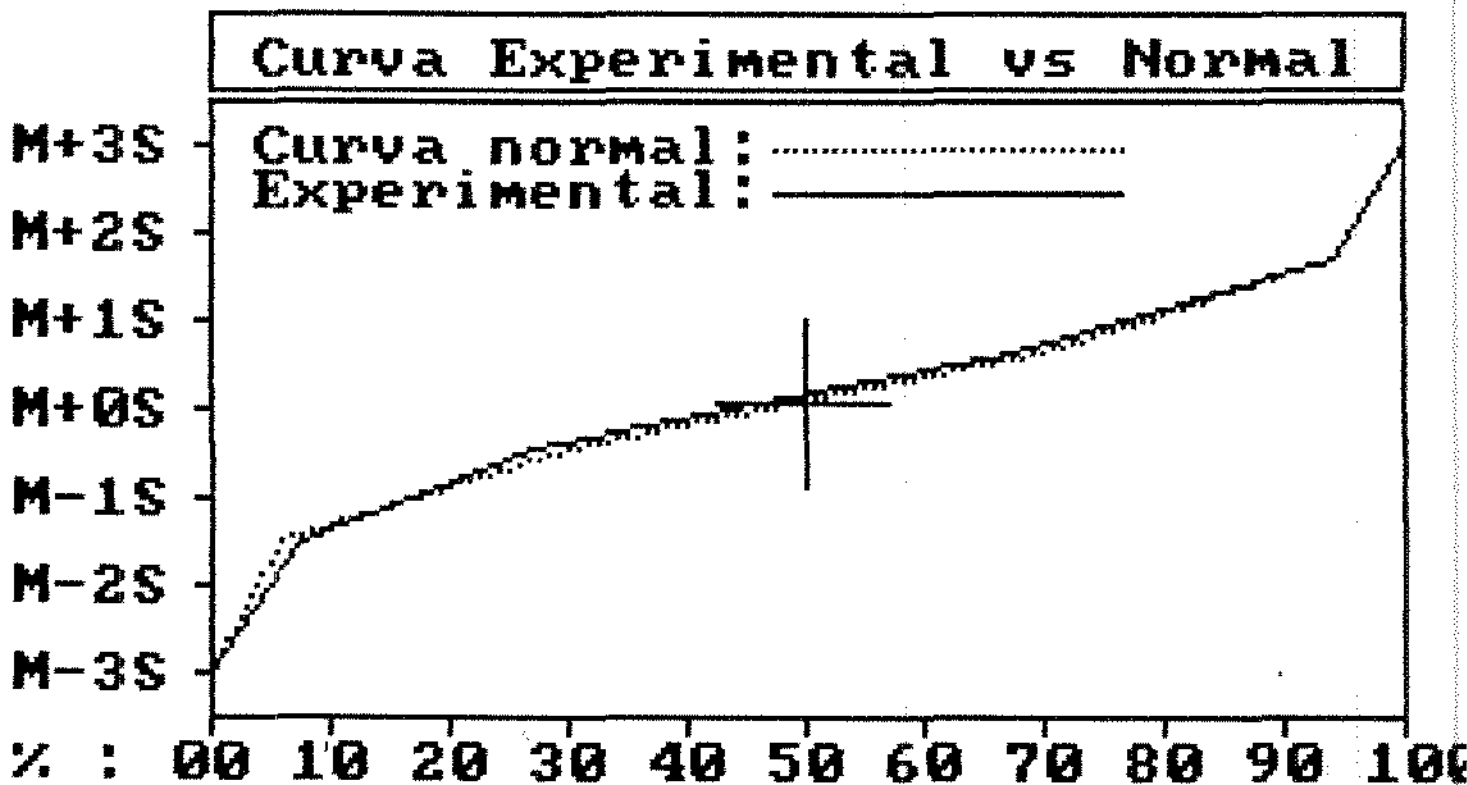


Tabela 3: Distribuição de frequências por intervalos de classes e acumuladas baseado na média e no desvio padrão da amostra.

Figura 2: Curva de aderência entre a curva normal matemática e a curva da distribuição experimental, obtida a partir do cálculo das frequências absolutas e percentuais por intervalo de classe e acumulada. A discrepância entre as duas curvas demonstra o grau de aderência.

Tabela 4: Teste de aderência entre a curva normal matemática e a curva experimental. Notar o valor do qui-quadrado ($\chi = 2,03$ para 4 graus de liberdade) e a probabilidade de 67,51 por cento de a distribuição experimental ser normal.

Figura 3: Histograma de frequência da amostra experimental e curva normal matemática sobreposta. Calculado a partir da média e do desvio padrão da amostra, demonstra graficamente a distribuição normal de frequências, e sugere semelhança de conduta clínica da raspagem e do alisamento radicular.

Figura 4

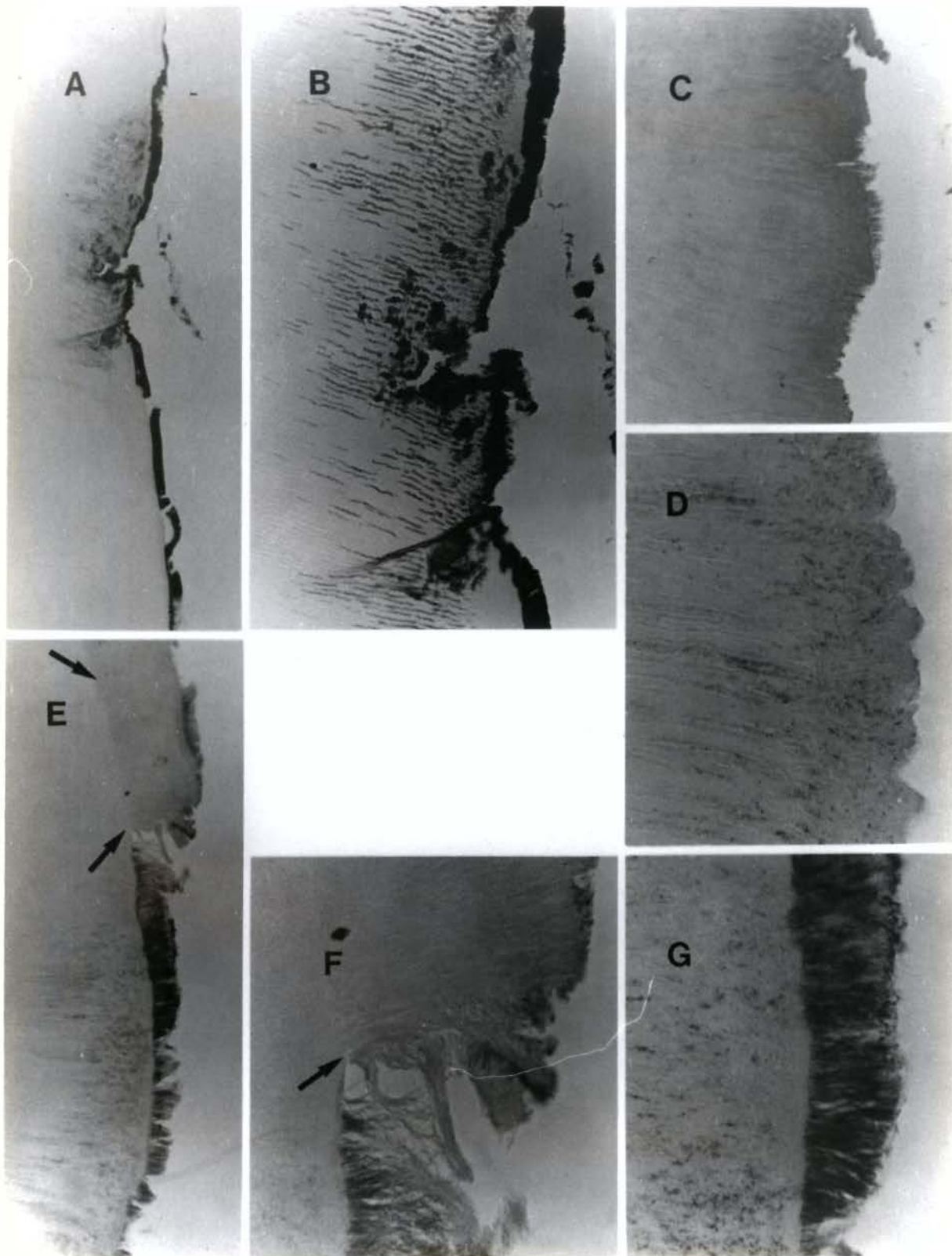


Figura 4

"A" - Cárie cervical (controle de presença de placa bacteriana). Notar que o acúmulo de placa bacteriana ocorre em extensa área de dentina desprovida de cimento. Col. Gram; A.O. 20x.

"B" - Detalhe de "A". Notar que microrganismos penetram profundamente no interior dos túbulos dentinários. Col. Gram; A.O. 60x.

caso número 20; dente: canino inferior.

"C" - Área controle evidenciando a dentina nua, com aspecto irregular, recoberta por placa bacteriana. Notar a ausência de cimento. Tric. Masson; A.O. 60x.

"D" - Área controle caracterizada pela ausência de cimento. Notar a invasão profunda de microrganismos nos canalículos dentinários expostos. A superfície irregular demonstra que a dentina sofreu perda de parte da estrutura. Col. Gram; A.O. 200x.

"E" - Área controle caracterizada pela interrupção da camada de cimento permitindo que a placa bacteriana esteja em contato com a dentina. Notar, entre as setas, que sob a camada de cimento não há invasão de microrganismos nos túbulos dentinários. Col. Gram; A.O. 60x.

"F" - Detalhe de "E". A seta indica interrupção da camada de cimento, expondo a dentina ao acúmulo de placa bacteriana. Col. Gram; A.O. 200x.

"G" - Maior aumento de "E". Dentina nua contaminada por placa bacteriana evidenciando a penetração profunda de microrganismos no interior dos túbulos dentinários. Col. Gram; A.O. 200x.

Note-se que a exposição da dentina à placa bacteriana possibilita a contaminação profunda dos túbulos dentinários. A presença de cimento parece impedir, ou reduzir, tal contaminação.

Figura 5

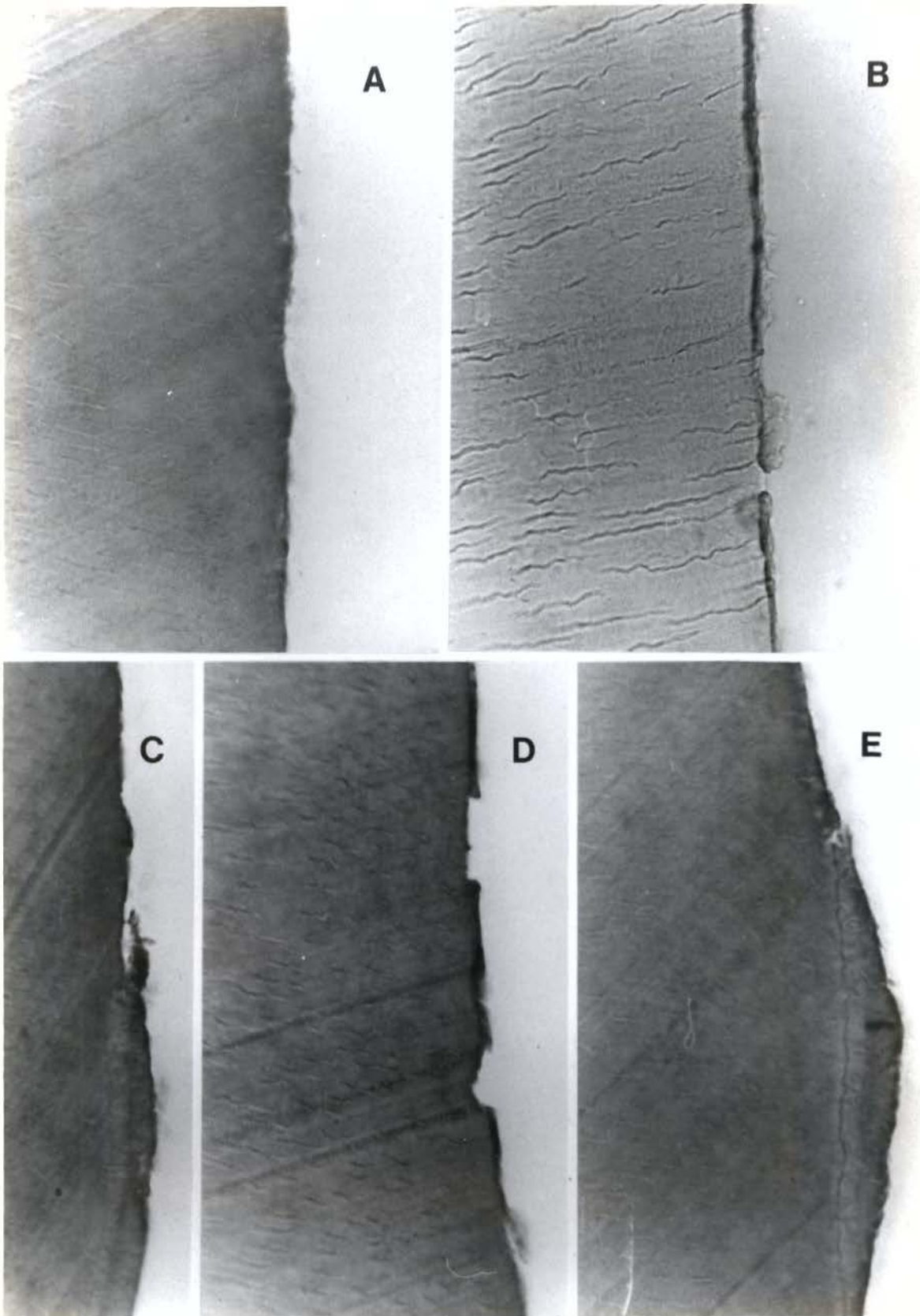


Figura 5: caso número 1, dente: incisivo central inferior.

"A" - Área tratada por raspagem dental (média de pressão = 100,75 gr), e por alisamento radicular (média de pressão = 107,00 gr), de aspecto histológico limpa, plana e lisa, sem a presença de cimento. Tric. Masson; A.O. 200x.

"B" - Área de "A", corte seriado seguinte, em coloração histobacteriológica evidenciando que a placa bacteriana e parte da estrutura dental invadida por microrganismos, foram removidas pela raspagem. Col. Gram; A.O. 200x.

"C" - Cimento do limite da área tratada, com bisel de superfície irregular. Tric. Masson; A.O. 200x.

"D" - Aspecto histológico irregular da área tratada. Notar ausência de cimento. Tric. Masson; A.O. 200x.

"E" - Superfície irregular após raspagem, evidenciando presença de cimento remanescente. Tric. Masson; A.O. 200x.

Figura 6

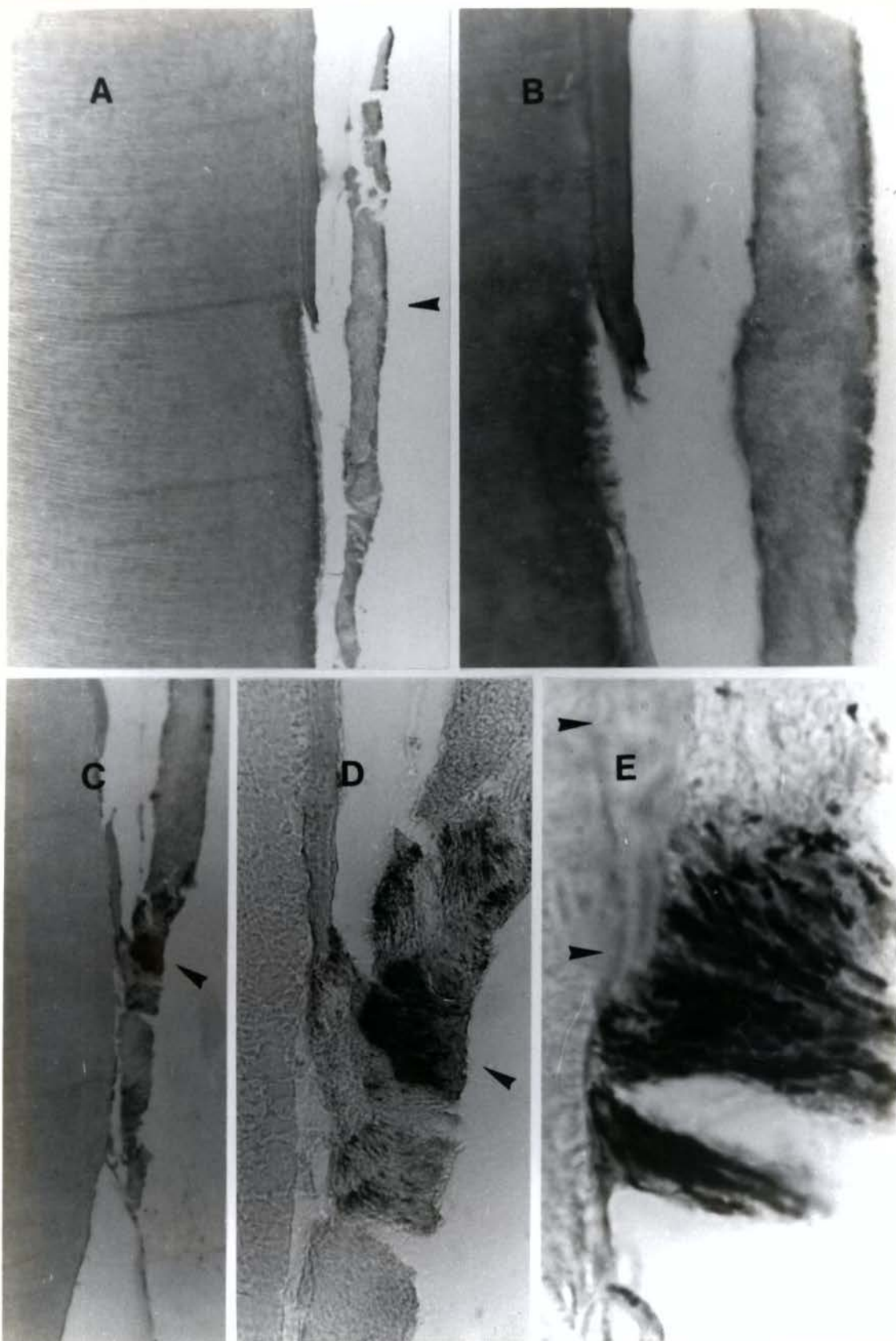


Figura 6: caso número 1; dente: incisivo central inferior.

"A" - Área da superfície controle, em corte transversal, mostrando placa bacteriana sobre cimento. A seta indica interrupção do cimento, permitindo que a placa bacteriana fique em contato com a dentina. Artefato histológico entre a placa bacteriana e o dente. Tric. Masson; A.O. 60x.

"B" - Aumento de "A" (região da seta) mostrando túbulos dentinários em contato com a placa bacteriana. Tric. Masson; A.O. 200x.

"C" - Área da superfície controle evidenciando placa bacteriana. A seta indica interrupção do cimento possibilitando que a placa bacteriana entre em contato com dentina. Col. Gram; A.O. 60x.

"D" - Aumento de "C" (região da seta) mostrando placa bacteriana aderida ao cimento remanescente e à dentina nua. Col. Gram; A.O. 200x.

"E" - Aumento de "C" e "D" evidenciando microrganismos intimamente aderidos ao cimento remanescente (setas) e à dentina nua. Col. Gram; A.O. 1000x.

Note-se que a coloração histobacteriológica de Gram para tecidos, complementa a avaliação histológica.

Figura 7

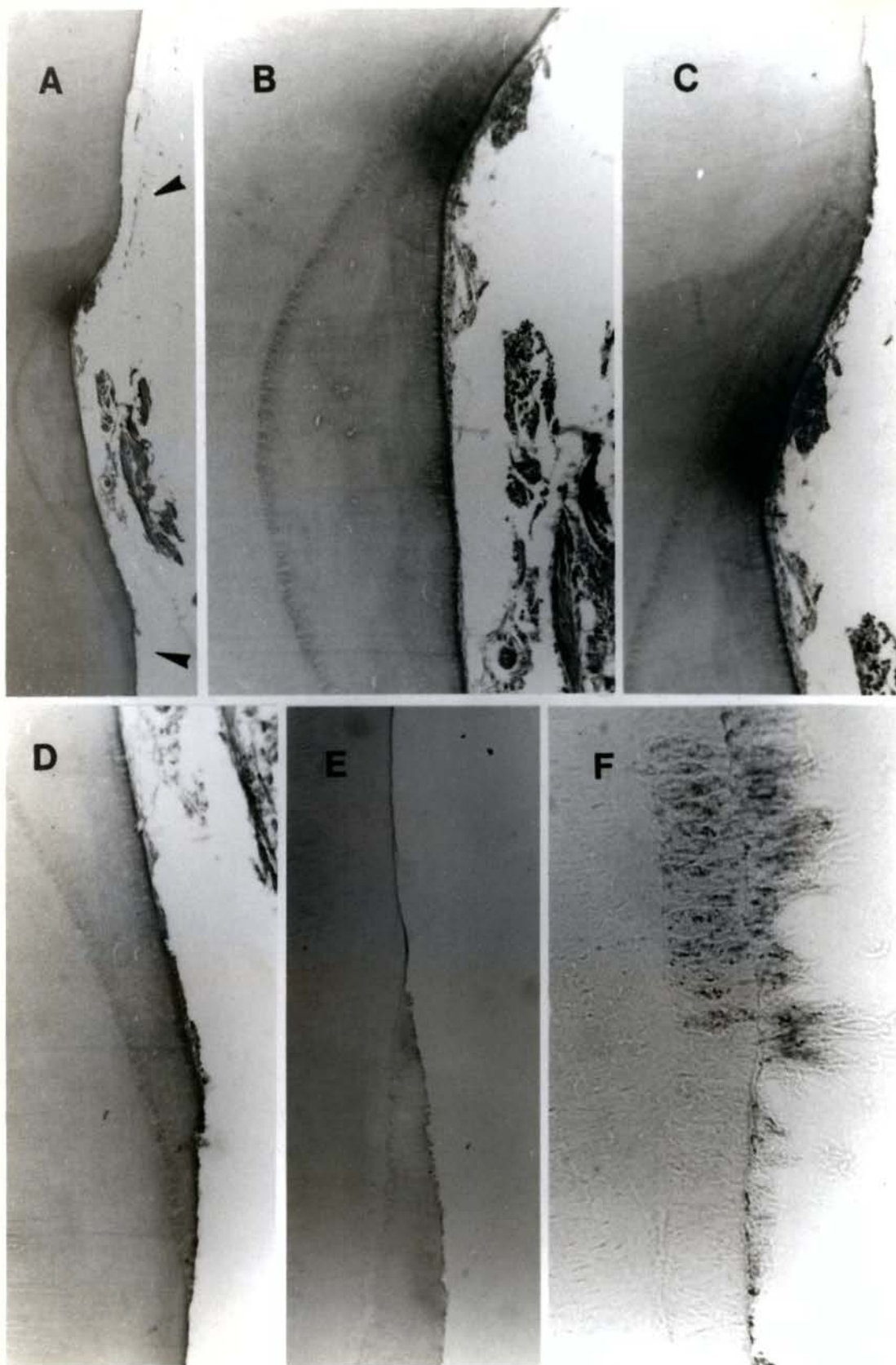


Figura 7: caso número 7; dente: canino inferior.

"A" - Área tratada por raspagem dental (média de pressão = 153,75 gr) e por alisamento radicular (média de pressão = 99,75 gr) evidenciando a depressão preenchida por cimento, em cuja superfície há placa bacteriana ou remanescentes do ligamento periodontal não removidos pelo instrumento raspador. Tric. Masson; A.O. 20x.

"B" - Detalhe de "A" evidenciando cimento do tipo celular. O espaço entre o remanescente do ligamento periodontal ou placa bacteriana e a superfície radicular é artefato de técnica. Tric. Masson; A.O. 60x.

"C" - Detalhe da área da seta superior de "A" evidenciando o bisel irregular do cimento e ausência de placa bacteriana. Tric. Masson; A.O. 60x.

"D" - Detalhe da área da seta inferior de "A". Notar cimento biselado sem placa bacteriana na superfície. Tric. Masson; A.O. 60x.

caso número 20; dente: canino inferior.

"E" - Limite da área tratada por raspagem dental (média de pressão = 146,55 gr) e por alisamento radicular (média de pressão = 126,9 gr) e que foi acondicionada por ácido cítrico durante três minutos. Notar bisel irregular do cimento em comparação com a dentina alisada. Col. Gram; A.O. 60x.

caso número 15; dente: canino inferior.

"F" - Área da superfície controle com placa bacteriana aderida sobre cimento. Notar invasão profunda de microrganismos na estrutura do cimento. Col. Gram; A.O. 200x.

Figura 8

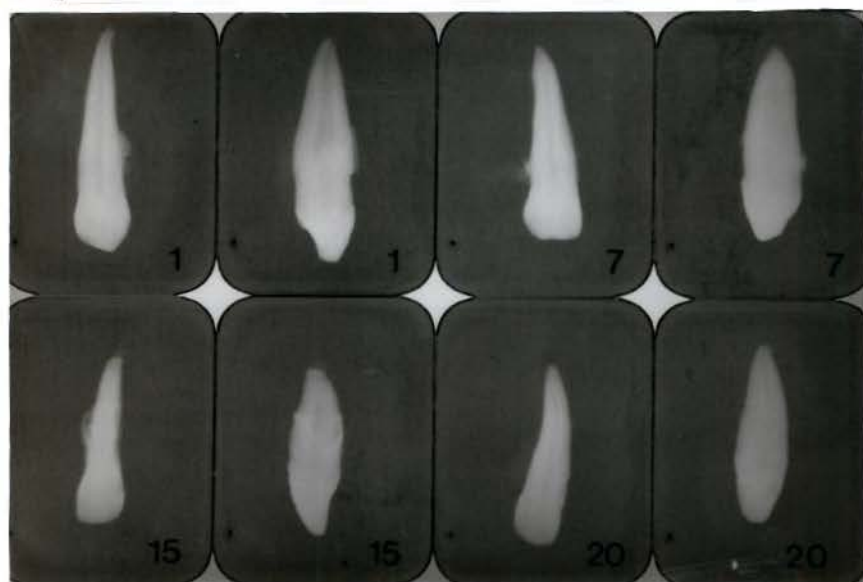


Figura 8: Aspectos radiográficos dos casos números 1, Z, 15 e 20.
Notar contorno radicular externo e comparar com os aspectos histológicos dos mesmos casos nas figuras 4, 5, 6 e Z.

7. DISCUSSÃO

Diferentes alterações podem ocorrer no cimento exposto ao ambiente oral através da perda de inserção periodontal. A superfície do cimento exposto ao ambiente oral está frequentemente recoberta por placa bacteriana ou cálculo. Se houver cárie, ela será caracterizada por alterações estruturais associadas à presença de bactérias (Mjor, 1983). O processo de desmineralização ou remineralização que o cimento exposto pode sofrer permite que depósitos de cálculo ocorram em áreas adjacentes ou na própria lesão. A cárie do cimento caracteriza-se por uma desmineralização parcial, sem que haja perda de substância detectada a nível de microscopia óptica (Mjor, 1983) e de difícil visualização radiográfica (Biffi e col, 1983).

Pudemos verificar em nossa amostra que apesar da cuidadosa execução no processamento das radiografias e sua avaliação "in vitro", não conseguimos reconhecer quaisquer indícios de eventual desmineralização da superfície radicular estudada, figura B. Isto nos convence de que a radiografia de avaliação é indispensável para mostrar alterações da cavidade pulpar ou mesmo cárie radicular ou cálculo, porém é muito limitada para evidenciar desmineralização sem perda de estrutura. Esse fato é também comprovado em trabalhos de cárie de coroa realizados por Biffi e col. (1983), Lopes e col. (1987) e Balsels (1988).

As alterações da matriz orgânica podem ocorrer antes da exposição do cimento ao ambiente oral, ou seriam causadas depois da exposição às enzimas salivares ou bacterianas. A cárie do cimento começa pelos espaços previamente ocupados pelas fibras de Sharpey, por onde mais facilmente ocorre a invasão de microrganismos.

A superfície radicular também pode sofrer desmineralização com perda de estrutura (figura 4 A e B e 6 A). Outras situações envolvendo a perda de cimento protetor da dentina, mesmo quando alterado, estão evidenciadas nas figuras 4 C a G e 6 A a E.

A raspagem dental e o alisamento radicular visam obter superfície radicular limpa, plana, lisa e dura. Na realidade, parece não haver uma correlação entre o que se pretende a nível clínico com o que se demonstra a nível histológico. Essa falta de correlação é mais notória quando não se utiliza cortes seriados e a coloração histobacteriológica. Deseja-se que o alisamento radicular, indispensável à terapia periodontal, assegure a remoção completa de todos os depósitos aderidos à superfície radicular, bem como a remoção do cimento alterado exposto ao ambiente bucal (Chaves, 1984 e Armitage, 1984).

Os resultados da presente pesquisa (figuras 5, 6 e 7 e tabela 1), estão de acordo com outros estudos (Chaves, 1984; Armitage, 1984; Borghetti e col., 1987) e demonstram que as áreas submetidas à raspagem e alisamento radicular ficam frequentemente desprovidas de cimento e constituída por dentina nua (figura 5).

A coloração histobacteriológica de Gram em cortes seriados demonstra que não encontramos microrganismos na dentina nua exposta em cerca de 88 por cento dos casos tratados (tabela 1 e figuras 5 e 6). Nossos resultados histológicos demonstram que microrganismos invadem profundamente a dentina nua exposta ao ambiente oral. O procedimento de raspagem e alisamento radicular deveria favorecer a remoção completa de microrganismos, para permitir que a estrutura dental tratada estivesse plana e lisa e descontaminada permitindo a reparação periodontal.

Também demonstramos que nas depressões ou sulcos da superfí-

cie radicular, devido a variações anatômicas, a ação do instrumento raspador não foi efetiva para a remoção total do cimento (figura 7 A a D). Ao contrário dos achados de Bye e col. (1986), o cimento nem sempre é totalmente removido, e somente 10 aplicações do instrumento raspador na realização da raspagem e alisamento radicular (Garret e col., 1978) podem não ser suficientes para a remoção total do cimento, particularmente nas áreas de difícil acesso. As áreas que receberam tratamento por raspagem e alisamento radicular apresentavam-se com o cimento removido proporcionalmente ao número de vezes de aplicação do instrumento raspador, e estão de acordo com os resultados de Armitage, (1984) e Borghetti e col. (1987). No nosso caso, as 80 aplicações do instrumento raspador parecem ter sido suficientes para a remoção, em grande parte da placa bacteriana, parte do cimento e da dentina contaminados. A literatura revela que o número de aplicações do instrumento raspador por área é muito variável (Bye e col., 1986; Garret e col., 1978; Borghetti e col., 1987).

Dutros autores (Chaves, 1984, Armitage, 1984) utilizaram critérios clínicos subjetivos para definir o número ideal de aplicações do instrumento raspador a ser empregado. Nossa experiência pessoal é a de que uma superfície radicular na clínica deva ser lisa, regular e desprovida de concreções que impessam a cureta de deslizar livremente, e que o tecido desorganizado e amolecido seja totalmente removido. Compreendemos que este critério é um tanto subjetivo mas foi o que adotamos para conseguir superfície radicular raspada que "in vitro" fosse considerada adequada, e que a nível histológico apresentasse as características demonstradas na figura 5. Assim, acreditamos que o número de aplicações da cureta, conforme aponta a literatura, continua em aberto e vamos avaliá-la melhor, a partir de nossa tese.

Nossos resultados (tabela 1) demonstram que as pressões utilizadas para raspagem e alisamento radicular representam a resistência do tecido ao corte, e na prática não são muito diferentes. Nesse aspecto a literatura consultada deixa muito a desejar. A tabela 1 mostra que as pressões de raspagem e as pressões de alisamento no mesmo dente são comparativamente muito próximas. Na análise estatística, pelo coeficiente de variação de 17,26 por cento (tabela 2), e pelo cálculo dos percentuais acumulados de frequências (tabela 3), podemos demonstrar que nossa amostra apresenta pressões de corte com uma distribuição normal de frequências. Essa distribuição normal é demonstrada graficamente no histograma de frequência da amostra experimental (figura 3). Tal distribuição normal sugere semelhança de conduta clínica de raspagem e de alisamento para toda a amostra.

Para a amostra toda foram obtidas as seguintes médias e desvios padrão: raspagem dental $113,0 \pm 19,7$, e alisamento radicular $104,6 \pm 17,2$. Nessa avaliação foram utilizadas 520 repetições cujo (n) consideramos expressivo. Para considerar a semelhança ou diferença entre essas duas médias foi aplicado o teste "t". A diferença encontrada foi considerada estatisticamente significativa. Note-se entretanto, que a sobreposição dos limites de confiança permite considerar as amostras, se não semelhantes, muito parecidas.

Poucos são os trabalhos que quantificam a pressão de corte da dentina e apresentam métodos reprodutíveis para a avaliação clínico-histobacteriológica da cárie (Lopes e col., 1987 e Balsels, 1988), ou da doença periodontal (Magalhães, 1988; Chaves, 1984). Ao ajustar um estensômetro elétrico em um escavador de dentina, Rodrigues & Pelá (1984) conseguiram obter cineticamente a resistência da dentina ao

corde. Magalhães (1988) utilizou o estensômetro ligado ao colo de uma cureta periodontal tipo Gracey, e pode quantificar a pressão de raspagem e alisamento radicular. Esse autor faz uma avaliação clínico-radiográfica comparativa com achados histológicos muito semelhante a nossa. A raspagem e o alisamento radicular alcançados através de 80 aplicações do instrumento raspador possibilitou-nos considerar "in vitro", e sob lupa, a área experimental clinicamente adequada sugerindo à nível macroscópico que o tecido dental contaminado, ou a placa bacteriana, haviam sido removidos. Entretanto, a observação detalhada da tabela 1, que compara os dados relativos a avaliação histobacteriológica com as médias e os desvios padrão da pressão de raspagem e de alisamento radicular em cada um dos 26 casos relatados revela que, os valores médios das pressões de raspagem variam entre $74,2 \pm 8,9$ (caso 8) e $153,9 \pm 32,4$ (caso 7) com a média geral da amostra em $113,0 \pm 19,7$; para o alisamento radicular as pressões variam entre $66,4 \pm 10,9$ (caso 8) e $132,3 \pm 15,1$ (caso 18) com a média geral da amostra em $104,6 \pm 17,2$. A mesma tabela revela que se avaliarmos cada caso individualmente não encontraremos diferenças significativas entre as médias de raspagem e alisamento radicular, principalmente em se tratando de amostra biológica, onde os desvios não excedem a 25 por cento dos valores obtidos para as médias.

Esse desvio é muito mais expressivo ao remover tecido cariado ao nível da coroa (Lopes e col., 1987; Balsels, 1988), o que não ocorreu a nível radicular no nosso caso. Tal fato merece uma avaliação mais detida, e também será objetivo em futuro próximo. Até o momento, não nos julgamos seguros para aventar qualquer hipótese explicativa que possa inferir a nível de aplicação clínica, porque nossa amostra é pequena, e se não a ampliamos foi porque nosso objetivo principal era dominar um novo método de quantificação da pressão e de avaliação histobacteriológica da raspagem dental.

A tabela 1 ainda registra que após a realização da raspagem e alisamento radicular, a placa bacteriana foi removida em apenas 23 casos (88 por cento) havendo remanescentes em 3 casos (12 por cento) dos 26 casos tratados. Da mesma forma, o cimento foi removido também em apenas 14 casos (54 por cento) havendo remanescentes em quantidade variável em 12 casos (46 por cento) dos 26 casos tratados. Além disso, queremos ressaltar que na tabela 1 todos os casos de nossa amostra apresentavam a maior parte da área tratada constituída por dentina nua, lisa, plana com os túbulos dentinários expostos. Seria desejável que isso não ocorresse, e pensamos em ampliar nossa pesquisa para verificar a influência do número de raspagens no percentual de presença de dentina nua.

Como o cimento normal tem na região cervical, em média, uma espessura que varia de 20 a 50 micrômetros (Lindhe, 1985) demonstramos, que a raspagem que realizamos sob pressão controlada usando 80 movimentos com a cureta Gracey, mais de 50 por cento da dentina remanescente ficou desprotegida de cimento. A partir de nossa experiência com a cureta Gracey computadorizada que estamos testando pela primeira vez, seria oportuno verificar progressivamente, quanto de cimento seria removido em função do número de raspagens. Esse tema permanece em aberto como linha de pesquisa, e responderia ao periodontista qual seria o número de vezes de aplicação do instrumento raspador, e a pressão ideal de raspagem para se minimizar a exposição da dentina ao meio bucal.

A análise estatística que utilizou dados que representam a

resistência da dentina ao corte da cureta computadorizada permitiu-nos minimizar, se não eliminar, uma variável frequentemente indesejável da avaliação subjetiva de condições clínicas, observadas em muitas pesquisas que consultamos. Esse é um grande aspecto a ser revisto.

A comparação intencional, no mesmo dente, da superfície controle (figura 6) com a superfície tratada (figura 5) busca eliminar algumas variáveis também inerentes à nossa amostra. A coloração histobacteriológica de Gram, por exemplo, em cortes de um mesmo espécime, demonstra de maneira inequívoca o efeito da raspagem e do alisamento radicular associados. Da mesma forma, os cortes seriados permitem reprodutibilidade dos achados, eliminando pelo menos em parte, variação da afinidade tintorial própria dessa coloração histobacteriológica.

Os espécimes submetidos a cortes seriados e à coloração histobacteriológica de Gram, tem o lado controle não tratado identificado pelo acúmulo de placa bacteriana aderida e organizada sobre cimento ou sobre dentina doente (figura 6 C, D e E). A invasão de microrganismos no cimento (figura 7 F), ou nos túbulos dentinários (figura 4 A, B, D, E, F e G), demonstra que a superfície radicular envolvida por doença periodontal está profundamente alterada. Quando comparamos com a área tratada por raspagem e alisamento radicular (figura 5) processada por cortes seriados e pela coloração histobacteriológica de Gram, demonstramos que foram removidos o cimento e parte da dentina contaminada por microrganismos. Não sabemos, entretanto, se esses achados tem alguma influência no sucesso do tratamento periodontal a nível clínico. A literatura leva-nos a pensar que isso é possível.

A utilização do ácido cítrico como medida auxiliar que visa, segundo alguns autores, facilitar a reinserção conjuntiva, é assunto de interesse clínico. Entre outros, Marcks & Mehta (1986), Smith e col. (1986), Moore e col. (1987) utilizaram o ácido cítrico e não encontraram diferenças quanto ao índice gengival, índice de placa, profundidade de bolsa, altura da margem gengival, e nível de inserção, que pudessem ser creditados a ação do agente químico. Outros autores propuseram que a desmineralização da dentina peritubular poderia expor fibras colágenas da matriz dentinária que interdigitassem com fibras colágenas do conjuntivo gengival formando uma nova inserção (Liu & Salt, 1980; Gottlow e col., 1986; Pitaru & Melcher, 1987; Pitaru e col., 1987; Chaves, 1984; Buchaman & Robertson, 1987 e Lambrianidis e col., 1988). A literatura discute também hipóteses de influência do ácido na remoção de endotoxinas presentes na superfície radicular exposta (Garbinoff e col., 1983), ou, a capacidade de estimular a formação de novo cimento e novo osso (Inoue e col., 1986; Somerman e col., 1987), além de facilitar a remoção de "smear layer" (Polson e col., 1984 e Chaves, 1984); a adesão e proliferação celular (Hanes e col., 1985), e o efeito antibacteriano por ação do pH (Daly, 1982; Olson e col., 1985; Smith & Wayman, 1986) mostrando a preocupação de muitos autores em buscar formas de tratamento que favoreçam a regeneração do periodonto.

Os resultados deste trabalho, modestos nesse aspecto, sugerem que o ácido cítrico dificilmente atuaria sobre microrganismos situados profundamente em túbulos dentinários, e estão de acordo com Chaves (1984). A coloração histobacteriológica de Gram demonstra que remanescentes de placa bacteriana acumulada em depressões radiculares de áreas tratadas por raspagem e alisamento persistem após o acondicionamento com ácido cítrico e não é diferente da amostra I que serviu de comparação.

Recentemente Lambrianidis e col., (1988) demonstraram a ação do ácido cítrico aplicado sobre dentina radicular por três minutos e verificaram alterações pulpares a partir de 24 horas. Pontos hemorrágicos na região subodontoblástica, imediatamente abaixo da dentina tratada, eram inequívoca evidência da ação iatrogênica irritante que em período experimental curto persistia na forma de severa alteração e desintegração tecidual. O autor entretanto, atribui tais alterações, principalmente ao corte e remoção dos tecidos duros, no caso o cimento e a dentina. Esses achados então mais de acordo com os de Young & Clarke (1983) e discordam dos de Ryan e col. (1984) quando demonstram reabsorção externa e interna a nível de polpa radicular, aspiração de odontoblastos subjacentes e desintegração pulpar. Ryan e col. (1984) demonstram inclusive penetração de bactérias em túbulos dentinários expostos após tratamento com ácido cítrico, sugerindo que o ácido em nada influi na reinstalação de placas em áreas previamente acondicionadas. Olgart e col. (1979) demonstram de maneira inequívoca que superfície dentinárias deixadas sem proteção, após exposição ao ambiente oral, são recobertas por placa bacteriana e em poucos dias deveriam ser tratadas como dentina cariada. Os autores afirmam inclusive, que a remoção de depósitos da entrada dos túbulos com ácido, pode facilitar a infiltração de microrganismos.

É estranho que Young & Clarke (1983) usando ácido cítrico a 20 por cento, portanto 20 vezes mais concentrado que Ryan e col. (1984) não tenham observado efeito irritante no tratamento. É evidente que os critérios de Ryan são diferentes e melhores que os de Young & Clarke.

No trabalho de Johnson e col. (1985) similar aos anteriormente mencionados, os autores usam período experimental de apenas três dias que a FDI considera inadequado. Acresce o fato de a documentação fotográfica desse trabalho deixar muito a desejar.

Não foi nosso objetivo verificar possíveis alterações pulpares em nossa amostra, já que eram dentes avulsionados, e o acondicionamento seria "in vitro". Buscávamos, entretanto, ao avaliar as superfícies tratadas dos dentes da amostra II, se o acondicionamento ácido, como querem alguns autores, removeria ou pelo menos reduziria a quantidade de detritos remanescentes após tratamento. Sabíamos de antemão que após o acondicionamento com ácido cítrico por apenas três minutos, teríamos inevitavelmente que submeter os espécimes à desmineralização inerente ao processamento histológico em ácido nítrico a 5 por cento por não menos que 5 dias. Esse segundo procedimento de desmineralização laboratorial eliminaria qualquer possibilidade de avaliação histológica posterior dos efeitos do ácido cítrico sobre a matriz dentinária ainda mineralizada ou mesmo do próprio cimento remanescente. Restava saber entretanto, e isso era possível de avaliarmos, se o acondicionamento com ácido cítrico reduziria ou não a quantidade de detritos da superfície radicular submetida à raspagem e alisamento.

Detendo-nos nessa avaliação histológica não verificamos diferenças mensuráveis na superfície radicular tratada entre as duas amostras. Existem a nosso ver, algumas dificuldades a serem superadas do ponto de vista técnico histológico em cortes parafinados antes de removermos detritos como querem alguns autores, qual seja, evitar a perda de material retido na superfície dos espécimes durante o processamento. Esse é um fato comprovado por autores que lidam com cortes parafinados de dentes e verificam que, a começar do processo de fixação (Rodrigues e col., 1982), desmineralização com agitação contínua

(Rodrigues & Horta, 1977; Rodrigues, 1982), lavagem em água corrente, desidratação nos diversos banhos de álcool, durante o processo de esticagem dos cortes, ou mesmo da coloração, ocorre perda considerável de tecidos por arrebatamento ou desgarramento prejudicando a avaliação quantitativa de detritos.

Queremos ressaltar também, e de forma enfática, um fato corriqueiro porém pouco divulgado mesmo entre aqueles que frequentemente lidam com cortes histológicos parafinados, qual seja, o volume dos tecidos mineralizados após o processamento em parafina poder alterar-se em até 35 por cento do seu volume inicial (Brain, 1966). A nosso ver, qualquer avaliação quantitativa que envolva volume ou quantidade de detritos da superfície radicular, tem na medida do possível, tentar minimizar e controlar ao máximo tais parâmetros inerentes ao processamento histológico. No caso de nossa amostra isso foi impraticável e dificultou a adoção de critério de avaliação mais reprodutível e confiável.

Intencionalmente deixamos para discutir o trabalho de Stewart (1899) em que o autor comenta o tratamento clínico da doença periodontal após raspagem radicular e acondicionamento ácido da superfície sem verificar vantagem sobre o tratamento convencional. Reporta-se Stewart sobre a literatura consultada cerca de 130 anos atrás, ou seja, nos idos de 1769, época em que Pierre Fauchard (1746) publicava na França o primeiro livro "Le Chirurgien Dentiste". Stewart comenta também que ele se sentia frustrado ao verificar o empirismo com que lamentavelmente tentava justificar seus insucessos no tratamento da "phorrrhea alveolaris", porque até então, em cerca de 130 anos que antecederam sua experiência clínica não havia conhecimentos científicos suficientes para explicar melhor as causas da doença periodontal.

Cientificamente muito se acumulou na literatura pertinente sobre aspectos microscópicos básicos que explicam mais claramente as causas e efeitos da doença periodontal. Assim, os trabalhos de Register e col. (1973 e 1975) para não citar outros, usando metodologia histológica moderna e mais sofisticada, reafirmam que o ácido cítrico usados nos idos dos anos de 1800 influi beneficentemente na regeneração do periodonto. Em contrapartida, Ryan e col. (1984) contraindica o acondicionamento ácido da superfície radicular, e Lambrianidis e col. (1988) informa hoje, e agora, que o ácido cítrico no acondicionamento não tem influência sobre a polpa dental.

A infiltração de microrganismos nos túbulos dentinários da raiz dental, traz sequelas irreversíveis para a saúde pulpar (Langeland, 1987). Tais danos podem ser minimizados pelo tratamento conservador, mas a prevenção parece ser a única opção efetiva. Acreditamos que a remoção mecânica dos tecidos dentais alterados pela doença periodontal é uma necessidade clínica. Entretanto, a descontaminação total da dentina, por via química, quando não pela via mecânica-cirúrgica para remover microrganismos do íntimo dos túbulos dentinários precisa ser revista, utilizando-se critérios histobacteriológicos mais reprodutíveis, e cientificamente mais confiáveis que os de Register (1973) e Ryan e col. (1984).

Como comentamos antes, foi nosso principal objetivo, ao remover mecanicamente da superfície radicular a placa bacteriana e os tecidos dentais clinicamente alterados, buscar avaliação preliminar, reprodutível e se possível quantitativa da conduta clínica de raspagem e alisamento.

Aprendemos muito ao avaliar à nível histológico e em cortes

seriados todos os nossos espécimes. A dentina remanescente nua fica destituída de cemento em mais de 50 por cento dos casos. Quando não permanece contaminada por microrganismos, deixa os túbulos dentinários expostos que, como demonstra Olgart e col. (1974), podem ser recontaminados por placa bacteriana mesmo quando submetidos à ação do ácido cítrico.

Verificamos também, confirmando resultados de outros autores, que a utilização do corte seriado e da coloração histobacteriológica é uma técnica muito útil no estudo do tratamento da doença periodontal. Essa metodologia importante em estudos dessa natureza, permite reconhecer microrganismos viáveis, instalados na dentina remanescente. Pouco poderemos acrescentar de efetivo valor científico aos achados controvertidos de Register e de Ryan, mas acreditamos que ampliando esta pesquisa, futuramente poderemos divulgar melhor que o corte seriado e a coloração histobacteriológica de dentes com doença periodontal é bastante útil.

8. CONCLUSÕES

Nas condições experimentais da presente pesquisa pudemos concluir:

1. A raspagem e alisamento radicular com cureta Gracey computadorizada possibilitou quantificar a resistência dos tecidos dentais ao corte.

2. O método histobacteriológico de avaliação da presença de microorganismos na superfície radicular utilizando-se o corte parafinado e seriado é confiável e reprodutível.

3. A raspagem e o alisamento radicular removem o cimento, deixando a superfície dentinária remanescente exposta, em aproximadamente 54 por cento dos casos.

4. A presença de microorganismos nos tecidos remanescentes após raspagem ocorreu em 12 por cento dos casos.

5. Irregularidades anatômicas próprias da superfície radicular dificultam a ação uniforme da cureta Gracey.

9. REFERÊNCIAS BIBLIOGRÁFICAS

- ARMITAGE, G.C. Bases biológicas da terapia periodontal. São Paulo, Liv. Santos, 1984. p.79-115.
- AUKHIL, I.; PETTERSSON, E.; SUGGS, C. Periodontal wound healing in the absence of periodontal-ligament cells. *J. Periodontol.*, 58(2): 71-7, 1987.
- BABAY, N.; FUGAZZOTTO, P.A.; RUBEN, M.P. Histologic evaluation of soft tissue attachment to acid-enzyme treated root surfaces. *Int. J. Period. Rest. Dent.*, 5(3): 77-87, 1985.
- BALSELS, H.I.L. Quantificação da dureza e avaliação histobacteriologia da dentina remanescente não corada pelo "Cáries Detector". Estado in vitro em molares decíduos com cárie profunda. Araraquara, 1988. [Tese (Livre-Docência) Fac. Odont. Araraquara - UNESP].
- BARRINGTON, E.P. An overview of periodontal surgical procedures. *J. Periodontol.*, 52(9): 518-28, 1981.
- BASCONES, A. Bacterial invasion in periodontal disease. *J. Periodontol.*, 58(5): 331-9, 1987.
- BIFFI, J.C.; RODRIGUES, H.H.; GOMES, G.S.; TEIXEIRA, L.C.; TAMBURUS, J.R.; LEONARDO, M.R. Avaliação radiográfica e histobacteriológica da cárie dental. *Revta. Ass. Paul. Cirurg. dent.*, 22(4): 346-60, 1983.
- BLOMLOF, L.; LINDSKOG, S.; APPELGREN, R.; JOHNSON, B.; WEINTRAUB, A.; HAMMARSTROM, L. New attachment in monkeys with experimental periodontitis with and without removal of the cementum. *J. Clin. Periodontol.*, 14(3): 136-43, 1987.
- BORGHETTI, A.; MATTOU, P.; MATTOU, C. How much root planing is necessary to remove the cementum from the root surface? *Int. J. Period. Rest. Dent.*, 2(4): 23-9, 1987.
- BRAIN, E.B. The preparation of decalcified sections. Springfield, Charles C. Thomas, 1966. p.150-6.
- BUCHANAN, S.A. & ROBERTSON, P.B. Calculus removal by scaling/root planing with and without surgical access. *J. Periodontol.*, 58(3): 157-63, 1987.
- BYE, F.L.; GHILZON, R.S.; CAFFESSE, R.G. Root surface roughness after the use of different modes of instrumentation. *Int. J. Period. Rest. Dent.*, 6(5): 36-47, 1986.
- DATON, J.B. & NYMAN, S. Histometric evaluation of periodontal surgery. I. The modified Widman flap procedure. *J. Clin. Periodontol.*, 7(3): 212-23, 1980.
- _____; POLSON, A.M.; PINI PRATO, G.; BARTOLUCCI, E.G.; CLAUSER, C. Healing after application of tissue adhesive material to denuded and citric acid-treated root surfaces. *J. Periodontol.*, 57(6): 385-90, 1986.
- CHAVES, E.S. The role of citric acid application on periodontally involved root surfaces. An in vitro light and scanning electron microscopic study. Michigan, 1984. [Tese (Mestrado), Univ. Michigan].

- COGEN, R.B., AL-JOBURI, W., PANTT, D.G., DENYS, F.R. Effect of various root surfaces treatment on the attachment and growth of human gingival fibroblast: Histologic and scanning electron microscopic evaluation. *J. Clin. Periodontol.*, 11(8): 531-9, 1984.
- CORLEY, J.M. & KILLOY, W.J. Stability of citric acid solutions during a five month period. *J. Periodontol.*, 53(6): 390-2, 1982.
- DALY, C.G. Anti-bacterial effect of citric acid treatment of periodontally diseased root surfaces-in vitro. *J. Clin. Periodontol.*, 9(5): 384-92, 1982.
- DARYABEGI, P., PAMEIJER, C.H., RUBEN, M.P. Topography of root surfaces treated in vitro with citric acid, elastase and hyaluronidase. A scanning electron microscopy study. Part II. *J. Periodontol.*, 52(12): 736-42, 1981.
- DREYER, W.P. & HERRDEN, J.D. The effect of citric acid on the healing of periodontal ligament-free, healthy roots, horizontally implanted against bone and gingival connective tissue. *J. Periodontol. Res.*, 21(3): 210-20, 1986.
- EGELBERG, J. Regeneration and repair of periodontal tissues. *J. Periodontol. Res.* 22(3): 233-42, 1987.
- EIDE, B., LIE, T., SELVIG, K.A. Surface coatings on dental cementum incident to periodontal disease. I. A scanning electron microscopy study. *J. Clin. Periodontol.*, 10(2): 157-71, 1983.
- FORGAS, L.B. & GOUND, S. The effects of antiformin-citric acid chemical curettage on the microbial flora of the periodontal pocket. *J. Periodontol.*, 58(3): 153-8, 1987.
- GARRET, J.S., CRIGGER, M., EGELBERG, J. Effects of citric acid on disease root surfaces. *J. Periodontol. Res.*, 12(2): 155-63, 1978.
- GOTTLOW, J., NYMAN, S., KARRING, T., LINDHE, J. Treatment of localized gingival recessions with coronally displaced flaps and citric acid. An experimental study in the dog. *J. Clin. Periodontol.*, 13(1): 57-63, 1986.
- HALS, E. & SELVIG, K.A. Correlated electron probe microanalysis and microradiography of carious and normal dental cementum. *Caries Res.*, 11(1): 62-75, 1977.
- HANES, P.J., POLSON, A.M., LADENHEIM, S. Cell and fiber attachment to demineralized dentin from normal root surfaces. *J. Periodontol.*, 56(12): 752-65, 1985.
- INOUE, T., DEPORTER, D.A., MELCHER, A.H. Induction of cartilage and bone by dentin demineralized in citric acid. *J. Periodontol. Res.*, 21(3): 243-55, 1986.
- JOHNSON, W.T., JOHNSON G.K., GOODRICH, J.L. Pulpal response to the topical application of citric acid following root planing in cats. *J. Endodontics.* 11(9): 389-93, 1985.
- KARRING, T., ISIDOR, F., NYMAN, S., LINDHE, J. New attachment formation on citric acid and non-citric acid treated roots. *J. Periodontol. Res.*, 12(6): 666-9, 1984.
- LAMBRIANIDIS, T., TZIAFAS, D., KOLOKURIS, I. Pulpal response to topical application of citric acid to root dentin. *Endod. Dent. Traumatol.*, (4): 12-5, 1988.

- LANGELAND, K. Tissue response to dental caries. *Endod. Dent. Traumatol.*, 3: 149-71, 1987.
- _____, ANDERSON, D.M.; COTTON, W.R.; SHKLAIR, I.L. Microbiologic aspects of dentin caries and their pulpal sequelae. *Symposium on operative dentistry*. Nijmegen, Netherlands, April, 1985.
- _____; RODRIGUES, H.H.; DOWDEN, N.E. Periodontal disease, bacteria and pulpal histopathology. *Oral Surg.*, 27: 257-70, 1974.
- LINDHE, J. *Tratado de periodontologia clínica*. Rio de Janeiro, Interamericana, 1985. p.24-6; 265-85.
- LISTGARTEN, M.A. & HELLDEN, L. Relative distribution of bacteria at clinically healthy and periodontally diseased sites in humans. *J. clin. Periodont.*, 5(2): 115-32, 1978.
- _____ & ROSENBERG, M.M. Histological study of repair following new attachment procedures in human periodontal lesions. *J. Periodont.*, 50(7): 333-44, 1979.
- LIU, W.J. & SALT, C.W. A surgical procedure for the treatment of localized gingival recession in conjunction with root surface citric acid conditioning. *J. Periodont.*, 51(9): 505-9, 1980.
- LOPES, C.M.N.; RODRIGUES, H.H.; VOND, R.M.G.; PELÁ, C.A. Remoção da dentina cariada - avaliação quantitativa e histobacteriológica "in vitro". *Revta Gaucha Odont.*, 25(2): 138-47, 1987.
- LUNA, L.C. *Histologic staining methods of armed forces institute of pathology*. New York, Mc Graw-Hill, 1960. p.72-99.
- MAGALHÃES, D. *Avaliação quantitativa de dentes envolvidos por doença periodontal*. Ribeirão Preto, 1988. [Tese (Mestrado) F. F. O. R. P. - USP].
- MARKS, S.C. & MEHTA, N.R. Lack of effect of citric acid-treatment of root surfaces on the formation of new connective tissue attachment. *J. clin. Periodont.*, 13(2): 107-16, 1986.
- MJOR, I.A. *Reaction patterns in human teeth*. Boca Raton, CRC Press, 1983. p. 157-220.
- MOORE, J.A.; ASHLEY, F.P.; WATERMAN, C.A. The effect on healing of the application of citric acid during replaced flap surgery. *J. clin. Periodont.*, 14(3): 130-35, 1987.
- NYMÄN, S.; LINDHE, J.; KARRING, T. Healing following surgical treatment and root demineralization in monkeys with periodontal disease. *J. clin. Periodont.*, 8(3): 249-58, 1981.
- _____, GOTTLÖW, J.; LINDHE, J.; KARRING, T.; WENNSTRÖM, J. New attachment formation by guided tissue regeneration. *J. Periodont. Res.*, 22(3): 252-4, 1987.
- _____, LINDHE, J.; KARRING, T.; RYLANDER, H. New attachment following surgical treatment of human periodontal disease. *J. clin. Periodont.*, 9(4): 290-6, 1982.
- OLGART, L.; BRANNSTRÖM, M.; JOHNSON, G. Invasion of bacteria into dentinal tubules. Experiments in vivo and in vitro. *Acta Odont. Scand.*, 32: 61-70, 1974.

- OLSON, R.H.; ADAMS, D.F.; LAYMAN, D.L. Inhibitory effect of periodontally diseased root extracts on the growth of human gingival fibroblasts. *J. Periodontol.*, 56(10): 592-6, 1985.
- PITARU, S. & MELCHER, A.H. Organization of an oriented fiber system in vitro by human gingival fibroblasts attached to dental tissue: relationship between cells and mineralized and demineralized tissue. *J. Periodontol. Res.*, 22(1): 6-13, 1987.
- _____, TAL, H.; SOLDINGER, M.; AZAR-AVIDAN, O.; NOFF, M. Collagen membranes prevent the apical migration of epithelium during periodontal wound healing. *J. Periodontol. Res.*, 22(4): 331-3, 1987.
- POLSON, A.M. & HANES, P.J. Cell and fiber attachment to demineralized dentin. A comparison between normal and periodontitis-affected root surfaces. *J. Clin. Periodontol.*, 14(7): 357-65, 1987.
- _____, & PROYE, M.P. Effect of root surface alterations on periodontal healing. II. Citric acid treatment of the denuded root. *J. Clin. Periodontol.*, 9(6): 441-54, 1982.
- _____, LADENHEIM, S.; HANES, P.J. Cell and fiber attachment to demineralized dentin from periodontitis-affected root surfaces. *J. Periodontol.*, 57(4): 235-46, 1986.
- _____, THOMAS FREDERICK, G.; LADENHEIM, S.; HANES, P.J. The production of a root surfaces smear layer by instrumentation and its removal by citric acid. *J. Periodontol.*, 55(8): 443-6, 1984.
- RAMFJORD, S. Surgical pocket therapy. *Int. dent. J.*, 27(3): 263-9, 1977.
- REGISTER, A.A. Bone and cementum induction by dentin demineralized in situ. *J. Periodontol.*, 44(1): 49-54, 1973.
- _____, & BURDICK, F.A. Accelerated reattachment with cementogenesis to dentin demineralized in situ. II. Defect repair. *J. Periodontol.*, 47(9): 497-505, 1976.
- _____, & _____ Accelerated reattachment with to dentin demineralized in situ. I. Optimum range. *J. Periodontol.*, 46(11): 646-55, 1975.
- RIPAMONTI, U.; PETIT, J.C.; LEMMER, J.; AUSTIN, J.C. Regeneration of the connective tissue attachment on surgically exposed roots using a fibrin-fibronectin adhesive system. An experimental study on the baboon (*papio ursinus*). *J. Periodontol. Res.*, 22(4): 320-6, 1987.
- RIRIE, G.M.; CRIGGER, M.; SELVIG, K.A. Healing of periodontal connective tissues following surgical wounding and application of citric acid in dogs. *J. Periodontol. Res.*, 15(3): 314-27, 1980.
- RODRIGUES, H.H. A comparative study of demineralization methods for histologic purposes. *Estomat. Cult.*, 12:8-12, 1982.
- _____, & HORTA, A.C.L. A agitação como meio auxiliar na desmineralização de tecidos duros. *Estomat. Cult.*, 11(1): 105-9, 1977.

- STEINER, S.S., CRIGGER, M., EGELBERG, J. Connective tissue regeneration to periodontally diseased teeth. II. Histologic observations of cases following replaced flap surgery. *J. Periodontol. Res.*, 16(1): 109-16, 1981.
- STERN, I.S. Current concepts of the dentogingival junction: the epithelial and connective tissue attachment to the tooth. *J. Periodontol.*, 52(9): 465-76, 1981.
- STEWART, H.T. Partial removal of cementum and decalcification of tooth in the treatment of pyorrhea alveolaris. *Dent. Cosmos*, 41(7): 617-26, 1899.
- VIEIRA, S. *Uma introdução à biostatística*. Rio de Janeiro, Campos, 1981.
- YOUNG, S. & CLARKE, N. Pulpal effect of citric acid applied topically to root surfaces. *Oral Surg.*, 51(3): 317-20, 1980.
- YOUNGER, W.J. Lactic acid in pyorrhoea. *Am. J. dent. Sci.*, 31: 334, 1897/1898.
- YUKNA, R.A. A clinical and histologic study of healing following the excisional new attachment procedures in Rhesus monkeys. *J. Periodontol.*, 47(12): 701-9, 1976.
- _____; BOWERS, G.M.; LAWRENCE, J.J.; FEDI Jr., P.F. A clinical study of healing in humans following the excisional new attachment procedures. *J. Periodontol.*, 47(12): 696-700, 1976.
- WESTBROOK, J.L.; MILLER, A.S.; CHILTON, N.W.; WILLIAMS, F.L.; MUMMA, R.D. Root surface caries: a clinical, histologic and microradiographic investigation. *Caries Res.*, 8(3): 249-55, 1974.
- WIRTHLIN, M.R. The current status of new attachment therapy. *J. Periodontol.*, 51(9): 529-44, 1981.