

# Lipoidoproteínose

## Lipoid proteinosis

Sara Nader Marta<sup>1</sup>, Gustavo Nader Marta<sup>2</sup>, Aline Rogéria F. Castilho<sup>3</sup>, Mariza Akemi Matsumoto<sup>4</sup>, Leda Aparecida Francischone<sup>4</sup>, Marco Dapieve Bresaola<sup>5</sup>, Roberto Yoshio Kawakami<sup>6</sup>

### RESUMO

**Objetivo:** Apresentar as características clínicas, tratamento cirúrgico e achado histológico de um caso de lipoidoproteínose.

**Descrição do caso:** Criança do sexo masculino, cinco anos de idade, branco, que procurou atendimento odontológico na Universidade. A mãe da criança relatou presença de intensa halitose e dificuldade na alimentação e higienização bucal, decorrentes de crescimento gengival generalizado nos arcos dentários superior e inferior. No exame clínico, verificaram-se comprometimento funcional e estético generalizado (rouquidão, artralgia bilateral no joelho e tornozelo, lesões tumorais nas orelhas, entre outros), além de extensa hiperplasia gengival em ambos os arcos dentários. Optou-se pelo tratamento cirúrgico, com remoção do tecido hiperplásico e exodontia de todos os dentes decíduos e de dois permanentes. O exame histopatológico da peça cirúrgica confirmou o diagnóstico de lipoidoproteínose.

**Comentários:** A lipoidoproteínose é uma doença rara caracterizada pela deposição da substância hialina na pele, membranas mucosas e nos órgãos internos. Os sinais que podem surgir após o nascimento, são: rouquidão; lesões pápulo-nodulares na cabeça, pescoço e membros; lesões papulares amareladas nas margens das pálpebras. O curso desta doença é benigno e crônico.

**Palavras-chave:** lipoidoproteínose; hiperplasia gengival; cirurgia bucal.

### ABSTRACT

**Objective:** Report clinical characteristics, histological findings and treatment of a patient with lipoid proteinosis.

**Case description:** Five year-old male patient was assisted in the university clinic for dental treatment. The mother reported the presence of intense halitosis and difficulties for feeding and oral hygiene due to extensive gingival hyperplasia on the maxillary and mandibular arches. Clinical examination revealed generalized functional and esthetic involvement, including hoarseness; bilateral knee and ankle arthralgia; tumoral lesions on the ears and gingival hyperplasia throughout the extent of both dental arches. The surgical treatment removed the hyperplastic tissue and all deciduous teeth, as well as two permanent teeth. Histopathological examination of the specimen confirmed the diagnosis of lipoid proteinosis.

**Comments:** Lipoid proteinosis is a rare disorder characterized by progressive deposition of hyaline material in the skin, mucous membranes and organs. Clinical signs appear after birth and are characterized by hoarseness, papulonodular lesions on the head, neck and limbs and yellowish papules on the eyelid margins, among others. The disease has a benign and chronic evolution.

**Key-words:** lipoid proteinosis; gingival hyperplasia; surgery, oral.

<sup>1</sup>Doutora em Odontopediatria pela Faculdade de Odontologia de Bauru da Universidade de São Paulo (USP) e professora do Departamento de Odontologia da Universidade do Sagrado Coração (USC). Bauru, SP, Brasil

<sup>2</sup>Acadêmico da Faculdade de Ciências Médicas de Sorocaba da Pontifícia Universidade Católica de São Paulo (PUC-SP). Sorocaba, SP, Brasil

<sup>3</sup>Mestre em Biologia Molecular pela Faculdade de Odontologia de Bauru da USC e doutoranda em Odontopediatria pela Faculdade de Odontologia de Piracicaba da Universidade Estadual de Campinas (Unicamp). Piracicaba, SP, Brasil

<sup>4</sup>Doutora em Patologia Bucal pela Faculdade de Odontologia de Bauru da USP e professora do Departamento de Odontologia da USC. Bauru, SP, Brasil

<sup>5</sup>Graduado em Odontologia e aluno de especialização em Bucomaxilo Facial pela Faculdade de Odontologia de Bauru da USC. Bauru, SP, Brasil

<sup>6</sup>Doutor em Ortodontia pela Faculdade de Odontologia de Araraquara da Universidade Estadual Paulista (Unesp) e professor do Departamento de Odontologia da USC. Bauru, SP, Brasil

Endereço para correspondência:

Sara Nader Marta  
Rua Álvaro Lamônica, 3-46 – Jardim Estoril II.  
CEP 17016-090 – Bauru/SP  
E-mail: sn.marta@uol.com.br

Recebido em: 10/1/2008

Aprovado em: 5/5/2008

## Introdução

A lipoidoproteínose – síndrome de Urbach-Wiethe ou hialinose cutâneo-mucosa – é uma entidade rara, de herança autossômica recessiva e baixa incidência, com aproximadamente 300 casos descritos na literatura mundial<sup>(1)</sup>. Sua maior prevalência é observada na África do Sul e em países europeus de descendência alemã e holandesa<sup>(1)</sup>. Siebenmann<sup>(2)</sup> a descreveu pela primeira vez em 1908 e Urbach e Wiethe<sup>(3)</sup>, em 1929, estabeleceram-na como afecção clínica e histológica, sob a denominação de lipidose cutânea e mucosa. Após o reconhecimento de que a deposição era composta por material lipoprotéico, em 1932 Urbach<sup>(4)</sup> alterou a terminologia para lipoidoproteínose. Caplan, em 1962, sugeriu o termo lipoidoglicoproteínose diante dos achados histoquímicos da doença<sup>(5)</sup>.

Os primeiros sinais dessa doença surgem em geral ao nascimento e acometem precocemente a face e extremidades distais, com lesões vesiculosas e pustulosas que retrocedem, formando cicatrizes. Posteriormente, observa-se desenvolvimento de lesões pápulo-nodulares, ceratócicas, branco-amareladas na face, pescoço e áreas de trauma mecânico. Placas hiperkeratóticas verrucóides e hiperpigmentadas podem surgir em regiões expostas ao atrito e fricção<sup>(6,7)</sup>. Além disso, pequenas lesões papulares perláceas aparecem nas margens palpebrais, em arranjo linear (*blefarose moniliforme*), sinal patognômico da doença<sup>(8)</sup>.

Outras manifestações clínicas devidas a infiltrados hialinos são rouquidão, macroglossia, língua espessada com limitação à protrusão e estreitamento da faringe e laringe<sup>(7)</sup>. Lábios, freio lingual e palato são afetados e as lesões parecem aumentar com a idade. Alterações como hipoplasia dentária, dilaceração radicular, hiperplasia gengival e substituição do ligamento periodontal por material hialino também podem estar presentes<sup>(9)</sup>. Alopecia, hipohidrose, crescimento ungueal lento, diminuição da estatura, fotossensibilidade e parotidite<sup>(7)</sup> são outros achados ocasionais. O sistema nervoso central pode ser acometido com calcificações intracerebrais bilaterais responsáveis por distúrbios cognitivos, comportamentais, de memória e aprendizado. Crises convulsivas e de enxaqueca, vertigem, ataxia e retardo psicomotor também já foram descritos<sup>(10)</sup>.

O presente trabalho tem como finalidade apresentar as características clínicas, histológicas e o tratamento cirúrgico bucal realizado em um paciente portador de lipoidoproteínose, com manifestações clínicas acentuadas, discutindo-se a conduta clínica adotada.

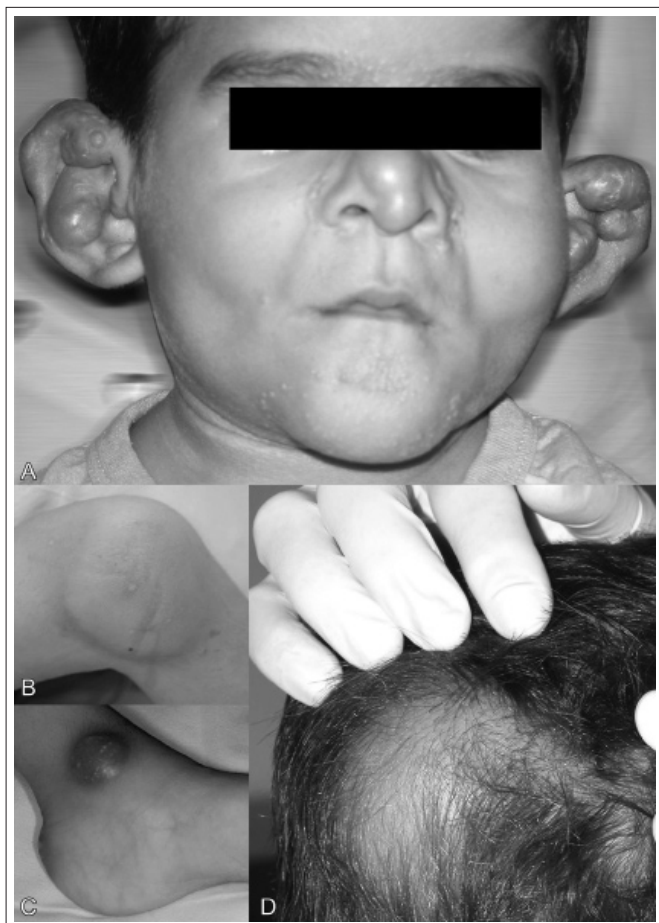
## Descrição de caso

Criança do sexo masculino, cinco anos, cor branca, filho único, natural e procedente da cidade de Cesário Lange, São Paulo, que procurou atendimento no Programa de Atenção a Portadores de Necessidades Especiais na Universidade do Sagrado Coração de Bauru, São Paulo, em busca de cuidado odontológico. A mãe da criança relatou presença de intensa halitose e dificuldade na alimentação e na higienização bucal decorrente de crescimento gengival generalizado no arco dentário superior e inferior. A mãe negou qualquer manifestação neurológica, antecedentes familiares da doença e consangüinidade entre os pais. O paciente já havia passado anteriormente por procedimentos cirúrgicos em outro serviço, para retirada de lesões nodulares localizadas nas orelhas e nariz, porém sem intervenção alguma na cavidade bucal.

Ao exame clínico geral, realizado pelo pediatra da equipe, observou-se paciente com 19kg, lícido, orientado, levemente descorado, hidratado, anictérico, acianótico, eutrófico, com crescimento e desenvolvimento neuropsicomotor adequados para idade e carteira de vacinação em dia. Verificaram-se comprometimentos funcionais e estéticos generalizados, tais como: rouquidão (percebida pela mãe desde os três meses de idade); artralgia bilateral em joelho e tornozelo; lesões tumorais em orelhas; múltiplas pápulas perláceas em regiões glabellar, cervical posterior e mentoniana; nodulações em nariz; alopecia parieto-occipital, lesões tumorais circunscritas em região lateral de joelho direito e em região maleolar lateral direita, de coloração acastanhada (Figura 1).

O exame clínico intrabucal realizado por um cirurgião-dentista da equipe revelou extensa hiperplasia gengival das mucosas em toda a extensão da maxila e da mandíbula, cobrindo totalmente as coroas clínicas dos dentes e impedindo o selamento labial completo da boca do paciente (Figura 2).

Optou-se pelo tratamento cirúrgico sob anestesia geral devido à comorbidade (anemia) e pela extensão do procedimento. No intra-operatório, com o afastamento do tecido gengival, foi possível visualizar e avaliar as condições dos dentes presentes, até então obstruídos, notando-se acentuada mobilidade, grande quantidade de biofilme dentário, lesões cáries e defeitos estruturais, como hipoplasia de esmalte (Figura 2), além de odor fétido. Foi realizada incisão em toda a extensão da lesão no rebordo alveolar vestibular, palatino/lingual dos arcos dentários, seguida de divulsão roma e remoção do tecido hiperplásico (Figura 2), exodontia de todos os dentes decíduos, do primeiro molar permanente inferior direito (dente 46) e incisivo lateral permanente



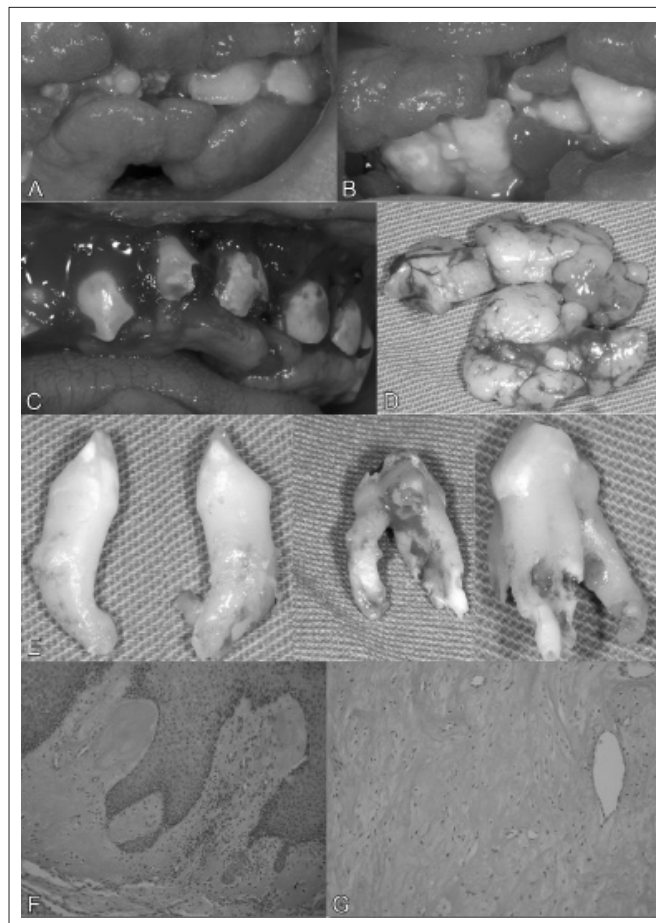
**Figura 1** – A) Lesões nodulares em nariz, múltiplas pápulas perláceas em regiões glabelar, cervical posterior e mentoniana; B) Lesão tumoral em região lateral de joelho direito; C) Lesão tumoral em região maleolar lateral direita, de coloração acastanhada; D) Alopecia.

inferior esquerdo (dente 32), permitindo a constatação da presença de dilaceração radicular em vários elementos dentários (Figura 2).

O exame histopatológico da peça cirúrgica confirmou o diagnóstico de lipoidoproteinose (Figura 2). Em um ano de seguimento, observou-se melhora do padrão de higiene bucal, de condições para alimentação e ausência de recidiva da hiperplasia gengival, dando ao paciente melhor padrão de saúde bucal e mais qualidade de vida.

## Comentários

A lipoidoproteinose é resultante da mutação do gene da proteína 1 da matriz extracelular (ECM1)<sup>(11)</sup>. Este gene está envolvido na diferenciação dos componentes da epiderme, na ligação de diversos componentes da matriz extracelular, na regulação da angiogênese e na formação



**Figura 2** – A, B) Aspecto inicial dos dentes com grande quantidade de biofilme dentário, lesões cariosas, defeitos estruturais e tecido gengival hiperplásico; C) Início do procedimento cirúrgico; D) Parte do tecido gengival removido; E) Dentes decíduos com dilaceração radicular, hipoplasia e reabsorção radicular incompatível com a idade do paciente; F) Epitélio exibindo áreas de acantose. Presença de material hialino eosinofílico subjacente ao tecido conjuntivo e focos de infiltrado mononuclear inflamatório (HE 20x); G) Tecido conjuntivo densamente colaginizado (HE 40x).

óssea<sup>(10)</sup>. É uma desordem autossômica recessiva de etiopatogenia incerta. Esta desordem parece estar relacionada às modificações no metabolismo que ocasionam aumento na produção de colágeno tipos IV/V e diminuição da síntese de colágeno tipos I/II pelas células endoteliais dos vasos sanguíneos. Ademais, considera-se a exacerbação na função fibroblástica, que promove deposição de substâncias glicoprotéicas<sup>(12)</sup>. Outras hipóteses também aventadas foram a afinidade alterada dos lipídeos pela glicoproteína, o aumento de glicoproteínas conseqüente à disfunção enzimática<sup>(13)</sup> e o distúrbio primário da produção de colágeno na pele<sup>(6)</sup>. Trata-se de uma desordem

metabólica que determina mais freqüentemente alterações mucosas, cutâneas e de órgãos internos, com deposição gradual de material hialino amorfo glicoprotéico<sup>(14)</sup>. Não há predileção por sexo e a presença da consangüinidade familiar foi relatada em diversos estudos<sup>(15)</sup>.

O estudo histopatológico demonstra ampla deposição de substância eosinofílica amorfa perivascular e periaxial, coloração PAS (do inglês *Periodic Acid-Schiff*) positiva e diástase-resistente. Observa-se acúmulo de glicoproteínas, lipídeos e colesterol livre. À microscopia eletrônica, pode-se verificar adelgaçamento da lâmina basal e significativa redução do número e tamanho das fibras colágenas<sup>(8,12)</sup>.

O diagnóstico diferencial inclui sarcoidose, xantomatose cutânea, amiloidose, mucinose papular, hanseníase, mixedema, tumor laríngeo, papilomatose e protoporfiria eritropoié-

tica. Esta última diferencia-se da lipoidoproteínose por apresentar lesões cutâneas restritas à derme superficial, nas regiões expostas à luz solar, sem envolvimento de mucosas<sup>(14)</sup>.

A criança descrita mostrava manifestações exacerbadas da lipoidoproteínose, evidenciando-se o comprometimento bucal. A intervenção realizada melhorou significativamente a qualidade de vida do paciente devido à adequação das condições de alimentação e de higiene bucal.

O curso dessa patologia é, em geral, benigno e crônico, não havendo tratamento específico e definitivo<sup>(16)</sup>. A dificuldade para indicar uma terapêutica padrão resulta da escassa casuística na literatura. Especificamente, para as lesões em cavidade oral, devido à alta freqüência de recidivas, são necessárias intervenções cirúrgicas recorrentes, o que determina a necessidade de seguimento periódico do paciente.

## Referências bibliográficas

1. Nanda A, Alsaleh QA, Al-Sabah H, Ali AM, Anim JT. Lipoid proteinosis: report of four siblings and brief review of the literature. *Pediatr Dermatol* 2001;18:21-6.
2. Siebenmann F. Über Mitbeteiligung der Schleimhaut bei allgemeiner Hyperkeratose der Haut. *Arch Laryng Rhin* 1908;20:101-9.
3. Urbach E, Wieth C. Lipoidosis cutis et mucosae. *Virchows Arch Path Anat* 1929;273:285-319.
4. Urbach E. Lipoidoproteínose (lipoidosis cutis et mucosae). In: Jadasshon J. editor. *Handbuch der Haut-und Gesh-lechts krankheiten*. Berlin: Verlag von Julius Springer, 1932:335-6.
5. Caplan RM. Lipoid proteinosis: a review including some new observations. *Med Bull (Ann Arbor)* 1962;28:365-77.
6. Newton JA, Rasbridge S, Temple A, Pope FM, Black MM, Mckee P. Lipoid proteinosis: new immunopathological observations. *Clin Exp Dermatol* 1991;16:350-4.
7. Ramsey ML, Tschen JA, Wolf JE Jr. Lipoid proteinosis. *Int J Dermatol* 1985;24:230-2.
8. Muda AO, Paradisi M, Angelo C, Mostaccioli S, Atzori F, Faraggiana T. Lipoid proteinosis: clinical, histologic and ultrastructural investigations. *Cutis* 1995;56:220-4.
9. Piérard GE, Van Cauwenberge D, Budo J, Lapière CM. A clinicopathologic study of six cases of lipoid proteinosis. *Am J Dermatopathol* 1988;10:300-5.
10. Claeyss KG, Claes LR, Van Goethem JW, Sercu S, Merregaert J, Lambert J et al. Epilepsy and migraine in a patient with Urbach-Wiethe disease. *Seizure* 2007;16:465-8.
11. Hamada T, McLean WH, Ramsay M, Ashton GH, Nanda A, Jenkins T et al. Lipoid proteinosis maps to 1q21 and is caused by mutations in the extracellular matrix protein 1 gene (ECM1). *Hum Mol Genet* 2002;11:833-40.
12. Paller AS. Histology of lipoid proteinosis. *JAMA* 1994;272:564-5.
13. Hurlemann R, Wagner M, Hawellek B, Reich H, Pieperhoff P, Amunts K et al. Amygdala control of emotion-induced forgetting and remembering: evidence from Urbach-Wiethe disease. *Neuropsychologia* 2007;45:877-84.
14. Lima LR, Mulinari-Brenner FA, Manfrinato LC, Dal Pizol AS, Serafini SZ, Fillus Neto J. Lipoid proteinosis – a report of two cases. *An Bras Dermatol* 2003;78:723-7.
15. Böhme M, Wahlgren CF. Lipoid proteinosis in three children. *Acta Paediatr* 1996;85:1003-5.
16. Cannata G, Robert E, Gambini C. An edentulous woman with warty lesions. Lipoid proteinosis. *Arch Dermatol* 1996;132:1240-4.