

LUCAS AUGUSTO MONTEIRO CASTRO TRIGO<sup>1</sup>FERNANDA GARANHANI SURITA<sup>1</sup>MARY ANGELA PARPINELLI<sup>1</sup>BELMIRO GONÇALVES PEREIRA<sup>1</sup>KLEBER YOTSUMOTO FERTRIN<sup>2</sup>MARIA LAURA COSTA<sup>1</sup>

# Talassemia beta maior e gestação na adolescência: relato de dois casos

*Beta thalassemia major and pregnancy during adolescence: report of two cases*

## Relato de Caso

### Palavras-chave

Talassemia beta  
Gravidez de alto risco  
Restrição do crescimento fetal  
Transfusão de sangue  
Relatos de casos

### Keywords

Beta-thalassemia  
Pregnancy, high-risk  
Fetal growth restriction  
Blood transfusion  
Case reports

### Resumo

A talassemia beta maior é uma doença hematológica hereditária rara em que deficiência na síntese de cadeias globínicas beta causa anemia grave. O tratamento consiste de transfusão sanguínea e quelação de ferro. Descrevemos dois casos de adolescentes com talassemia beta maior, com gestação não planejada e início tardio de pré-natal. Uma delas apresentou piora da anemia, necessidade transfusional aumentada, restrição de crescimento fetal e senescência placentária. A outra apresentava também hipotireoidismo e baixo peso materno, e foi internada por duas ocasiões durante a gestação, por choque hemorrágico do dengue e por infecção respiratória associada a vírus influenza H1N1. Uma delas apresentou restrição de crescimento fetal e teve parto vaginal no termo complicado com hipotonia uterina. Ambas necessitaram de transfusão sanguínea no pós-parto e optaram por medroxiprogesterona como método contraceptivo subsequentemente. Esse relato ressalta a importância de orientação contraceptiva para essas mulheres e o papel do cuidado pré-natal especializado em conjunto com hematologista.

### Abstract

Beta thalassemia major is a rare hereditary blood disease in which impaired synthesis of beta globin chains causes severe anemia. Medical treatment consists of chronic blood transfusions and iron chelation. We describe two cases of adolescents with beta thalassemia major with unplanned pregnancies and late onset of prenatal care. One had worsening of anemia with increased transfusional requirement, fetal growth restriction, and placental senescence. The other was also diagnosed with hypothyroidism and low maternal weight, and was admitted twice during pregnancy due to dengue shock syndrome and influenza H1N1-associated respiratory infection. She also developed fetal growth restriction and underwent vaginal delivery at term complicated by uterine hypotonia. Both patients required blood transfusions after birth and chose medroxyprogesterone as a contraceptive method afterwards. This report highlights the importance of medical advice on contraceptive methods for these women and the role of a specialized prenatal follow-up in association with a hematologist.

### Correspondência

Maria Laura Costa  
Rua Alexander Fleming, 101  
CEP: 13083-881  
Campinas (SP), Brasil

### Recebido

25/09/2014

### Aceito com modificações

16/03/2015

DOI: 10.1590/S0100-720320150005169

Departamento de Tocoginecologia da Faculdade de Ciências Médicas da Universidade Estadual de Campinas – UNICAMP – Campinas (SP), Brasil.

<sup>1</sup>Departamento de Tocoginecologia, Faculdade de Ciências Médicas, Universidade Estadual de Campinas – UNICAMP – Campinas (SP), Brasil.

<sup>2</sup>Departamento de Patologia Clínica, Faculdade de Ciências Médicas, Universidade Estadual de Campinas – UNICAMP – Campinas (SP), Brasil.

Conflito de interesses: não há.

## Introdução

As talassemias são um grupo de anemias hereditárias que afetam até 3% da população das Américas, introduzidas principalmente pela imigração portuguesa, espanhola e italiana<sup>1</sup>. Denominam-se talassemias as anemias causadas por alteração no ritmo de síntese de uma das cadeias globínicas que compõem a hemoglobina, composta normalmente por duas cadeias tipo alfa e duas cadeias tipo beta. Na talassemia beta, há produção inadequada de cadeia beta, com consequente excesso de cadeia alfa, que se precipita nos eritroblastos da medula óssea, causando apoptose desses precursores e anemia por eritropoese ineficaz. Quando não tratado adequadamente, esse quadro leva a deformidades ósseas e alteração de crescimento<sup>2</sup>. A variedade de mutações genéticas leva a diferentes fenótipos da doença, e sua forma mais grave é a talassemia beta maior, caracterizada geralmente pela ausência completa de síntese de cadeias globínicas beta e anemia grave<sup>3</sup>. O diagnóstico é comumente feito ainda no primeiro ano de vida, pois a produção de cadeias globínicas beta se torna majoritária por volta do sexto mês de vida, quando se manifesta a anemia. O tratamento consiste em esquema transfusional seriado e medicação para quelar ferro excedente (hemossiderose), consequente ao aporte transfusional<sup>3,4</sup>. Caso haja suporte transfusional inadequado, a anemia crônica grave leva a hipóxia tecidual, insuficiência cardíaca congestiva e óbito.

A quelação de ferro, que pode ser feita por via oral, com deferipone ou deferasirox, e por via parenteral (subcutânea ou intravenosa) com desferoxamina, visa evitar e tratar o acúmulo de ferro, responsável pela formação de radicais livres, que geram estresse oxidativo<sup>5,6</sup>, e causador de complicações multiorgânicas, como insuficiência cardíaca por siderose miocárdica, cirrose hepática, e falências endócrinas (como diabetes *mellitus*, hipotireoidismo e hipogonadismo)<sup>7-9</sup>. Entretanto, durante a fase pré-gestacional e toda a gestação, não é recomendado o uso de quelantes de ferro por risco de teratogênese<sup>5,10</sup>.

Em razão do avanço do conhecimento médico e do controle da doença nas últimas décadas, as mulheres portadoras de talassemia beta passaram a apresentar melhor qualidade e expectativa de vida, com consequente aumento do potencial e do desejo reprodutivo<sup>11,12</sup>. Esse potencial pode ser limitado pelo hipogonadismo hipogonadotrófico, secundário ao depósito de ferro na pituitária, e também pelos efeitos do excesso de ferro sobre os órgãos do sistema reprodutivo, evidenciado clinicamente por amenorreia, anovulação e infertilidade dessas

mulheres<sup>11</sup>. Assim, os dados relacionados às repercussões materno-fetais da talassemia beta são escassos.

As talassemias são muito prevalentes em países em desenvolvimento<sup>13</sup>, em que também há um maior número de gestações em adolescentes, uma faixa etária responsável por cerca de 11% das gestações no mundo<sup>14,15</sup>. Essas gestações têm consequências significativas do ponto de vista médico, social e emocional tanto para a mãe e seu filho quanto para a sua família<sup>16</sup>.

Estudar as repercussões perinatais, maternas e fetais de adolescentes com talassemia beta maior torna-se importante para avaliar o controle clínico e a necessidade de planejamento familiar, principalmente quando há a associação entre essa comorbidade e a adolescência. Neste estudo, descrevemos dois casos de gestantes adolescentes com talassemia beta maior. As duas pacientes receberam atendimento e foram acompanhadas no serviço de pré-natal especializado de um hospital de ensino da Região Sudeste do Brasil. Para coleta dos dados demográficos e clínicos (Tabela 1), foi solicitada a assinatura de Termo de Consentimento Livre e Esclarecido, pelo responsável legal, em ambos os casos.

**Tabela 1. Características clínicas, obstétricas, resultado perinatal e puerperal de gestantes com talassemia beta maior**

Característica	Paciente 1	Paciente 2
Idade (anos)	17	16
Paridade	Primigesta	Primigesta
Gestação planejada	Não	Não
Intervalo transfusional	1º trimestre: 21/21 dias 2/3º trimestres: 14/14 dias	21/21 dias
Comorbidades	–	Hipotireoidismo Baixo peso materno
Início do pré-natal (semanas)	26	17
Intercorrências na gestação	RCF Senescência placentária	Choque hemorrágico do dengue H1N1-RCF
Resolução da gestação	37 semanas + 1 dia	37 semanas + 3 dias
Via de parto	Vaginal após indução com Misoprostol	Vaginal com início espontâneo
Dados do RN	2.480 g, Apgar 7/9	3.115 g, Apgar 9/9
Intercorrências no puerpério	Transfusão de 1 CH	Transfusão de 2 CH Dificuldade de amamentação
Método contraceptivo no puerpério	Injetável trimestral (medroxiprogesterona)	Injetável trimestral (medroxiprogesterona)

RCF: restrição de crescimento fetal; RN: recém-nascido; H1N1: Vírus H1N1; CH: concentrado de hemácias

## Relatos de casos

### Paciente 1

Primigesta, com 17 anos, iniciou acompanhamento pré-natal de gestação não planejada na 26ª semana, encaminhada pelo serviço de hematologia em que era acompanhada. Recebia transfusões de concentrados de hemácias a cada 3 semanas, porém necessitou de intensificação das transfusões durante o terceiro trimestre, reduzindo o intervalo entre as transfusões para 2 semanas. A partir das 34 semanas, observou-se redução da velocidade de crescimento fetal apresentando-se no percentil 15. Houve piora progressiva, sendo diagnosticada restrição do crescimento fetal (RCF), com peso fetal estimado no percentil 7,8 na 36ª semana, sem alteração nos parâmetros da dopplerfluxometria umbilical fetal (Figura 1, painel esquerdo).

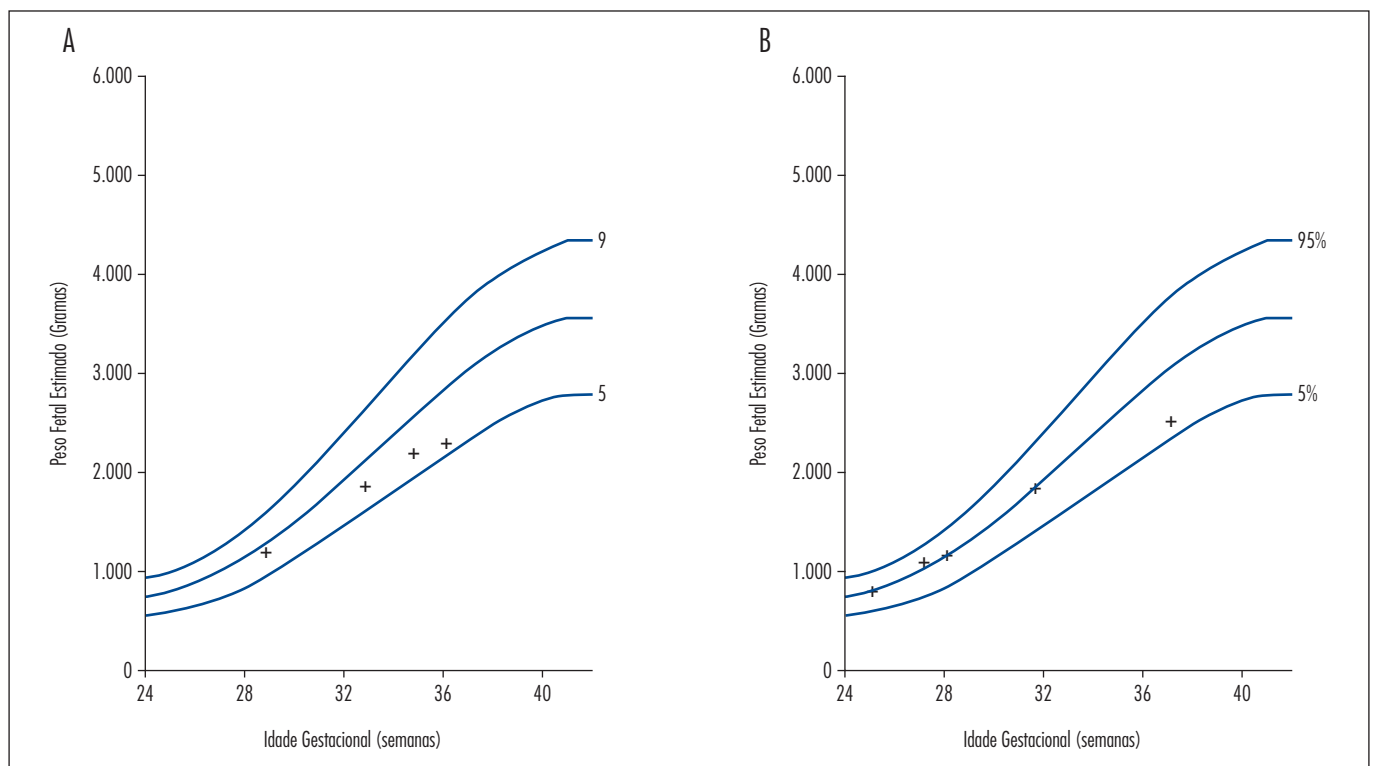
Ao todo, compareceu a 7 consultas de pré-natal em 10 semanas de seguimento gestacional (da 26ª a 36ª semana), com boa adesão às orientações hematológicas e obstétricas.

Devido ao quadro clínico de maior necessidade transfusional materna e RCF, na 37ª semana foi realizada indução de parto com misoprostol via vaginal (na dose de 25 mcg a cada 6 horas, num total de 4 doses). O parto foi vaginal, de evolução taquitócica, e o recém-nascido foi do sexo feminino, pesando 2.480 g (considerado pequeno para a idade gestacional), APGAR 7/9 e com Capurro 36 semanas + 5 dias.

No puerpério imediato, apresentou redução dos níveis de hemoglobina, chegando ao valor de 8,6 g/dL, com necessidade de nova transfusão, atingindo hemoglobina pós-transfusional de 10,6 g/dL. Recebeu alta no quarto dia após o parto e foi orientada quanto à necessidade de seguimento com hematologista e obstetra, e de reiniciar terapia quelante. Na consulta de revisão puerperal, o método contraceptivo orientado e aceito foi a medroxiprogesterona trimestral injetável.

### Paciente 2

Primigesta, com 16 anos, iniciou acompanhamento pré-natal de gestação não planejada na 17ª semana, encaminhada pelo hematologista. Recebia transfusões de concentrados de hemácias a cada 3 semanas, sem necessidade de ajuste desse intervalo de tempo durante a gestação. Também apresentava diagnóstico pré-gestacional de hipotireoidismo primário, controlado com 25 mcg de levotiroxina durante toda a gravidez, sem necessidade de ajuste da dose. Iniciou a gestação com Índice de Massa Corpórea (IMC) de 19,9, abaixo do recomendado. Apresentou quadro de hiperêmese no primeiro trimestre e emagrecimento após complicações, com perda de peso durante a gravidez, concluindo a gestação 700 g abaixo do peso inicial (Tabela 1). Desenvolveu complicações clínicas durante a gravidez, com duas internações. Na 22ª semana, foi internada por



**Figura 1.** Curvas de crescimento fetal estimado por ultrassonografia em função da idade gestacional de pacientes portadoras de talassemia beta maior; (A) paciente 1; (B) paciente 2

suspeita de pielonefrite e dengue. Durante a internação, apresentou choque hemorrágico por dengue, com hemorragia conjuntival, hipotensão e plaquetopenia chegando a 77.000 plaquetas/mm<sup>3</sup>, sendo mantida na Unidade de Terapia Intensiva com medidas de suporte. Também foi tratada de infecção de corrente sanguínea por *Pseudomonas* com antibioticoterapia de amplo espectro (cefepime). Nessa internação, recebeu 4 concentrados de hemácias, tendo valor mínimo de hemoglobina de 7,1 g/dL, e pós-transfusional de 11,7 g/dL na alta hospitalar.

Na 27ª semana, foi novamente internada por quadro de tosse seca, coriza e febre, apresentando radiografia de tórax normal, hemoglobina de 9,6 g/dL, plaquetas de 292.000/mm<sup>3</sup> e leucócitos 9.600, com desvio à esquerda (4% mielócitos, 12% bastões). Foi tratada como infecção de foco pulmonar e possível infecção por vírus influenza H1N1. Apresentou melhora do quadro respiratório após uso de oseltamivir em combinação com amoxicilina-clavulanato e azitromicina.

Teve no total 12 consultas de pré-natal em 20 semanas de seguimento (da 17ª a 37ª semana), com boa adesão. Na 27ª semana, foi diagnosticada senescência placentária por ultrassonografia (placenta grau II), sem alteração na doplerfluxometria de artéria umbilical. O peso fetal estimado estava no percentil 57,3, com redução da velocidade de crescimento fetal, evoluindo para RCF e peso estimado no percentil 8,8 na 37ª semana (Figura 1, painel direito), embora mantendo doplerfluxometria nas artérias umbilicais e cardiocardiografia dentro dos parâmetros da normalidade.

Entrou em trabalho de parto espontâneo com 37 semanas e 3 dias, e evoluiu para parto vaginal com episiotomia médio-lateral direita sob bloqueio combinado. O recém-nascido foi do sexo feminino, pesando 3.115 g (considerado adequado para a idade gestacional), Apgar 9/9, Capurro compatível com 38 semanas + 4 dias. No puerpério imediato, apresentou atonia uterina, revertida clinicamente com uso de 40 UI de ocitocina intravenosa e 800 mcg de misoprostol via retal. No entanto, apresentou diminuição dos níveis de Hb de 11,5 para 6,4 g/dL e necessidade de transfusão de 2 concentrados de hemácias.

Na revisão de parto após 42 dias de puerpério, referiu dificuldade para amamentação, interrompida nas primeiras semanas por escolha própria, e retomada precoce da atividade sexual (em uso de preservativo). Optou por medroxiprogesterona trimestral injetável como método contraceptivo (iniciado após teste de gravidez comprovadamente negativo) e retornou ao acompanhamento com hematologista para terapia quelante.

## Discussão

Foram relatados dois casos de pacientes adolescentes, portadoras de talassemia maior, com necessidade

de acompanhamento hematológico e transfusional frequentes, com bom controle da doença. Porém, ambas as gestações foram não planejadas, sem acompanhamento ginecológico regular dessas pacientes antes da gestação. Isso exemplifica que tanto especialistas quanto as próprias jovens talassêmicas têm pouca preocupação com o uso de método contraceptivo como prevenção de gestação ou de doenças sexualmente transmissíveis.

Nas últimas décadas, houve um aumento na proporção de gestantes em extremos de idade, sendo a gravidez na adolescente um ponto de preocupação, principalmente em países em desenvolvimento<sup>15</sup>. A gestação na adolescência está associada ao início tardio de pré-natal, baixa escolaridade e baixo peso ao nascimento<sup>17</sup>. Nesse contexto, os casos complicados por comorbidades merecem atenção especial.

Além disso, a evolução do conhecimento médico com melhores cuidados e tratamentos para patologias hematológicas, como a talassemia maior, possibilitou um aumento da expectativa de vida dessas pacientes. Portadoras de talassemia maior com acompanhamento regular, realizando transfusões e quelação de ferro adequados, chegam à idade fértil com qualidade de vida satisfatória. Isso viabiliza uma gestação sem intercorrências, desde que acompanhada de maneira criteriosa e especializada, em razão do maior risco de complicações quando comparada a uma gestação sem comorbidades<sup>12,18-20</sup>.

Nesse novo panorama, identifica-se a necessidade de um acompanhamento multidisciplinar que vá do período pré-concepcional, passando pela gestação, até o puerpério. O diálogo entre o especialista na doença de base (no caso, o hematologista) e a equipe do pré-natal especializado em serviço de referência facilita o manejo de eventuais complicações que se sobrepõem às alterações fisiológicas intrínsecas já esperadas em qualquer gestação e auxilia na tomada de decisão de condutas e esclarecimento de dúvidas que possam surgir ao longo da gravidez.

A triagem de distúrbios endocrinológicos e de cardiopatias foi realizada em ambas as pacientes, conforme importância mostrada em literatura<sup>2,5,20,21</sup>, sendo excluídos o diabetes gestacional (no segundo e terceiro trimestres) e cardiopatias (com avaliação por cardiologista e ecocardiografia normal).

É importante ressaltar que, nos dois casos, a terapia quelante de ferro foi interrompida uma vez diagnosticada a gestação. No entanto, não houve evidência de teratogênese relacionada ao uso dos quelantes durante o início da gestação, a exemplo do que já foi relatado em mais de 40 casos na literatura de exposição à desferoxamina no início da gestação<sup>22</sup>. Embora se realize dosagem seriada de ferro e ferritina séricos durante a gestação por conta da manutenção das transfusões, a indicação de quelantes para a paciente grávida ainda é de caráter excepcional e deve ser discutida caso a caso.

Apesar do cuidado especializado, ocorreram complicações em ambos os casos. No primeiro caso, houve RCF e necessidade de parto terapêutico a termo (37 semanas). No segundo caso, associou-se o quadro de dengue hemorrágico e pielonefrite, com necessidade de internação em UTI, e ainda uma infecção respiratória sugestiva de H1N1 com nova necessidade de internação. Semelhantemente ao primeiro caso, também houve diagnóstico ecográfico de desaceleração do crescimento fetal intraútero e RCF. A avaliação seriada de vitalidade fetal, por meio de exame ecográfico, na tentativa de realizar diagnóstico precoce de complicações e risco fetal<sup>23-25</sup>, é uma recomendação formal em gestações de alto risco, que inclui as talassemias. Embora a definição de RCF com peso fetal estimado abaixo do percentil 10 deva ser valorizada, o diagnóstico de RCF não deve ser utilizado de forma isolada para definir o momento do parto. Deve-se considerar a curva de crescimento no terceiro trimestre, quantidade de líquido amniótico e dopplervelocimetria<sup>26</sup>, e preferencialmente utilizar parâmetros validados para a população local<sup>25</sup>. Apesar de o diagnóstico ter sido feito em ambos os casos apresentados, em nenhum deles a resolução da gestação foi proposta pela presença de RCF. No segundo caso, a RCF não se confirmou após o parto, que resultou em um recém-nascido de peso adequado.

O contato entre as especialidades possibilitou o manejo adequado em todas as situações, de forma que as pacientes passaram pelas intercorrências sem prejuízo do resultado

perinatal. É notável que ambas as pacientes tiveram parto vaginal a termo: embora haja dúvida na literatura quanto à via de parto nessas mulheres; há maior tendência à indicação de cesárea pelo risco de desproporção céfalo-pélvica<sup>12</sup>. Os casos apresentados servem de exemplo de que é possível indicar parto normal nessas pacientes, em especial tratando-se de adolescentes<sup>17</sup>, lembrando que há benefícios do parto normal nessas jovens, considerando não só a sua patologia de base mas também o seu futuro reprodutivo.

Quando ao seguimento de mulheres talassêmicas, ressalta-se que essa hemoglobinopatia representa amplo espectro de gravidade, a depender de inúmeros fatores genéticos que determinam a capacidade de produção de cadeias globínicas, podendo cursar com diferente necessidade de aporte transfusional<sup>27</sup>. É importante considerar também a relevância do Programa Nacional de Triagem Neonatal (PNTN) com o objetivo de rastrear inúmeras doenças congênitas assintomáticas ao nascimento, incluindo hemoglobinopatias. O seguimento de crianças com exame alterado e o aconselhamento das famílias faz toda a diferença no tratamento desses indivíduos<sup>28</sup>.

Apesar de sempre haver necessidade de uma preocupação com a anticoncepção da paciente em idade fértil<sup>29</sup>, isso é ainda maior na adolescente com comorbidades associadas como a talassemia, pois o risco gestacional é ainda maior, e casos com essa gravidade devem ser acompanhados por equipes multidisciplinares integradas para permitir um melhor desfecho.

## Referências

- Williams TN, Weatherall DJ. World distribution, population genetics, and health burden of the hemoglobinopathies. *Cold Spring Harb Perspect Med.* 2012;2(9):a011692.
- Higgs DR, Engel JD, Stamatoyannopoulos G. Thalassaemia. *Lancet.* 2012;379(9813):373-83.
- Sankaran VG, Weiss MJ. Anemia: progress in molecular mechanisms and therapies. *Nat Med.* 2015;21(3):221-30.
- Rachmilewitz EA, Giardina PJ. How I treat thalassemia. *Blood.* 2011;118(13):3479-88.
- Naik RP, Lanzkron S. Baby on board: what you need to know about pregnancy in the hemoglobinopathies. *Hematology Am Soc Hematol Educ Program.* 2012;2012:208-14.
- Waseem F, Khemomal KA, Sajid R. Antioxidant status in beta thalassemia major: a single-center study. *Indian J Pathol Microbiol.* 2011;54(4):761-3.
- Marsella M, Borgna-Pignatti C. Transfusional iron overload and iron chelation therapy in thalassemia major and sickle cell disease. *Hematol Oncol Clin North Am.* 2014;28(4):703-27, vi.
- Toumba M, Sergis A, Kanaris C, Skordis N. Endocrine complications in patients with Thalassaemia Major. *Pediatr Endocrinol Rev.* 2007;5(2):642-8.
- Borgna-Pignatti C, Gamberini MR. Complications of thalassemia major and their treatment. *Expert Rev Hematol.* 2011;4(3):353-66.
- Toumba M, Kanaris C, Simamonian K, Skordis N. Outcome and management of pregnancy in women with thalassaemia in Cyprus. *East Mediterr Health J.* 2008;14(3):628-35.
- Singer ST, Vichinsky EP, Gildengorin G, van Disseldorp J, Rosen M, Cedars MI. Reproductive capacity in iron overloaded women with thalassemia major. *Blood.* 2011;118(10):2878-81.
- Origa R, Piga A, Quarta G, Forni GL, Longo F, Melpignano A, et al. Pregnancy and beta-thalassemia: an Italian multicenter experience. *Haematologica.* 2010;95(3):376-81.
- Weatherall DJ. The challenge of haemoglobinopathies in resource-poor countries. *Br J Haematol.* 2011;154(6):736-44.
- McCarthy FP, O'Brien U, Kenny LC. The management of teenage pregnancy. *BMJ.* 2014;349:g5887.
- Ganchimeg T, Ota E, Morisaki N, Laopai boon M, Lumbiganon P, Zhang J, et al. Pregnancy and childbirth outcomes among adolescent mothers: a World Health Organization multicountry study. *BJOG.* 2014;121 Suppl 1:40-8.

16. Oliveira FC Jr, Costa ML, Cecatti JG, Pinto e Silva JL, Surita FG. Maternal morbidity and near miss associated with maternal age: the innovative approach of the 2006 Brazilian demographic health survey. *Clinics (São Paulo)*. 2013;68(7):922-7.
17. Santos GH, Martins MG, Sousa MS. [Teenage pregnancy and factors associated with low birth weight]. *Rev Bras Ginecol Obstet*. 2008;30(5):224-31. Portuguese.
18. Aessopos A, Karabatsos F, Farmakis D, Katsantoni A, Hatziliani A, Youssef J, et al. Pregnancy in patients with well-treated beta-thalassemia: outcome for mothers and newborn infants. *Am J Obstet Gynecol*. 1999;180(2 Pt 1):360-5.
19. Gulino FA, Vitale SG, Fauzia M, Cianci S, Pafumi C, Palumbo MA. Beta-thalassemia major and pregnancy. *Bratisl Lek Listy*. 2013;114(9):523-5.
20. Thompson AA, Kim HY, Singer ST, Vichinsky E, Eile J, Yamashita R, et al. Pregnancy outcomes in women with thalassemia in North America and the United Kingdom. *Am J Hematol*. 2013;88(9):771-3.
21. Verissimo MPA, Loggetto SR, Fabron Junior A, Baldanzi GR, Hamerschlak N, Fernandes JL, et al. Brazilian Thalassemia Association protocol for iron chelation therapy in patients under regular transfusion. *Rev Bras Hematol Hemoter*. 2013;35(6):428-34.
22. Singer ST, Vichinsky EP. Deferoxamine treatment during pregnancy: is it harmful? *Am J Hematol*. 1999;60(1):24-6.
23. Maulik D, Mundy D, Heitmann E, Maulik D. Evidence-based approach to umbilical artery Doppler fetal surveillance in high-risk pregnancies: an update. *Clin Obstet Gynecol*. 2010;53(4):869-78.
24. Afrakhteh M, Moeini A, Taheri MS, Haghighatkah HR, Fakhri M, Masoom N. Uterine Doppler velocimetry of the uterine arteries in the second and third trimesters for the prediction of gestational outcome. *Rev Bras Ginecol Obstet*. 2014;36(1):35-9.
25. Tavares NM, Ferreira SG, Bennini JR, Marussi EF, Barini R, Peralta CF. [Longitudinal reference intervals of maternal-fetal Doppler parameters]. *Rev Bras Ginecol Obstet*. 2013;35(1):33-8. Portuguese.
26. Owen P, Ogah J, Bachmann LM, Khan KS. Prediction of intrauterine growth restriction with customised estimated fetal weight centiles. *BJOG*. 2003;110(4):411-5.
27. Danjou F, Francavilla M, Anni F, Satta S, Demartis FR, Perseu L, et al. A genetic score for the prediction of beta-thalassemia severity. *Haematologica*. 2015;100(4):452-7.
28. Silva CA, Baldim LB, Nhoncanse GC, Estevo ID, Melo DG. [Neonatal screening for hemoglobinopathies in São Carlos, São Paulo, Brazil: analysis of a series of cases]. *Rev Paul Pediatr*. 2015;33(1):19-27. Portuguese.
29. Committee on Adolescence. Contraception for adolescents. *Pediatrics*. 2014;134(4):e1244-56.