

Alterações hemodinâmicas devido ao uso de estabilizadores em revascularização do miocárdio: estudo experimental

Hemodynamic disorders related to beating heart surgery using cardiac stabilizers: experimental study

Pedro Paulo Martins de OLIVEIRA¹, Domingo Marcolino BRAILE², Reinaldo Wilson VIEIRA³, Orlando PETRUCCI JUNIOR⁴, Lindemberg Mota SILVEIRA FILHO⁵, Karlos Alexandre de Sousa VILARINHO⁶, Elaine Soraia de Oliveira BARBOSA⁷, Nilson ANTUNES⁸

RBCCV 44205-922

Resumo

Objetivo: Estudar, em suínos, as alterações hemodinâmicas secundárias ao uso de estabilizadores para operações de revascularização do miocárdio sem circulação extracorpórea, um por sucção (Octopus) e outro por compressão (Speroni).

Métodos: Dez suínos submetidos à esternotomia e monitorizados com eletrocardiograma, débito cardíaco contínuo e pressões: arterial média, pulmonar média, atriais médias direita e esquerda, ventriculares diastólicas direita e esquerda, calculando-se volume sistólico e resistência vascular sistêmica. Estudaram-se os estabilizadores posicionados em três artérias: interventricular anterior, interventricular posterior e ramo marginal da circunflexa. Para cada animal foi sorteada a ordem de aplicação do estabilizador com relação ao tipo e à artéria. As mensurações foram realizadas antes e após aplicar-se o estabilizador.

Resultados: Na artéria interventricular anterior, ocorreram alterações somente com o Speroni, havendo queda

do débito cardíaco, do volume sistólico e da pressão arterial média, com aumento da resistência vascular sistêmica. Na artéria interventricular posterior, constatamos alterações com o Speroni, havendo queda do débito cardíaco e do volume sistólico, com aumento da frequência cardíaca. Com o Octopus houve aumento da frequência cardíaca e da resistência vascular sistêmica, com queda do volume sistólico. No ramo marginal da circunflexa, ocorreu queda do débito cardíaco, do volume sistólico e da pressão arterial média com os dois estabilizadores, havendo também queda na pressão arterial pulmonar média e aumento da pressão atrial direita média com o estabilizador por compressão.

Conclusões: Ambos os estabilizadores causaram alterações hemodinâmicas. O que atua por compressão provocou mais alterações do que o que atua por sucção.

Descritores: Revascularização miocárdica, métodos. Coração, fisiopatologia. Hemodinâmica. Período intra-operatório. Modelos animais.

1. Mestre em Cirurgia pela Faculdade de Ciências Médicas – UNICAMP; Cirurgião Cardiovascular do Hospital das Clínicas da UNICAMP.
2. Livre Docente pela Universidade Gama Filho; Professor Doutor da Disciplina de Cirurgia Cardiovascular da Faculdade de Ciências Médicas da UNICAMP e FAMERP. Editor da Revista Brasileira de Cirurgia Cardiovascular.
3. Livre Docente em Cirurgia pela Faculdade de Ciências Médicas da UNICAMP; Professor Associado do Departamento de Cirurgia da Faculdade de Ciências Médicas da UNICAMP.
4. Doutor em Cirurgia pela Faculdade de Ciências Médicas da UNICAMP; Professor Doutor da Disciplina de Cirurgia Cardiovascular da Faculdade de Ciências Médicas da UNICAMP.
5. Mestre em Cirurgia pela Faculdade de Ciências Médicas da UNICAMP; Cirurgião Cardiovascular do Hospital das Clínicas da UNICAMP.
6. Aluno do Curso de Mestrado em Cirurgia da Faculdade de Ciências Médicas – UNICAMP; Cirurgião Cardiovascular do Hospital de Clínicas da UNICAMP.

7. Especializanda; Médica Residente em Cirurgia Cardiovascular da Faculdade de Ciências Médicas da UNICAMP.
8. Mestre em Cirurgia pela Faculdade de Ciências Médicas da UNICAMP; Perfusionista do Hospital de Clínicas da UNICAMP.

Trabalho realizado no Laboratório de Técnica Cirúrgica do Núcleo de Medicina e Cirurgia Experimental Faculdade de Ciências Médicas da Universidade Estadual de Campinas (UNICAMP).

Endereço para correspondência:
Pedro Paulo Martins de Oliveira. Rua Barreto Leme, 1887, Apto.83 - B. Cambuí. Campinas – SP -CEP 13025-085.
E-mail:ppaulo@fcm.unicamp.br

Artigo recebido em 29 de abril de 2007
Artigo aprovado em 31 de outubro de 2007

Abstract

Objective: To study in swine the hemodynamic changes secondary to the use of stabilizers for off-pump coronary artery bypass graft surgeries by means of both a suction device “Octopus” and a compression device (Speroni).

Methods: Ten swine underwent median sternotomy. Monitoring of ECG, continuous cardiac output, mean arterial pressure, mean pulmonary artery pressure, mean right and left atrial pressures, and right and left ventricular diastolic pressure were performed. Stroke volume and systemic vascular resistance were calculated. Both stabilizers were studied placed on three vessels: anterior interventricular branch, posterior interventricular branch, and marginal branch of the circumflex branch. Each animal was randomly designed to application regarding the type of stabilizer and the target artery. The measurements were carried out 5 minutes before and after the stabilizer application.

Results: In the anterior interventricular branch changes have occurred only with the compression device, thus reducing cardiac output, stroke volume, and mean arterial

pressure, but increasing the systemic vascular resistance. In the posterior interventricular branch changes have occurred with the compression device (Speroni), reducing cardiac output and stroke volume, but increasing the heart rate. With the suction device (octopus) there was an increase of both heart rate and systemic vascular resistance, but a decrease in stroke volume. In the marginal branch of the circumflex branch there was a decrease of cardiac output, stroke volume, and mean arterial pressure with both stabilizers. Also, there was a decrease in the mean pulmonary artery pressure and an increase in the mean right atrial pressure with the compression device (Speroni).

Conclusion: Both stabilizers have caused hemodynamic changes. The compression device (Speroni) is more associated with changes than the suction device (Octopus)

Descriptors: Myocardial revascularization, methods. Heart, physiopathology. Hemodynamics. Intraoperative period. Animal models.

INTRODUÇÃO

Nos primórdios da cirurgia coronária, a operação de revascularização do miocárdio era realizada sem a utilização de circulação extracorpórea (CEC), sendo Kolessov considerado o precursor desta técnica [1]. Com o advento da CEC e a operação de ponte de safena para a revascularização do miocárdio, introduzida por Favalaro, houve uma revolução no tratamento da doença coronária, trazendo uma melhora da sobrevida e da qualidade de vida dos pacientes [2,3].

Nos anos 80, os grupos de Buffolo e de Benetti sistematizaram a operação de revascularização do miocárdio sem CEC e passaram a utilizá-la rotineiramente com o intuito de se evitar as complicações pós-operatórias decorrentes da CEC, como sangramento e alterações neurológicas precoces ou tardias [4-6]. Entretanto, devido à dificuldade técnica em executar as anastomoses com o coração batendo e o difícil acesso às artérias da face posterior do coração, que causavam graves distúrbios hemodinâmicos, a quase totalidade dos cirurgiões não realizava tal procedimento.

Na década de 90, começaram a ser desenvolvidos dispositivos para facilitar a abordagem das artérias coronárias com o coração batendo, como os “shunts” intracoronários que, além de diminuir a isquemia miocárdica durante o procedimento, funcionam como um “molde” para a anastomose [7,8]. Lima et al. [9] introduziram o uso de uma fita presa no pericárdio posterior, possibilitando o deslocamento anterior, lateral direito e cranial do ápice cardíaco, expondo a face lateral,

posterior e inferior, dando acesso aos ramos marginais da circunflexa e ao ramo interventricular posterior, com menor repercussão hemodinâmica [10,11].

Outros autores descreveram vários dispositivos, de diversos materiais e modos de ação, muitos de difícil reprodução, não sendo difundidos entre os cirurgiões. Contudo, os estabilizadores mecânicos para revascularização do miocárdio sem CEC mudaram esta situação. Desenvolveu-se um dispositivo de sucção, intitulado “Octopus”, que interpõe o seguimento da parede ventricular a ser abordado entre duas fileiras de ventosas, estabilizando-o, facilitando as anastomoses [12,13]. Estabilizadores que atuam por compressão da área a ser estabilizada também foram desenvolvidos e vários modelos passaram a ser industrializados.

Este trabalho tem o objetivo de estudar as alterações hemodinâmicas decorrentes do uso de dois tipos de estabilizadores para operações de revascularização do miocárdio sem circulação extracorpórea em corações de suínos considerados normais.

MÉTODOS

Foram utilizados 10 suínos da raça Large-White fornecidos por criador especializado (Granja Holambra), fêmeas, pesando em média $40,7 \pm 1,3$ kg, com 15 semanas de vida, considerados adultos jovens, após aprovação da Comissão de Ética em Experimentação Animal do Instituto de Biologia da UNICAMP.

Técnica anestésica

Após jejum de seis horas, administrava-se 1 mg de atropina e 25mg/kg de quetamina, via intramuscular, como pré-anestésico. Puncionava-se acesso venoso, infundiam-se 12,5 microgramas/kg de cloridrato de fentanila e 15 mg/kg de pentobarbital. Procedia-se à tubagem oro-traqueal, curarização com 8 mg de cloreto de pancurônio e ventilação do animal com respirador, volume corrente de 10 ml/kg e fração inspirada de oxigênio de 1,0. Repetia-se a dose de 12,5 mg/kg de quetamina a cada hora e 1 mg de cloreto de pancurônio conforme necessário [14].

Técnica cirúrgica

Com o animal posicionado em decúbito dorsal horizontal, por meio de uma cervicotomia direita, cateterizava-se a veia jugular interna (para infusão de soluções e drogas) e a artéria carótida comum para medida da pressão arterial média. Procedia-se à esternotomia, expondo o coração e os grandes vasos. Para medida das pressões, cateterizava-se os apêndices atriais direito e esquerdo, os ápices de ambos os ventrículos, além do tronco pulmonar. Em seguida, dissecava-se a aorta ascendente e instalação de probe ultra-sônico anular para medida do débito cardíaco.

Monitoração hemodinâmica

As medidas foram realizadas no final da expiração do ciclo ventilatório artificial. O eletrocardiograma e as medidas das seguintes pressões foram registradas por um polígrafo (BESE - Belo Horizonte, MG, Brasil): Pressão Arterial Média (PAM), Pressão Arterial Pulmonar Média (PAP), Pressão Atrial Direita Média (PAD), Pressão Atrial Esquerda Média (PAE), Pressão Ventricular Direita Diastólica (PVD) e a Pressão Ventricular Esquerda Diastólica (PVE). O Débito Cardíaco foi monitorado continuamente pelo fluxômetro (Transonic Systems, Ithaca, NY, USA), colocado na aorta ascendente.

Não houve óbitos e não foram utilizadas transfusões de sangue, drogas vasoativas, cloreto de cálcio ou outros métodos para manutenção da estabilidade hemodinâmica.

Protocolo experimental

Foram utilizados dois estabilizadores disponíveis no mercado. O OctopusII (Medtronic Inc, Mineapolis, MN, USA) que atua por sucção (suas "ventosas" eram conectadas a um sistema de vácuo com 400mmHg) e o Speroni "One for all Retractor" (Geister Medizintechnik, Tuttlingen, Germany), que atua por compressão.

A ordem das artérias a serem estabilizadas (artéria interventricular anterior, artéria interventricular posterior ou ramo marginal da artéria circunflexa) e a ordem do estabilizador eram definidas de modo aleatório por sorteio.

Após definida a ordem, com o animal em decúbito dorsal horizontal, realizava-se a medida basal, aplicava-se o

estabilizador, aguardava-se cinco minutos para estabilização hemodinâmica e se realizava a medida. Terminada esta, o estabilizador era retirado e aguardava-se dez minutos para a próxima medida, sempre efetuando uma nova medida basal. A administração de drogas anestésicas, quando necessária, era realizada sempre após o final da medida com o estabilizador.

Análise estatística

A comparação entre o estado basal e após a aplicação do estabilizador foi realizada pelo teste t Student para amostras pareadas. O valor de $p < 0,05$ foi considerado para significância estatística.

RESULTADOS

Houve queda do débito cardíaco com Octopus aplicado no ramo marginal da artéria circunflexa e com o Speroni aplicado nas artérias: interventricular anterior, interventricular posterior e ramo marginal da artéria circunflexa (Figura 1).

A frequência cardíaca se elevou com a aplicação de ambos os estabilizadores, Octopus e Speroni na artéria interventricular posterior (Figura 2).

O volume sistólico diminuiu com Octopus aplicado nas artérias Interventricular posterior e no ramo marginal da artéria circunflexa. Com o Speroni aplicado ocorreu queda nas três artérias: interventricular anterior, interventricular posterior e ramo marginal da artéria circunflexa (Figura 3).

A resistência vascular sistêmica elevou-se com o Octopus aplicado na artéria interventricular posterior e com o Speroni na artéria interventricular anterior (Figura 4).

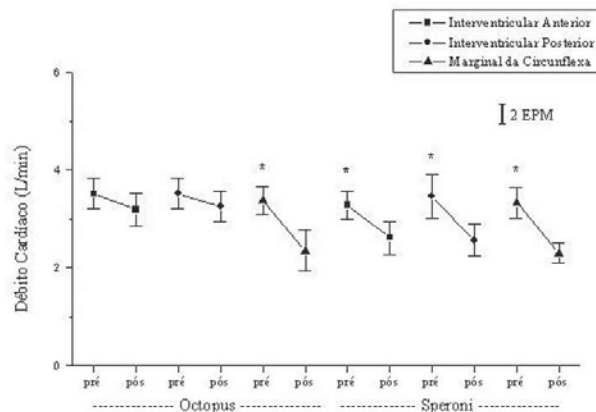


Fig. 1 - Débitos cardíacos pré e pós-estabilização com o Octopus e o Speroni. Valores médios com dois erros padrões da média (EPM). (*) diferença com significância estatística ($p < 0,05$)

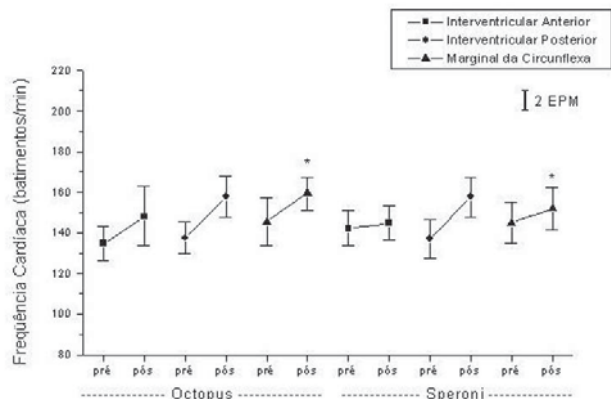


Fig. 2 - Frequências cardíacas pré e pós-estabilização com o Octopus e Speroni. Valores médios com dois erros padrão da média (EPM). (*) diferença com significância estatística ($p < 0,05$)

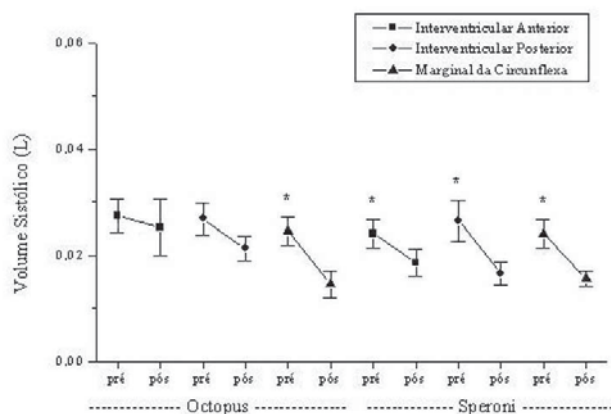


Fig. 3 - Volumes sistólicos pré e pós-estabilização com o Octopus e Speroni. Valores médios com dois erros padrão da média (EPM). (*) diferença com significância estatística ($p < 0,05$)

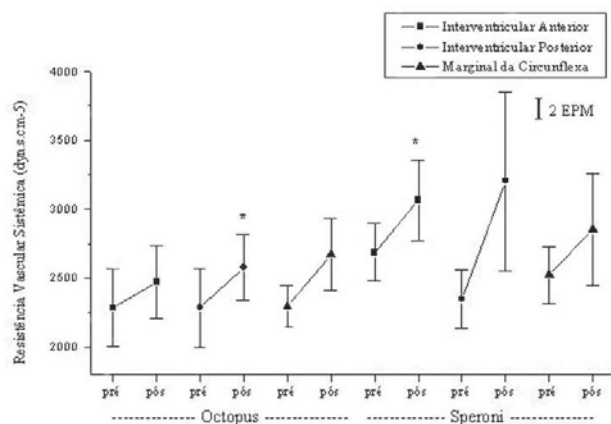


Fig. 4 - Resistências vasculares sistêmicas pré e pós-estabilização com o Octopus e Speroni. Valores médios com dois erros padrão da média (EPM). (*) diferença com significância estatística ($p < 0,05$)

Observou-se queda na pressão arterial média com o Octopus aplicado no ramo marginal da artéria circunflexa e com o Speroni nas artérias interventriculares anterior e posterior. Com a pressão arterial pulmonar média isto ocorreu apenas com o Speroni aplicado no ramo marginal da artéria circunflexa (Tabelas 1 e 2).

Não ocorreram alterações nas pressões ventriculares diastólicas esquerda e direita em todas as artérias, independentemente dos estabilizadores (Tabelas 1 e 2).

Quanto às pressões atriais médias, observou-se alteração somente da direita com Speroni aplicado no ramo marginal da artéria circunflexa (Tabelas 1 e 2).

Tabela 1. Pressões basais e após a aplicação do estabilizador Octopus

Variável	Artéria	Pré	Pós	p
PAM	IVA	101,2 ($\pm 21,98$)	97,1 ($\pm 15,68$)	0,3168
	IVP	100,8 ($\pm 21,27$)	105,8 ($\pm 18,21$)	0,2861
	MG	102,3 ($\pm 18,87$)	79,1 ($\pm 24,55$)	0,0036*
PAP	IVA	21,4 ($\pm 6,60$)	20,3 ($\pm 5,69$)	0,3888
	IVP	21,3 ($\pm 6,70$)	21,8 ($\pm 4,54$)	0,7052
	MG	22,3 ($\pm 7,81$)	19,4 ($\pm 7,69$)	0,0593
PDVE	IVA	8,2 ($\pm 12,10$)	14,2 ($\pm 14,68$)	0,0596
	IVP	10,4 ($\pm 8,05$)	6,5 ($\pm 5,54$)	0,2430
	MG	9,8 ($\pm 10,50$)	8,3 ($\pm 4,54$)	0,6201
PDVD	IVA	2,6 ($\pm 1,83$)	3,7 ($\pm 3,05$)	0,3923
	IVP	2,9 ($\pm 2,28$)	3 ($\pm 2,31$)	0,9221
	MG	2,8 ($\pm 2,14$)	4,3 ($\pm 3,46$)	0,2443
PAE	IVA	17,8 ($\pm 12,29$)	14,5 ($\pm 7,86$)	0,1547
	IVP	16,3 ($\pm 6,58$)	17,4 ($\pm 9,37$)	0,6875
	MG	17,1 ($\pm 8,08$)	19,6 ($\pm 10,45$)	0,4619
PAD	IVA	8,8 ($\pm 4,87$)	6,7 ($\pm 4,02$)	0,2877
	IVP	7,9 ($\pm 5,78$)	7,5 ($\pm 4,01$)	0,8373
	MG	8,5 ($\pm 5,96$)	10,1 ($\pm 3,72$)	0,2229

Valores médios em mmHg (\pm desvio padrão). Pré-medida basal. Pós-medida com estabilizador. IVA - artéria interventricular anterior. IVP - artéria interventricular posterior. MG - ramo marginal da artéria circunflexa. PAM - pressão arterial média. PAP - pressão arterial pulmonar média. PDVE - pressão ventricular esquerda. PDVD - pressão ventricular direita diastólica. PAE - pressão atrial esquerda média. PAD - pressão atrial direita média. RVS - resistência vascular sistêmica. PVE - pressão ventricular. (*) Significância estatística ($p < 0,05$).

Tabela 2. Pressões basais e após a aplicação do estabilizador Speroni.

Variável	Artéria	Pré	Pós	p
PAM	IVA	112,7(±15,76)	99,6 (±13,35)	0,0004*
	IVP	99,7 (±13,28)	93,4 (±16,50)	0,1976
	MG	106,5 (±13,79)	85 (±18,77)	0,0006*
PAP	IVA	22 (±4,80)	20,6 (±4,40)	0,1914
	IVP	20,4 (±8,00)	22,5 (±6,32)	0,2804
	MG	22,2 (±6,01)	16,7 (±5,73)	0,0049*
PDVE	IVA	13,7 (±13,65)	11,2 (±14,34)	0,6264
	IVP	9,1 (±7,79)	11,7 (±14,81)	0,6279
	MG	7,1 (±8,54)	14,1 (±11,31)	0,1888
PDVD	IVA	5 (±4,42)	3,6 (±3,89)	0,1376
	IVP	3,6 (±2,87)	3 (±1,69)	0,6075
	MG	2,4 (±1,77)	3 (±2,21)	0,4151
PAE	IVA	16,1 (±6,33)	17,7 (±6,32)	0,2901
	IVP	19,3 (±11,66)	17,7 (±10,28)	0,5940
	MG	19,7 (±9,76)	25,9 (±19,8)	0,2609
PAD	IVA	7,6 (±4,88)	8,7 (±3,77)	0,4427
	IVP	7,8 (±3,93)	8,3 (±3,71)	0,4402
	MG	7,7 (±4,76)	10,6 (±4,62)	0,0469*

Valores médios em mmHg (± desvio padrão). Pré-medida basal. Pós-medida com estabilizador. IVA - artéria interventricular anterior. IVP - artéria interventricular posterior. MG - ramo marginal da artéria circumflexa. PAM - pressão arterial média. PAP - pressão arterial pulmonar média. PDVE - pressão ventricular esquerda. PDVD - pressão ventricular direita diastólica. PAE - pressão atrial esquerda média. PAD - pressão atrial direita média. RVS - resistência vascular sistêmica. PVE - pressão ventricular. (*) Significância estatística (p < 0,05).

DISCUSSÃO

Escolhemos suínos para realização deste trabalho pela semelhança da anatomia coronária e sistema de condução em relação ao homem [15]. Há diferença relevante na posição anatômica do coração suíno dentro do tórax, sendo o ápice dirigido para a direita se comparado à anatomia humana, devendo as inferências deste estudo experimental serem modificadas para aplicação ao coração humano [13].

Débito cardíaco

O débito cardíaco foi medido de continuamente com um fluxômetro locado na raiz da aorta, conforme descrito.

Escolhemos este método, pois outros autores não detectaram alterações no débito cardíaco utilizando o método de termodiluição [16]. Consultando a literatura, verificamos que a taxa de erro associada à termodiluição varia entre 10% e 20%, podendo não ser sensível a pequenas variações no débito cardíaco [17].

Em nossos resultados, tivemos queda do débito cardíaco quando o Octopus foi aplicado no ramo marginal da circumflexa, mas não houve queda com significância estatística com o mesmo aplicado nas outras artérias. Em experimento com suínos, Jansen et al. [13] avaliaram as alterações hemodinâmicas com o Octopus aplicado no ramo marginal da circumflexa, relataram queda do débito cardíaco, que foi revertida com a colocação do animal em posição de Tredelemburg, o que não realizamos em nosso estudo.

Mathison et al. [18], em estudo realizado em pacientes, relataram que, durante operações de revascularização do miocárdio utilizando o Octopus, houve queda no débito cardíaco quando este era aplicado na artéria interventricular anterior, assim como nas artérias interventricular posterior e circumflexa. Do et al. [19], em trabalho análogo, descreveram queda do débito cardíaco com estabilizador por compressão aplicado na artéria interventricular anterior, no seu ramo diagonal e no ramo marginal da circumflexa, não havendo alterações na interventricular posterior.

A queda do débito cardíaco constatada com os dois tipos de estabilizadores pode ser explicada por vários fatores, como expansão diastólica prejudicada do ventrículo direito [20], compressão da via de saída do ventrículo esquerdo, contratilidade miocárdica prejudicada e queda do volume ventricular [17].

Segundo Nierich et al. [20], durante operações de revascularização do miocárdio sem CEC, utilizando o Octopus, o ventrículo direito é constricto entre o pericárdio e a massa muscular do ventrículo esquerdo, criando uma situação aguda de baixo débito cardíaco, mais pronunciada quando as paredes lateral e posterior são abordadas.

A obstrução da via de saída do ventrículo esquerdo ocorre por compressão direta deste trato pelo estabilizador. Este também pode comprimir ramos da artéria estabilizada, obstruindo seu fluxo, levando a uma isquemia regional, prejudicando a contratilidade miocárdica, porém Burfeind Jr. et al. [17] não encontraram subsídios para confirmar a hipótese de isquemia.

Gründeman et al. [21], em estudo com suínos, com o Octopus aplicado à artéria interventricular anterior, detectaram queda do fluxo coronário com o deslocamento do coração, situação que foi revertida ao se aumentar a pré-carga com a posição de Tredelemburg, paralelamente à recuperação do débito cardíaco, concluindo que o fluxo coronário não é mecanicamente obstruído com o deslocamento do coração. Entretanto, Mathison et al. [18], em operações de revascularização do miocárdio sem CEC,

com o Octopus, não obtiveram recuperação do débito cardíaco, a despeito da posição de Tredelemburg, suspeitando que isquemia miocárdica possa ocorrer secundariamente à queda do fluxo coronariano causada pela diminuição do débito cardíaco.

Com o exposto, verificamos que a fisiopatologia da queda do débito cardíaco quando um estabilizador é aplicado é multifatorial, decorrendo de fatores como compressão de uma determinada área, até fatores complexos, como isquemia regional, obstrução do fluxo e deformação das cavidades.

Frequência cardíaca

Houve aumento da frequência cardíaca com ambos os estabilizadores aplicados na artéria interventricular posterior, não se detectando outras alterações com significância estatística. Em trabalho experimental com suínos, Gründeman et al. [22] também descreveram aumento da frequência cardíaca, porém os autores utilizaram apenas o Octopus aplicado exclusivamente na artéria interventricular anterior, havendo aumento desse parâmetro de $121\% \pm 6\%$ ($p < 0,05$) em relação ao basal. Em estudo posterior dos mesmos autores, este parâmetro foi fixado em 80 batimentos por minuto com a infusão de propranolol e uso de marca-passo [21].

Avaliando as alterações hemodinâmicas durante operações de revascularização do miocárdio sem CEC, Nierich et al. [20], utilizando o Octopus descreveram aumento da frequência cardíaca em relação ao basal, independentemente da artéria estudada. Mathison et al. [18] relataram aumento desta variável apenas com o Octopus aplicado na artéria circunflexa. Outros autores, como Do e Cartier [23] e Do et al. [19] não descreveram esta alteração, provavelmente pelo fato dos pacientes estarem em uso de betabloqueadores.

O aumento da frequência cardíaca é um dos mecanismos compensatórios que o organismo utiliza na tentativa de manter o débito cardíaco. Decorre tanto da estimulação simpática quanto da liberação de catecolaminas pela adrenal em resposta à situação aguda de baixo débito conseqüente do deslocamento, deformação e compressão do coração imposta pelos estabilizadores.

Volume sistólico

A queda do volume sistólico observada foi com os dois estabilizadores em todas as artérias, excetuando-se com o Octopus aplicado na artéria interventricular anterior. Segundo Burfeind Jr. et al. [17], isto decorre de etiologias diversas como deformação mecânica do anel da valva mitral com insuficiência da mesma, compressão direta do ventrículo esquerdo pelo estabilizador ou obstrução da via de saída do ventrículo direito devido à compressão direta do estabilizador sobre ela e a artéria pulmonar, as quais trabalham sob um regime pressórico baixo.

Mathinson et al. descreveram alterações à ecocardiografia transesofágica intra-operatória em pacientes submetidos à

revascularização do miocárdio sem CEC, utilizando-se o Octopus. Quando aplicado à artéria interventricular anterior mostrou compressão do ventrículo direito em vários casos, contudo, não se notou obstrução ao fluxo da via de saída do ventrículo direito ou regurgitação mitral. Expuseram que houve compressão de pequena a moderada intensidade do ventrículo esquerdo, todavia quando foi aplicado às outras artérias (interventricular posterior e circunflexa) acarretou compressão grave de ambos os ventrículos, levando a um enchimento deficiente dos ventrículos, com conseqüente queda do volume sistólico [18].

Resistência vascular sistêmica

Em nosso estudo, ocorreu elevação da resistência vascular sistêmica com o Octopus aplicado na artéria interventricular posterior e com o Speroni posicionado na artéria interventricular anterior, enquanto outros autores estudando o Octopus aplicado na artéria interventricular anterior não detectaram alterações com significância estatística nesta variável [18,22]. O aumento da resistência vascular sistêmica é esperado, pois é um dos mecanismos fisiológicos que o organismo lança mão na tentativa de manter a homeostase circulatória. Está aumentada nos quadros de choque cardiogênico, obstrutivo e hipovolêmico [24]. Talvez outros autores não detectaram seu aumento por diferenças no modo de coleta dos dados ou na técnica anestésica, visto que as drogas anestésicas sabidamente atuam na periferia, causando vasodilatação, que poderia reduzir a resistência vascular sistêmica.

Pressão arterial média

Ocorreu queda na pressão arterial média com os dois estabilizadores aplicados no ramo marginal da artéria circunflexa, sendo que também houve queda com o Speroni aplicado na artéria interventricular anterior. Gründeman et al. [21,22], em trabalho experimental com o Octopus aplicado na artéria interventricular anterior, também obtiveram queda desta variável.

Mathison et al. [18] publicaram suas experiências com 44 pacientes submetidos à revascularização do miocárdio sem CEC, com o auxílio do Octopus, relatando queda da PAM, com os mesmos resultados que obtivemos com o Speroni, ou seja, quando o estabilizador foi aplicado na artéria interventricular anterior e no território da artéria circunflexa. Do e Cartier [23], seguidos de Do et al. [19], relatando suas séries com 31 e 55 pacientes respectivamente, utilizando estabilizador por compressão (Cor-vasc, CoroNéo Inc., Montreal, QC, Canadá), também descrevem queda da variável, sendo que os primeiros relatam apenas quando o estabilizador foi aplicado na artéria interventricular posterior e no ramo marginal da artéria circunflexa e o segundo relata quando o mesmo foi aplicado na artéria interventricular anterior e seu ramo diagonal. A

queda da PAM é decorrente da situação de baixo débito cardíaco que é instalada com a aplicação do estabilizador.

Pressão arterial pulmonar média

A queda da pressão arterial pulmonar média com o Speroni aplicado no ramo marginal da artéria circunflexa foi a única alteração com significância estatística observada neste parâmetro. De modo diferente de nossos dados experimentais, em casuística obtida em operações de revascularização do miocárdio sem CEC, Do e Cartier [23] descreveram aumento da PAP com estabilizador por compressão aplicado na artéria interventricular anterior e seu ramo diagonal, não ocorrendo alterações quando aplicado nos outros territórios. Nierich et al. [20], utilizando o Octopus, não observaram alterações nesta variável. Do et al. [19] descreveram elevação deste parâmetro quando o estabilizador por compressão foi aplicado na artéria interventricular anterior, no seu ramo diagonal e na interventricular posterior, não observando alterações quando aplicado no ramo marginal da circunflexa. Estes autores afirmam que o observado durante a manipulação da parede anterior sugere um estado temporário de disfunção diastólica restritiva da parede do ventrículo esquerdo, com conseqüente aumento da pressão arterial pulmonar média, queda do débito cardíaco e da pressão arterial média.

Pressão ventricular esquerda diastólica

Não observamos alterações com significância estatística, assim como Grundeman et al. [21,22]. Dentre os estudos realizados com operações de revascularização do miocárdio sem CEC, Mathison et al. [18] estudaram esta variável, descrevendo aumento quando o Octopus foi aplicado na artéria interventricular anterior e artéria circunflexa. Estes autores realizaram ecocardiografia transesofágica durante a estabilização do coração com o Octopus, mostrando compressão importante dos dois ventrículos, notadamente quando aplicado no território da artéria circunflexa, não havendo compressão ventricular esquerda quando o estabilizador foi posicionado na artéria interventricular posterior. Também Do e Cartier [23] sugeriram tal deformação com o estabilizador por compressão aplicado na artéria interventricular anterior.

Pressão ventricular direita diastólica

Não houve alterações na pressão ventricular direita diastólica com ambos os estabilizadores, independentemente da artéria estabilizada. Grundeman et al. [21,22] relatam elevação desta pressão, refletindo que o ventrículo direito sofre mais com a deformação mecânica imposta pelo estabilizador que o esquerdo, o qual não mostrou alterações em sua pressão diastólica. Mathison et al. [18], em operações de revascularização do miocárdio sem CEC, utilizando o Octopus, descreveram aumento desta

pressão com o estabilizador aplicado nas artérias interventriculares anterior posterior e artéria circunflexa. Na ecocardiografia transesofágica, notaram compressão ventricular direita pelo Octopus aplicado na artéria interventricular anterior, porém foi difícil identificar alterações em sua conformação devido à janela ecocardiográfica. Quando o estabilizador foi aplicado no território da circunflexa, houve compressão dos dois ventrículos e quando aplicado na artéria interventricular posterior, notou-se considerável compressão da cavidade ventricular direita [18].

Pressão atrial esquerda média

Não observamos aumento da pressão atrial esquerda média com ambos os estabilizadores, assim como Grundeman et al. [22]. Burfeind Jr et al. [17], utilizando estabilizador por compressão aplicado na artéria interventricular anterior de suínos, descreveram aumento desta pressão, sugerindo insuficiência mitral decorrente da deformidade imposta pelo estabilizador. Mathison et al. [18], em pacientes utilizando o Octopus, evidenciaram aumento desta pressão com o Octopus aplicado nas artérias interventriculares anterior e posterior e artéria circunflexa, realizaram ecocardiografia transesofágica em parte da série de pacientes operados, não observando regurgitação mitral, porém o átrio esquerdo encontrava-se distendido, sugerindo dificuldade de enchimento do ventrículo esquerdo pela compressão efetuada pelo estabilizador.

Pressão atrial direita média

Observamos aumento desta pressão apenas quando o Speroni foi aplicado no ramo marginal da artéria circunflexa. Outros autores também obtiveram aumento da pressão atrial direita estudando o Octopus aplicado na artéria interventricular anterior de corações suínos [22]. Nierich et al. [20], relatando suas séries em pacientes, utilizando o Octopus aplicado nas regiões das artérias interventricular anterior, seu ramo diagonal, artéria coronária direita e ramo marginal da artéria circunflexa, não detectaram alterações deste parâmetro. Porém, Mathison et al. [18], também em operações de revascularização sem CEC, utilizando o Octopus, descreveram aumento da pressão atrial direita com o estabilizador posicionado na artéria interventricular anterior, artéria interventricular posterior e território da artéria circunflexa.

Estes autores relataram que o aumento foi maior quando o Octopus foi posicionado no território da artéria circunflexa, seguido da artéria interventricular posterior e, por último, pela artéria interventricular anterior. Eles alegam que o coração é deslocado anteriormente, dirigindo o ápice para cima, a fim de permitir o posicionamento do estabilizador nas regiões das artérias circunflexa e interventricular posterior. Com isso, o coração é “dobrado”, provavelmente causando algum grau de obstrução. Entretanto, este grau

de deslocamento não é necessário para exposição da artéria interventricular anterior, justificando o aumento da pressão atrial direita como um reflexo da elevação da pressão ventricular direita diastólica [18].

Considerações finais

A discrepância entre os dados experimentais em suínos e os obtidos em operações em humanos, como ocorrido com as pressões arterial pulmonar, atrial e ventricular esquerdas, pode ser justificada pelas diferenças anatômicas entre as duas espécies, além de peculiaridades da patologia miocárdica humana e técnica anestésica realizadas para normalizar a homeostasia circulatória dos pacientes [20].

Analisando em conjunto os dados hemodinâmicos obtidos com o experimento expostos na Tabela 3, verificamos que ambos os estabilizadores causam variações hemodinâmicas, podendo ocorrer com qualquer posicionamento. Entretanto, o Speroni desencadeou sistematicamente mais alterações hemodinâmicas que o Octopus, sugerindo que os estabilizadores que atuam por compressão interferem mais na homeostase circulatória que os que atuam por sucção. Verificamos, também, que as estabilizações das artérias da parede lateral e posterior (ramo marginal da circunflexa e artéria interventricular posterior) foram as que mais provocaram alterações hemodinâmicas (Tabela 3). Talvez, se o número de animais estudados fosse maior, poderíamos ter obtido mais dados com significância estatística.

Tabela 3. Análise qualitativa dos dados hemodinâmicos obtidos com os estabilizadores

	Octopus			Speroni		
	IVA	IVP	MG	IVA	IVP	MG
DC	=	=	<	<	<	<
FC	=	>	=	=	>	=
VS	=	<	<	<	<	<
PAM	=	=	<	<	=	<
PAP	=	=	=	=	=	<
PDVE	=	=	=	=	=	=
PVDV	=	=	=	=	=	=
PAE	=	=	=	=	=	=
PAD	=	=	=	=	=	>
RVS	=	>	=	>	=	=

IVA - artéria interventricular anterior. IVP - artéria interventricular posterior. MG - ramo marginal da artéria circunflexa. DC - débito cardíaco. FC - frequência cardíaca. VS - volume sistólico. PAM - pressão arterial média. PAP - pressão arterial pulmonar média. PDVE - pressão ventricular esquerda. PDVD - pressão ventricular direita diastólica. PAE - pressão atrial esquerda média. PAD - pressão atrial direita média. RVS - resistência vascular sistêmica. (=) Inalterado. (>) Elevação.

Nos diversos trabalhos consultados e citados no presente estudo, verificamos que não há uma homogeneidade nos dados assim como nas explicações dos mecanismos que desencadeiam as alterações, sendo as opiniões dos autores heterogêneas. Sabemos que os mecanismos que levam às alterações são multifatoriais. O desempenho diastólico é mais acometido, havendo neste ponto maior concordância entre os pesquisadores, sendo secundário à deformação e à compressão das cavidades, com restrição ao enchimento ventricular e suas conseqüências hemodinâmicas. A função sistólica também é prejudicada, porém as opiniões a respeito dos mecanismos são diversas e, às vezes, contraditórias.

CONCLUSÕES

Houve alterações hemodinâmicas com o uso dos dois tipos de estabilizadores para revascularização do miocárdio sem CEC, sendo que o estabilizador que atua por compressão causou sistematicamente mais alterações quando comparado ao que atua por sucção.

REFERÊNCIAS

1. Kolessov VI. Mammary artery-coronary artery anastomosis as method of treatment for angina pectoris. J Thorac Cardiovasc Surg. 1967;54(4):535-44.
2. Favalaro RG. Saphenous vein autograft replacement of severe segmental coronary artery occlusion: operative technique. Ann Thorac Surg. 1968;5(4):334-9.
3. Favalaro RG. Saphenous vein graft in the surgical treatment of coronary artery disease. Operative technique. J Thorac Cardiovasc Surg. 1969;58(2):178-85.
4. Buffolo E, Andrade JC, Succi J, Leão LE, Galucci C. Direct myocardial revascularization without cardiopulmonary bypass. Thorac Cardiovasc Surg. 1985;33(1):26-9.
5. Aguiar LF, Andrade JCS, Branco JN, Palma JH, Teles CA, Gerola LR, et al. Revascularização do miocárdio sem circulação extracorpórea: resultados da experiência de 18 anos de sua utilização. Rev Bras Cir Cardiovasc 2001;16(1):1-6.
6. Benetti FJ, Naselli G, Wood M, Geffner L. Direct myocardial revascularization without extracorporeal circulation. Experience in 700 patients. Chest. 1991;100(2):312-6.
7. Rivetti LA, Gandra SMA. Revascularização cirúrgica do miocárdio sem auxílio da circulação extracorpórea, com derivação interna temporária. Rev Soc Cardiol Estado de São Paulo. 1991;1(2):65-71.

8. Dapunt OE, Raji MR, Jeschkeit S, Dhein S, Kuhn-Régnier F, Südkamp M, et al. Intracoronary shunt insertion prevents myocardial stunning in a juvenile porcine MIDCAB model absent of coronary artery disease. *Eur J Cardiothorac Surg.* 1999;15(2):173-8.
9. Lima RC, Escobar MAS, Della Santa RF, Diniz R, D'Anconda G, Bergsland J, et al. Avaliação hemodinâmica intra-operatória na cirurgia de revascularização do miocárdio sem auxílio da circulação extracorpórea. *Rev Bras Cir Cardiovasc.* 2000;15(3):201-11.
10. Ricci M, Karamanoukian HL, D'Ancona G, Bergsland J, Salerno TA. Exposure and mechanical stabilization in off-pump coronary artery bypass grafting via sternotomy. *Ann Thorac Surg.* 2000;70(5):1736-40.
11. D'Ancona G, Karamanoukian H, Lima R, Ricci M, Bergsland J, Rossman J, et al. Hemodynamic effects of elevation and stabilization of the heart during off-pump coronary surgery. *J Card Surg.* 2000;15(6):385-91.
12. Borst C, Jansen EW, Tulleken CA, Gründeman PF, Mansvelt Beck HJ, van Dongen JW, et al. Coronary artery bypass grafting without cardiopulmonary bypass and without interruption of native coronary flow using a novel anastomosis site restraining device ("Octopus"). *J Am Coll Cardiol.* 1996;27(6):1356-64.
13. Jansen EW, Gründeman PF, Mansvelt HJ, Heijmen RH, Borst C. Experimental off-pump grafting of a circumflex branch via sternotomy using a suction device. *Ann Thorac Surg.* 1997;63(6 Suppl):S93-6.
14. Flecknell P. Laboratory animal anaesthesia. A practical introduction for research workers and technicians. New York:Academic Press;1996.
15. Petrucci Jr. Desenvolvimento e padronização de modelo experimental com coração isolado de suínos utilizando circulação parabiótica [Tese de Mestrado]. Campinas:UNICAMP - Universidade Estadual de Campinas;2001.
16. Shennib H, Lee AG, Akin J. Safe and effective method of stabilization for coronary artery bypass grafting on the beating heart. *Ann Thorac Surg.* 1997;63(4):988-92.
17. Burfeind WR Jr, Duhaylongsod FG, Samuelson D, Leone BJ. The effects of mechanical cardiac stabilization on left ventricular performance. *Eur J Cardiothorac Surg.* 1998;14(3):285-9.
18. Mathison M, Edgerton JR, Horswell JL, Akin JJ, Mack MJ. Analysis of hemodynamic changes during beating heart surgical procedures. *Ann Thorac Surg.* 2000;70(4):1355-60.
19. Do QB, Goyer C, Chavanon O, Couture P, Denault A, Cartier R. Hemodynamic changes during off-pump CABG surgery. *Eur J Cardiothorac Surg.* 2002;21(3):385-90.
20. Nierich AP, Diephuis J, Jansen EW, Borst C, Knappe JT. Heart displacement during off-pump CABG: how well is it tolerated? *Ann Thorac Surg.* 2000;70(2):446-72.
21. Gründeman PF, Borst C, van Herwaarden JA, Verlaan CW, Jansen EW. Vertical displacement of the beating heart by the octopus tissue stabilizer: Influence on coronary flow. *Ann Thorac Surg.* 1998;65(5):1348-52.
22. Gründeman PF, Borst C, van Herwaarden JA, Mansvelt Beck HJ, Jansen EW. Hemodynamic changes during displacement of the beating heart by the Utrecht Octopus method. *Ann Thorac Surg.* 1997;63(6 Suppl):S88-92.
23. Do QB, Cartier R. Changements hémodynamiques pendant les chirurgies de pontage à cœur battant. *Ann Chir.* 1999;53(8):706-11.
24. Araújo S. Fisiopatologia, diagnóstico e manuseio dos estados de choque. In: Terzi RGG, Araújo S, eds. *Técnicas básicas em UTI.* 2ª ed. São Paulo:Manole;1992. p.195-214.