

# SÍNDROME PERI-SYLVIANA

## Estudo de uma família brasileira com ênfase na modalidade de transmissão genética e espectro clínico

*Eliane P. Herrera*<sup>1\*</sup>, *Iara L. Brandão-Almeida*<sup>2\*\*</sup>, *Catarina A. Guimarães*<sup>2\*</sup>, *Ecila P. M. Oliveira*<sup>2\*</sup>, *Maria Augusta Montenegro*<sup>3\*</sup>, *Fernando Cendes*<sup>4\*</sup>, *Isclia Lopes-Cendes*<sup>4\*\*</sup>, *Carlos A.M. Guerreiro*<sup>4\*</sup>, *Simone R.V. Hage*<sup>3\*\*\*</sup>, *Marilisa M. Guerreiro*<sup>4\*</sup>

**RESUMO** - Síndrome peri-sylviana (SP) refere-se a diversas manifestações clínicas que podem acompanhar lesões que comprometem a região peri-sylviana ou opercular, podendo ser adquirida, como em acidentes vasculares cerebrais ou encefalites virais, ou ser congênita. A SP congênita pode se manifestar com grande variação clínica e em idades precoces. Com o advento da ressonância magnética (RM) foi possível observar a presença de polimicrogiria (PMG) na região da fissura de Sylvius em diversos pacientes com quadro clínico de SP. O objetivo do presente estudo é analisar e divulgar essa entidade raramente diagnosticada por meio da descrição de uma família. A família em questão compõe-se de cinco indivíduos acometidos, sendo o distúrbio de linguagem a manifestação mais prevalente, ou seja, presente em todos eles. Epilepsia, déficit motor e sinais pseudobulbares (como sialorréia) foram evidenciados no paciente que mostrou maior alteração à RM (PMG difusa). A paciente com PMG parietal posterior e os outros três com RM normais tiveram manifestações clínicas mais sutis. Apesar da maioria das famílias descritas até o momento apresentar transmissão ligada ao cromossomo X, a nossa família sugere transmissão autossômica dominante, já que dois meninos afetados são filhos de homens também acometidos. Os nossos dados reforçam a idéia de que a SP apresenta heterogeneidade genética.

**PALAVRAS-CHAVE:** síndrome peri-sylviana, polimicrogiria, sinais pseudobulbares.

### **Perisylvian syndrome: report of one Brazilian family with focus on the genetic mode of inheritance and clinical spectrum**

**ABSTRACT** - Perisylvian syndrome (PS) refers to a variety of clinical manifestations associated with lesions in the perisylvian or opercular region. Acquired lesions such as cerebrovascular diseases or virus encephalitis and congenital lesions such as polymicrogyria (PMG) may be implied as etiological factors. The onset of the PS may occur in early childhood. The aim of this study was to report one family with PS in order to draw attention to this rarely diagnosed entity. Our family has five affected patients, three children and two male adults. All of them had developmental language disorder. Epilepsy, motor deficit and pseudobulbar signs (such as drooling) were detected in one child who had diffuse PMG along the Sylvian fissure. Subtle clinical manifestations correlated with either subtle MRI findings or normal MRI. Most reported families provide evidence suggestive of X-linked transmission. However, the most likely mode of inheritance in our family is autosomal dominant, since a male to male transmission was documented.

**KEY WORDS:** perisylvian syndrome, polymicrogyria, pseudobulbar sign.

Síndrome peri-sylviana (SP) ou opercular refere-se a diversas manifestações clínicas que podem acompanhar lesões que comprometem a região peri-sylviana ou opercular<sup>1</sup>. A primeira descrição de quadro

clínico correlacionado com lesão peri-sylviana foi de Foix, Chavany e Marie, em 1926, que relataram quadro de diplegia facioglossofaringo-mastigatória conseqüente a acidente vascular cerebral bi-

\*Departamento de Neurologia e \*\*Genética Médica - Faculdade de Ciências Médicas, Universidade Estadual de Campinas, Campinas SP, Brasil (FCM) - UNICAMP; \*\*\*Departamento de Fonoaudiologia Faculdade de Odontologia de Bauru Universidade de São Paulo, Bauru SP, Brasil (FOB/USP): <sup>1</sup>Aluna de Medicina; <sup>2</sup>Pós-graduanda; <sup>3</sup>Professor Doutor; <sup>4</sup>Professor Associado. Apoio: FAPESP (processo: 03/01416-4)

Recebido 29 Julho 2004, recebido na forma final 19 Novembro 2004. Aceito 18 Janeiro 2005.

*Dra. Marilisa M. Guerreiro - Departamento de Neurologia - FCM/UNICAMP - Caixa Postal 6111 - 13083-970 Campinas SP - Brasil. E-mail: mmmg@fcm.unicamp.br*

lateral ao redor da fissura de Sylvius. Essas lesões, quando adquiridas, podem ser oriundas não só de acidentes vasculares cerebrais mas também de encefalites virais. No entanto, com o advento de novas tecnologias em neuroimagem, especialmente a ressonância magnética (RM), observações acerca de malformações do desenvolvimento cortical mostraram que a SP pode decorrer de malformação congênita da região peri-sylviana, mais especificamente de polimicrogiria (PMG), a qual refere-se a múltiplos microgiros ao redor da fissura de Sylvius, agrupados e com sulcos pouco pronunciados entre eles.

Um estudo realizado com 12 famílias<sup>2</sup>, ao todo com 42 pacientes, mostrou que as manifestações clínicas são amplamente variadas entre as famílias e entre os membros de uma mesma família, mas comumente cursam com dificuldade à movimentação da língua (70,5% dos pacientes avaliados) e disartria (76%). Epilepsia ocorreu em 18 pacientes (43%). Esse foi o primeiro estudo com descrição de famílias comprometidas com a síndrome. A maioria dessas 12 famílias apresentava evidência genética sugestiva ou compatível com transmissão ligada ao cromossomo X. No entanto, a análise de outras duas famílias mostrou-se compatível com herança autossômica dominante, sendo que em uma delas não se pode descartar a possibilidade de herança autossômica recessiva com manifestação clínica variável também no heterozigoto. Dessa forma, mostrou-se que a SP apresenta provavelmente heterogeneidade genética e que múltiplos modos de herança podem estar envolvidos.

A presença de PMG ao redor da fissura de Sylvius em sujeitos com distúrbio específico de linguagem (DEL) tem levantado a possibilidade de que este quadro possa fazer parte da SP, cujo espectro clínico pode variar desde manifestações específicas do desenvolvimento da linguagem até quadros mais floridos que cursam com proeminentes sinais pseudobulbares e epilepsia refratária<sup>2</sup>. Um estudo com 15 sujeitos evidenciou que a PMG pode ser um dos substratos neurobiológicos do DEL<sup>3</sup>.

No presente trabalho, apresentamos o estudo na região peri-sylviana confirmada por exame de RM, além de clínica compatível com a síndrome. Entendemos ser de relevância a divulgação de tal entidade clínico-radiológica em nosso meio, já que os estudos acerca dessa síndrome são escassos. Além disso, a única família brasileira descrita até o momento fez parte de um estudo multicêntrico internacional, sendo a presente família a primeira descrita em nosso meio. Pretendemos, assim, divulgar esta entidade ainda pouco diagnosticada.

## MÉTODO

Foram avaliadas até o momento seis famílias no Ambulatório do Hospital de Clínicas da Universidade Estadual de Campinas (Unicamp). Dessas, uma foi selecionada com o propósito de ser analisada mais detalhadamente e os dados resultantes dessa análise compõem o presente estudo. Os integrantes da família em questão foram submetidos a: história clínica detalhada; elaboração do heredograma; exame neurológico; avaliação neuropsicológica; avaliação fonoaudiológica e exame de neuroimagem pela RM.

No que se refere à história clínica, enfocamos: dados a respeito da gestação, parto e possíveis intercorrências perinatais; aquisições do desenvolvimento neuropsicomotor; pesquisa detalhada sobre possíveis sinais pseudobulbares, como déficits de sucção, sialorréia, alteração na deglutição, dificuldades para soprar, atraso na aquisição da linguagem ou alterações no desenvolvimento desta; e ocorrência de crises epiléticas. Elaboramos o heredograma da família interrogando sobre clínica semelhante em outros membros.

O exame neurológico deu atenção especial à movimentação da língua.

Para avaliação psicológica foram utilizados testes convenientes à faixa etária, aplicados por profissional da área. Os testes aplicados foram as escalas Wechsler de inteligência: WPPSI- teste de inteligência para pré-escolares<sup>4</sup> para crianças de 4 a 6 anos, WISC III- escala de inteligência para crianças- 3a. edição<sup>5</sup> para crianças com mais de 6 anos e WAIS-R- escala de inteligência para adultos- revisada<sup>6</sup> para adultos.

Para a avaliação fonoaudiológica foram utilizados os seguintes procedimentos: Para as crianças: avaliação fonológica da criança<sup>7</sup> para a investigação do sistema fonológico; prova de vocabulário do ABFW - teste de linguagem infantil<sup>8</sup> para avaliação do vocabulário expressivo em crianças entre 4 e 6 anos; PPVT - peabody picture vocabulary test - revised, normatização brasileira<sup>9</sup> e desenvolvimento do vocabulário receptivo-auditivo<sup>10</sup>; protocolo de avaliação de linguagem para as áreas de sintaxe e pragmática e praxias articulatórias e buco-faciais descritos em Hage<sup>11</sup>. Para as crianças em idade escolar foi acrescentado: prova de consciência fonológica<sup>12</sup>; TDE - teste de desempenho escolar<sup>13</sup> para avaliar o desempenho escolar e sua compatibilidade com a idade cronológica. Para os adultos: os adultos foram avaliados por meio de questionário e análise de amostra de suas habilidades de linguagem oral e escrita. No que se refere à leitura e escrita, para a análise da amostra escrita levou-se em consideração o nível de escolaridade do sujeito e o uso que o mesmo tem feito da escrita e leitura no seu cotidiano.

O projeto de pesquisa foi submetido e aprovado pelo Comitê de Ética da Faculdade de Ciências Médicas da UNICAMP. Os membros da família assinaram o termo de consentimento informado.

## RESULTADOS

Os dados da história clínica e exame neurológico constam da Tabela 1. Os dados de neuroimagem, avaliações fonoaudiológica e neuropsicológica constam da Tabela 2. O heredograma da família em questão é evidenciado na Figura 1. Na Figura 2 mostramos a imagem de um dos pacientes com PMG peri-sylviana.

## DISCUSSÃO

De acordo com a história clínica, dois irmãos do sexo masculino são os primeiros da família que coincidentemente apresentam alguns dos sintomas da entidade estudada. Ambos são casados, sem consanguinidade marital, têm dois filhos cada, e destes,

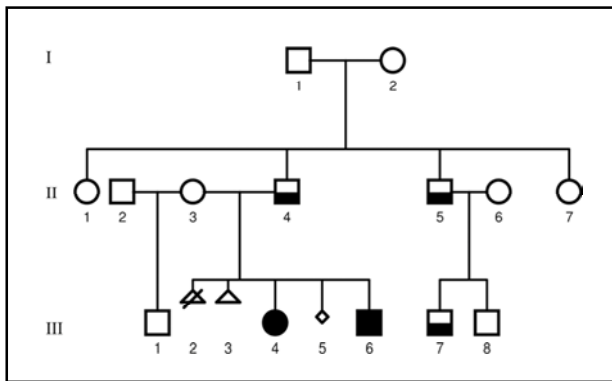


Fig 1. Heredograma da família enfatizando que os indivíduos III-4 e III-6 apresentam polimicrogiria na RM, enquanto os outros acometidos clinicamente têm RM normal.

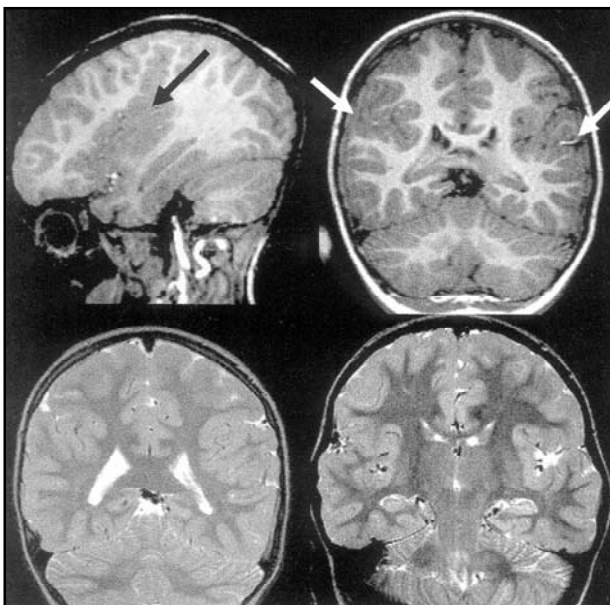


Fig 2. Imagem da RM do paciente III-6 evidenciando polimicrogiria peri-sylviana difusa bilateral.

três apresentam manifestações da síndrome (dois meninos e uma menina). Apesar da maioria das famílias descritas até o momento apresentar transmissão ligada ao cromossomo X, a nossa família sugere transmissão autossômica dominante, já que dois meninos afetados são filhos de homens também acometidos. Os nossos dados reforçam a idéia de que a SP provavelmente apresenta heterogeneidade genética.

Embora os estudos a respeito desta entidade sejam escassos, tem-se mostrado que a SP apresenta amplo espectro clínico, podendo envolver variados graus de déficits pseudo-bulbares, diplegia facial, disartria, dificuldade de protrusão de língua e epilepsia<sup>14</sup>. Em um estudo com 12 crianças<sup>15</sup>, todas com PMG peri-sylviana, 7 (50%) apresentavam epilepsia, variando no tempo, freqüência e tipo de crises, incluindo espasmos infantis (1), crise tônico-clônica generalizada (1), parcial complexa (2), parcial motora (2) e crises febris (1). Como as observações iniciais foram recolhidas em centros de epilepsia, esta era uma manifestação bastante freqüente e geralmente grave nas primeiras descrições<sup>14</sup>. Entretanto, na medida em que novos estudos foram realizados com diferentes populações, observou-se que a epilepsia não é condição obrigatória dessa síndrome, e quando presente, é geralmente de fácil controle<sup>2</sup>. Na família estudada, apenas um dos pacientes apresenta epilepsia, tendo tido até o momento três episódios.

Dentre as manifestações clínicas da SP, o distúrbio específico do desenvolvimento de linguagem vem se mostrando cada vez mais freqüente. DEL se caracteriza por aquisição inadequada de linguagem em crianças sem qualquer outra alteração do desenvolvimento cognitivo. São crianças que apresentam audição normal à audiometria, ausência de transtornos cerebrais crônicos pela avaliação neurológica clínica, ausência de alteração estrutural na morfologia bucal e discrepância entre habilidades intelectuais verbais e não verbais (sendo estas geralmente normais)<sup>1</sup>. Alguns podem apresentar dislexia na evolução. O distúrbio de linguagem envolvendo as modalidades oral e escrita é o sintoma mais prevalente na presente família, sendo observado em todos os seus componentes afetados. Salientamos que nossos pacientes têm cognição preservada e audição normal, ambas avaliadas por profissionais das áreas em questão, e portanto nossos pacientes se enquadram nos critérios de DEL.

A presença de sinais pseudobulbares foi encontrada em somente dois dos pacientes estudados,

Tabela 1. Características clínicas da família estudada.

Paciente	IC	AD Lgem	Epi	Sialo	Dif mast	Dif deglu	Dif sucção	Engasgo	Dif mov língua	Dif soprar	Exame neurol
II-4	43	+	-	-	-	-	-	-	-	-	Normal
II-5	35	+	-	-	-	-	-	-	-	-	Normal
III-4	8	+	-	-	-	-	-	-	-	-	Normal
III-6	6	+	+	+	-	-	+	-	-	+	Hemip. à D
III-7	7	+	-	+	-	-	-	-	-	-	Normal

+, presente; -, ausente; IC, idade cronológica; AD Lgem, alterações no desenvolvimento da linguagem; Epi, epilepsia; Sialo, sialorréia; Dif mast, dificuldade à mastigação; Dif deglu, dificuldade à deglutição; Dif mov língua, dificuldade à movimentação da língua; Exame neurol, exame neurológico; Hemip. à D, hemiparesia à direita.

Tabela 2. Avaliação multidisciplinar.

Pacientes	RM	Avaliação fonoaudiológica	Avaliação neuropsicológica		
			QIT	QIV	QIE
II-4	Normal	DEL com alterações na linguagem escrita	102-méd	95-méd	116-méd
II-5	Normal	DEL com alterações na linguagem escrita	98-méd	90-méd	113-méd
III-4	PMGPP	DEL com alterações na linguagem escrita	109-méd	105-méd	113-méd
III-6	PMGPSD	DEL Significativo	*	*	80-méd inf
III-7	Normal	DEL leve	125-sup	124-sup	122-méd

RM, ressonância magnética; PMGPP, polimicrogiria parietal posterior; PMGPSD, polimicrogiria peri-sylviana difusa; DEL, distúrbio específico do desenvolvimento de linguagem; QIT, quociente de inteligência total; QIV, quociente de inteligência verbal; QIE, quociente de inteligência de execução; méd, média; médsup, média superior; méd inf, média inferior; sup, superior. \*Paciente III-6 não possui descrição de QIT e QIV em razão da dificuldade de realização da avaliação verbal.

destacando-se a sialorréia importante, dificuldade de sucção e de soprar no indivíduo III-6, e sialorréia no paciente III-7. A alteração da motricidade da língua, relatada como freqüente na SP, não foi observada em nossa amostragem.

Com relação à neuroimagem, procedemos a investigação com RM nos cinco pacientes, havendo visualização de PMG peri-sylviana difusa em um deles e PMG parietal posterior em outro, sendo estes irmãos (III-4, III-6). A PMG parietal posterior é considerada como parte do mesmo fenômeno, pois sua distribuição ocorre no extremo de uma linha imaginária que se estende além da fissura de Sylvius. A imagem dos outros três pacientes revelou-se normal. Montenegro e col.<sup>16</sup> verificaram que de uma série de 17 pacientes com SP, sete apresentavam PMG restrita à área parietal posterior da fissura de

Sylvius e mostravam leve disartria, enquanto que os outros 10 apresentavam comprometimento difuso em torno de toda a fissura de Sylvius e evoluíram com alterações pseudobulbares e até mesmo epilepsia. Também Guerreiro e col.<sup>1</sup> observaram que crianças com PMG difusa em torno da fissura de Sylvius tinham clínica manifesta de DEL muito mais grave, incluindo os diversos aspectos da linguagem (habilidades pragmáticas, vocabulário, fonologia, sintaxe) e dispraxia verbal, enquanto que as crianças que apresentavam PMG limitada às áreas parietais apresentavam em geral alterações fonológicas e sintáticas, sem alterações práxicas. Em nosso estudo, o paciente III-6 é o mais acometido não só quanto à linguagem, mas também quanto ao déficit pseudobulbar, e é o único com epilepsia na família. Corroborando com o que é sabido na literatura, a ima-

gem desse paciente é a mais extensa entre os dois com alteração na RM, visualizando-se PMG difusa bilateral ao redor da fissura de Sylvius. Por outro lado, a nossa paciente III-4 apresentou PMG restrita às áreas posteriores cerebrais e quadro clínico mais discreto que seu irmão. Acreditamos que alterações muito sutis ainda não possam ser detectadas pela tecnologia atual de neuroimagem, e isso pode justificar a RM normal encontrada nos pacientes com manifestações mais leves de nossa família.

Assim, o nosso estudo reforça a idéia de que a SP apresenta nítida correlação clínico-radiológica com correspondente espectro de gravidade, sendo que as manifestações clínicas mais leves se acompanham de achados sutis à RM e quadros clínicos mais graves ou floridos costumam se acompanhar de comprometimento cortical mais extenso.

## REFERÊNCIAS

- Guerreiro MM, Hage SRV, Guimarães CA, et al. Developmental language disorder associated with polymicrogyria. *Neurology* 2002;59:245-250.
- Guerreiro MM, Andermann E, Guerrini R, et al. Familial perisylvian polymicrogyria: a new familial syndrome of cortical maldevelopment. *Ann Neurol* 2000;48:39-48.
- Hage SRV, Guerreiro MM. Distúrbio específico de linguagem: aspectos lingüísticos e neurobiológicos. In Ferreira LP, et al. (eds). *Tratado de fonologia*, 2004:977-986.
- Wechsler D. Test de inteligência para prescolares. Buenos Aires: Paidós, 1991.
- Wechsler D. Escala de inteligência para crianças, 3a. edição. São Paulo: Casa do Psicólogo, 2002.
- Wechsler D. Intelligence scale for adults - revised. New York: The Psychological Corporation, 1981.
- Yavas M, Hernandorena CLM, Lamprecht RR. Avaliação fonológica da criança: reeducação e terapia. Porto Alegre: Artes Médicas, 1992.
- Andrade CRF, Befi-Lopes DM, Fernandes FDM, Wertzner HF. ABFW-Teste de linguagem infantil. Carapicuíba: Pró-Fono, 2000.
- Capovilla FC, Capovilla AGS. Desenvolvimento lingüístico na criança brasileira dos dois aos seis anos: tradução e standardização do peabody picture vocabulary test e da language development survey de Rescorla. *Ciência Cognitiva: teoria, pesquisa e aplicação*, 1997:353-380.
- Capovilla FC, Nunes LROP, Nogueira D, et al. Desenvolvimento do vocabulário receptivo-auditivo da pré-escola à oitava série: normatização fluminense baseada em aplicação coletiva da tradução brasileira do Peabody picture vocabulary test. *Ciência Cognitiva: teoria, pesquisa e aplicação*, 1997:381-440.
- Hage SRV. Distúrbio específico do desenvolvimento da linguagem: subtipos e correlações neuroanatômicas. Tese, UNICAMP, Campinas 2000.
- Capovilla AG, Capovilla FC. Prova de consciência fonológica: desenvolvimento de dez habilidades da pré-escola à segunda série. *Temas sobre Desenvolvimento* 1998;37:14-20.
- Stein LM. Teste de desempenho escolar. São Paulo, 1994.
- Kuzniecky R, Andermann E, Guerrini and the CBPS Multicenter Collaborative Study. Congenital bilateral perisylvian syndrome: study of 31 patients. *Lancet* 1993;341:608-612.
- Gropman AL, Barkovich AJ, Vezina LG, Conry JA, Dubovsky EC, Packer RJ. Pediatric congenital bilateral perisylvian syndrome: clinical and MRI features in 12 patients. *Neuropediatrics* 1997;28:198-203.
- Montenegro MA, Guerreiro MM, Lopes-Cendes I, Cendes F. Bilateral posterior parietal polymicrogyria: a mild form of congenital bilateral perisylvian syndrome? *Epilepsia* 2001;42:845-849.