

# SOBREVIDA DE UMA HASTE INTRAMEDULAR EXTENSÍVEL (HIMEX) NO TRATAMENTO DE CRIANÇAS COM OSTEOGÊNESE IMPERFEITA

SURVIVAL RATES OF THE HIMEX EXTENSIBLE NAIL IN THE TREATMENT OF CHILDREN WITH OSTEOGENESIS IMPERFECTA

WILLIAM DIAS BELANGERO<sup>1</sup>, BRUNO LIVANI<sup>1</sup>, VERA MARIA SANTORO BELANGERO<sup>2</sup>

## RESUMO

**Objetivo:** Avaliar o desempenho da haste extensível ancorada por ganchos (HIMEX) em deformidades da osteogênese imperfeita (OI). **Métodos:** Todas as crianças operadas com HIMEX entre 1990 - 2004. Foi comparado o número de fraturas, reaparecimento de deformidades e capacidade de deambulação antes e após a HIMEX; incidência de migração e sobrevida da haste por curvas de sobrevivência. **Resultados:** 14 pacientes (2 a 18 anos), oito do sexo feminino, incluindo 46 procedimentos, 39 primários e sete re-operações. Idade média na primeira fratura de 148,21 dias e média de 42,6 fraturas/paciente pré colocação da HIMEX. Dos 46 procedimentos, 28 no fêmur e 18 na tíbia. Tempo médio de seguimento de 80,21 ± 36,71 meses. Houve diminuição significativa de fraturas/paciente (0,78) e melhora na deambulação em sete dos 14 pacientes. Porcentagem de re-operação de 18% e migração do implante em 12% (05/39). 80 % dos implantes *in situ* até 108 meses. Implantes na tíbia tiveram sobrevida significativamente menor que os do fêmur. O tipo da OI e a idade na época da cirurgia não influenciaram significativamente a incidência de re-operação. **Conclusão:** A HIMEX levou à redução significativa no número de fraturas, incidência menor de migração e sobrevida maior da haste do que a referida na literatura.

**Descritores:** Osteogênese imperfeita. Análise de sobrevida. Implante endosseado. Complicações pós-operatórias.

## ABSTRACT

**Objective:** To evaluate the performance of an extensible nail with hooks, named HIMEX, in osteogenesis imperfecta (OI) deformities. **Methods:** All child patients were operated on with HIMEX from 1990 to 2004. The number of fractures, reappearance of deformities, improvement of motor development before and after the use of HIMEX, and the incidence of the migration and nail survival were compared. **Results:** Fourteen patients, with ages from 2 to 18 years, including 8 females, underwent 46 procedures, 39 primary and 7 re-operations. The average age at the first fracture was 148.21 days, and there was an average of 42.6 fractures per patient prior to HIMEX placement. Of the forty-six bones affected, 28 were femurs and 18 were tibias. Average follow-up care lasted 80.21 ± 36.71 months. There was a statistically significant decrease (0.78) in the number of fractures per patient and an improvement in walking in seven of the fourteen patients. Revision occurred in 18% of patients and migration of the nail occurred in 12% (5/39). Eighty percent of the nails remained in situ until 108 months, with femoral procedures lasting significantly longer than tibial procedures. The type of OI and the age at the procedure did not significantly affect the incidence of revision. **Conclusion:** HIMEX significantly reduced the number of fractures, presenting lower incidence of migration and higher survival rates than those described in literature.

**Keywords:** Osteogenesis imperfecta. Survival analysis. Implantation, endosseous. Postoperative complications.

**Citação:** Belangero WD, Livani B, Belangero VM. Sobrevida de uma haste intramedular extensível (Himex) no tratamento de crianças com osteogênese imperfeita. *Acta Ortop Bras.* [online]. 2010;18(6):343-8. Disponível em URL: <http://www.scielo.br/aob>.

**Citation:** Belangero WD, Livani B, Belangero VM. Survival rates of the himex extensible nail in the treatment of children with osteogenesis imperfecta. *Acta Ortop Bras.* [online]. 2010;18(6):343-8. Available from URL: <http://www.scielo.br/aob>.

## INTRODUÇÃO

A era moderna do tratamento cirúrgico da OI começou em 1948 com o trabalho descrito por Sofield, apresentado na Academia Americana de Cirurgia Ortopédica em 1951 e publicado em 1959.<sup>1</sup> Nele, os autores concluíram que esse tratamento trazia vantagens para os

pacientes com OI, pois reduzia o número de fraturas, a dor óssea, corrigia as deformidades pré-existentes e prevenia o seu aparecimento, melhorando assim o alinhamento dos membros e a sua função. Após este relato pioneiro, outros relatos, utilizando a mesma técnica, com hastes não extensíveis foram apresentados.<sup>2-7</sup>

Todos os autores declaram não haver nenhum potencial conflito de interesses referente a este artigo.

1- Departamento de Ortopedia e Traumatologia da Faculdade de Ciências Médicas da Universidade Estadual de Campinas;  
2- Departamento de Pediatria da Faculdade de Ciências Médicas da Universidade Estadual de Campinas.

Trabalho realizado na Faculdade de Ciências Médicas da Universidade Estadual de Campinas- Unicamp.  
Endereço para correspondência: Rua:Emílio Ribas 800, 1º andar, Cambui, Campinas SP; Brasil CEP 13025-141. Email: [belangerowd@gmail.com](mailto:belangerowd@gmail.com)

Trabalho recebido em 15/07/09 e aprovado em 01/09/2009.

Pode-se observar que a técnica de Sofield e Millar<sup>1</sup>, utilizando como implante a haste não-extensível embora tenha sido mais utilizada nas décadas passadas, ainda conta com alguns adeptos.<sup>6,7</sup> As principais complicações têm se mantido ao longo do tempo salientando-se a fratura da parte do osso que fica sem a proteção do implante, a migração da haste e a recidiva da deformidade.

Por outro lado, Bailey e Dubow<sup>8</sup>, apresentaram os resultados dos seus estudos experimentais iniciados em 1958, que resultaram na criação de uma haste extensível que poderia acompanhar o crescimento ósseo até então testada em cães e em somente três pacientes com OI.

A haste de Bailey-Dubow<sup>8</sup> trouxe novas perspectivas para o tratamento dos pacientes com OI, passando a ter tendência crescente de utilização, em substituição aos implantes não extensíveis. De 1963 até os dias de hoje, nota-se predomínio do uso das hastes extensíveis no tratamento dos pacientes com OI, principalmente a partir da década de 80 e dos 23 estudos selecionados com casuística significativa, treze utilizaram unicamente hastes extensíveis, quatro utilizaram as hastes extensíveis e os implantes não extensíveis ou convencionais e tres utilizaram hastes convencionais.<sup>2,7,9,10-25</sup> Embora haja um número crescente de publicações que vêm utilizando as hastes intramedulares extensíveis, as complicações com este procedimento continuam ocorrendo com elevada incidência de 27 a 63%.<sup>11,13,17,19</sup> No entanto, são as publicações de Gamble et al.<sup>14</sup>, com 69%, e a de Porat et al.<sup>18</sup>, com 72%, que apresentam as maiores taxas de complicação. Deve-se salientar que a maioria dos estudos sobre a haste extensível em OI foi publicada entre 1990 e 2000 e se referem a casos tratados na década anterior à da publicação, tendo a maioria dos autores utilizado o implante clássico de Bailey-Dubow de 1963, onde somente um dos "Ts" das extremidades era fixo. Entretanto, esta haste passou por aprimoramentos, uma delas objetivando a fixação e alargamento de ambos os "Ts".

Desta forma o objetivo do presente estudo foi avaliar o desempenho de uma haste intramedular extensível, modificada pela adição de ganchos nas extremidades (HIMEX), em ossos longos dos membros inferiores de crianças com OI quanto:

- a) à redução do número de fraturas no pós-operatório;
- b) à mudança da capacidade de deambulação;
- c) à redução da incidência de migração e
- d) ao aumento da sobrevida das hastes.

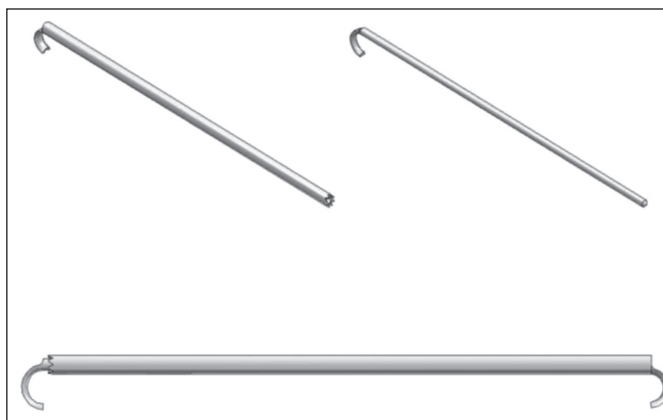
## CASUÍSTICA E MÉTODOS

Foram levantados e revistos todos os prontuários e radiografias dos pacientes com diagnóstico de OI, que tinham sido operados a partir de 1990 para a correção de deformidades ósseas, utilizando-se a haste intramedular extensível modificada com ganchos (HIMEX). A classificação dos pacientes obedeceu aos critérios de Sillence<sup>26</sup> e Shapiro.<sup>27</sup> Todos os pacientes foram avaliados e tratados de possíveis distúrbios do metabolismo mineral e ácido-base antes do tratamento cirúrgico e nenhum tinha utilizado até então bifosfonatos.

Para classificar os pacientes de acordo com a capacidade de deambulação no pré e pós-operatório foram modificados os critérios de Hoffer e Bullock.<sup>28</sup> Para a análise dessa casuística os critérios acima foram simplificados e adaptados da seguinte forma em: deambulador sem auxílio, deambulador com auxílio e deambulador funcional (D) versus não deambulador, no caso dependente de cadeira de rodas (ND).

## Descrição do implante

As hastes HIMEX são fabricadas atualmente pela empresa Engimplan com sede na cidade de Rio Claro, São Paulo. A matéria prima utilizada na fabricação desse implante é o aço inoxidável ASTM F138 que segue as normas NBR-ISO-5832-1/ISO5832-1. A parte tubular da haste é fabricada com diâmetro externo de 5mm, interno de 3,2mm e a parte maciça com diâmetro externo de 3mm. Na Figura 1 são apresentados, em esquema, os componentes tubular e maciço da HIMEX.



**Figura 1** – Componentes tubular e maciço com ganchos da haste extensível (acima) e da haste montada.

## Descrição do procedimento cirúrgico para o fêmur e tibia.

### Definição do tamanho das hastes no pré operatório

Eram tomadas radiografias no pré-operatório, com um padrão metálico, com dimensões conhecidas, fixado ao lado do membro, para que pudesse ser estimado o comprimento do osso. Para se obter o comprimento real, utilizava-se uma regra de três simples na qual se dispunha da medida real e aparente do padrão radiografado e da medida aparente do osso. Assim calculava-se a medida real do osso a ser operado. O procedimento cirúrgico era feito sob anestesia geral, com reserva prévia de sangue e antibiótico profilático.

### Tratamento das deformidades do fêmur

O paciente era colocado em decúbito dorsal horizontal (DDH), com um coxim sob a região lombar. O fêmur era abordado por via lateral, e a extensão da incisão dependia da localização e extensão das deformidades. O músculo vasto lateral era separado do septo intermuscular e o perióstio era incisado longitudinalmente e reparado com fios de sutura. O segmento ósseo deformado era retirado do estojo periosteal. O canal medular do fragmento ósseo assim como o dos segmentos proximal e distal do fêmur eram abertos com brocas de diâmetro progressivos até se ultrapassar o diâmetro da haste em pelo menos 0,5 milímetro.

Com o fragmento proximal do fêmur em adução e flexão, introduzia-se de forma retrógrada um fio guia com 3mm de diâmetro que emergia medial ao trocanter maior pela pele. A partir deste fio guia, introduzia-se de forma anterógrada a porção tubular da haste com movimentos rotatórios até atingir o foco proximal da osteotomia. Abordava-se, em seguida, o joelho por incisão longitudinal anterior abaixo da patela para expor a região intercondiliana do fêmur. Do centro desta região, sob visão direta, introduzia-se o pino, buscando-se o canal medular do fragmento distal até sua exteriorização

no foco distal. O membro era alinhado sob tração e o defeito ósseo criado pela retirada do segmento ósseo deformado era preenchido pelos fragmentos ósseos previamente seccionados e perfurados até que fosse restabelecido o comprimento máximo possível do fêmur. Neste ponto, o pino era introduzido sob visão direta no tubo e deslizado em direção cranial até que o gancho ficasse ancorado na superfície da cartilagem articular da região intercondiliana do fêmur sem penetrá-la. Avaliava-se a posição do tubo que deveria ter o gancho ancorado na ponta do trocanter maior e o alinhamento rotacional do fêmur. O perióstio era fechado cuidadosamente ao redor do segmento ósseo e o vasto lateral era reinserido no septo muscular com fio não absorvível de náilon 000. Drenos de aspiração eram deixados no plano muscular e no tecido celular subcutâneo. Aplicava-se curativo oclusivo, seguido de aparelho gessado pélvico-podálico por quatro semanas já que a haste não oferece estabilidade rotacional.

### Tratamento das deformidades da tíbia

Para o tratamento das deformidades da tíbia o cálculo do tamanho da haste era feito do mesmo modo. A via de acesso era ântero-medial, acompanhando a deformidade da tíbia e centrada no ápice da deformidade. O segmento ósseo deformado era seccionado na sua porção proximal e distal e, em geral, retirado do leito periosteal para ser fragmentado. O canal medular era aberto com brocas de diâmetro progressivo até que fosse ultrapassado o diâmetro da haste em 0,5 milímetro. Identificava-se a porção mais distal da epífise distal da tíbia, para introdução do fio guia. Se a deformidade a ser corrigida era em varo, o acesso era feito na região ântero medial e se fosse em valgo, na ântero-lateral. Para facilitar a introdução do fio guia pela epífise distal da tíbia o tornozelo era mantido em flexão plantar máxima, assim como o joelho. A porção tubular da haste era então introduzida por esse fio-guia, de distal para proximal, até o foco da osteotomia. A epífise proximal da tíbia era abordada pela mesma incisão realizada para expor o fêmur. O pino era introduzido na epífise proximal sobre a face articular da epífise proximal da tíbia em direção ao centro do canal medular, com o joelho em flexão máxima. Em seguida os fragmentos ósseos retirados eram recolocados na haste, até que o defeito ósseo fosse corrigido. O pino era introduzido no tubo e ambos eram deslizados em sentido contrário, restabelecendo-se o comprimento e o realinhamento da tíbia. Avaliava-se o alinhamento rotacional e a posição dos ganchos nas epífises proximal e distal pelo intensificador de imagem. O perióstio era suturado com náilon 000 e um dreno de aspiração era deixado. Aplicava-se curativo oclusivo e aparelho gessado ínguido-podálico por quatro semanas.

Quando os ossos eram muito frágeis, ocorria fragmentação destes no momento da osteotomia, ou durante a abertura do canal medular. Nessas circunstâncias, esses fragmentos eram recolocados ao redor da haste e mantidos pela sutura do perióstio. O alinhamento rotacional, assim como o comprimento, eram restabelecidos e mantidos pelo aparelho gessado. Os drenos de aspiração eram retirados após 24 horas e os pontos junto com o gesso após quatro semanas.

### ANÁLISE DOS RESULTADOS

Para a avaliação do desempenho da HIMEX foram comparados o número de fraturas, a mudança da capacidade de deambulação, o reaparecimento de deformidades, o número de complicações e a sobrevida da haste antes e após a sua colocação.

As complicações foram classificadas em maiores e menores sendo as primeiras definidas como aquelas que poderiam comprometer a eficácia da cirurgia e necessitaram de procedimento cirúrgico

para sua correção e as menores como as que não influenciaram a eficácia do implante e não necessitaram de novos procedimentos cirúrgicos.

Foi realizada análise de sobrevivência das hastes, considerando como evento final indesejável a re-operação. Os fatores de risco que foram considerados como possíveis para interferir no desempenho do implante foram: osso operado, idade do paciente e tipo da osteogênese segundo Sillence<sup>26</sup>, e ano da realização da cirurgia.

### Análise estatística

Para a comparação do número de fraturas, da idade dos pacientes na época do procedimento e do desempenho quanto à capacidade de deambulação no pré e pós operatório, foram usados testes não paramétricos respectivamente Wilcoxon, Prova U de Mann-Whitney e McNemar. Foram realizadas curvas de sobrevivência utilizando-se o teste de Wilcoxon-Gehan. Para todas as análises usou-se o valor de  $p$  igual a 0,05.

### RESULTADOS

Foram estudados 14 pacientes, com idade média na cirurgia de  $9,17 \pm 3,42$  anos, oito do sexo feminino. Antes da colocação da Himex, o número médio de fraturas era de  $42,6 \pm 25$  por paciente (variando de 5 a 187), sendo a média de idade na primeira fratura de  $148,21 \pm 311,14$  dias (variando de zero a 900 dias). De acordo com a classificação de Sillence<sup>26</sup>, sete pacientes eram do tipo III, seis do tipo IV e um do tipo I. De acordo com a classificação de Shapiro<sup>27</sup>, dez eram CB (congénito B), dois eram TB (tardio B) e dois TA (tardio A). Nove eram não deambuladores.

Após tempo de acompanhamento médio de  $80,21 \pm 36,71$  meses, houve redução significativa no número das fraturas pós a colocação da HIMEX (10 fraturas/14 pacientes;  $p=0,002$ ), sendo que dessas, oito foram após queda do paciente. Quanto ao grau de deambulação, cinco pacientes permaneceram no mesmo modo que estavam no pré-operatório e sete melhoraram o desempenho, não havendo diferença significativa quanto à distribuição das classes de acordo com os critérios modificados de Hoffer e Bullock<sup>28</sup> ( $p=0,25$ ).

Foram realizados 46 procedimentos cirúrgicos em 14 pacientes. Dos 28 fêmures operados, 25 foram cirurgias primárias e 3 re-operações, e das 18 tíbias, 14 foram primárias e 4 foram re-operações. O tempo de seguimento foi significativamente mais longo para os implantes colocados no fêmur ( $92,29 \pm 7,85$  meses) do que na tíbia ( $61,62 \pm 6,23$  meses). A idade dos pacientes no momento dos procedimentos primários foi significativamente menor para os implantes colocados no fêmur  $7,64 \pm 4,20$  anos, em relação aos da tíbia  $11,56 \pm 2,64$  anos. A média de procedimentos por paciente foi de 3,5, variando de 1 a 6.

Houve sete re-operações em 39 procedimentos primários o que corresponde a uma frequência de 18%, sendo um caso de infecção, três casos de migração da haste da tíbia, dois casos de migração da haste do fêmur e um caso de fratura da haste. Desta forma, a incidência de migração do implante foi de 12%. Deve-se observar que das complicações observadas, o caso de infecção ocorreu após 31 meses da cirurgia, com necessidade da retirada do implante; o caso da migração cortical proximal da haste na tíbia foi causada pela colocação do implante fora da sua epífise proximal; o caso da migração cortical proximal no fêmur ocorreu após 10 anos da cirurgia por colocação do implante na face lateral do grande trocanter; a fratura da haste no fêmur ocorreu após 8 meses da manipulação da haste, feita para corrigir o seu encurvamento; a migração cranial da haste distal do fêmur em direção à metáfise foi diagnosticada 4 anos após a cirurgia e foi causada pela introdução exagerada do gancho

na epífise; duas migrações da haste na tíbia foram favorecidas pela colocação exclusiva da parte maciça da HIMEX.

### Análise dos fatores de risco para a re-operação

Na Figura 2 pode se observar que próximo a 80% dos implantes estavam bem posicionados até 108 meses.

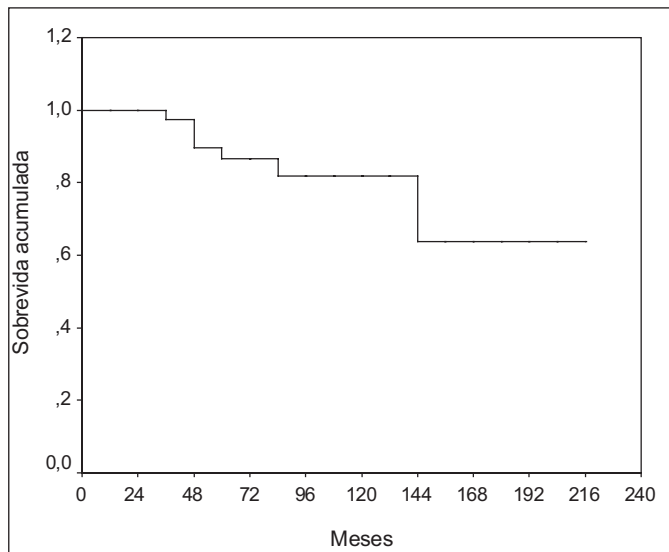


Figura 2 – Curva de sobrevida acumulada de todas as hastes colocadas.

Quando se avaliou o osso tratado (fêmur ou tíbia) foi observado que hastes implantadas no fêmur tiveram risco significativamente menor de re-operação do que as colocadas na tíbia ( $p=0,04$ ). Para esta análise considerou-se o tempo final de observação de 80 meses. (Figura 3)

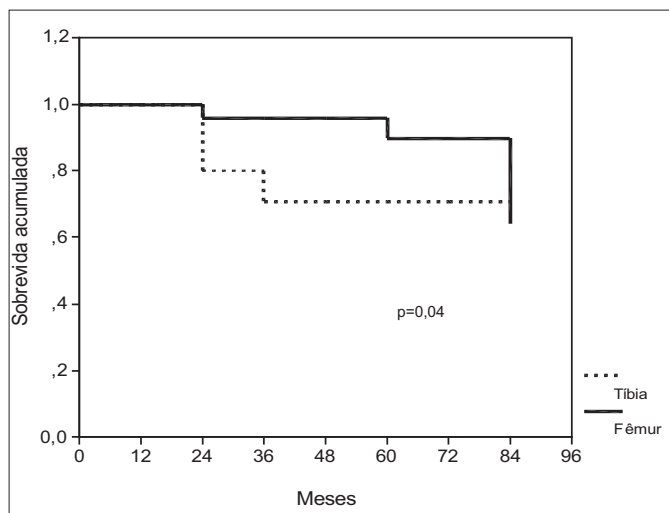


Figura 3 – Curva de sobrevida acumulada das hastes colocadas nos fêmures e nas tíbias.

Na avaliação do efeito da idade, dividiu-se o grupo de paciente em menores ou com 6 anos de idade e em maiores do que 6 anos. Desta forma, não houve diferenças significativas no tempo de permanência dos implantes, avaliados até 80 meses de seguimento ( $p=0,08$ ). No entanto, avaliando-se somente as hastes

colocadas no fêmur, o efeito da faixa etária mostrou tendência a haver menor permanência do implante na faixa de menor idade ( $p=0,06$ ). O tipo da osteogênese<sup>26</sup> também não influenciou significativamente a retirada das hastes, excluindo-se o único caso de tipo I ( $p=0,60$ ).

Apresentamos nas Figuras 4, 5 e 6 a evolução de um caso clínico.

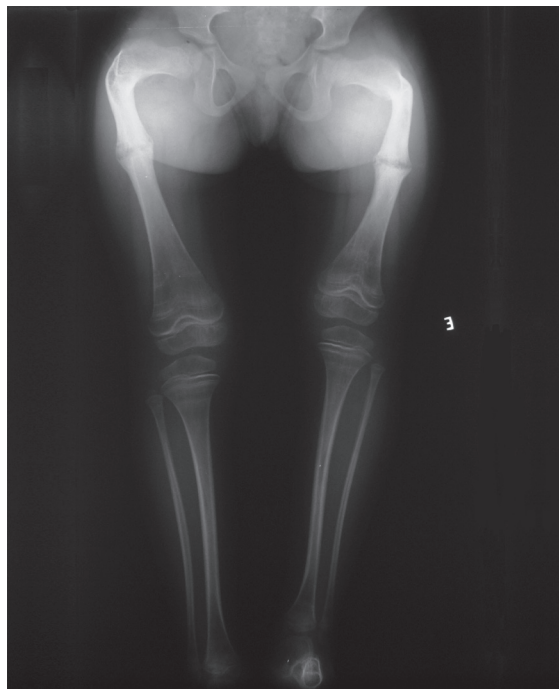


Figura 4 – Paciente com 4 anos e cinco meses de idade com deformidades nos dois fêmures e história de 37 fraturas nos membros inferiores.

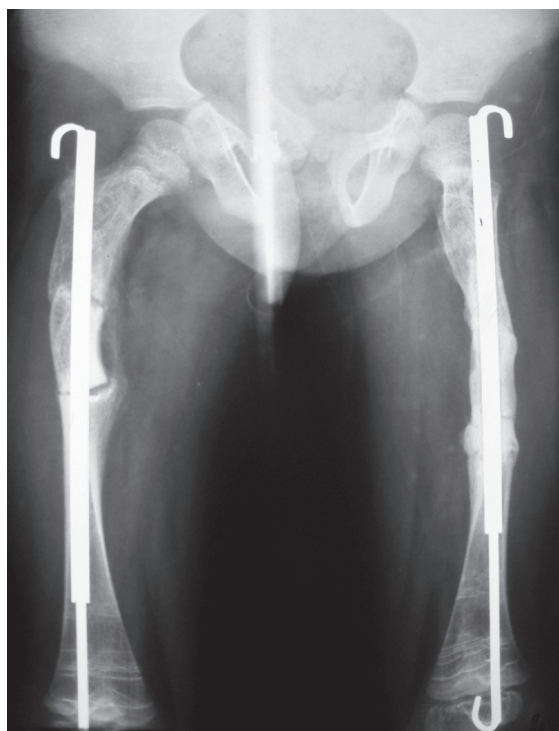
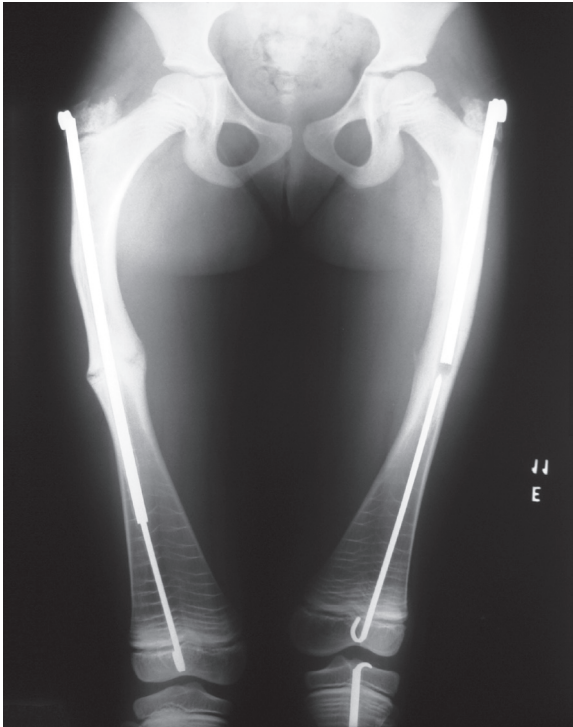
Figura 5 – Paciente anterior na quarta semana de pós-operatório com a haste telescópica.





**Figura 6** – Mesma paciente com cinco anos de evolução. Houve troca da haste do lado direito e necessidade de troca do lado esquerdo devido ao crescimento ósseo e desacoplamento dos componentes da haste.

## DISCUSSÃO

Na OI, as deformidades da tíbia e do fêmur são produzidas pela tração dos músculos durante o crescimento ósseo, motivo pelo qual seguem um padrão que pode ser identificado em quase todas as crianças, mesmo que ainda não estejam deambulando. Para que o tratamento cirúrgico seja eficiente, é necessário que o implante funcione como reforço, transformando o segmento ósseo em uma estrutura mais resistente, principalmente aos esforços de flexão e cisalhamento. Este objetivo somente será alcançado com a realização rigorosa e correta da técnica cirúrgica, visto que mesmo após a colocação do implante a fragilidade óssea e os fatores perpetuadores das deformidades continuarão atuando como vetores indesejáveis ao bom resultado. Na literatura, o resultado do tratamento cirúrgico com haste intramedular tem reduzido a dor, o número de fraturas e corrigido as deformidades, desde os relatos de Sofield e Millar<sup>1</sup>, embora continuem a ocorrer inúmeras complicações, a maioria advinda do crescimento ósseo.<sup>2-7</sup> Assim, da maneira como foi idealizada, a haste extensível de Bailey-Dubow<sup>8</sup> parecia ser a solução para este problema. No entanto, continuaram ocorrendo, colocando em dúvida as suas vantagens.<sup>14,18</sup> Analisando-se as complicações associadas à haste extensível, pode-se identificar com frequência decrescente: a soltura do parafuso em T, a migração do implante (para a metáfise, para fora do osso-cortical e para a articulação), a falta de alongamento, o encurvamento e a fratura da haste.

O afrouxamento e a migração do parafuso em T são considerados ocorrências comuns com a haste de Bailey-Dubow, podendo se citar, por exemplo, os trabalhos de vários autores<sup>11-13,16,17,19</sup> que tentaram fixar o T com uma laçada de fio de aço, mas mesmo assim observaram desprendimento do T em 20% dos casos e o de Karbowski et al.<sup>24</sup> que encontraram soltura do parafuso em T em 7,9% na região do joelho.

Por outro lado, a migração da haste merece destaque pela frequência com que ocorre na literatura (7 a 45%)<sup>12-14,16,17,19,23,24</sup> e por ser a principal causa de re-Operação. A migração da haste surge quando não ocorre o posicionamento ótimo desta na diáfise e nas epífises. Tanto isto é verdade que, mesmo eliminando a possibilidade de desprendimento do parafuso em T, as migrações continuaram sendo relatadas na literatura.<sup>16,23-25</sup>

Nessa casuística não observamos migração cranial ou caudal da haste na extremidade proximal do fêmur. Embora devamos imputar este fato à correta colocação da haste, a presença do gancho introduzido no grande trocanter pode ter contribuído para esse fim, já que com esta estrutura a haste pode ser mais firmemente ancorada no osso. Por outro lado, a haste não foi devidamente impactada na extremidade proximal em dois pacientes, ficando pouco acima do grande trocanter (sem repercussão clínica até o momento) e em outros dois ocorreu deformidade em varo do colo, com necessidade de re-intervenção em um deles. Este erro técnico tende a ser mais comum quando há deformidade em varo no pré-operatório. Nessa eventualidade, o ponto de entrada da haste deve ser tão mais medial ao grande trocanter quanto mais em varo for a deformidade.

A migração do implante na extremidade distal do fêmur ocorre mais frequentemente em direção cranial.<sup>24,25</sup> Na presente casuística foi observado somente um caso de migração cranial da haste na paciente TRCR pela introdução exagerada do gancho na epífise. Consideramos que as características do implante também podem ter acrescentado fatores favoráveis à não migração da haste neste local. Diferentemente da técnica proposta por Bailey-Dubow<sup>8</sup>, com a HIMEX o gancho não deve ser mantido abaixo da cartilagem articular, mas sim impactado contra a sua superfície, ficando inclusive visível na articulação.

Além disso, essa modificação pode facilitar a retirada da haste quando necessária, visto que tal tarefa com as hastes de Bailey-Dubow é de difícil execução, tanto que Mulpuri e Joseph<sup>25</sup>, em dois casos, relataram lesão grave da cartilagem e do osso subcondral na retirada dessa haste nesta região.

Dessa forma, poderíamos concluir que a colocação ótima das hastes e o acréscimo dos ganchos na haste extensível foram responsáveis pela longa sobrevida destas no fêmur. O encontro de mais de 90% de permanência das hastes em 60 meses é resultado incomum na literatura.

Na tíbia, a migração pode ocorrer na extremidade proximal em direção à articulação do joelho, ou na extremidade distal em direção cranial. Já na região distal o acesso é normalmente mais difícil e a introdução incorreta do parafuso pode facilitar a sua migração, como observado por Karbowski et al.<sup>24</sup>, que chegaram a relatar 38% de migração cranial da haste nessa região, em 60 tíbias.

Na presente casuística foi observado que a sobrevida das hastes no fêmur foi significativamente maior que a da tíbia, embora tenha havido somente quatro re-Operações (três por migração) em 14 procedimentos primários na tíbia. No entanto, pode-se justificar este resultado, em parte, pelo fato de em um dos pacientes a colocação das hastes foi incompleta nas duas tíbias, o que sem dúvida previa um desfecho indesejável do procedimento. Como no total houve quatro re-Operações na tíbia, estas duas tiveram pesos estatísticos significativo, sugerindo que os resultados na tíbia também possam ser considerados bons em função da adição dos ganchos.

Apesar de não significativo, houve tendência da idade em reduzir a sobrevida da HIMEX no fêmur, corroborando a idéia de que quanto maior o potencial de crescimento maior o risco de re-Operação.

Vale ressaltar também que apesar de importante, as dificuldades técnicas esperadas para a faixa etária menor não pareceram influenciar os resultados visto que as re-operações ocorreram com 23, 51 e 113 meses após o procedimento inicial.

Na presente casuística, mesmo melhorando o alinhamento mecânico e anatômico dos ossos dos membros inferiores e aumentando a sua resistência, os pacientes não melhoraram, de forma significativa, o seu desempenho quanto à capacidade de deambulação. Sabe-se que a capacidade de deambulação é influenciada pelo tipo e intensidade da doença pelo grau de comprometimento neuro-muscular prévio e pelo programa de reabilitação instituído.<sup>29,30</sup> Este programa envolve a correção da postura, o fortalecimento muscular, o condicionamento aeróbico e o uso de órteses, quando necessário. No entanto, não se deve deixar de lado a influência que a família e as condições socio-econômicas têm desempenho.<sup>30</sup> Nesta casuística, a maioria dos pacientes tratados tinha, além de intensa fragilidade óssea, condições sócio-econômicas desfavoráveis e moravam a grandes distâncias da instituição, o que dificultou muito a manutenção de um programa mínimo de reabilitação. No entanto, se tomarmos

em consideração a classificação de Shapiro<sup>27</sup>, dos casos de OI congênita tipo B que correspondem a 70% (10/14) dos pacientes dessa casuística, houve redução da dependência da cadeira de rodas de 80% para 50% no final da avaliação, porcentagem esta melhor do que a prevista por este autor.

Apesar dos bons resultados, há ainda problemas que merecem aprimoramento, como por exemplo, o tamanho e a curvatura dos ganchos e estudos que visem a possibilidade da realização do procedimento sem artrotomia.

## CONCLUSÕES

A utilização da HIMEX no tratamento de 14 crianças com OI, na sua grande maioria tipo III e IV de Sillence, com tempo de seguimento médio de 50 meses, mostrou o seguinte desempenho: Reduziu significativamente o número de fraturas; Não influenciou significativamente a capacidade de deambulação Apresentou incidência de migração menor do que a referida na literatura; Apresentou sobrevida maior do que a referida na literatura.

## REFERÊNCIAS

1. Sofield HA, Millar EA. Fragmentation, realignment, and intramedullary rod fixation of deformities of the long bones in children. A ten-year appraisal. *J Bone Joint Surg Am.* 1959;41:1371-91.
2. Williams PF. Fragmentation and rodding in osteogenesis imperfecta. *J Bone Joint Surg Br.* 1965;47:23-31.
3. King JD, Bobechko WP. Osteogenesis imperfecta. An orthopaedic description and surgical review. *J Bone Joint Surg Br.* 1971;53:72-89.
4. Williams PF, Cole WH, Bailey RW, Dubow HI, Solomons CC, Millar EA. Current aspects of the surgical treatment of osteogenesis imperfecta. *Clin Orthop Relat Res.* 1973;(96):288-98.
5. Tiley F, Albright JA. Osteogenesis imperfecta: treatment by multiple osteotomy and intramedullary rod insertion. Report on thirteen patients. *J Bone Joint Surg Am.* 1973;55:701-13.
6. Li YH, Chow W, Leong JC. The Sofield-Millar operation in osteogenesis imperfecta. A modified technique. *J Bone Joint Surg Br.* 2000;82:11-6.
7. Santilli C, Akkari M, Waisberg G, Andrade ALL, Costa U, Silva ALM. A operação de Sofield e Millar no tratamento da osteogênese imperfeita. *Acta Ortop Bras.* 2004;12:226-32.
8. Bailey RW, Dubow HI. Evolution of the concept of an extensible nail accommodating to normal longitudinal bone growth: clinical considerations and implications. *Clin Orthop Relat Res.* 1981;(159):157-70.
9. Rodriguez RP Jr, Wickstrom J. Osteogenesis imperfecta: a preliminary report on resurfacing of long bones with intramedullary fixation by an extensible intramedullary device. *South Med J.* 1971;64:169-76.
10. Rodriguez RP. Report of multiple osteotomies and intramedullary fixation by an extensible intramedullary device in children with osteogenesis imperfecta. *Clin Orthop Relat Res.* 1976;(116):261.
11. Marafioti RL, Westin GW. Elongating intramedullary rods in the treatment of osteogenesis imperfecta. *J Bone Joint Surg Am.* 1977;59:467-72.
12. Rodriguez RP, Bailey RW. Internal fixation of the femur in patients with osteogenesis imperfecta. *Clin Orthop Relat Res.* 1981;(159):126-33.
13. Lang-Stevenson AI, Sharrard WJ. Intramedullary rodding with Bailey-Dubow extensible rods in osteogenesis imperfecta. An interim report of results and complications. *J Bone Joint Surg Br.* 1984;66:227-32.
14. Gamble JG, Strudwick WJ, Rinsky LA, Bleck EE. Complications of intramedullary rods in osteogenesis imperfecta: Bailey-Dubow rods versus nonelongating rods. *J Pediatr Orthop.* 1988;8:645-9.
15. Ryöppy S, Alberty A, Kaitila I. Early semiclosed intramedullary stabilization in osteogenesis imperfecta. *J Pediatr Orthop.* 1987;7:139-44.
16. Stockley I, Bell MJ, Sharrard WJ. The role of expanding intramedullary rods in osteogenesis imperfecta. *J Bone Joint Surg Br.* 1989;71: 422-7.
17. Nicholas RW, James P. Telescoping intramedullary stabilization of the lower extremities for severe osteogenesis imperfecta. *J Pediatr Orthop.* 1990;10: 219-23.
18. Porat S, Heller E, Seidman DS, Meyer S. Functional results of operation in osteogenesis imperfecta: elongating and nonelongating rods. *J Pediatr Orthop.* 1991;11:200-3.
19. Jerosch J, Mazzotti I, Tomasevic M. Complications after treatment of patients with osteogenesis imperfecta with a Bailey-Dubow rod. *Arch Orthop Trauma Surg.* 1998;117:240-5.
20. Luhmann SJ, Sheridan JJ, Capelli AM, Schoenecker PL. Management of lower-extremity deformities in osteogenesis imperfecta with extensible intramedullary rod technique: a 20-year experience. *J Pediatr Orthop.* 1998;18:88-94.
21. Wilkinson JM, Scott BW, Clarke AM, Bell MJ. Surgical stabilisation of the lower limb in osteogenesis imperfecta using the Sheffield Telescopic Intramedullary Rod System. *J Bone Joint Surg Br.* 1998;80:999-1004.
22. Zions LE, Ebramzadeh E, Stott NS. Complications in the use of the ailey-Dubow extensible nail. *Clin Orthop Relat Res.* 1998;(348):186-95.
23. Janus GJ, Vanpaemel LA, Engelbert RH, Puijts HE. Complications of the Bailey-Dubow elongating nail in osteogenesis imperfecta: 34 children with 110 nails. *J Pediatr Orthop B.* 1999;8:203-7.
24. Karbowski A, Schwitalle M, Brenner R, Lehmann H, Pontz B, Wörsdörfer O. Experience with Bailey-Dubow rodding in children with osteogenesis imperfecta. *Eur J Pediatr Surg.* 2000;10:119-24.
25. Mulpuri K, Joseph B. Intramedullary rodding in osteogenesis imperfecta. *J Pediatr Orthop.* 2000;20:267-73.
26. Sillence D. Osteogenesis imperfecta: an expanding panorama of variants. *Clin Orthop Relat Res.* 1981;(159):11-25.
27. Shapiro F. Consequences of an osteogenesis imperfecta diagnosis for survival and ambulation. *J Pediatr Orthop.* 1985;5:456-62.
28. Hoffer MM, Bullock M. The functional and social significance of orthopedic rehabilitation of mentally retarded patients with cerebral palsy. *Orthop Clin North Am.* 1981;12:185-91.
29. Root L. The treatment of osteogenesis imperfecta. *Orthop Clin North Am.* 1984;15:775-90.
30. Gerber LH, Binder H, Weintrob J, Grange DK, Shapiro J, Fromherz W et al. Rehabilitation of children and infants with osteogenesis imperfecta. A program for ambulation. *Clin Orthop Relat Res.* 1990;(251):254-62.