

## Tratamento endovascular do trauma arterial dos membros

### *Endovascular management of extremity arterial trauma*

Charles Angotti Furtado de Medeiros<sup>1</sup>, Thais Cristina Hatsumura<sup>2</sup>, Daniel Rassi Gusmão<sup>3</sup>,  
Lucas Marcelo Dias Freire<sup>4</sup>, Eduardo Faccini Rocha<sup>4</sup>, Ana Terezinha Guillaumon<sup>5</sup>

#### Resumo

Geralmente o tratamento das lesões arteriais traumáticas é realizado com técnicas tradicionais de revascularização. Cada vez mais, porém, as lesões vasculares podem ser corrigidas com eficiência por meio de procedimentos minimamente invasivos. Nós descrevemos quatro casos de trauma arterial dos membros que foram tratados por técnicas endovasculares num centro de referência. Todos os pacientes evoluíram satisfatoriamente durante o seguimento de 15 meses. Nós sugerimos que o tratamento endovascular é uma alternativa promissora em relação à cirurgia para pacientes selecionados com trauma arterial dos membros.

**Palavras-chave:** Trauma vascular, pseudo-aneurisma, isquemia, tratamento de urgência.

#### Introdução

As lesões arteriais traumáticas com isquemia aguda dos membros são normalmente corrigidas por técnicas tradicionais de revascularização<sup>1-4</sup>. No geral, a taxa de amputação de membro no trauma varia conforme o mecanismo da lesão, se penetrante ou fechado, entre 10 e 30%, respectivamente. Para melhorar este índice, é necessário o desenvolvimento de novas técnicas de restauração da circulação.

Devido ao seu caráter minimamente invasivo, a cirurgia endovascular poderá apresentar vantagens em relação ao tratamento convencional em casos selecionados de trauma vascular. A seguir, apresentamos o relato de quatro casos de trauma arterial dos membros que foram

#### Abstract

Treatment of arterial traumatic injuries is usually performed with conventional revascularization techniques. However, vascular injuries can increasingly be repaired efficiently through minimally invasive procedures. We report four cases of extremity arterial trauma treated by endovascular techniques in a reference center. All patients showed satisfactory development over a 15-month follow-up. We suggest that endovascular therapy is a promising alternative to surgery for selected patients with extremity arterial trauma.

**Keywords:** Vascular trauma, pseudoaneurysm, ischemia, emergency treatment.

atendidos no Pronto Socorro do Hospital de Clínicas da Universidade Estadual de Campinas e submetidos a tratamento endovascular com sucesso pela equipe de cirurgia vascular periférica.

#### Descrição dos casos

##### *Caso 1*

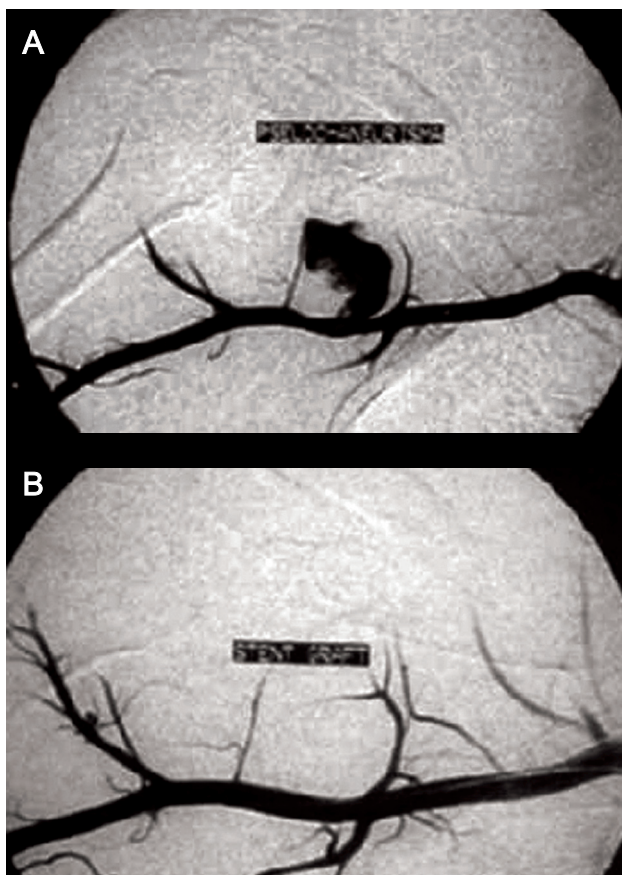
Paciente de 31 anos, sexo masculino, vítima de ferimento penetrante por projétil de arma de fogo (PAF) com orifício de entrada (OE) na região subescapular direita e orifício de saída (OS) na região infraclavicular do mesmo lado. Exame físico: estável, sem sinais de isquemia, com sopro sistólico audível na região infraclavicular direita. Realizou-se mapeamento dúplex, que

1. Doutorando em Cirurgia Vascular Periférica, Centro de Referência em Cirurgia Endovascular, Universidade Estadual de Campinas (UNICAMP), Campinas, SP.
2. Médica residente, Cirurgia Vascular Periférica, Centro de Referência em Cirurgia Endovascular, UNICAMP, Campinas, SP.
3. Médico residente, Cirurgia Vascular Periférica, Centro de Referência em Cirurgia Endovascular, UNICAMP, Campinas, SP.
4. Médico contratado, Cirurgia Vascular Periférica, Centro de Referência em Cirurgia Endovascular, UNICAMP, Campinas, SP.
5. Professora livre-docente. Chefe, Disciplina de Cirurgia Vascular Periférica, Centro de Referência em Cirurgia Endovascular, UNICAMP, Campinas, SP.

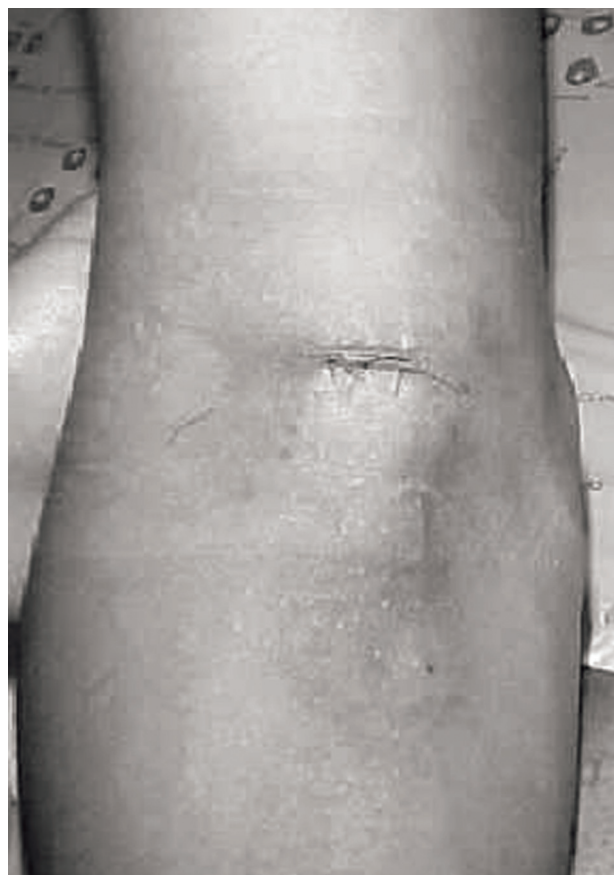Artigo submetido em 08.01.08, aceito em 24.01.08.

J Vasc Bras. 2008;7(1):56-61.

Copyright © 2008 by Sociedade Brasileira de Angiologia e de Cirurgia Vascular



**Figura 1** - Angiografia digital do caso 1: A) pré-operatório, pseudo-aneurisma de artéria axilar direita; B) pós-operatório, correção com endoprótese



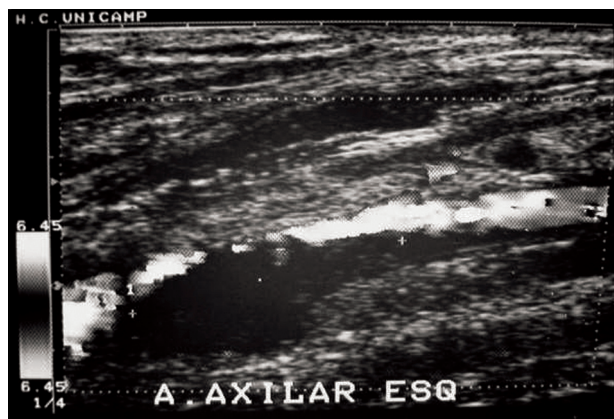
**Figura 2** - Fotografia do acesso braquial retrógrado no caso 1

confirmou a hipótese diagnóstica de pseudo-aneurisma da artéria axilar direita. O paciente foi submetido a angiografia digital por via femoral e correção da lesão na artéria axilar com a colocação de uma endoprótese montada em balão JOMED® por via braquial retrógrada no mesmo tempo (Figuras 1 e 2).

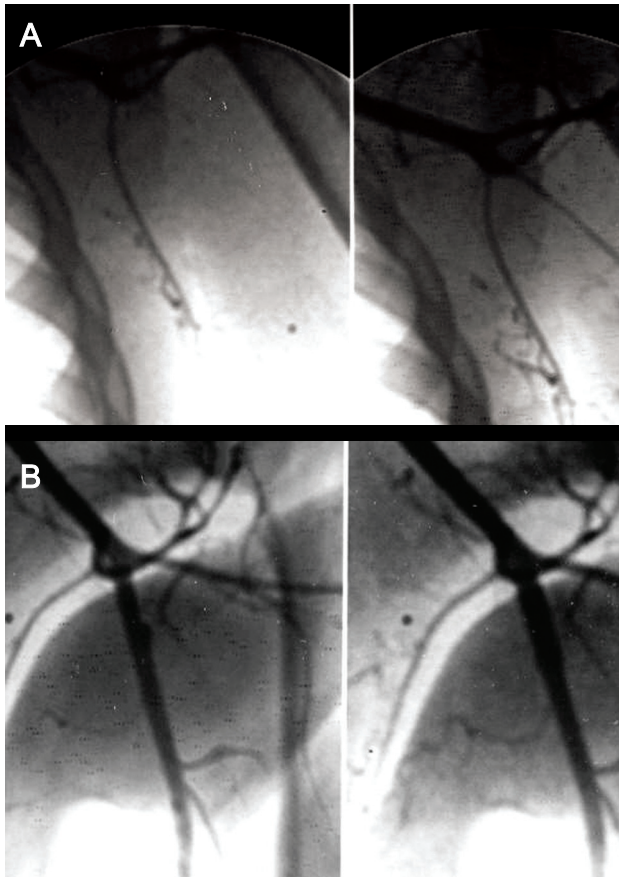
**Caso 2**

Paciente de 22 anos, sexo masculino, vítima de múltiplos ferimentos penetrantes por PAF, sendo um deles com OE na região escapular esquerda e OS na face lateral do braço do mesmo lado. Exame físico: estável, com sinais de isquemia no membro superior esquerdo e índice braquio-braquial = 0,5. Realizou-se mapeamento dúplex, que confirmou trombose da artéria axilar esquerda (Figuras 3 e 4). Foi submetido a angiografia digital por via femoral, recanalização da artéria axilar e

correção da lesão com a colocação de uma endoprótese montada em balão JOMED®.



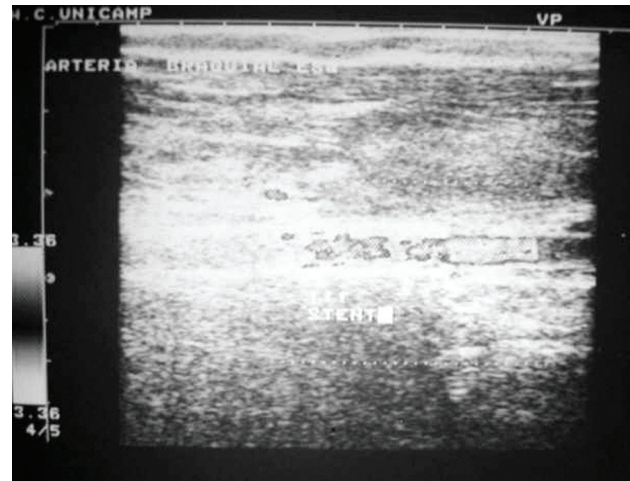
**Figura 3** - Ultra-sonografia com Doppler confirmando a trombose da artéria axilar esquerda no caso 2



**Figura 4** - Angiografia digital do caso 2: A) recanalização da artéria axilar esquerda com fio guia; B) controle após endoprótese

**Caso 3**

Paciente de 18 anos, sexo masculino, vítima de ferimento penetrante por PAF com OE na fossa cubital esquerda e OS na prega axilar do mesmo lado. Exame

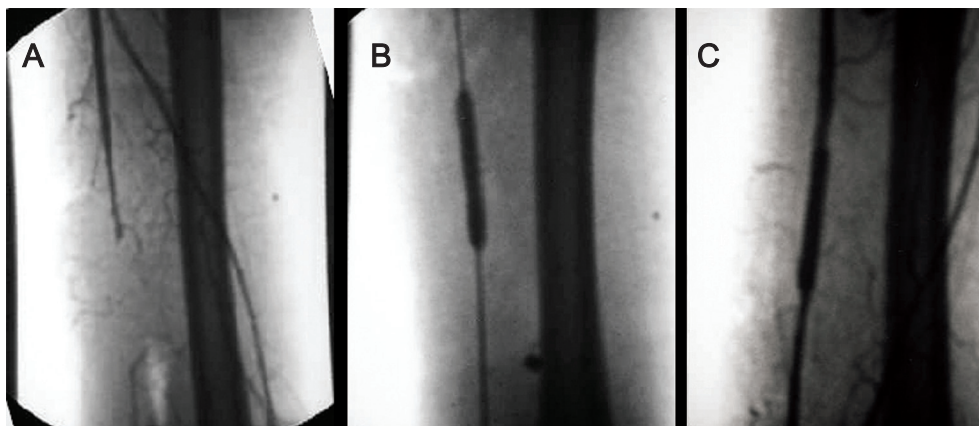


**Figura 6** - Ultra-sonografia com Doppler mostrando fluxo presente após a correção do caso 3

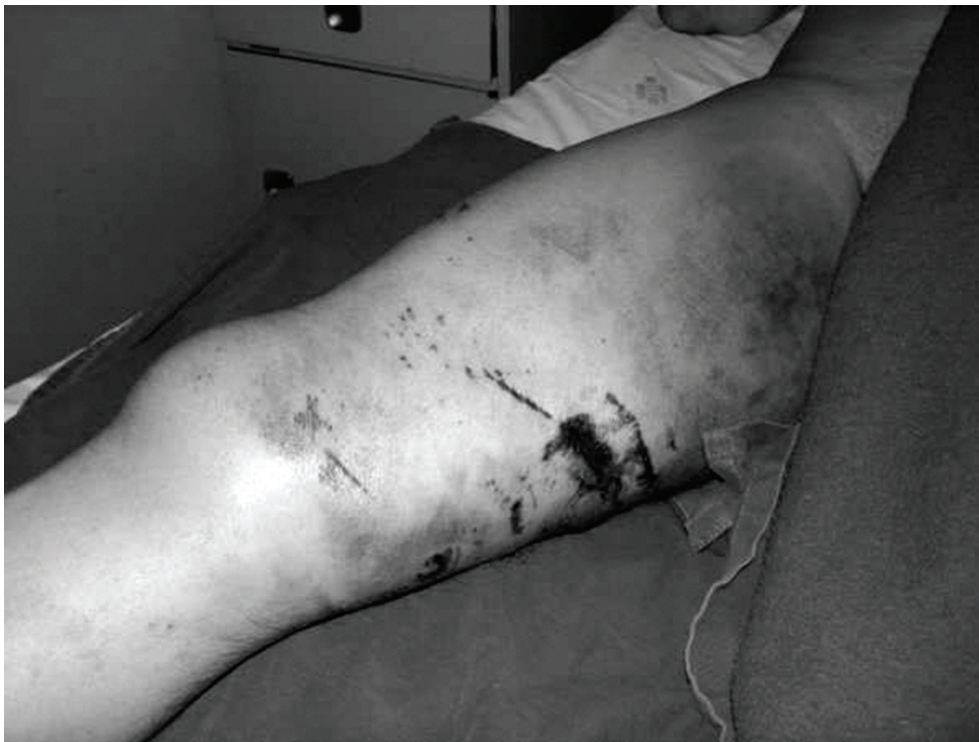físico: estável, com sinais de isquemia no membro superior esquerdo e índice braquio-braquial = 0,6. Foi submetido a angiografia digital por via femoral, recanalização da artéria braquial e correção da lesão com a colocação de uma endoprótese montada em balão JOMED® por via braquial retrógrada no mesmo tempo (Figuras 5 e 6).

**Caso 4**

Paciente de 44 anos, sexo masculino, vítima de acidente automobilístico. Exame físico: estável, com hematoma extenso na coxa direita, ausência de pulso poplíteo neste lado e ausência de som ao Doppler nas artérias



**Figura 5** - Angiografia digital do caso 3: A) trombose da artéria braquial esquerda; B) dilatação da endoprótese com balão; C) controle final com discreta diferença de calibre



**Figura 7** - Fotografia da coxa direita no caso 4

distais. Realizou-se angiografia digital por punção femoral contralateral, que confirmou a oclusão total da artéria femoral superficial (AFS) direita no terço médio da coxa com enchimento da artéria poplítea acima da linha articular. Foi submetido a recanalização da AFS e liberação de stent auto-expansível OPTIMED® (Figuras 7 e 8).

### **Discussão**

Em decorrência de novas opções de tratamento, o cuidado dos pacientes portadores de doenças vasculares tem mudado drasticamente nos últimos anos. Os procedimentos endovasculares vieram contribuir de forma significativa para a maioria dessas alterações. As diversas técnicas minimamente invasivas também foram adaptadas para os pacientes politraumatizados. Isso foi bem evidente no tratamento das lesões dos órgãos sólidos e das fraturas pélvicas, que passaram a ser embolizadas para controlar a hemorragia<sup>5</sup>.

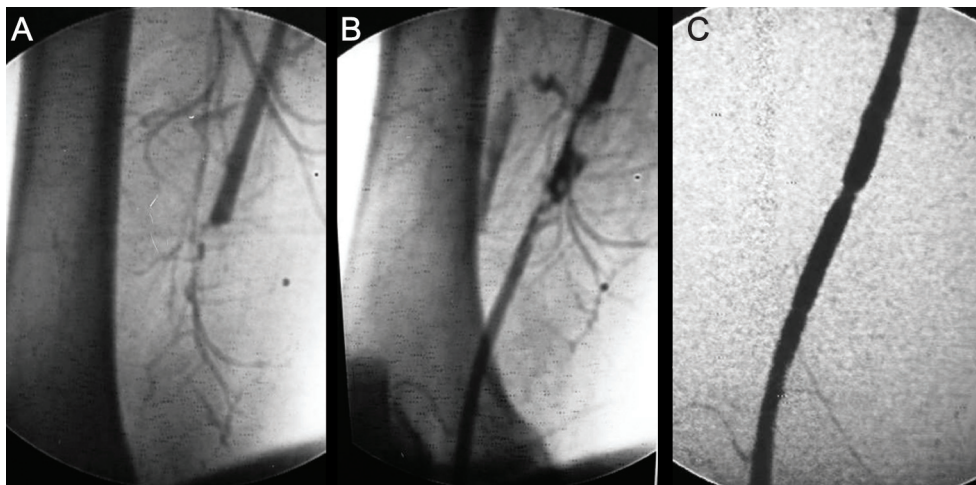
Hoje, com o avanço crescente dos procedimentos endovasculares, as lesões traumáticas das artérias de grande calibre podem ser corrigidas com eficiência, em muitos casos por meio de técnicas endovasculares. Esses

procedimentos parecem particularmente atraentes no trauma fechado, especialmente nas áreas entre o tronco e as extremidades, onde o controle vascular proximal é difícil.

Especialmente nos casos de pseudo-aneurisma e de fístulas arteriovenosas, o tratamento endovascular é de grande valor. Atualmente, com técnicas minimamente invasivas, podem-se corrigir lesões agudas ou crônicas, evitando, assim, uma cirurgia na maioria das vezes difícil, em local onde há alteração das estruturas anatômicas e sangramento intenso<sup>6-8</sup>.

Entretanto, quando se refere ao trauma arterial das extremidades, a terapêutica torna-se um tanto mais desafiadora. Talvez por esse motivo existam poucos relatos sobre o tratamento endovascular do trauma nas artérias periféricas, seja dos membros inferiores ou dos membros superiores, seja em relação ao mecanismo de lesão, penetrante ou fechado<sup>9-15</sup>.

A principal vantagem das técnicas endovasculares nesses casos seria a de evitar as áreas de trauma recente,



**Figura 8** - Angiografia digital do caso 4: A) trombose da artéria femoral superficial direita; B) recanalização com fio guia hidrofílico; C) controle após liberação do stent

nas quais há uma grande distorção anatômica na tentativa de exposição das estruturas acometidas para controle do sangramento e restauração do fluxo sanguíneo, imprescindíveis para a preservação do membro. Como consequência direta, as lesões inadvertidas, a perda sanguínea e a incidência de infecções deverão ser bem menores. Também são esperados um menor tempo de internação e a possibilidade de tratamento com anestesia local apenas.

Por outro lado, é freqüente a associação com lesões venosas e linfáticas, com fraturas ósseas, trauma de partes moles e lesões neurológicas. Apesar do sucesso no tratamento das lesões vasculares, as lesões neurológicas determinam déficit funcional importante em até 40% dos casos<sup>16</sup>.

Até o momento, não há evidências na literatura indicando que o tratamento endovascular no trauma seja superior ao tratamento cirúrgico convencional. Hoje, é consenso que os pacientes com grave instabilidade hemodinâmica ou aqueles com sangramento ativo importante apresentam contra-indicação formal para o tratamento endovascular. Também os casos de politraumatismo com lesões associadas de crânio e abdome devem ser submetidos a cirurgia convencional, principalmente se houver contra-indicação para anticoagulação. Os pacientes com tempo de evolução muito prolongado (> 6 horas) também deverão ser submetidos a revascularização aberta do membro isquêmico.

Na urgência, a falta de tempo para o planejamento constituiu um fator limitante. Com essa dificuldade, os dispositivos escolhidos foram aqueles que podiam ser usados e, ainda assim, tiveram que ser adaptados para cada situação. Dos quatro casos relatados acima, todos obtiveram sucesso técnico. O tempo médio de internação foi de 3 dias, e durante o seguimento de 15 meses, a taxa de salvamento de membro atingiu 100%. A perviade dos stents é avaliada facilmente pelo simples exame físico, e, se necessário, a ultra-sonografia Doppler poderá ser utilizada para confirmação (Figura 6).

É preciso lembrar que, para obter tais resultados, é necessária a presença de equipamentos de imagem adequados e de uma equipe médica especializada, bem como a disponibilidade imediata dos diversos materiais que poderão ser utilizados para a correção endovascular de qualquer lesão diagnosticada. É preciso, também, um estudo dirigido, para se estabelecer o custo-benefício em relação ao tratamento cirúrgico convencional.

#### Referências

1. Deguara J, Ali T, Modarai B, Burnand KG. [Upper limb ischemia: 20 years experience from a single center](#). *Vascular*. 2005;13:84-91.
2. Huynh TT, Pham M, Griffin LW, et al. [Management of distal femoral and popliteal arterial injuries: an update](#). *Am J Surg*. 2006;192:773-8.
3. Peck MA, Rasmussen TE. [Management of blunt peripheral arterial injury](#). *Perspect Vasc Surg Endovasc Ther*. 2006;18:159-73.

4. Vasdekis SN, Kakisis JD, Lazaris AM, Panayiotides JG, Angeli AA, Karkaletsis KG. [Common femoral artery injury secondary to tennis ball strike](#). J Vasc Surg. 2006;44:1350-2.
5. Starnes BW, Arthurs ZM. [Endovascular management of vascular trauma](#). Perspect Vasc Surg Endovasc Ther. 2006;18:114-29.
6. Criado E, Marston WA, Ligush J, Mauro MA, Keagy BA. [Endovascular repair of peripheral aneurysms, pseudoaneurysms and arteriovenous fistulas](#). Ann Vasc Surg. 1997;11:253-63.
7. du Toit DF, Strauss DC, Blaszczyk M, de Villiers R, Warren BL. [Endovascular treatment of penetrating thoracic outlet arterial injuries](#). Eur J Vasc Endovasc Surg. 2000;19:489-95.
8. du Toit DF, Leith JG, Strauss DC, Blaszczyk M, Odendaal JV, Warren BL. [Endovascular management of traumatic cervicothoracic arteriovenous fistula](#). Br J Surg. 2003;90:1516-21.
9. Kember PG, Wood RF, Gaines PA. [Endovascular management of a non-penetrating traumatic axillary artery occlusion](#). Eur J Vasc Endovasc Surg. 1997;14:227-8.
10. Mattox KL, Hirshberg A. Traumatismo vascular. In: Haimovici H, editor. Cirurgia vascular. Rio de Janeiro: Di-Livros; 2000. p. 480-96.
11. Strauss DC, du Toit DF, Warren BL. [Endovascular repair of occluded subclavian arteries following penetrating trauma](#). J Endovasc Ther. 2001;8:529-33.
12. Kuzniec S. Traumatismos vasculares. In: Brito CJ, editor. Cirurgia vascular. Rio de Janeiro: Revinter; 2002. p. 706-20.
13. Aun R, Leão PP. Tratamento dos ferimentos vasculares por métodos endovasculares. In: Brito CJ, editor. Cirurgia vascular. Rio de Janeiro: Revinter; 2002. p. 721-7.
14. Lönn L, Delle M, Karlström L, Risberg B. [Should blunt arterial trauma to the extremities be treated with endovascular techniques?](#) J Trauma. 2005;59:1224-7.
15. Alvarez-Tostado J, Tulsyan N, Butler B, Rizzo A. [Endovascular management of acute critical ischemia secondary to blunt tibial artery injury](#). J Vasc Surg. 2006;44:1101-3.
16. Johnson SF, Johnson SB, Strodel WE, Barker DE, Kearney PA. [Brachial plexus injury: association with subclavian and axillary vascular trauma](#). J Trauma. 1991;31:1546-50.

---

**Correspondência:**

Charles Angotti Furtado de Medeiros  
Rua Izabel Negrão Bertoti, 101/52  
Bairro M. Sto. Antônio  
CEP 13087-508 – Campinas, SP  
Tel.: (19) 3256.9771  
E-mail: drcharlesangotti@hotmail.com

*O conteúdo do J Vasc Bras está disponível em português e em inglês  
no site do Jornal Vascular Brasileiro em*

**www.jvascbr.com.br**