

COMPORTAMENTO DOS MÚSCULOS CERVICAIS EM INDIVÍDUOS COM FALA ESOFÁGICA E LARINGE ARTIFICIAL

Behavior of cervical muscles in individuals with esophageal speech and artificial larynx

Cristina Bellini dos Santos⁽¹⁾, Paulo Henrique Ferreira Caria⁽²⁾,
Darcy de Oliveira Tosello⁽³⁾, Fausto Bérzin⁽⁴⁾

RESUMO

Objetivo: avaliar através da eletromiografia de superfície o comportamento dos músculos esternocleidomastóideo e paraespinhais cervicais bilateralmente em pacientes que se comunicam por meio da fala esofágica e laringe artificial, para determinar se o tipo de voz utilizada altera o comportamento dos músculos cervicais. **Métodos:** foram avaliados dez voluntários (duas mulheres e oito homens), idade média de 49,7 anos, com laringectomia total, tempo de pós-operatório médio de 2,6 anos, com limitação dos movimentos do pescoço, divididos em dois grupos: grupo 1: cinco voluntários (laringe artificial); grupo 2: cinco voluntários (voz esofágica); grupo 3 controle (sete voluntários). **Resultados:** na fonação não houve alteração no padrão de ativação muscular dos indivíduos que utilizam a voz esofágica e a laringe artificial, com relação ao grupo controle. No entanto, na condição de repouso houve diferença significativa, comparando-se os valores médios de Root Mean Square dos grupos 1 e 2 com o grupo 3, para o músculo esternocleidomastóideo direito e para os músculos paraespinhais cervicais direito. **Conclusão:** o tipo de opção vocal não interferiu no padrão de ativação muscular durante a fonação, bem como não existiu diferença no padrão de ativação muscular na fonação dos voluntários quando comparados a indivíduos sem intercorrências no aparelho fonador.

DESCRIPTORIOS: Eletromiografia; Laringectomia; Voz Esofágica; Laringe Artificial

INTRODUÇÃO

O câncer é uma das doenças mais graves que acometem a laringe, atingindo principalmente

o gênero masculino, entre 50 a 70 anos, tendo o tabagismo e o alcoolismo como o principal fator de risco¹.

Dependendo do estágio clínico, da localização e da extensão do tumor, o tratamento pode resultar sequelas que comprometem a qualidade de vida do paciente de maneira temporária ou permanente^{2,3}. Em estágios iniciais o tratamento pode ser realizado através da radioterapia e da quimioterapia, com a finalidade de preservar a laringe⁴. Nos casos mais avançados pode existir a necessidade do tratamento cirúrgico (laringectomia parcial, onde apenas parte da laringe é removida ou total, que consiste na retirada total da laringe) combinados ou não com radioterapia e quimioterapia^{5,6}. Na grande maioria das cirurgias ocorre a remoção dos linfonodos cervicais a fim de evitar metástases e garantir melhor prognóstico ao pacientes^{7,8}.

A laringectomia total provoca significativas modificações no paciente, em especial na respiração e na fonação. As alterações podem envolver alterações físicas, comprometendo em maior ou menor

⁽¹⁾ Fisioterapeuta; Mestranda do Programa de Pós-graduação em Biologia Buco-Dental na área de Anatomia da Faculdade de Odontologia de Piracicaba da Universidade Estadual de Campinas, UNICAMP, Campinas, SP, Brasil.

⁽²⁾ Cirurgião-Dentista; Professor do Departamento de Morfologia da Faculdade de Odontologia de Piracicaba da Universidade Estadual de Campinas, UNICAMP, Campinas, SP, Brasil; Doutor em Biologia Patologia Buco-Dental pela Universidade Estadual de Campinas.

⁽³⁾ Cirurgia-Dentista; Professora Livre-docente do Departamento de Morfologia da Faculdade de Odontologia de Piracicaba da Universidade Estadual de Campinas, UNICAMP, Campinas, SP, Brasil; Doutora em Biologia Patologia Buco-Dental pela Universidade Estadual de Campinas.

⁽⁴⁾ Cirurgião-Dentista; Professor Titular do Departamento de Morfologia da Faculdade de Odontologia de Piracicaba da Universidade Estadual de Campinas, UNICAMP, Campinas, SP, Brasil; Doutor em Ciências pela Faculdade de Odontologia de Piracicaba da Universidade Estadual de Campinas.

Conflito de interesses: inexistente

grau a imagem corporal e funções vitais como a respiração, deglutição e a mobilidade do pescoço podendo resultar em dor, alterações posturais e dificuldades em desempenhar tarefas do cotidiano⁹⁻¹¹. Dentre essas sequelas a perda na capacidade de comunicação pode comprometer a qualidade de vida dos pacientes e requer um trabalho de reabilitação vocal bastante intenso^{12,13}.

Existem várias formas de comunicação que podem ser utilizadas pelos pacientes laringectomizados totais, entre elas a comunicação escrita, a fala bucal, a voz traqueoesofágica, a voz esofágica e a voz utilizando a laringe artificial^{9,14-16}.

A voz esofágica é produzida pelo ar que ao penetrar na boca atinge a porção alta do esôfago e ao ser expulso faz vibrar as paredes do mesmo, emitindo som. Já a laringe eletrônica produz o som pela vibração da membrana de um cilindro de metal movido a pilhas, que ao ser colocado externamente na porção lateral do pescoço ou da bochecha, e ali mantido durante o tempo em que o indivíduo estiver falando, ampliará de forma audível os movimentos articulatorios sem som feitos pelo paciente^{12,13}.

A literatura especializada relacionando a avaliação eletromiográfica dos músculos cervicais em pacientes laringectomizados totais, considerando os diferentes tipos de fala é extremamente escassa. No entanto, estudos semelhantes foram encontrados avaliando a atividade elétrica dos músculos cervicais em pacientes disfônicos, constatando a presença de alterações posturais e sintomatologia de dor, juntamente com alterações no padrão de ativação muscular desses indivíduos^{17,18}.

Considerando as alterações sofridas no aparelho fonador e na musculatura cervical de pacientes laringectomizados totais que se comunicam por meio da fala esofágica e de laringe artificial, o presente estudo teve como objetivo, analisar a atividade eletromiografia dos músculos esternocleidomastóideos (ECM) e paraespinhais cervicais (PC), a fim de avaliar se o tipo de voz utilizada altera o comportamento dos músculos cervicais, além de determinar uma possível influência da presença de limitação cervical e alteração postural no padrão de ativação muscular.

■ MÉTODOS

Participaram desse estudo 17 voluntários (4 mulheres e 13 homens), com idade mínima de 54 anos e máxima de 74 anos (média de 59,82 anos), divididos em 03 grupos de acordo com a opção de fala utilizada:

Grupo 1: cinco voluntários, sendo dois do sexo feminino e três do sexo masculino, com média de 62 anos e tempo de pós-operatório médio de 1,87

anos, que se comunicavam através da laringe eletrônica.

Grupo 2: cinco voluntários do sexo masculino, com média de 61,4 anos e tempo de pós-operatório médio de 2,34 anos, que se comunicavam através da voz esofágica.

Grupo 3: sete voluntários, sendo dois do sexo feminino e cinco do sexo masculino, com média de 59 anos de idade, que não sofreram intercorrências no aparelho fonador, constituindo o grupo controle.

Os critérios de inclusão para os grupos 1 e 2 foram: voluntários com diagnóstico de câncer envolvendo a cabeça e o pescoço submetidos à laringectomia total ou ressecção tumoral, radioterapia pós-cirúrgica e esvaziamento cervical, com a presença de limitação dos movimentos do segmento cervical da coluna vertebral.

Todos os voluntários realizaram terapia fonoaudiológica individual, em que foram apresentadas as diferentes formas de reabilitação vocal, como a eletrolaringe, a fala esofágica e a prótese traqueoesofágica, sendo escolhido o método que melhor se adaptava às necessidades individuais.

Os voluntários foram submetidos a avaliações fonoaudiológica e fisioterápica. A primeira buscou investigar queixas de alteração vocal, hábitos dos indivíduos, uso de medicamentos, presença de distúrbios orgânicos e tipo de comunicação realizada, sendo realizada pelo fonoaudiólogo. Na avaliação fisioterápica, realizada por um fisioterapeuta, foi feita anamnese, exame físico e história clínica do paciente. Foram obtidas informações sobre a cirurgia, radioterapia, esvaziamento cervical e complicações gerais do tratamento. No exame físico foram avaliadas alterações articulares, musculares, sensitivas, posturais e presença de dor.

As medidas dos movimentos do segmento cervical da coluna vertebral (flexão, extensão, lateralidade direita, lateralidade esquerda, inclinação direita e inclinação esquerda), foram realizadas através do teste goniométrico, para constatar a presença de limitações nos movimentos cervicais¹⁹.

Uma análise clínica subjetiva da postura de cabeça e pescoço também foi realizada através da inspeção visual na avaliação física com o auxílio de um Simetrógrafo. As alterações posturais foram observadas com os voluntários na posição ortostática, nas vistas: anterior, posterior, lateral direita e lateral esquerda. Os critérios analisados foram a presença ou não de anteriorização da cabeça e pescoço na vista lateral²⁰.

A presença de dor também foi avaliada, mediante a utilização da escala verbal de quatro pontos, composta de quatro adjetivos, sendo que o voluntário deveria escolher uma das alternativas disponíveis que melhor representasse a dor sentida

no momento da palpação muscular (0 = ausência de dor, 1 = dor leve, 2 = dor moderada, 3 = dor severa)²¹.

Foram excluídos desse estudo os voluntários que já haviam realizado qualquer tipo de tratamento fisioterápico, presença de doenças neurológicas ou qualquer patologia relacionada com a musculatura cervical e ombros.

Outro critério de exclusão analisado foi a presença de tecido cicatricial extenso envolvendo a superfície dos músculos esternocleidomastóideos, para que não houvesse interferência na captação do sinal eletromiográfico.

Em função da não possibilidade do conhecimento da dose total de radioterapia de alguns voluntários, foram excluídos os voluntários que não realizaram radioterapia.

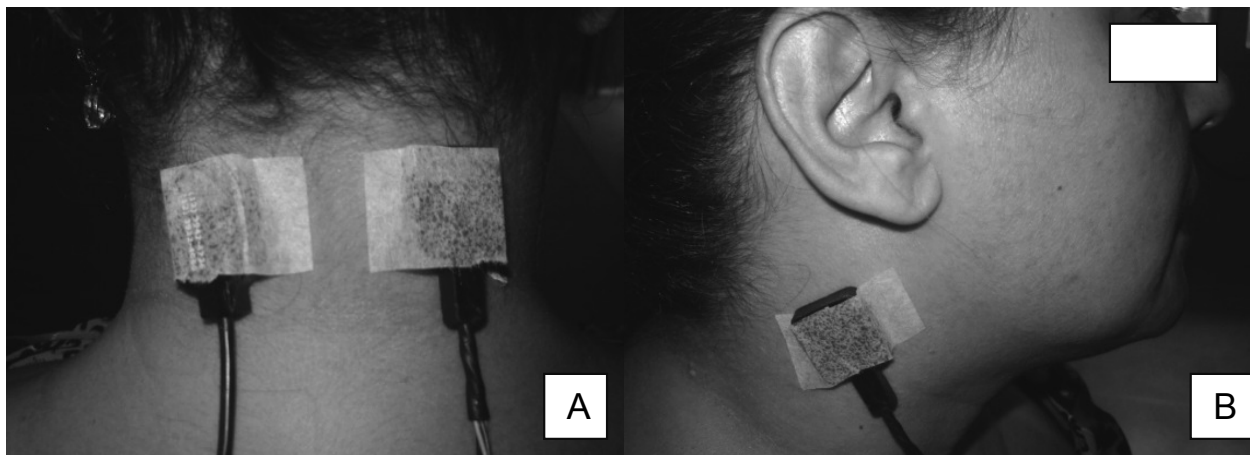
Também foram excluídos desse estudo os voluntários que apresentavam comprometimento do nervo espinhal acessório. Em função da ausência de informações que confirmassem a presença de lesão do nervo espinhal acessório em alguns voluntários da pesquisa, foi considerado de acordo com Lech *et al.*²², comprometimento do nervo acessório espinhal, a presença dos seguintes sinais clínicos: queda ou depressão do ombro, escápula alada, atrofia do músculo trapézio, inabilidade em abduzir o braço acima de 90° e dor generalizada na cintura escapular, porém, vale ressaltar que o comprometimento do nervo acessório espinhal pode estar presente, em menor grau, sem manifestações clínicas.

Parâmetros de EMG avaliando a atividade dos músculos

Os sinais eletromiográficos foram coletados no interior de uma gaiola eletrostática de Faraday devidamente aterrada, para isolar o campo eletromagnético do ambiente.

Foram utilizados: um Módulo condicionador de Sinais, MCS-V2 (*Lynx Tecnologia Eletrônica Ltda.*) com 12 bytes de resolução de faixa dinâmica, filtro do tipo “Butterworth” de passa-baixa de 1000 Hz e passa-alta de 1 Hz, ganho de 100 vezes; Placa conversora A/D (modelo CAD 12/36 da *Myosystem - BR1* versão 2.52.) com frequência de amostragem de 1 KHz e; Programa Aqdados versão 4.18 (*Lynx Tecnologia Eletrônica Ltda*) para apresentação simultânea dos sinais de vários canais e tratamento do sinal. Para a captação dos potenciais de ação dos músculos esternocleidomastóideo e paraespinhais cervicais bilateralmente, foram utilizados eletrodos de superfície ativos simples diferenciais, da *Lynx Tecnologia Eletrônica Ltda*, com impedância de entrada de 10 GW, CMRR de 130 dB e 2 picofaraday, ganho de 100 vezes, com passa alta de 20Hz e passa baixa de 500Hz, bem como um eletrodo de referência retangular (terra), de aço inoxidável para reduzir o ruído durante a aquisição do sinal eletromiográfico, posicionado na superfície da pele na porção distal da ulna dos voluntários.

Todos os registros eletromiográficos foram realizados com os voluntários sentados confortavelmente em uma cadeira, com as mãos sobre as coxas, os pés apoiados no chão, cabeça ereta e olhar direcionado para frente. Posteriormente os eletrodos foram posicionados sobre a pele, previamente limpa com algodão embebido em uma solução de álcool etílico a 96GL e fixados com fita Micropore – 3M®. Após prova de função muscular os eletrodos foram posicionados no terço médio dos músculos esternocleidomastóideo, bilateralmente de acordo com as recomendações do Surface Electromyography for the Non-Invasive Assessment of Muscles – SENIAM²³ (Figura 1).



Legenda: A: Músculo Esternocleidomastóideo; B : Músculos Paraespinhais Cervicais.

Figura 1 - Posicionamento dos eletrodos para a coleta do sinal eletromiográfico

Nos músculos paraespinhais cervicais, os eletrodos foram fixados paralelos ao processo espinhoso da quarta vértebra cervical (C4), aproximadamente a 2 cm da linha média bilateralmente (Figura 1)²⁴. Neste nível, os eletrodos captam sinais dos seguintes músculos: porção superior do músculo trapézio, esplênio da cabeça e do pescoço, semi-espinhais da cabeça e semi-espinhais cervicais, por isso ao conjunto desses músculos foi denominado paraespinhais cervicais²⁴.

Os sinais eletromiográficos foram analisados durante a fala realizada através da laringe eletrônica (grupo 1), voz esofágica (grupo 2) e fala espontânea (grupo controle). Os voluntários foram orientados a realizar a leitura de um texto padronizado durante dez segundos. Previamente à aquisição do sinal eletromiográfico os sujeitos foram instruídos a realizarem a leitura do texto a fim de se familiarizarem com o material. Todas as análises foram obtidas em triplicata, onde foram obtidos os valores de RMS (Root Mean Square) para cada condição

realizada. Os valores de RMS foram normalizados pelo pico máximo do sinal eletromiográfico, por apresentar o menor desvio padrão²⁵.

A realização deste estudo foi aprovada pelo Comitê de Ética da Faculdade de Odontologia de Piracicaba – UNICAMP, nº 100/2005, e os voluntários assinaram um termo de Consentimento Livre e Esclarecido.

Os testes estatísticos de *Wilcoxon e Kruskal – Wallis* foram utilizados para a comparação das médias dos valores de RMS, com nível de significância de $p \leq 0,05$.

■ RESULTADOS

De acordo com os resultados obtidos através da goniometria, somente os voluntários dos grupos 1 e 2 apresentavam limitação na amplitude dos movimentos do segmento cervical da coluna vertebral (Tabela 1).

Tabela 1 - Distribuição dos voluntários de acordo com o gênero, idade, tempo de pós-operatório, presença de alteração postural, presença de dor e graduação da dor

Grupos	Voluntários	Gênero	Idade/ anos	Tempo de PO	Principal Alteração postural	Presença de dor/ graduação
Grupo 1	1	M	74	7 anos	Cabeça anteriorizada	
	2	M	60	2,5anos	Cabeça anteriorizada	leve
	3	F	62	2,6anos	Cabeça anteriorizada	leve
	4	F	50	1ano		
	5	M	64	1,3 anos		
Grupo 2	6	M	70	2 anos	Cabeça anteriorizada	leve
	7	M	57	1 ano	Cabeça anteriorizada	Moderada
	8	M	60	1,2 anos		
	9	M	47	7 meses	Cabeça anteriorizada	Moderada
	10	M	73	7 anos		
Grupo 3	11	M	54			
	12	F	56			
	13	M	57			
	14	M	55			
	15	M	57			
	16	F	58			
	17	M	63			

Legenda: M (masculino), F (feminino), PO (pós-operatório).

Na avaliação postural, a anteriorização de cabeça estava presente em seis voluntários também pertencentes aos grupos 1 e 2. Desses seis voluntários, cinco possuíam sintomatologia de dor em região cervical, sendo que três apresentavam dor de intensidade leve e dois moderada, avaliadas mediante o uso da escala verbal (Tabela 1).

No exame eletromiográfico, os resultados foram obtidos primeiramente através da comparação das médias dos valores de RMS dos músculos do grupo 1, durante a fala com a laringe eletrônica e do grupo 2, durante a fala com a voz esofágica. Posteriormente foram comparadas as médias dos valores de RMS dos grupos 1 e 2 com as médias dos valores de RMS dos músculos do grupo controle, na condição de repouso e durante a fonação.

Na comparação dos resultados obtidos pelo grupo 1 e pelo grupo 2, não houve diferença significativa para os músculos avaliados durante a leitura do texto, ou seja, o padrão de ativação muscular não foi diferente durante a fala dos voluntários que utilizam a voz esofágica dos que utilizam a laringe eletrônica como forma de comunicação (Tabela 2 e Figura 2).

Também não houve diferença significativa para os músculos avaliados, durante a fala realizada pelos grupos 1 e 2, comparada com a fala espontânea realizada pelo grupo controle. Sendo assim, o padrão de ativação muscular dos grupos que utilizam tanto a voz esofágica ou a laringe-eletrônica com forma de comunicação não foi alterado com relação ao grupo controle (Tabela 3).

Na condição de repouso, comparando-se os valores médios de RMS dos grupos 1 e 2 com o grupo controle, o músculo esternocleidomastóideo direito apresentou aumento nos valores médios de RMS, porém esses valores não foram significativos ($p=0,07$). Já para os músculos paraespinhais cervicais direito, houve diminuição nos valores médios de RMS, dos grupos 1 e 2 em relação ao grupo controle, com diferença significativa de $p=0,01$ (Tabela 4).

■ DISCUSSÃO

A laringectomia total é uma cirurgia mutilatória que traz várias complicações para a região do pescoço alterando as vias aérea e digestiva pela retirada total da laringe e pela realização da traqueostomia. Tais procedimentos muitas vezes comprometem as funções básicas como a deglutição, respiração, fonação e principalmente a mobilidade do pescoço e ombros^{10,12}.

Indivíduos submetidos à laringectomia total dispõem de alguns meios de produção de voz para a reabilitação da comunicação oral^{9,16}. Vários estudos atualmente estão sendo desenvolvidos com o propósito de determinar qual a melhor opção de reabilitação vocal para os pacientes, baseados na inteligibilidade da fala, qualidade vocal, aspectos acústicos, capacidade de adaptação da prótese e uso da opção vocal escolhida^{14,26,27}.

Apesar de ter sido encontrada apenas uma única referência sobre a utilização da eletromiografia com o propósito de avaliar os músculos cervicais nos pacientes laringectomizados totais relacionando com tipos de fala²⁸, estudos semelhantes foram encontrados avaliando a atividade elétrica dos músculos cervicais em pacientes disfônicos, considerando a presença de alterações posturais ou sintomatologia de dor juntamente com alterações no padrão de ativação muscular desses indivíduos^{17,18}.

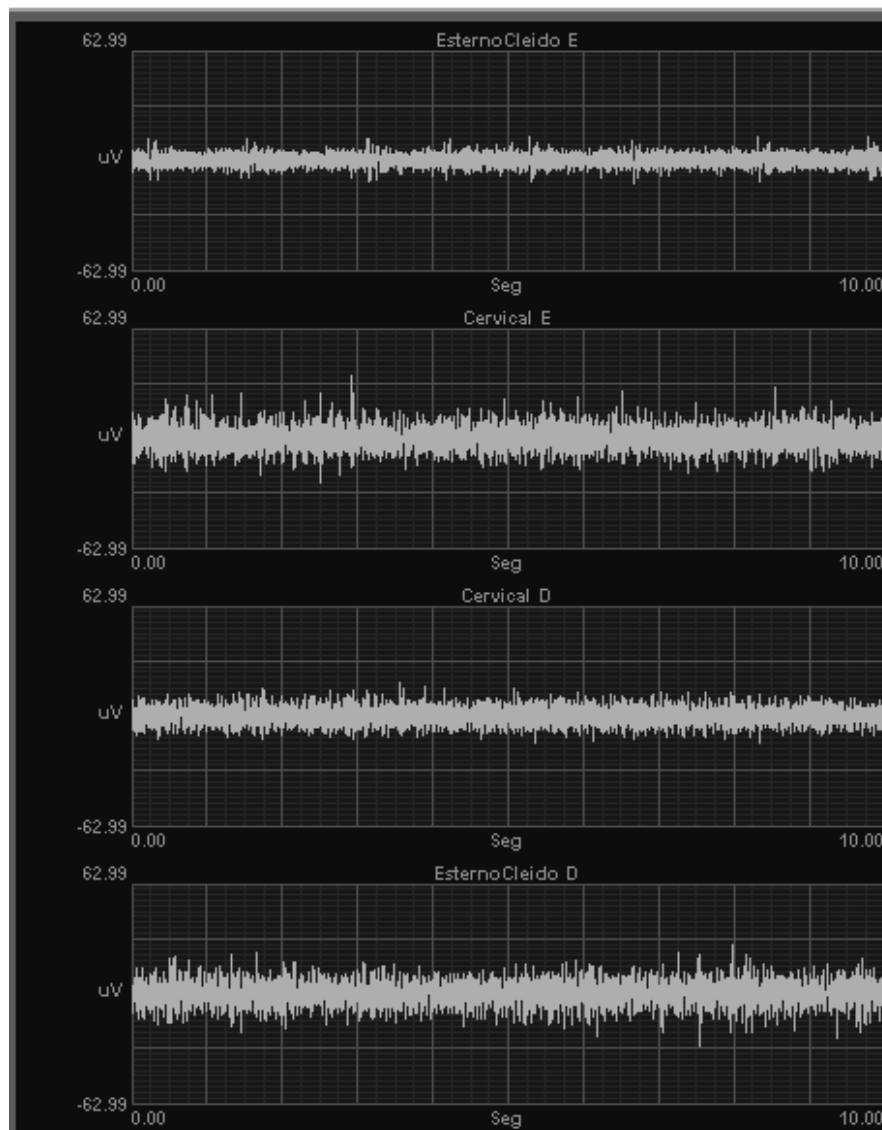
Na amostra desse estudo, seis voluntários apresentavam como principal alteração postural a anteriorização da cabeça. Desses, três apresentavam dor de intensidade leve, dois moderada e um não apresentava dor. A presença da dor é um fator que compromete a reabilitação do paciente pelo mecanismo de proteção, resultando em encurtamentos musculares e consequentemente alterações posturais, em especial na cabeça e ombros²⁹.

De acordo com os resultados dessa pesquisa, houve alteração no padrão de ativação muscular dos voluntários dos grupos 1 e 2 durante repouso,

Tabela 2 - Valores de significância e desvio padrão das médias dos registros eletromiográficos (RMS normalizados em microvolts), dos músculos esternocleidomastóideos e paraespinhais cervicais, do grupo 1 durante a fala realizada através da laringe eletrônica e do grupo 2, através da voz esofágica

Músculo	ECME		PCE		ECMD		PCD	
	Média	DP	Média	DP	Média	DP	Média	DP
Grupo 1	0,45	0,14	0,45	0,13	0,51	0,13	0,47	0,12
Grupo 2	0,38	0,12	0,53	0,15	0,59	0,15	0,6	0,14
Valor p	0,91		0,6		0,59		0,75	

Legenda: ECME (M.esternocleidomastóideo esquerdo), ECMD (M.esternocleidomastóideo direito), PC D (M.m paraespinhais cervicais direito), PCE (M.m paraespinhais cervicais esquerdo). Os testes estatísticos de Wilcoxon e Kruskal – Wallis, com nível de significância de $p \leq 0,05$.



Legenda: Valores Bruto de RMS: Esternocleidomastóideo Esquerdo: 2,88 μ V; Esternocleidomastóideo Direito: 6,26 μ V; Paraespinhais cervicais Direito: 4,10 μ V e Paraespinhais Cervicais Esquerdo: 5,80 μ V.

Figura 2 - Traçado eletromiográfico dos músculos paraespinhais cervicais e esternocleidomastóideos bilaterais de um dos voluntários do grupo laringectomizado total durante a fonação com uso da laringe artificial

Tabela 3 - Valores de significância e desvio padrão das médias dos registros eletromiográficos (RMS normalizados em microvolts), dos músculos esternocleidomastóideos e paraespinhais cervicais, dos grupos 1 e 2 durante a fala realizada através da laringe eletrônica e voz esofágica, respectivamente e do grupo controle, na fala espontânea

Músculo	ECME	PCE	ECMD	PCD
	Média DP	Média DP	Média DP	Média DP
Grupo 1 e 2	0,36 (0,27)	0,50 (0,25)	0,41 (0,27)	0,50 (0,27)
Grupo Controle	0,52 (0,27)	0,44 (0,26)	0,60 (0,25)	0,55 (0,22)
Valor p	0,18	0,4	0,18	0,34

Legenda: ECME (M. esternocleidomastóideo esquerdo), ECMD (M. esternocleidomastóideo direito), PCD (M.m paraespinhais cervicais direito), PCE (M.m paraespinhais cervicais esquerdo). Os testes estatísticos de Wilcoxon e Kruskal – Wallis, com nível de significância de $p \leq 0,05$.

Tabela 4 - Valores de significância e desvio padrão das médias dos registros eletromiográficos (RMS normalizados em microvolts) dos músculos esternocleidomastóideos e paraespinais cervicais dos grupos 1 e 2, comparados ao grupo controle, na condição de repouso

Músculo	ECME		PCE		ECMD		PCD*	
	Média	DP	Média	DP	Média	DP	Média	DP
Grupo 1 e 2	0,63	(0,24)	0,51	(0,20)	0,61	(0,23)	0,49	(0,23)
Grupo Controle	0,64	(0,29)	0,47	(0,27)	0,53	(0,26)	0,57	(0,20)
Valor p	0,28		0,18		0,07		0,01	

Legenda: ECME (M. esternocleidomastóideo esquerdo), ECMD (M. esternocleidomastóideo direito), PCD (M.m. paraespinais cervicais direito), PCE (M.m. paraespinais cervicais esquerdo). * Músculos com diferença significativa nos valores médios de RMS. Os testes estatísticos de Wilcoxon e Kruskal – Wallis, com nível de significância de $p \leq 0,05$.

onde valores médios de RMS apresentaram-se aumentados para o músculo esternocleidomastóideo direito, e diminuídos para os músculos paraespinais cervicais direito, comparados ao grupo controle. Os resultados desta pesquisa concordam com os resultados obtidos em estudo semelhante, em que foram avaliados os músculos esternocleidomastóideos, trapézio fibras superiores e infra-hióideos de indivíduos disfônicos, constatando redução significativa dos valores médios de RMS obtidos na situação de repouso para todos os músculos avaliados após a aplicação da TENS (Estimulação elétrica nervosa transcutânea)¹⁸.

A anteriorização de cabeça pode ter resultado no aumento dos valores de RMS comparados ao grupo controle, uma vez que 60% dos voluntários apresentavam anteriorização de cabeça como principal alteração postural. A hiperatividade e o encurtamento do músculo esternocleidomastóideo é um dos principais efeitos da posição cefálica anteriorizada³⁰, uma vez que os músculos esternocleidomastóideos permanecem encurtados quando a cabeça está posicionada à frente²⁰.

Ao contrário do que foi observado para o músculo esternocleidomastóideo direito, os músculos paraespinais cervicais direito apresentaram os valores médios de RMS diminuídos na condição de repouso, quando comparados ao grupo controle. A manutenção da postura de cabeça é determinada pelo equilíbrio de forças entre os músculos cervicais anteriores e posteriores (agonistas e antagonistas), onde a excessiva atividade de um músculo encurtado pode resultar em inibição de seu antagonista³¹. Esse princípio pode justificar que o aumento nos valores médios de RMS do músculo esternocleidomastóideo direito resultou na diminuição dos valores de RMS dos músculos paraespinais cervicais esquerdo pelo princípio da inibição muscular.

Durante a fonação não houve alteração no padrão de ativação entre os grupos experimentais e controle. Estudo semelhante também não encontrou

alteração no traçado eletromiográfico na fala espontânea dos músculos esternocleidomastóideos e trapézio (fibras superiores), porém encontrou alteração para os músculos infra-hióideos, na avaliação eletromiográfica de indivíduos disfônicos¹⁸.

Resultados semelhantes foram encontrados por Heaton et al, 2004²⁸ que, ao avaliarem pacientes laringectomizados totais, que se comunicavam por meio da eletrolaringe e prótese traqueossfágica, encontraram alterações nos traçados eletromiográficos dos pacientes durante a fonação nos músculos infrahióideos, enquanto que para os músculos esternocleidomastóideos as alterações eletromiográficas foram mais evidentes na avaliação da movimentação cervical.

Na comparação da fala de indivíduos que fazem uso da voz esofágica com os indivíduos que usam a laringe eletrônica como forma de comunicação, também não houve diferença significativa no padrão de ativação muscular, supondo que fatores individuais, como a presença de fibrose, encurtamentos musculares, dor, inabilidade com o aparelho (laringe artificial) e dificuldade cognitiva, tem interferência maior na fala, podendo resultar na alteração do padrão muscular, do que o tipo de fonação escolhida²⁶.

■ CONCLUSÃO

O tipo de opção vocal (laringe artificial e voz esofágica) não interferiu no padrão de ativação muscular durante a fonação, bem como não foi encontrado diferença no padrão de ativação muscular na fonação desses voluntários quando comparados a indivíduos que não sofreram intercorrências no aparelho fonatório. No entanto, é importante considerar que os pacientes submetidos a laringectomia total geralmente apresentam sequelas como alterações posturais, encurtamentos musculares e dor, que podem interferir na atividade elétrica dos músculos cervicais. A eletromiografia de superfí-

cie mostrou ser um método favorável na avaliação terapêutica dos pacientes, porém são necessários novos estudos para se ter o perfil mais completo destes aspectos.

■ AGRADECIMENTOS

Agradecemos à CNPQ pelo apoio financeiro concedido para a realização dessa pesquisa.

ABSTRACT

Purpose: to evaluate by the surface electromyography the behavior of the sternocleidomastoid and cervical paraspinalis muscles, bilaterally in patients who use esofagic and artificial larynx as alternative to talk and to determine if these conditions modify the cervical muscles behavior. **Methods:** ten volunteers were evaluated (two women, eight men), with average age: 49.7 years, with total laryngectomy, average time of postoperative: 2.6 years, with neck movements limitation, divided in two groups: group 1 with five volunteers (artificial larynx); group 2 with five volunteers (esofagic voice); and group 3 control (seven volunteers). **Results:** there was no significant difference in the muscular activation pattern during phonation in individuals with esofagic voice and the artificial larynx compared to the control group, however, in the rest condition, there was a significant difference comparing the average values of Root Mean Square (RMS) of groups 1 and 2 with group 3, for the right sternocleidomastoid muscle and the right cervical paraspinalis muscles. **Conclusion:** the vocal option did not interfere on the muscular activation pattern during the phonation, as well as there was no difference in the muscular activation pattern comparing the experimental groups with the control group.

KEYWORDS: Electromyography; Laryngectomy; Speech, Esophageal; Larynx, Artificial

■ REFERÊNCIAS

1. Wünsch Filho V. The epidemiology of laryngeal cancer in Brazil. *São Paulo Medical J.* 2004; 122(5):188-94.
2. Herranz J, Sarandeses A, Fernández MF, Barro CV, Vidal JM, Gavilán J. Complications after total laryngectomy in nonradiated laryngeal and hypopharyngeal carcinomas. *Otolaryngol Head Neck Surg.* 2000 Jun; 122(6):892-8.
3. Braz DSA, Ribas MM, Dedivitis RA, Nishimoto IN, Barros APB. Quality of life and depression in patients undergoing total and partial laryngectomy. *Clinics.* 2005; 60(2):135-42.
4. Farias T, Dias FL, Sá GM, Freitas EQ, Gisler ICS, Manfra G. Tendências brasileiras no tratamento do câncer de laringe. *Rev Bras Cirurg Cab Pesc.* 2006; 35(1):16-21.
5. Chen AY, Schrag N, Hao Y, Flanders WD, Kepner J, Steward A, et al. Changes in treatment of advanced laryngeal cancer 1985-2001. *Otolaryngol Head Neck Surg.* 2006 Dec; 135(6):831-7.
6. Rapoport A, Botelho RA, Souza RP, Cavalcanti SM, Furlam S, Tornin OS, et al. Importância da invasão do espaço pré-epiglótico no planejamento terapêutico do câncer de laringe e faringe. *Rev Bras Otorrinolaringol.* 2008; 74(1):74-8.
7. Kuntz AL, Weymuller EA. Impact of neck dissection on quality of life. *Laryngoscope.* 1999; 109(8):1334-8.
8. Menezes MB, Bertelli AAT, Andrade SJC, Esteban D, Nunes MAA, Kavabata NK, et al. Complicações pós-operatórias em esvaziamentos cervicais. *Rev Bras Cirurg Cab Pesc.* 2006; 35(2):109-12.
9. Behlau M, Gonçalves MI. Reabilitação fonoaudiológica nas laringectomias parciais. In: Noronha MJR, Dias FL. *Câncer da laringe: uma abordagem multidisciplinar.* Rio de Janeiro: Revinter; 1997. p.281-7.
10. Hannickel S, Zago MMF, Barbeira CBS, Sawada NO. O comportamento dos laringectomizados frente à imagem corporal. *Rev Bras Cancerol.* 2002; 48(3):333-9.
11. Barros APB, Portas JG, Queija DS, Lehn CN, Dedivitis RA. Autopercepção da desvantagem vocal (VHI) e qualidade de vida relacionada à deglutição (SWAL-QDL) de pacientes laringectomizados totais. *Rev Bras Cirurg Cab Pesc.* 2007; 36(1):33-7.
12. Carmo RD, Camargo Z, Nemr K. Relação entre qualidade vocal de pacientes laringectomizados totais: estudo / piloto. *Rev. CEFAC.* 2006; 8(4):518-28. dx.doi.org/S1516-18462006000400013
13. Jorge MS, Gregio FM, Camargo Z. Qualidade vocal de indivíduos submetidos a laringectomia total: aspectos acústicos de curto e longo termos

em modalidades de fonação esofágica e traqueoesofágica. *Rev. CEFAC*. 2004; 6(3):319-28.

14. Ryan C, Yong L, Pracy P, Simo R. Current trends in voice rehabilitation following laryngectomy in Britain. *Austr J Otolaryngol*. 2004; 7(1):26-9.

15. Bortoncello KCG, Furegato ARF, Scatena MCM, Sawada NO. Help relationship between the nurse and total laryngectomized patients in the Provox phonatory rehabilitation. In: *Proceedings of the 8. Brazilian Nursing Communication Symposium [Proceedings online]*; 2002 May 02-03; São Paulo, SP, Brazil.

16. Mourão LF, Servilha EAM, Mercuri AAS, Beilke HMB, Xavier PE. Grupo terapêutico fonoaudiológico desenvolvido junto a laringectomizados totais: uma experiência em situação de clínica-escola. *Dist Comun*. 2006; 18(1):51-61.

17. Silvério KCA, Monteiro PV. Atividade elétrica dos músculos esternocleidomastóideo e trapézio: fibras superiores em indivíduos normais e disfônicos [dissertação]. Piracicaba (SP): Universidade Estadual de Campinas; 1999.

18. Guirro RRJ, Rodrigues D, Silvério KCA. Avaliação eletromiográfica e intervenção fisioterapêutica em sujeitos disfônicos. In: 4º Congresso de Pesquisa, no contexto da 4ª Mostra Acadêmica, 2006. Piracicaba. São Paulo: 4ª Mostra Acadêmica – UNIMEP; 2006.

19. Alexandre NMC, Moraes MAA. Modelo de avaliação físico-funcional da coluna vertebral. *Rev Latino-Am Enferm*. 2001; 9(2):67-75.

20. Kendall FP, Mc Creary EK. Músculos: provas e funções. São Paulo: Manole; 1990.

21. Cavassim R, Bianchi AK, Tozetto CW, Pilatti GL, Santos FA. Avaliação da intensidade de dor pós-operatória em pacientes submetidos a procedimentos cirúrgicos periodontais: correlação entre diferentes escalas. *Biol Health Sci*. 2003; 9(3):37-44.

22. Lech O, Ferreira A, Silva LH, Severo A. Paralisia do trapézio por lesão do nervo espinhal acessório. *Rev Bras Ortop*. 1994; 29(9):617-22.

23. Surface ElectroMyoGraphy for the Non-Invasive Assessment of Muscles. [homepage na internet] Netherlands; 2006. [acesso em 27 Jan de 2008]. Disponível em: URL: <http://www.seniam.org/>.

24. Cram JR, Kasman GS, Holtz J. Introduction to surface electromyography. Maryland: Aspen Publication; 1998.

25. Burden A, Bartlett R. Normalisation of EMG amplitude: an evaluation and comparison of old and new methods. *Medic Engineer Physics*. 1994 May; 21(4):247-57.

26. Carpenter MA, Kalb MB. Individual speaker influence on relative intelligibility of esophageal speech and artificial larynx speech. *J Speech Hear Disord*. 1981; 46(1):77-80.

27. Oliveira IB, Costa CC, Chagas JFS, Rochetti ECG, Oliveira LO. Comunicação oral de laringectomizados com prótese tráqueoesofágica: análise comparativa pré e pós-treino. *Pró-Fono*. 2005; 17(2):165-74.

28. Heaton JT, Goldstein EA, Kobler JB, Zeitels SM, Randolph GW, Walsh MJ, et al. Surface electromyographic activity in total laryngectomy patients following laryngeal nerve transfer to neck strap muscles. *Ann Otol Rhinol Laryngol*. 2004; 113(9):754-64.

29. Takamura Y, Miyauchi A, Tomoda C, Uruno T, Ito Y, Miya A et al. Stretching exercises to reduce symptoms of postoperative neck discomfort after thyroid surgery: prospective randomized study. *Word J Surg*. 2005; 29(6):775-9.

30. Correa ER, Marchiori SC, Silva AMT. Eletromiografia dos músculos esternocleidomastóideo e trapézio em crianças respiradoras bucais e nasais durante correção postural. *Int Arc Otorhinolaryngol*. 2003; 7(1):215-8.

31. Sahrman AS. Diagnosis and treatment of movement impairment syndromes. Philadelphia: Mosby Year Book Medical Publishers; 2002.

RECEBIDO EM: 05/05/2008

ACEITO EM: 01/06/2009

Endereço para correspondência:

Cristina Bellini dos Santos

Av. Nove de Julho, 3730 ap. 41

Jundiaí – SP

CEP: 13208-056

E-mail: bellinicris@fop.unicamp.br