

RELATO DE CASO

Correção endovascular do aneurisma de artéria poplíteia bilateral

Endovascular repair of bilateral popliteal artery aneurysm

Charles Angotti Furtado de Medeiros¹, Ricardo José Gaspar²

Resumo

O primeiro relato de correção endovascular do aneurisma de artéria poplíteia bem-sucedida foi descrito em 1994. Desde então, poucas séries e com apenas alguns casos foram publicadas. A seguir, os autores descrevem dois casos de correção endovascular de aneurisma de artéria poplíteia bilateral realizada com sucesso.

Palavras-chave: Aneurisma periférico, tratamento, endoprótese.

Abstract

The first report of a successful endovascular repair of a popliteal artery aneurysm was described in 1994. Since then, few series with not many cases have been published. Next, the authors describe two cases of successful endovascular repair of bilateral popliteal artery aneurysm.

Keywords: Peripheral aneurysm, treatment, endograft.

Introdução

O primeiro relato de correção endovascular de aneurisma de artéria poplíteia bem-sucedida foi descrito por Marin¹ em 1994. Desde então, poucas séries e com apenas alguns casos foram publicadas²⁻⁹. As vantagens deste procedimento de caráter minimamente invasivo incluem: menor morbidade, menor tempo cirúrgico, menor sangramento e menor permanência hospitalar. As desvantagens são o custo e a falta de estudos que determinem a sua durabilidade. A seguir, os autores descrevem dois casos de correção endovascular do aneurisma de artéria poplíteia bilateral.

Relato do caso

Caso 1

Paciente do sexo masculino, com 65 anos de idade, hipertenso e tabagista, procurou o especialista com queixa de claudicação bilateral limitante nos membros inferiores. Ao exame físico vascular foram observados abaulamento pulsátil bilateral na fossa poplíteia e ausência de alguns dos pulsos distais. Foi solicitada tomografia computadorizada (TC), a qual confirmou a hipótese diagnóstica de aneurisma de artéria poplíteia bilateral (Figura 1). No mês de março de 2004, o paciente foi submetido eletivamente a angiografia digital e à correção das lesões com o implante de dois stents recobertos Hemobahn[®] por via femoral anterógrada em cada um dos membros inferiores no mesmo ato cirúrgico (Figura 2). Recebeu alta no segundo dia de pós-operatório com pulsos tibiais (posterior à direita e anterior à esquerda) presentes.

Caso 2

Paciente do sexo masculino, com 69 anos de idade, hipertenso, tabagista, encaminhado ao especialista com

1. Mestre em Cirurgia Vascular Periférica, Universidade Estadual de Campinas (UNICAMP), Campinas, SP. Especialista em Angiorradiologia e Cirurgia Endovascular. Sócio efetivo, SBACV.

2. Mestre em Cirurgia Vascular Periférica, Universidade Federal de São Paulo (UNIFESP). Especialista em Angiorradiologia e Cirurgia Endovascular. Sócio titular, SBACV.

Artigo submetido em 16.03.06, aceito em 04.12.06.

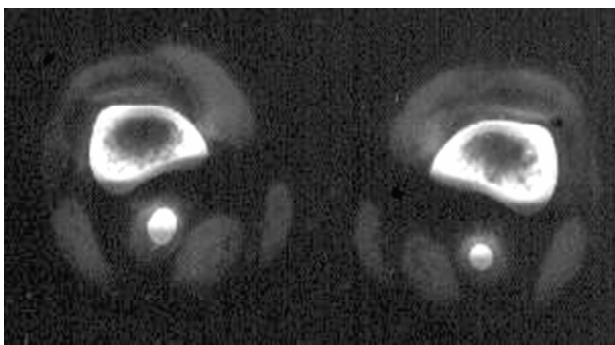


Figura 1 - Corte transversal de tomografia computadorizada no nível do 1/3 distal do fêmur (caso 1): aneurisma de artéria poplítea bilateral

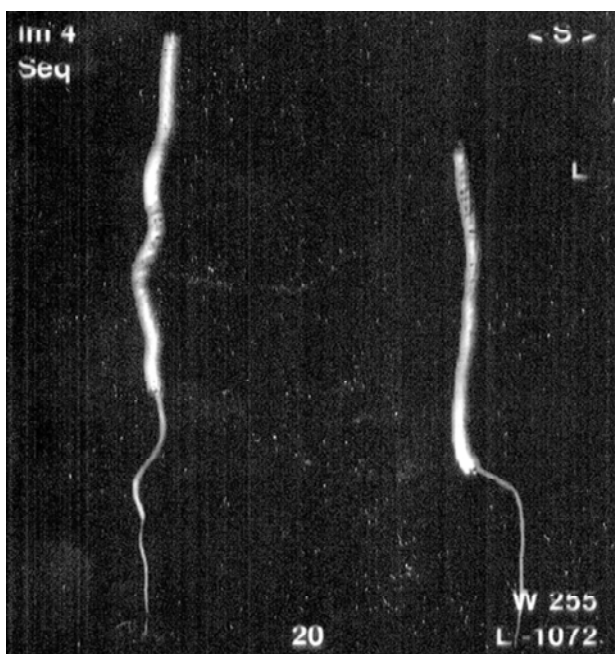


Figura 2 - Imagem com reconstrução de angiogramia (caso 1): stents recobertos implantados bilateralmente (observe a continuação do contraste nas artérias tibial posterior do lado direito e tibial anterior do lado esquerdo)

suspeita de aneurisma de artérias ilíacas pelo ultra-som simples de abdome. Ao exame físico vascular, foi constatado abaulamento pulsátil na fossa poplítea bilateral. A TC confirmou a hipótese diagnóstica de aneurismas bilaterais de artérias ilíacas comuns e poplíteas. No mês de dezembro de 2005, o paciente foi submetido eletivamente a angiografia digital e à correção da lesão com o implante de três stents recobertos Viabahn[®], por via femoral anterógrada, em cada um dos membros inferiores no mesmo ato cirúrgico (Figuras 3 e 4). Recebeu

alta no segundo dia de pós-operatório com todos os pulsos distais presentes.

Os dois pacientes evoluíram bem durante o seguimento, estão assintomáticos e apresentavam os stents pérvios (Figuras 5 e 6) até o envio deste material para publicação.

Discussão

Os stents recobertos foram inicialmente idealizados para o tratamento de aneurismas. Após os primeiros trabalhos experimentais, esses novos materiais foram utilizados para a correção endovascular de aneurismas da aorta abdominal. Posteriormente, a indicação dos stents recobertos incluiu o tratamento da doença oclusiva arterial periférica, dos traumas vasculares e dos aneurismas periféricos.

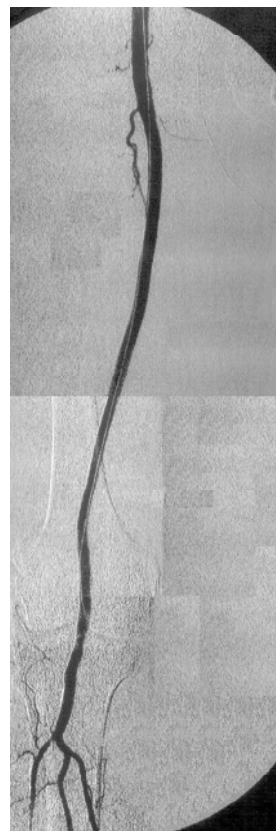


Figura 3 - Angiografia digital por subtração do membro inferior direito no final do procedimento (caso 2), mostrando a exclusão completa do aneurisma de poplítea, a ausência de vazamentos e a perviedade do tronco tibio-fibular e da artéria tibial anterior

Entre os aneurismas periféricos, o poplíteo é, incontestavelmente, o mais comum. Como na maioria dos demais aneurismas, a fraqueza da parede arterial está relacionada à presença de aterosclerose e associada a hipertensão arterial sistêmica. A flexão constante do joelho predispõe à dilatação arterial especificamente nesta localização. Outra característica importante dessa lesão é a alta incidência de aneurismas poplíteos bilaterais, assim como também é freqüente a presença concomitante de outras dilatações aneurismáticas, sobretudo da aorta abdominal e das artérias femorais.

A complicação mais comum associada aos aneurismas de artéria poplíteo é o risco de trombose arterial aguda acompanhado de isquemia grave, com possibilidade de amputação do membro inferior acometido¹⁰⁻¹². Microembolizações de repetição também podem causar progressivamente um quadro de isquemia crônica importante. Já a ruptura do aneurisma e a compressão das estruturas vizinhas por efeito de expansão são complicações relativamente incomuns, mas com significativa morbidade. O fato é que, apesar de instituído o tratamento adequado a qualquer uma dessas ocorrências,

as, ainda existe um alto risco (40-50%) de perda do membro, razão pela qual o tratamento eletivo é preconizado para que se previnam tais complicações¹³⁻¹⁵.

O tratamento cirúrgico aberto com acesso medial para ligadura do aneurisma e a utilização de um enxerto de veia safena autóloga permanecem sendo a escolha da maioria dos cirurgiões vasculares, com índice de sucesso de 90% ou mais^{16,17}. Outros

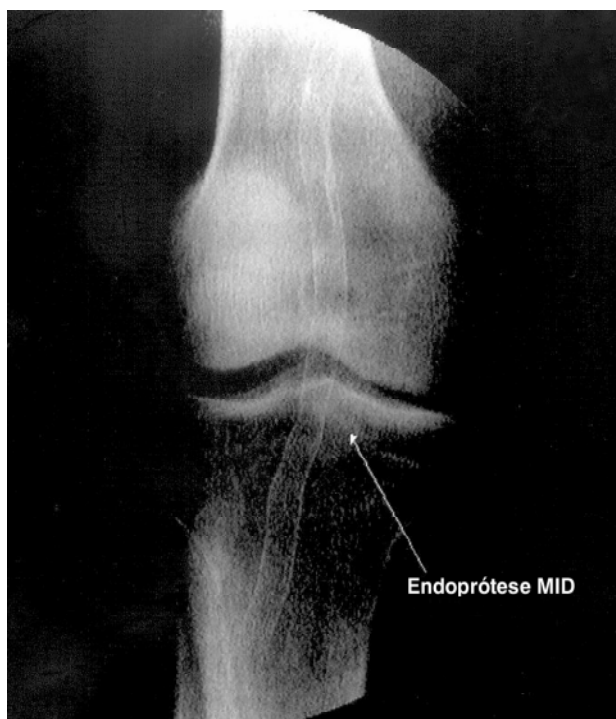


Figura 4 - Radiografia simples (caso 2): visualização da malha do stent com boa acomodação na linha articular do joelho direito

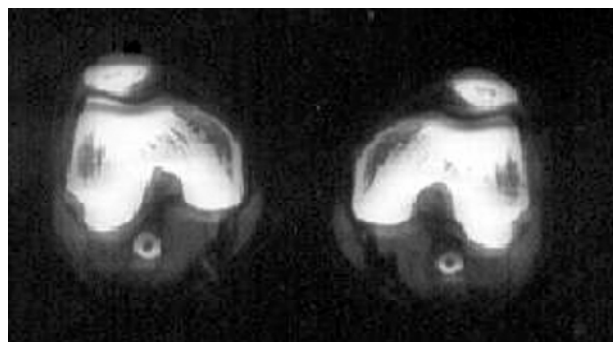


Figura 5 - Corte transversal de TC no nível dos joelhos (caso 1): o controle mostra os stents recobertos pervios após 6 meses



Figura 6 - Mapeamento dúplex colorido de controle do membro inferior direito (caso 2): fluxo presente por meio do stent recoberto no 30º dia do pós-operatório

trabalhos mais recentes de alguns centros bem-conceituados têm afirmado que o acesso posterior com a interposição de uma prótese (Dacron ou PTFE) traria melhores resultados ainda¹⁸⁻²⁰. Porém, após o primeiro relato de aneurisma de artéria poplíteia corrigido de forma endovascular¹, vários estudos foram publicados sobre essa nova alternativa de tratamento^{2-9,21,22}. Conforme mencionado, as vantagens desse procedimento de caráter minimamente invasivo incluiriam menores morbidade, tempo cirúrgico, sangramento e permanência hospitalar.

Para o planejamento pré-tratamento, a literatura aponta a TC como o melhor exame para a análise da correção endovascular do aneurisma de artéria poplíteia²³. Embora ainda não exista um protocolo rígido estabelecido para o seguimento, a realização de exames de mapeamento dúplex colorido a cada 6 meses após o implante parece ser o mais indicado.

Estudos recentes apontam um índice de sucesso imediato de 100% com boa patência secundária (87% em 2 anos) e nenhuma amputação^{24,25}. As oclusões, quando ocorrem, aparecem durante os primeiros 6 meses do implante, mas, surpreendentemente, os pacientes apresentam pouca sintomatologia. Tal complicação estaria relacionada ao segmento do stent presente na zona de flexão do joelho, área submetida a maior estresse²⁶. Espera-se que, com o desenvolvimento de materiais cada vez mais flexíveis, a complicação diminua. Até lá, é necessário evitar a sobreposição de dois stents recobertos na linha articular, o que tornaria o stent menos flexível ainda. Além disso, outro fator relevante comprovado é que a terapia medicamentosa com clopidogrel no pós-operatório melhora os resultados.

Conclusões

A correção endovascular do aneurisma de artéria poplíteia bilateral é uma alternativa viável de tratamento e pode ser realizada com sucesso, mas ainda são necessários estudos de longo prazo que comparem esta técnica com a cirurgia convencional.

Referências

1. Marin ML, Veith FJ, Panetta TF, et al. Transfemoral endoluminal stented graft repair of a popliteal artery aneurysm. *J Vasc Surg.* 1994;13:754-7.
2. Marcade JP. Stent-graft for popliteal aneurysms. Six cases with Cragg Endo-Pro System 1 Mintec. *J Cardiovasc Surg (Torino).* 1996;37 Suppl 1:41-4.
3. Buerger T, Meyer F, Tautenhahn J, Halloul Z, Fahlke J. Initial experiences with percutaneous endovascular repair of popliteal artery lesions using a new PTFE stent-graft. *J Endovasc Surg.* 1998;5:365-72.
4. Kudelko PE 2nd, Alfaro-Franco C, Diethrich EB, Krajcer Z. Successful endoluminal repair of a popliteal artery aneurysm using the Wallgraft endoprosthesis. *J Endovasc Surg.* 1998;5:373-7.
5. van Sambeek MR, Gussenhoven EJ, van der Lugt A, Hankoop J, du Bois NA, van Urk H. Endovascular stent-grafts for aneurysms of the femoral and popliteal arteries. *Ann Vasc Surg.* 1999;13:247-53.
6. Mueller-Huelsbeck S, Link J, Schwarzenberg H, Walluscheck KP, Heller M. Percutaneous endoluminal stent and stent-graft placement for the treatment of femoropopliteal aneurysms: early experience. *Cardiovasc Intervent Radiol.* 1999;22:96-102.
7. Beregi JP, Prat A, Willoteaux S, Vasseur MA, Boularand B, Desmoucelle F. Covered stents in the treatment of peripheral arterial aneurysms: procedural results and midterm follow-up. *Cardiovasc Intervent Radiol.* 1999;22:13-9.
8. Henry M, Amor M, Henry I, et al. Percutaneous endovascular treatment of peripheral aneurysms. *J Cardiovasc Surg (Torino).* 2000;41:871-83.
9. Ihlberg LH, Roth WD, Alback NA, Kantonen IK, Lepantalo M. Successful percutaneous endovascular treatment of a ruptured popliteal artery aneurysm. *J Vasc Surg.* 2000;31:794-7.
10. Carpenter JP, Barker CF, Roberts B, Berkowitz HD, Lusk EJ, Perloff LJ. Popliteal artery aneurysms: current management and outcome. *J Vasc Surg.* 1994;19:65-72; discussion 72-3.
11. Dawson I, Sie R, van Baalen JM, van Bockel JH. Asymptomatic popliteal aneurysm: elective operation versus conservative follow-up. *Br J Surg.* 1994;81:1504-7.
12. Dawson I, Sie RB, van Bockel JH. Atherosclerotic popliteal aneurysm. *Br J Surg.* 1997;84:293-9.
13. Elsmann BH, van Rijn AB. In-situ saphenous vein bypass graft for popliteal artery aneurysm. *Neth J Surg.* 1991;43:14-6.
14. Lowell RC, Głowiczki P, Hallett JW Jr., et al. Popliteal artery aneurysms: the risk of nonoperative management. *Ann Vasc Surg.* 1994;8:14-23.
15. Galland RB, Magee TR. Management of popliteal aneurysm. *Br J Surg.* 2002;89:1382-5.
16. Roggo A, Brunner U, Ottinger LW, Largiader F. The continuing challenge of aneurysms of the popliteal artery. *Surg Gynecol Obstet.* 1993;177:565-72.
17. Jones WT 3rd, Hagino RT, Chiou AC, Decaprio JD, Franklin KS, Kashyap VS. Graft patency is not the only clinical predictor of success after exclusion and bypass of popliteal artery aneurysms. *J Vasc Surg.* 2003;37:392-8.
18. Ebaugh JL, Morasch MD, Matsumura JS, Eskandari MK, Meadows WS, Pearce WH. Fate of excluded popliteal artery aneurysms. *J Vasc Surg.* 2003;37:954-9.
19. Mehta M, Champagne B, Darling RC 3rd, et al. Outcome of popliteal artery aneurysms after exclusion and bypass: significance of residual patent branches mimicking type II endoleaks. *J Vasc Surg.* 2004;40:886-90.

20. Moore WS, Beseth B. Open posterior approach to popliteal aneurysm repair prevents sac enlargement from endoleak and is better than endograft repair and ligation and bypass. *Vascular*. 2005;13:S100-1.
21. Tielliu IF, Verhoeven EL, Prins TR, van Det M, van den Dungen JJ. Stent-graft repair of a recurrent popliteal arteriovenous fistula. *J Endovasc Ther*. 2002;9:375-8.
22. Gerasimidis T, Sfyroeras G, Papazoglou K, Trellopoulos G, Ntinis A, Karamanos D. Endovascular treatment of popliteal artery aneurysms. *Eur J Vasc Endovasc Surg*. 2003;26:506-11.
23. Ebaugh JL, Matsumura JS, Morasch MD, Pearce WH, Nemcek AA, Yao JS. Morphometric analysis of the popliteal artery for endovascular treatment. *Vasc Endovascular Surg*. 2003;37:23-6.
24. Tielliu IF, Verhoeven EL, Prins TR, Post WJ, Hulsebos RG, van den Dungen JJ. Treatment of popliteal artery aneurysms with the Hemobahn stent-graft. *J Endovasc Ther*. 2003;10:111-6.
25. Tielliu IF, Verhoeven EL, Zeebregts CJ, Prins TR, Span MM, van den Dungen JJ. Endovascular treatment of popliteal artery aneurysms: results of a prospective cohort study. *J Vasc Surg*. 2005;41:561-7.
26. Diaz JA, Villegas M, Tamashiro G, et al. Flexions of the popliteal artery: dynamic angiography. *J Invasive Cardiol*. 2004;16: 712-5.

Correspondência:

Charles Angotti Furtado de Medeiros
Rua da Mata, 109/84, Itaim Bibi
CEP 04531-020 – São Paulo, SP
Tel.: (11) 3168.3625
E-mail: drcharlesangotti@hotmail.com