

PROPOSTA DE DOCUMENTAÇÃO FOTOGRÁFICA EM MOTRICIDADE ORAL

Oral motricity photographic registration proposal

Michelly Cristina da Silveira ⁽¹⁾, Cássia Sígolo ⁽²⁾, Maíra Quintal ⁽³⁾, Eulália Sakano⁽⁴⁾, Adriana Tessitore ⁽⁵⁾

RESUMO

Objetivo: propor um protocolo específico para documentação fotográfica do paciente na área de Motricidade Oral. **Método:** foi utilizada uma câmera digital fixada em um tripé e foram realizadas fotografias padronizadas corporais e de face. Realizou-se ainda, a teleradiografia lateral contrastada com bário sobre a língua. **Resultados:** as fotografias facilitaram a visualização dos nossos resultados terapêuticos. **Conclusão:** concluiu-se que a documentação proposta auxilia no diagnóstico e no estudo do prognóstico do paciente, bem como, pode ser utilizado como material auxiliar nas orientações aos responsáveis e ao paciente.

DESCRITORES: Documentação; Fotografia; Fonoaudiologia

INTRODUÇÃO

A Motricidade Oral (MO) é definida como o campo da Fonoaudiologia voltado para o estudo e/ou pesquisa, bem como para a prevenção, avaliação, diagnóstico, desenvolvimento, habilitação, aperfeiçoamento e a reabilitação dos aspectos estruturais e funcionais, das regiões orofaciais e cervicais ¹.

No decorrer do tempo, alguns profissionais perceberam a importância de usar, e, até mesmo, criar protocolos específicos para que pudessem obter parâmetros e registros mais confiáveis. Os fonoaudiólogos da área de MO também procuraram desenvolver parâmetros, que lhes dessem a possibilidade de registrar os dados iniciais e confirmar as mudanças que ocorrem nos pacientes já tratados ².

A área da motricidade oral atuou durante muitos anos de maneira empírica, avaliando as estruturas – lábios, língua, bochechas e funções orofaciais – de maneira subjetiva, isolada, sem fazer relação com os aspectos ósseos e dentários. O fonoaudiólogo tinha dificuldade em estabelecer parâmetros que facilitassem o diagnóstico. Em muitos casos, ficava sem resposta o porquê de alguns pacientes evoluírem mais rapidamente e melhor ³.

Os fonoaudiólogos precisam e devem filmar e fotografar sua avaliação, para que assim possam documentar e comprovar o que foi visto, assim como apreciar as melhoras decorrentes do tratamento ^{4,5}.

Para atuação nessa área, é imprescindível a realização de uma entrevista inicial, uma avaliação clínica e uma avaliação miofuncional, bem detalhadas. Com o objetivo de tornar-se mais fidedigna, faz-se necessária a complementação por meio de documentação fotográfica da face, da relação oclusal dentária e da postura corporal. A análise funcional é tão importante quanto a análise estática que é realizada por meio de filmagem das funções estomatognáticas ⁶.

⁽¹⁾ Fonoaudióloga do Setor de Fonoaudiologia do Ambulatório de Respiração Oral da Disciplina de Otorrinolaringologia no Hospital das Clínicas da Universidade Estadual de Campinas; Terapeuta no Conceito de Reabilitação Orofacial e Corporal Castillo Morales.

⁽²⁾ Fonoaudióloga do Setor de Fonoaudiologia do Ambulatório de Respiração Oral da Disciplina de Otorrinolaringologia no Hospital das Clínicas da Universidade Estadual de Campinas; Mestranda em Saúde da Criança e do Adolescente pela Universidade Estadual de Campinas.

⁽³⁾ Fonoaudióloga do Setor de Fonoaudiologia do Ambulatório de Respiração Oral da Disciplina de Otorrinolaringologia no Hospital das Clínicas da Universidade Estadual de Campinas; Especialista em Motricidade Oral; Terapeuta no Conceito de Reabilitação Orofacial e Corporal Castillo Morales.

⁽⁴⁾ Médica otorrinolaringologista; Chefe do Ambulatório de Respiração Oral do Hospital das Clínicas da Universidade Estadual de Campinas; Doutora em Ciências Médicas pela Universidade Estadual de Campinas.

⁽⁵⁾ Fonoaudióloga Responsável pelo Setor de Fonoaudiologia do Ambulatório de Respiração Oral da Disciplina de Otorrinolaringologia no Hospital das Clínicas da Universidade Estadual de Campinas; Doutoranda em Ciências Médicas pela Universidade Estadual de Campinas; Especialista em Motricidade Oral e Professora do Centro de Especialização em Fonoaudiologia Clínica.

Os fonoaudiólogos especialistas em motricidade oral têm tido uma preocupação constante, a respeito de uma avaliação mais quantitativa/ qualitativa e os progressos possam ser mensurados antes e depois do tratamento^{7,8}.

Com a evolução da atuação e estudos frente à MO, tais registros ficaram cada vez mais importantes. No entanto, por mais que a documentação odontológica venha sendo aprimorada, não é suficiente para que o fonoaudiólogo consiga obter informações, que venham a suprir as necessidades para um diagnóstico mais preciso das partes moles e das funções desenvolvidas pela região orofacial⁹.

Assim, sugere-se manter documentação dos pacientes com fotos, exames clínicos, radiografias, vídeos e fitas gravadas de entrevistas¹⁰. Com isto, poder-se-á fazer uma avaliação mais global do paciente¹¹.

Quando à permissão do paciente e/ou responsáveis (conforme o caso), deve-se fotografar e filmar o mesmo a cada dois ou três meses para controle preciso das modificações e resultados finais. O profissional deve objetivar o exame e tratamento a fim de mostrar ao paciente e outros profissionais o que a Fonoaudiologia pode fazer. A comprovação de dados ajuda a tornar a profissão mais científica¹².

A documentação estática é necessária para relacionar a postura crânio-oro-cervical com a postura corporal. Com esta documentação, integra-se à avaliação estática a funcional, verificando quais as capacidades para a execução das funções estomatognáticas, a mímica e as dificuldades do complexo orofacial¹³.

É importante a relação entre crânio, coluna cervical e sistema estomatognático, devendo, suas estruturas serem avaliadas em conjunto e tratadas de modo integral^{14,15}.

Dentro da documentação dos pacientes de MO, a teleradiografia lateral com uso de contraste radiopaco deve ser considerada exame complementar².

Por meio desta é possível uma visibilização mais objetiva da língua, isto é, visibilizar as diversas regiões desta e sua relação com as estruturas vizinhas, com o osso hióide, a coluna cervical e o crânio. As estruturas crânio-oro-cervicais mantêm uma estreita relação entre si, portanto interferem na posição habitual da língua. A língua sendo um tecido mole, pode ser alterada por qualquer movimento de extensão ou flexão da cabeça^{16,17}.

Em sua evolução histórica a Fonoaudiologia frequentemente baseia-se em análises subjetivas, não padronizadas, para a avaliação da posição da língua. A importância de uma análise objetiva decorre da necessidade de obtenção de dados clínicos, que comprovem as possibilidades de acomodação da língua em cada caso. É

importante o uso da análise radiográfica com utilização de contraste, seguindo normas que assegurem a manutenção da posição da coluna cervical e do complexo orofacial, para complementar a análise fonoaudiológica das estruturas do sistema estomatognático^{16,17}.

Sabe-se que a postura corporal global interfere na posição da cabeça, que por sua vez é diretamente responsável pela postura da mandíbula e da língua na cavidade oral. Isso é, comprovado porque há, na relação do crânio com a coluna cervical, uma intervenção entre mandíbula e osso hióide. A relação entre sistema estomatognático e postura de cabeça também pode ser estabelecida se considerarmos que as duas regiões possuem algumas conexões nervosas em comum. A posição anormal da cabeça altera as relações bio-mecânicas crânio-faciais e crânio-mandibulares influenciando no crescimento e na postura corporal do indivíduo, sendo importante a interceptação dos desvios funcionais nos seus estágios iniciais¹⁸⁻²⁰.

A cabeça mal posicionada em relação ao pescoço compromete sua musculatura (principalmente o músculo escaleno, o esternocleidomastóideo e o platísmo) e acarreta alterações para a coluna no intuito de compensação²¹.

Apenas quando conhecemos os processos fisiológicos normais é possível entender os diversos processos patológicos na região do complexo orofacial. Função é cada atividade e cada mudança. É o termo genérico que relaciona cada parte do complexo orofacial e os transforma num sistema dinâmico através de atividades coordenadas. A alteração de qualquer parte do complexo orofacial manifesta-se não apenas localmente, mas perturbando o equilíbrio do sistema orgânico. O sistema estomatognático não pode separar-se de sua relação com as estruturas anatômicas da cabeça e do pescoço, devendo ser examinadas e tratadas integralmente^{22,23}.

Existe um número crescente de trabalhos que apontam as inter-relações entre funções estomatognáticas e postura de cabeça ou postura corporal global, quer seja mostrando as influências dessas relações na postura dos órgãos fonoarticulatórios, ou apontando a importância de um correto posicionamento para a prática de exercícios orofaciais, ou ainda, propondo novos métodos de trabalho abrangendo técnicas corporais²⁴⁻²⁷.

Sabe-se que o corpo humano não é constituído por compartimentos estanques. Estuda-se seu funcionamento de forma dividida, por motivos didáticos, mas ele trabalha harmoniosamente de forma encadeada e organizada, se inter-relacionando. Encontrou-se significância entre a mastigação e a postura corporal. As alterações posturais devem ser corrigidas para que se possa ter uma mastigação e deglutição adequadas^{28,29}.

Deve-se observar a atitude postural funcional adequada sem deixar de lado os apoios e as funções dos pés, visando regular a postura com conceitos neurofisiológicos modernos e analisando como estes fatores incidem no complexo orofacial. As compensações, bloqueios e fixações corporais devem ser avaliados na postura global e relacionados aos movimentos e posturas orofaciais³⁰.

O uso de protocolos específicos de documentação fonoaudiológica tem melhorado o raciocínio clínico na busca de diagnóstico e prognóstico mais apropriado no distúrbio miofuncional orofacial³¹.

Atualmente, lança-se mão de exames complementares que não vem substituir o exame clínico que continua indispensável, utilizam-se documentações enriquecendo o nosso diagnóstico e prognóstico³².

A tecnologia fornece dados que facilitam não só a anamnese, mas o prognóstico, o tratamento fonoaudiológico e multidisciplinar²¹.

Partindo desta premissa, de que o fonoaudiólogo necessita da documentação como apoio para melhor desenvolver seu trabalho, é que se tem como objetivo propor um protocolo específico para documentação fotográfica do paciente na área de MO.

■ MÉTODOS

A casuística foi constituída por pacientes do Ambulatório de Respiração Oral da Disciplina de Otorrinolaringologia do Hospital das Clínicas da Universidade Estadual de Campinas.

Foram avaliados 50 pacientes, sendo excluídos os que não apresentavam respiração oral. Destes, 25 eram do gênero feminino e 25 do gênero masculino. A idade variou de 05 a 15 anos. A coleta foi realizada no segundo atendimento no próprio ambulatório.

Para esta proposta de documentação foi utilizada a câmera fotográfica digital Sony, modelo Mavica FD75, pela facilidade de rápida visualização e garantia do bom resultado³³.

Para fotos faciais, fixamos a câmera em um tripé a uma distância de 1,5m do paciente, que permaneceu sentado na frente do terapeuta. A centralização da fotografia foi feita no terço médio da sua face. Não foi utilizado zoom, exceto no registro do vedamento labial e da mordida com abridor de boca.

O paciente foi fotografado nos seguintes ângulos^{6,13}.

- Face com lábios entreabertos
- Face com vedamento labial
- Aproximação do vedamento labial
- Perfil facial com lábios entreabertos
- Perfil facial com vedamento labial
- Foto da mordida com abridor de boca.

Para fotos corporais, o paciente permaneceu de pé. A distância do paciente foi estabelecida de acordo com altura do mesmo. A centralização foi feita na região do umbigo.

- Vista anterior
- Vista posterior
- Vista lateral direita
- Vista lateral esquerda.

A iluminação deficiente ou superexposição da luz podem provocar sombras que acentuam pregas e cicatrizes, distorcendo uma realidade. Recomenda-se o flash eletrônico ou adaptar a sala como estúdio fotográfico para tomadas de fotografias pré e pós-tratamento^{33,34}.

Em relação ao fundo fotográfico, o mesmo precisa ser liso, uniforme e opaco para evitar reflexos³⁵.

No enquadramento da fotografia científica o motivo principal deve ficar no centro da moldura e nunca em posição excêntrica³⁶.

Alguns cuidados foram tomados no posicionamento do paciente para uma adequada padronização fotográfica. O mesmo manteve a cabeça posicionada com seu olhar dirigido horizontalmente. Para isso, foram afixados alguns pontos de referência demarcados previamente nas paredes da sala. É importante lembrar que para as fotografias da face e pescoço, a região cervical deve estar sempre descoberta, o paciente não deve portar óculos, boné, brincos, colar, jóias, lenço ou qualquer outro objeto e as mulheres não devem usar maquiagem.

Para que a documentação de imagens na pesquisa científica torne seus resultados passíveis de mensuração, é fundamental que sejam seguidas as padronizações propostas, principalmente quanto às posições e os ângulos fotográficos. Dessa forma, torna-se possível a reprodução das imagens para o mesmo e outros pacientes, assim como no pré e pós-tratamento³³.

Para a teleradiografia lateral contrastada, o paciente permaneceu em pé e descalço com a cabeça em posição de maior conforto. Foi espalhada uma camada fina de contraste de sulfato de bário sobre a superfície da língua e a radiografia foi tomada após uma deglutição espontânea.

A presente pesquisa foi aprovada pelo Comitê de Ética em Pesquisa do Centro de Especialização em Fonoaudiologia Clínica, sob número 164/05.

■ RESULTADOS

A análise comparativa das fotos pré e pós tratamento demonstra os resultados do tratamento mioterápico. É ilustrado apenas um caso como exemplificação da proposta.

O caso demonstrado neste artigo é do gênero masculino, 14 anos, respirador oral por desvio de septo. O tratamento fonoterápico iniciou-se após a cirurgia de correção do desvio de septo nasal. Iniciou o tratamento em 05/02/2003 e terminou em 07/08/2003, portanto com intervalo de seis meses de tratamento.

Na seqüência são apresentadas as documentações fotográficas comparando o pré e o pós-tratamento fonoaudiológico.

Na Figura 1, realizada com o paciente com os lábios entreabertos, pode-se observar que o lábio superior está levemente encurtado, pois a gengiva da região incisiva está exposta, e as comissuras labiais apresentam-se levemente abaixadas. Já na Figura 2 (pós-tratamento), nota-se que o lábio superior está mais ativo cobrindo toda a gengiva antes exposta.

Na Figura 3 (pré-tratamento), nota-se abaixamento das comissuras labiais com assimetrias, em que a comissura direita apresenta-se mais abaixada comparada com a esquerda. A mesma assimetria manifesta-se em toda a face, nas narinas e nos olhos. Na Figura 4 (pós-tratamento), nota-se um equilíbrio facial.

A Figura 5 (pré-tratamento) ressalta-se a hiperatividade da região do mento, assim como a sucção labial executada pelo paciente para conseguir vedar os lábios. No pós-tratamento (Figura 6) nota-se o quanto a musculatura mental se equilibrou, assim como os lábios.

No perfil facial pré-tratamento é evidente a anteriorização da mandíbula e de toda hiperatividade do mento. O ângulo naso-labial apresenta-se aberto (Figura 7). Na Figura 8 (pós-tratamento) nota-se modificação da postura da mandíbula, diminuição do ângulo naso-labial e equilíbrio da musculatura mental e labial.

A Figura 9 (pré-tratamento) demonstra a oclusão dentária com uma linha de espaçamento entre os dentes. Na Figura 10 (pós-tratamento) a oclusão dentária apresenta-se equilibrada, com todos os encaixes dentários.

Na análise corporal, o fonoaudiólogo pode verificar a ocorrência ou não de alterações posturais, para que, se necessário, realizar o encaminhamento adequado.

A Figura 11 (foto corporal frontal) demonstra as assimetrias de ombros, mamilos, mãos; observa-se também a inclinação da cabeça para a esquerda.

Na Figura 12 (foto corporal dorsal) verifica-se a assimetria de ombros mais evidenciada, assimetria de altura das mãos e o "S" na coluna vertebral deflagrando uma possível escoliose.

Nas Figuras 13 e 14 observa-se a relação de cabeça e pescoço com o corpo e, neste caso, a cabeça apresenta-se anteriorizada em relação ao corpo. Nota-se também uma hiperextensão de joelhos. Somando aos achados das Figuras 11 e 12, foi sugerido o encaminhamento para um fisioterapeuta realizar uma avaliação mais aprofundada da postura corporal^{6,13}.

A Figura 15 demonstra a posição habitual da língua que neste caso encontra-se com o ápice e dorso lingual rebaixados sem vedamento posterior com palato mole^{16,17}.

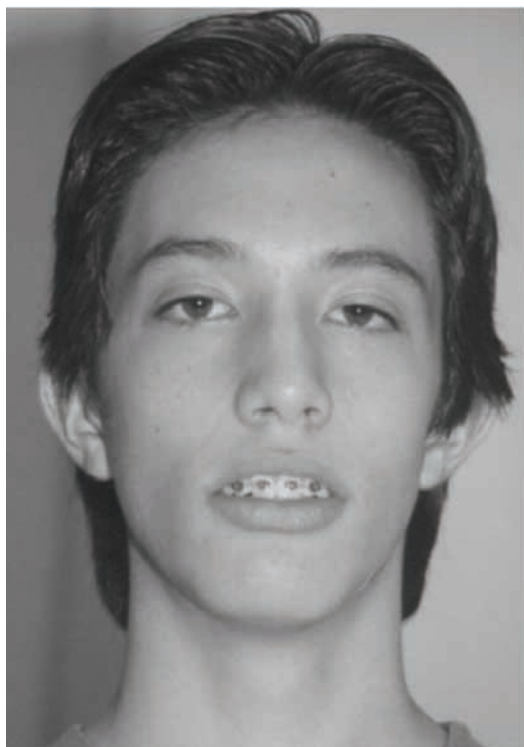

Figura 1 - Face frontal com lábios entreabertos Pré-tratamento (05/02/2003)

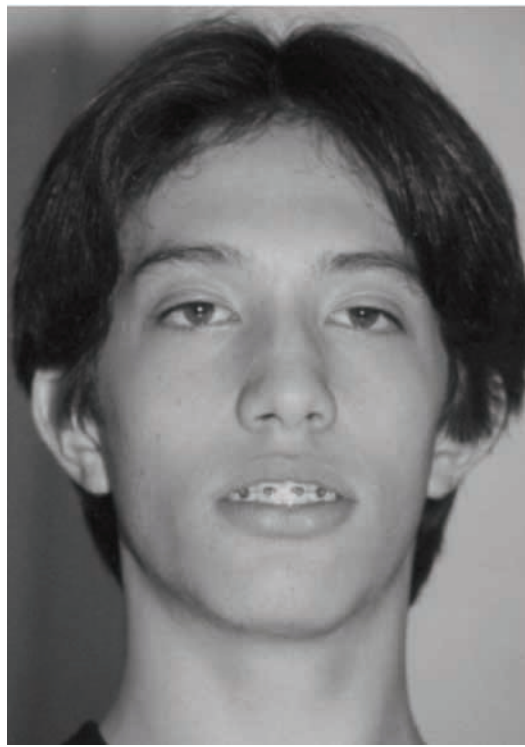
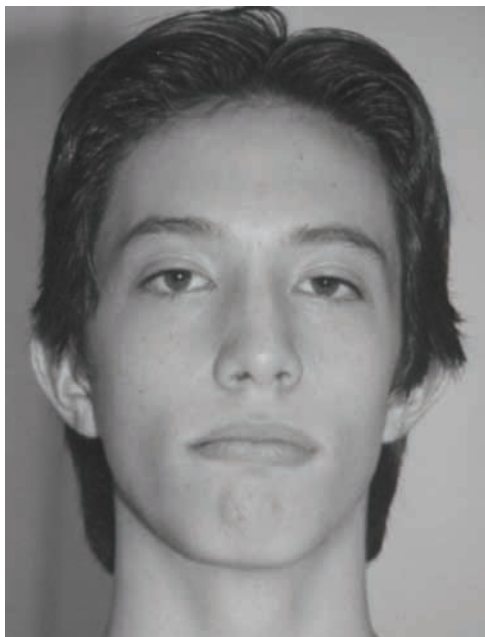
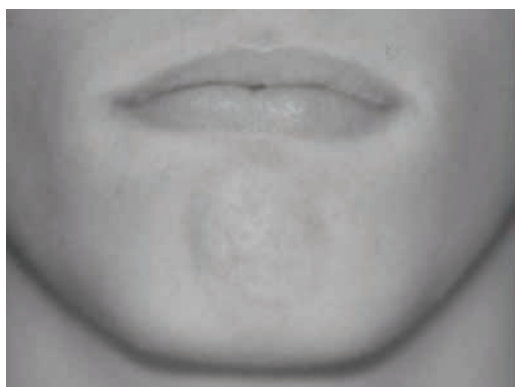Figura 2 - Face frontal com lábios entreabertos Pós-tratamento (07/08/2003)



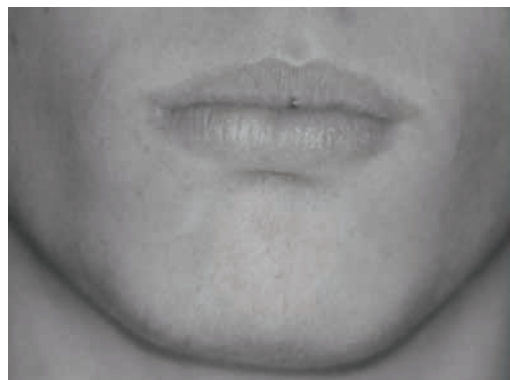**Figura 3 - Face frontal com oclusão labial
Pré-tratamento (05/02/2003)**



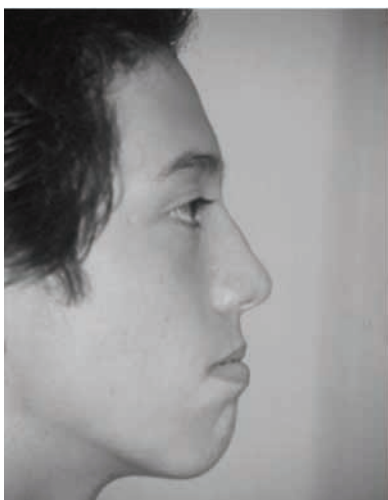**Figura 4 - Face frontal com oclusão labial
Pós-tratamento (07/08/2003)**



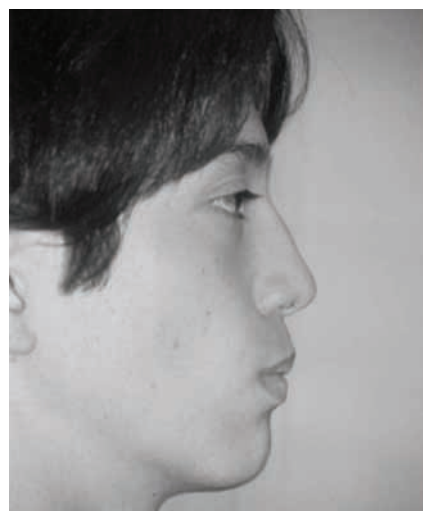**Figura 5 - Definição maior da oclusão labial
Pré-tratamento (05/02/2003)**



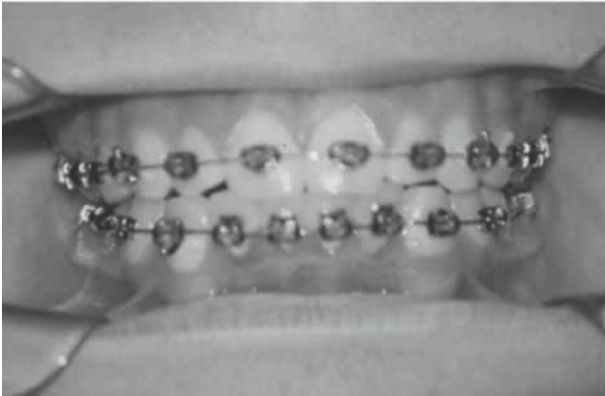**Figura 6 - Definição maior da oclusão labial
Pós-tratamento (07/08/2003)**



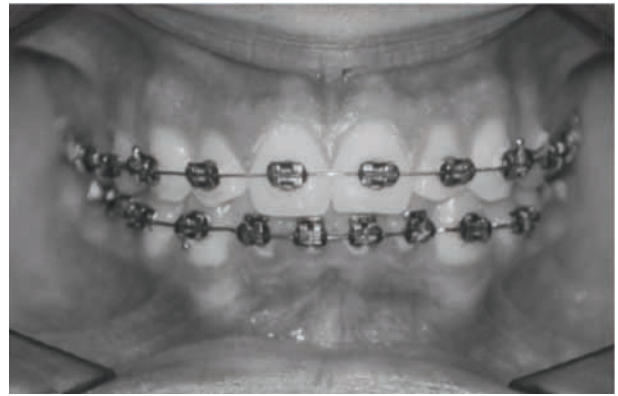
**Figura 7 - Perfil facial
Pré-tratamento (05/02/2003)**



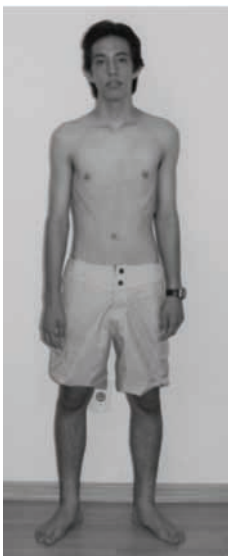**Figura 8 - Perfil facial
Pós-tratamento (07/08/2003)**



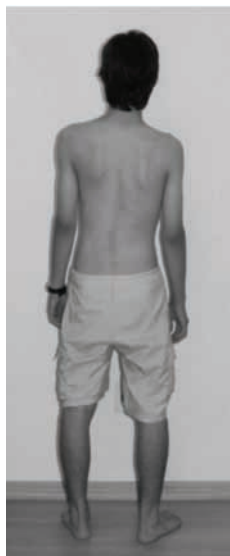
**Figura 9 - Oclusão dentária
Pré-tratamento fonoaudiológico (05/02/2003)**



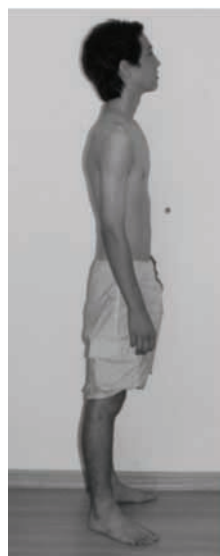**Figura 10 - Oclusão dentária
Pós-tratamento fonoaudiológico (07/08/2003)**



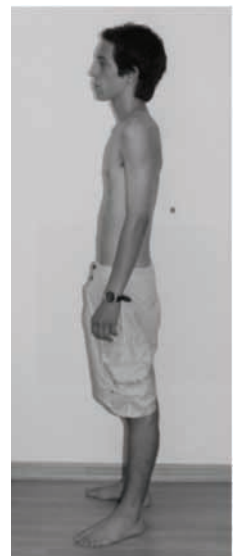**Figura 11 -
Foto corporal frontal**



**Figura 12 -
Foto corporal dorsal**



**Figura 13 -
Foto corporal direito**



**Figura 14 -
Foto corporal esquerdo**

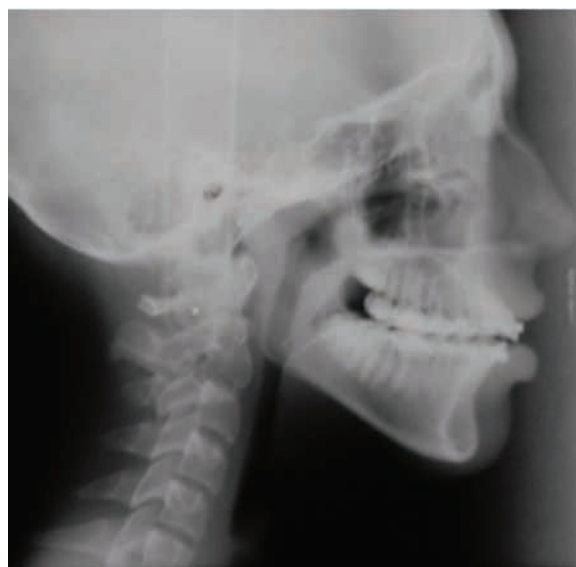

Figura 15 - Teleradiografia lateral com contraste na língua - PHL: Ápice e dorso da língua rebaixados sem vedamento posterior em palato mole

■ DISCUSSÃO

Por meio da documentação fotográfica proposta pode-se observar com clareza a real evolução do paciente durante o processo terapêutico, bem como utilizar o material como auxílio nas orientações e explicações dadas ao mesmo.

Muitos autores já relatavam a necessidade da busca de artifícios que colaborassem com a avaliação fonoaudiológica no sentido de torná-la mais objetiva^{2-10,31}.

Afirmam ainda que, a utilização de acompanhamento fotográfico é muito importante, pois é possível concretizar tal trabalho, mostrando a evolução do tratamento além de ser um recurso que enriquece muito a terapêutica^{6,9}.

Vale lembrar que a utilização de exames complementares não vem substituir de modo algum o exame clínico detalhado que continua fundamental e indispensável^{6,14,21}.

Conforme demonstrou a literatura, é fundamental analisar o complexo orofacial junto à postura corporal, uma vez que o sistema estomatognático não pode separar-se de sua relação com a cabeça e o pescoço, sendo eles indissociáveis, tal como uma unidade sincrônica^{13,14,18,20,23,28,30}.

As imagens registradas facilitam uma visão mais ampla quanto à relação craniocervical, permitindo o

fonoaudiólogo pensar sobre as compensações adotadas por cada indivíduo, bem como a necessidade de intervenção de outros profissionais para melhor evolução do caso.

É importante que o fonoaudiólogo desperte seu interesse pela pesquisa e divulgação de resultados obtidos no atendimento clínico, pois assim, poderá dividir experiências e multiplicar conhecimentos na sua própria área ou nas áreas afins.

Portanto, um mesmo protocolo, aplicado sempre da mesma maneira, em muitos indivíduos, fornece muitas possibilidades, pois se torna um verdadeiro banco de dados².

Este trabalho traz uma proposta para a padronização da documentação fonoaudiológica para os casos de Motricidade Oral, sugerindo a complementação de fotos corporais e do raio-X de língua. Todos os outros trabalhos publicados sobre documentação fotográfica não têm o foco nas relações posturais, assim como o posicionamento habitual da língua^{4-6,9,31-35}.

■ CONCLUSÃO

Concluiu-se que a documentação proposta auxilia no diagnóstico e no estudo do prognóstico do paciente, bem como pode ser utilizada como material auxiliar nas orientações a pais e paciente.

ABSTRACT

Purpose: to propose a specific protocol for photographic register of Oral Motricity patients. **Methods:** a digital camera mounted on a tripod was used. Standardized photos of body and face were taken. A tele-radiography modified by using contrast with barium which was spread over the patient's tongue was taken. **Result:** the pictures made easy the visualization of our therapeutic results. **Conclusion:** so far it is possible to conclude that the proposed documentation helps in the diagnosis process and prognosis analysis, and it may be used as supplementary material for guiding patients and parents on the best treatment to follow.

KEYWORDS: Documentation; Photography; Speech, Language and Hearing Sciences

■ REFERÊNCIAS

1. Documentos oficiais 01/2001 e 02/2002 do Comitê de Motricidade Oral (MO) da Sociedade Brasileira de Fonoaudiologia (SBFa).
2. Marchesan IQ. Protocolo de avaliação miofuncional orofacial. In: Krakauer LH, Di Francesco RC, Marchesan IQ, organizadores. Respiração oral: abordagem interdisciplinar. São José dos Campos: Pulso; 2003. p. 55-80.
3. Rahal A, Pierotti S. Eletromiografia e cefalometria na fonoaudiologia. In: Ferreira LP, Befi-Lopes DM, Limongi SCO, organizadores. Tratado de Fonoaudiologia. São Paulo: Roca; 2004. p. 237-53.
4. Marchesan IQ. Como avalio e trato as alterações da deglutição. In: Marchesan IQ, organizadora. Tratamento da deglutição: a atuação do fonoaudiólogo em diferentes países. São José dos Campos: Pulso; 2005. p. 149-211.
5. Marchesan IQ. Avaliando e tratando o sistema estomatognático. In: Lopes Filho OC, organizador. Tratado de fonoaudiologia. São Paulo: Roca; 1997. p. 763-80.
6. Tessitore A. Abordagem mioterápica com estimulação de pontos motores da face. In: Marchesan IQ, Bolaffi C, Gomes ICD, Zorzi JL, organizadores. Tópicos de fonoaudiologia. v. 2. São Paulo: Lovise. 1995. p. 75-82.
7. Junqueira P. Avaliação e diagnóstico fonoaudiológico em motricidade oral. In: Ferreira LP, Befi-Lopes DM, Limongi SCO, organizadores. Tratado de fonoaudiologia. São Pau-

lo: Roca; 2004. p. 230-6.

8. Rahal A, Lopasso FP. Eletromiografia dos músculos masseteres e supra-hióideos em mulheres com oclusão normal e com má oclusão classe I de Angle durante a fase oral da deglutição. *Rev CEFAC*. 2004; 6(4):370-5.

9. Tanigute CC. A documentação como ferramenta para o diagnóstico e controle de terapia. In: Marchesan IQ, organizadora. Tratamento da deglutição: a atuação do fonoaudiólogo em diferentes países. São José dos Campos: Pulso; 2005. p.107-16.

10. Carvalho GD. SOS respirador bucal: uma visão funcional e clínica da amamentação. São Paulo: Lovise; 2003. 63 p.

11. Tessitore A. Intervenção fonoaudiológica breve junto à odontologia. In: Sociedade Brasileira de Fonoaudiologia, organizadora. Fonoaudiologia hoje. *Collectanea Symposium – Série Medicina & Saúde*. São Paulo: Frôntis; 1998. p. 111-20.

12. Marchesan IQ. Avaliação e terapia dos problemas da respiração. In: Marchesan IQ, organizadora. Fundamentos em fonoaudiologia: aspectos clínicos da motricidade oral. Rio de Janeiro: Guanabara Koogan. 1998. p. 23-6.

13. Tessitore A. Alterações oromiofuncionais em respiradores orais. In: Ferreira LP, Befi-Lopes DM, Limongi SCO, organizadores. Tratado de Fonoaudiologia. São Paulo: Roca; 2004. p. 261-76.

14. Rocabado M. Relaciones biomecánicas de las regiones craneales, cervicales e hioideas. *Ortodoncia*. 1994; 58(115):51-6.

15. Silva APPP, Vitaliui RAB, Martinez M, Chiappetta ALML. Correlação entre postura corporal e mastigação após a dentição mista. *Rev CEFAC*. 2004; 6(4):363-9.

16. Tessitore A, Crespo NA. Análise radiográfica da posição habitual de repouso da língua. *Pró-Fono R Atual Cient*. 2002; 14(1):7-16.

17. Mory MR, Baroni LEC, Tessitore A, Assencio-Ferreira VJ. Análise radiográfica da posição habitual da língua nos portadores de distocclusão. *Rev CEFAC*. 2003; 5(6):231-4.

18. Silva KLL, Limongi SCO, Flabiano FO, De Val DC. Relação entre a postura corporal e a respiração em crianças com alterações sensorio-motoras. *Rev Soc Bras Fonoaudiol*. 2004; 9(1):25-31.

19. Carvalho FM. O respirador bucal na visão da fisio-

terapia. In: Coelho-Ferraz MJP, organizadora. Respirador bucal uma visão multidisciplinar. São Paulo: Lovise; 2005. p. 209-18.

20. César AM, Garibaldi A, Di Nino CQM, Krakauer L. A influência da postura de cabeça no padrão mastigatório. *Rev CEFAC*. 2004; 6(3):259-65.

21. Mendes AFT, Barbosa TC, Nicolosi R. Enfoque fonoaudiológico. In: Coelho-Ferraz, organizadora. Respirador bucal uma visão multidisciplinar. São Paulo: Lovise; 2005. p. 181-94.

22. Castillo-Morales R. Terapia de regulação orofacial. São Paulo: Memnon; 1999. 195 p.

23. Krakauer LH, Guilherme A. Relação entre respiração bucal e alterações posturais em crianças: uma análise descritiva. *Rev Soc Bras Fonoaudiol*. 1998; 2(1):18-25.

24. Sampaio MA. O respirador bucal uma visão holística. In: Coelho-Ferraz, organizadora. Respirador bucal uma visão multidisciplinar. São Paulo: Lovise; 2005. p. 63-78.

25. Walpin LA. Posture: the process of body use: principles and determinants. In: Gelb H. *New concepts in craniomandibular and chronic pain management*. London: Mosby-Wolfe; 1994. p. 373.

26. Cunha DA, Silva HJ, Fontes MC, Paixão C, Maciel A. Reeducação postural global (RPG): contribuições ao paciente respirador oral em fonoterapia. *Rev Soc Bras Fonoaudiol*. 2002; 7(2):53-9.

27. Vilanueva P, Valenzuela S, Santander H, Zúñiga C, Ravera MJ, Miralles R. Efecto de la postura de cabeza em mediciones de la vía aérea. *Rev CEFAC*. 2004; 6(1):44-8.

28. Barbarisi FG, El Hage SMD, Tessitore A, Mitre EI. Atuação do impluso distal de pés e mãos na emissão da sílaba (te). *Rev CEFAC*. 2004; 6(4):350-7.

29. Bonatto MTRL, Silva MAA, Costa HO. A relação entre respiração e sistema sensorio-motor oral em crianças disfônicas. *Rev CEFAC*. 2004; 6(1):58-66.

30. El Hage SMD. Proposta fonoaudiológica para avaliação da alimentação em pacientes com paralisia cerebral: abordagem preliminar. *Rev Cienc Med*. 2001; 10(2):57-63.

31. Silva JH, Cunha DA. Avaliação e tratamento das alterações da deglutição. In: Marchesan IQ, organizadora. Tratamento da deglutição: a atuação do fonoaudiológico em diferentes países. São José dos Campos: Pulso; 2005. p. 133-48.

32. Silva HJ, Cunha DA. Considerações sobre o uso do paquímetro em motricidade oral. *Rev Cons Fed Fonoaudiol*. 2003; 2(4):59-64.

33. Hochman B, Nahas FX, Ferreira LM. Fotografia aplicada na pesquisa clínico-cirúrgica. *Acta Cir Bras*. 2005; 20(2):19-25.

34. Morello DC, Converse JM, Allen D. Making uniform photographic records in plastic surgery. *Plast Reconstr Surg*. 1977; 59(3):366-72.

35. DiBernardo BE, Adams RL, Krause J, Fiorillo MA, Gheradini G. Photographic standards in plastic surgery. *Plast Reconstr Surg*. 1998; 102(2):559-68.

36. Zarem HA. Standards of photography. *Plast Reconstr Surg*. 1984; 74(1):137-46.

Recebido em: 19/07/2006

Aceito em: 09/10/2006

Endereço para correspondência:

Rua Boaventura do Amaral, 736 / 91

Campinas – SP

CEP: 13015-190

Tel: (19) 32540342

E-mail: michellycs@hotmail.com