

Eletromiografia da laringe: estudo da contribuição diagnóstica em 30 pacientes com imobilidade de prega vocal

Larynx electromyography: study of the diagnostic contribution in 30 patients carrying vocal fold immobility

Agrício N. Crespo¹, Aline E. Wolf², Paulo A. Kimaid³,
Elizabeth Quagliato⁴, Maura Viana⁵

Palavras-chave: Eletromiografia, laringe, paralisia.
Key words: Eletromyography, larynx, paralysis.

Resumo / Summary

Introdução: A eletromiografia (EMG) é utilizada para diagnóstico e prognóstico de doenças neuromusculares. **Objetivo:** avaliar a contribuição da EMG no diagnóstico da imobilidade de prega vocal. **Forma de estudo:** Clínico prospectivo. **Material e Método:** Para avaliação da contribuição diagnóstica trinta pacientes com imobilidade de prega vocal foram divididos em três grupos de acordo com a hipótese diagnóstica firmada clinicamente e submetidos a exame eletromiográfico de laringe. **Resultados:** A EMGL diagnosticou lesão neuropática periférica, lesão neuropática central ou fixação cricoarínóideia em todos os casos de prega vocal imóvel sem causa definida. Nos casos de prega vocal imóvel por trauma mecânico definido clinicamente, a EMGL confirmou lesão neuropática periférica em 70% dos casos, e determinou outra causa em 30% (neuropatia por compressão, miopatia e fixação cricoarínóideia). Nos pacientes com prega vocal imóvel por possível compressão tumoral definida clinicamente, a EMGL confirmou lesão neuropática crônica. **Conclusão:** A EMGL contribui para a precisão do diagnóstico da imobilidade de prega vocal.

Introdução: Electromyography (EMG) is a technique developed and used in neurology for diagnosis and prognostic definition of neuromuscular diseases. **Study design:** Clinical prospective. **Material and method:** Thirty (30) patients with vocal fold immobility have been grouped according to the diagnostic hypothesis clinically established. **Results:** EMGL diagnosed peripheral neuropathic injury, central neuropathic injury or fixation of the cricoarytenoid in all patients who presented vocal fold immobility with no defined cause. In those patients carrying vocal fold immobility on account of mechanical traumatic cause, clinically so defined, EMGL confirmed peripheral neuropathic injury in 70% of the cases and for the remaining 30% of the cases, it determined other causes such as peripheral neuropathic of compression, myopia and fixation of the cricoarytenoid. **Conclusion:** EMGL confirmed a chronic neuropathic injury in those patients carrying vocal fold immobility by virtue of compression caused by a possible clinically defined tumor.

¹ Professor Doutor, coordenador da disciplina de otorrinolaringologia e cirurgia de cabeça e pescoço da UNICAMP.

² Fonoaudióloga, mestranda em ciências biomédicas pela faculdade de ciências médicas – UNICAMP.

³ Doutorando em ciências médicas – neurologia UNICAMP.

⁴ Professora Doutora do departamento de Neurologia da UNICAMP.

⁵ Médica neurologista do departamento de Neurologia da UNICAMP.

Endereço para correspondência: Aline E. Wolf – Rua Jaime Sequier, 508, Parque Taquaral – Campinas – SP
13070-140 Tel (0xx19)3241-8600 / 9790-1872

Fax: (0xx19) 3241-7152 – E-mail: alinewolf@aol.com

Trabalho financiado pelo CNPQ.

Artigo recebido em 13 de setembro de 2001. Artigo aceito em 25 de abril de 2002.

INTRODUÇÃO

A eletromiografia (EMG) é técnica amplamente desenvolvida e utilizada em neurologia para diagnóstico e definição prognóstica em diversas doenças neuromusculares. Consiste na captação de potenciais de ação muscular através de eletrodos posicionados na superfície ou inseridos na musculatura. A eletromiografia laríngea (EMGL) é pouco utilizada na prática clínica em nosso meio. De acordo com a literatura, a EMGL traz informações relevantes para o diagnóstico, prognóstico^{1,2,3,4,5} e topodiagnóstico⁶ de alterações da mobilidade laríngea. Contribui, também, para a localização do músculo intrínseco na injeção de toxina botulínica⁷.

A primeira referência à EMGL encontrada na literatura, de 1944, já define a técnica como recurso complementar à avaliação clínica⁸. Desde então, o estudo da atividade elétrica dos músculos intrínsecos da laringe vem despertando o interesse dos pesquisadores.

A EMGL pode determinar o tipo de doença, contribuir para o topodiagnóstico e diferenciar desordens centrais de periféricas⁶. A avaliação eletromiográfica dos músculos tiroaritenóideo (TA), cricotiróideo (CT) e cricoaritenóideo posterior (CAP) proporciona a diferenciação entre alteração neuropática, miopática, ou decorrente de fixação de cartilagens⁹.

Traçados eletromiográficos normais indicam anquilose cricoaritenóidea ou luxação. Traçados característicos de deservação sugerem comprometimento periférico. Padrão eletromiográfico sem deservação, com traçado rarefeito e potenciais de ação da unidade motora (PAUMs) com morfologia normal, indica comprometimento do sistema nervoso central e, por fim, padrões miopáticos, indicam comprometimento muscular¹⁰.

A avaliação de alteração neurológica da laringe não deve se restringir apenas à videoscopia. É importante que inclua, também, exame clínico, videoestroboscópico e eletromiográfico, tornando-se valiosa na investigação dos mecanismos de controle motor laríngeo, determinando a natureza e o local da lesão e influenciando na decisão terapêutica.

Geralmente, imobilidades de prega vocal sem recuperação espontânea por períodos de observação maior do que seis meses são consideradas irreversíveis e os pacientes são submetidos a tratamento cirúrgico¹¹. Nas situações em que os sinais eletromiográficos indiquem prognóstico desfavorável, esse tempo de observação pode ser dispensado.

A EMGL tem sido pouco utilizada em nossa prática clínica. Acreditamos que este fato seja conseqüência das dificuldades técnicas que se referem a técnica de inserção, tipos de eletrodo e variação anatômica, e dificuldades de interpretação do traçado eletromiográfico pois o otorrinolaringologista é familiarizado com a anatomia e fisiologia laríngea

e nem sempre conhece os achados eletrofisiológicos. É um exame que necessita de equipe composta por otorrinolaringologista e eletrofisiologista. Além disso, persistem controvérsias quanto à sua verdadeira eficácia como recurso complementar ao diagnóstico e à conduta terapêutica⁷.

O tempo decorrido entre o início da imobilidade e a realização do exame eletromiográfico é importante para a interpretação dos achados. Com a realização da EMGL pode-se obter traçados eletrofisiológicos indicativos de lesões agudas ou crônicas. A EMGL perde valor quando desvinculada dos achados clínicos e da história do paciente.

O objetivo deste estudo é avaliar a contribuição diagnóstica da eletromiografia nas alterações de mobilidade de prega vocal.

MATERIAL E MÉTODO

Foram avaliados 30 pacientes com imobilidade de prega vocal, atendidos pelo Centro Campinas de Otorrinolaringologia e Cirurgia de Cabeça e Pescoço, de maio de 2000 a maio de 2001. As idades variavam de 18 a 79 anos (média: 53,7), sendo 15 do sexo masculino e 15 do sexo feminino. Os critérios de inclusão na amostra levaram em consideração a presença de imobilidade de prega vocal, com diagnóstico firmado por videolaringoscopia, pelo mesmo otorrinolaringologista, e idade superior a 18 anos.

Para estudo da contribuição da EMGL ao diagnóstico, os pacientes foram separados em três grupos de acordo com a hipótese diagnóstica firmada clinicamente, com base na história pregressa do doente, no exame físico e em outros exames subsidiários: grupo A (sem causa definida – 16 casos), grupo B (imobilidade decorrente de trauma – 10 casos, sendo nove de origem cirúrgica e o décimo decorrente de compressão externa) e grupo C (imobilidade decorrente de possível compressão tumoral – quatro casos).

Todos os pacientes foram submetidos a eletromiografia laríngea (EMGL) com exames padronizados, utilizando-se sempre o mesmo equipamento, pelos especialistas da equipe de autores deste trabalho (otorrinolaringologista e eletroneuromiografista).

Foram estudados os músculos tiroaritenóideo (TA) em todos os pacientes, cricotiróideo (CT) e cricoaritenóideo posterior (CAP) quando possível tecnicamente, ou seja naqueles em que os referenciais anatômicos de superfície permitiam a localização precisa do músculo, utilizando-se a seqüência:

- punção do músculo TA à esquerda e à direita, com registro dos potenciais elétricos durante respiração espontânea (repouso – contração mínima) e emissão prolongada do /e/ (contração muscular), em *pitch* habitual;
- punção do músculo CT à esquerda e à direita, com registro dos potenciais elétricos durante respiração espontânea (repouso – contração mínima) e na emissão prolongada do /i/ em *pitch* agudo (contração muscular);

- rotação digital da cartilagem tiróide e punção do músculo CAP, com registros dos potenciais elétricos durante a respiração espontânea (contração mínima), emissão prolongada do /e/ em *pitch* habitual (repouso) e na inspiração profunda (contração muscular máxima).

Os registros foram obtidos com equipamento Nihon Kohden, modelo Neuropack Σ de 4 canais, razão de modo comum de rejeição maior que 94 Db, com filtro de banda passante entre 20 a 5 000 Hz, base de tempo de 10 ms/cm e sensibilidade variando de 100 a 500 µV. Foram utilizados eletrodos concêntricos de agulha, Nihon Kohden modelo NM 131, de 30 mm. Todos os registros foram gravados em disquetes.

A análise eletromiográfica foi realizada durante o “repouso – menor atividade obtida” e durante a ativação muscular. Os músculos laríngeos não tem ação agonista e antagonista definida claramente como em outros músculos. Podemos observar tal fato pela ausência de silêncio elétrico durante o repouso muscular, e em função disto, usamos o termo repouso muscular para designar a menor atividade obtida. Na avaliação em “repouso muscular”, foram observados e classificados os eventos eletrofisiológico: atividade de inserção (AI) – normal ou aumentada; onda aguda positiva (OAP) – ausente ou presente; fibrilação (FIB) – ausente ou presente; fasciculação (FAS) – ausente ou presente; descarga repetitiva complexa (DRC) – ausente ou presente. Durante a ativação muscular foram observados e classificados os eventos eletrofisiológicos: recrutamento das unidades motoras (REC) – normal, aumentado, diminuído; duração dos potenciais de ação da unidade motora (DUR) – normal, aumentada, diminuída; potencil polifásico (POL) – ausente ou presente; amplitude dos potenciais de ação das unidades motoras (AMPL) – normal ou aumentada; padrão de interferência do traçado eletromiográfico obtido – rarefeito (R) ou interferencial (INT).

Os registros eletromiográficos determinaram a classificação das lesões quanto ao tipo (neuropático, miopático) e quanto ao tempo de evolução do processo (recente, crônico):

- neuropática periférica (2º neurônio motor) – presença de atividade espontânea e/ou potenciais de ação da unidade motora (PAUMs) com duração e amplitude aumentadas e/ou com traçado de esforço máximo rarefeito;
- neuropática central (1º neurônio motor) – ausência de atividade espontânea e/ou potenciais de ação da unidade motora (PAUMs) com morfologia normal e com traçado de esforço máximo rarefeito;
- miopática – PAUMs com duração diminuída, amplitude normal ou diminuída e traçado de esforço máximo interferencial;
- recente – presença de atividade espontânea e PAUMs normais;
- crônico – duração e amplitude aumentadas, podendo

ocorrer potenciais polifásicos.

Nos casos de imobilidade unilateral, os resultados eletromiográficos nos músculos contralaterais foram utilizados como parâmetro de comparação intra-sujeito. Nos casos de imobilidade bilateral, foram avaliados ambos os lados.

Esta pesquisa foi analisada e autorizada pela Comissão de Ética da Faculdade de Ciências Médicas da UNICAMP.

RESULTADO

Dos 30 casos estudados, 17 apresentavam imobilidade de prega vocal esquerda, nove, imobilidade de prega vocal direita e quatro, imobilidade bilateral. Em 27 pacientes os exames eletromiográficos apresentaram alteração no mesmo lado imóvel observado na avaliação laringoscópica. Em três casos, os traçados eram normais. Dos 27 alterados, 24 mostraram lesão neuropática, dois eram compatíveis com o diagnóstico de lesão central e, em um único caso, o resultado eletromiográfico indicou lesão miopática (Figura 1).

No grupo A, dos 16 pacientes com imobilidade de prega vocal sem causa definida, a EMGL determinou 12 casos com lesão no nervo periférico (casos 2, 4, 10, 12, 13, 14, 19, 21, 23, 26, 27 e 30), dois casos com fixação cricoaritenóidea (casos 3 e 5) e em dois casos (casos 11 e 25) indicou lesão no sistema nervoso central (Tabela 1, Gráfico 1).

No grupo B, composto por 10 casos cuja história clínica indicava imobilidade de prega vocal por possível trauma, observamos que a EMGL confirmou a lesão do nervo em sete casos (casos 6, 8, 18, 22, 24, 28 e 29) sugeriu lesão do nervo anterior ao trauma por provável compressão (caso 17), indicou lesão de músculo em um caso (caso 7) e indicou fixação cricoaritenóidea em um (caso 15) (Tabela 2 – Gráfico 2).

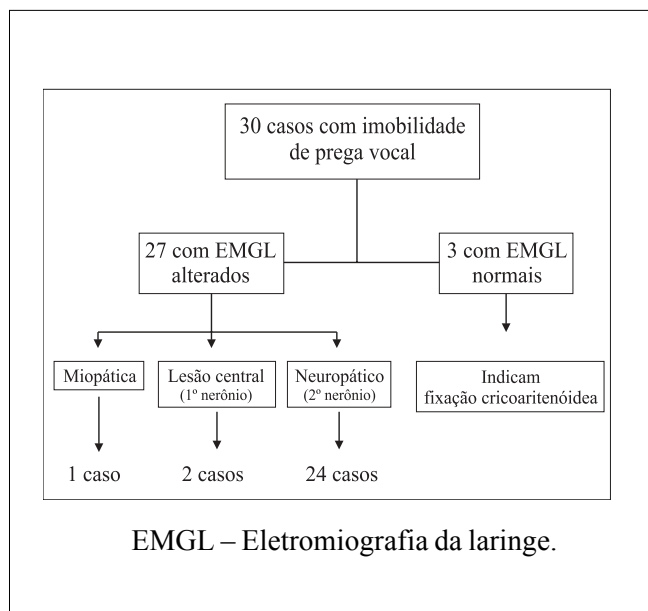


Figura 1. Fluxograma com as interpretações eletromiográficas de 30 casos de imobilidade de prega vocal.

Tabela 1. Grupo A – Imobilidade de prega vocal sem causa definida (n=16)

Caso	Duração	MM	Imob.	InterpretaçõesEMGL	Contribuição da EMGL
2	>180 d	TA E CAP E	IPVE	Lesão neuropática crônica NLR	Define lesão no nervo
3	>180 d	CAP ECAP D	IPVB	Exame Normal	Indica fixação das aritenóides
4	30 d	TA DCT DCAP D	IPVD	Lesão neuropática recente NLS e NLR,	Define lesão no nervo
5	>180 d	0	IPVE	Exame normal	Indica fixação das aritenóides
10	150 d	TA E/DCAPE/D	IPVB	Lesão neuropática crônica NLR bilateral,	Define lesão no nervo bilateral.
11	150 d	TA D	IPVD	Diminuição do padrão interferencial	Sugere lesão no SNC
12	90 d	TA ECAP E	IPVE	Lesão neuropática recente NLR	Define lesão no nervo
13	>180 d	TA ECAP E	IPVE	Lesão neuropática crônica NLR	Define lesão no nervo
14	>180 d	TA E	IPVE	Lesão neuropática crônica NLR	Define lesão no nervo
19	60 d	TA E	IPVE	Lesão neuropática crônica NLR	Define lesão no nervo.
21	90 d	TA D	IPVD	Lesão neuropática recente NLR	Define lesão no nervo
23	>180 d	TA E	IPVE	Lesão neuropática crônica NLR	Define lesão no nervo
25	>180 d	TA E/D	IPVB	Diminuição do padrão interferencial	Sugere lesão no SNC
26	>180 d	TA ECT ECAP E	IPVE	Lesão neuropática crônica NLS e NLR	Define lesão no nervo,
27	>180 d	TA DCAP D	IPVD	Lesão neuropática crônica NLR	Define lesão no nervo
30	150 d	TA D	IPVD	Lesão neuropática recente NLR	Define lesão no nervo

Legenda: Imob. – Imobilidade, IPVE – Imobilidade de prega vocal esquerda; IPVD – Imobilidade de prega vocal direita; IPVB – Imobilidade de prega vocal bilateral; NLR – Nervo laringeo recorrente; NLS – Nervo laringeo superior; d – dias; SNC – sistema nervoso central; Duração – tempo decorrido do início da queixa até exame eletromiográfico; EMGL – Eletromiografia de laringe. MM. – músculos com alterações, TA – músculo tiroaritenóideo, CT- músculo cricoaritenóideo, CAP – músculo cricoaritenóideo posterior, D –direito, E- esquerdo, D/E – esquerdo e direito, d – dias

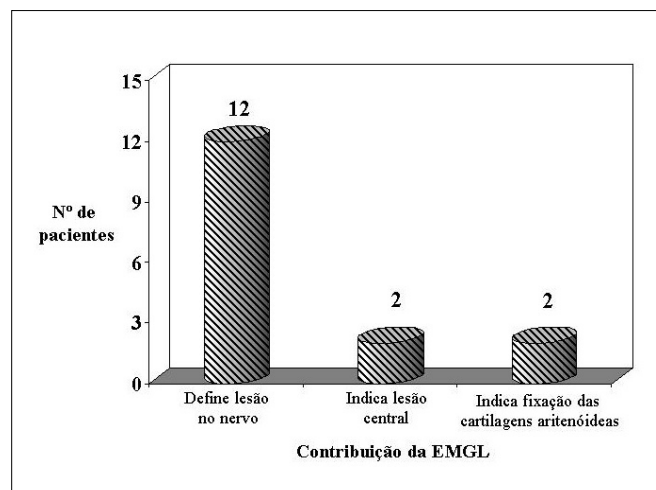


Gráfico 1. Contribuição da EMGL no estabelecimento do diagnóstico no Grupo A – Sem causa definida para a imobilidade da prega vocal. (n=16)

No grupo C, composto por quatro casos com hipótese diagnóstica de compressão tumoral, a EMGL revelou indicadores de lesão neuropática de instalação crônica sugerindo um fenômeno compressivo em 100% dos casos. No caso 20 foi constatada uma discrepância entre o tempo recente de início dos sintomas e os resultados da EMGL, que sugeriram lesão mais antiga (Tabela 3).

DISCUSSÃO

Desde a descrição original de Weddel e Feinstein⁸ em 1944, muitos trabalhos têm mostrado a importância da EMGL na investigação neurolaringológica, tanto para a conclusão diagnóstica, como para a avaliação de prognóstico¹⁻²², embora, em nosso meio poucos estejam familiarizados com a técnica. A avaliação das alterações neurológicas da laringe é complexa e requer exame laringológico, neurológico e estudos eletrofisiológicos que, em muitas situações não se restringe à laringe^{4,7,19}.

É consenso que uma prega vocal imóvel possa ser decorrente de alterações no controle central, na inervação, na musculatura ou, ainda, de mal funcionamento da articulação cricoaritenóidea. No entanto, a expressão “paralisia de prega vocal” é utilizada freqüentemente de forma indiscriminada. A laringoscopia e o exame clínico otorrinolaringológico permitem verificar a presença de imobilidade e inferir sobre uma possível causa, lembrando que a freqüência de prega vocal imóvel sem causa definida clinicamente é alta.

A EMGL permite a diferenciação entre alteração na inervação (paralisia), na musculatura (miopatia) e fixação das cartilagens aritenóideas (exame eletromiográfico normal), auxiliando o otorrinolaringologista na determinação diagnóstica e eventualmente modificando sua conduta clínica.

Neste estudo verificamos que no grupo A, constituído por 16 pacientes sem causa definida clinicamente, a EMGL

Tabela 2. Grupo B – Imobilidade de prega vocal por possível trauma mecânico (n=10)

Caso	Duração	MM	Imob.	Interpretação EMGL	Contribuição da EMGL
6	>180 d	TA E	IPVE	Lesão neuropática crônica NLR	Confirma lesão do nervo
7	41 d	TA E	IPVE	Lesão miopática TA D	Não há lesão do nervo, indica alteração inflamatória
8	> 180 d	TA ECT E	IPVE	Lesão neuropática crônica NLS e NLR	Confirma lesão do nervo
15	> 180 d	0	IPVB	Exame normal	Indica fixação das aritenóides
17	120 d	TA ECT E	IPVE	Lesão neuropática crônica NLR e NLS.	Lesão no nervo crônica, possivelmente anterior à cirurgia.
18	60 d	TA D	IPVD	Lesão neuropática recente NLR	Confirma lesão do nervo
22	60 d	TA ECT ECAP E	IPVD	Lesão neuropática recente NLR e NLS	Confirma lesão do nervo
24	> 180 d	TA DCT DCAPD	IPVD	Lesão neuropática crônica NLR e NLS	Confirma lesão do nervo
28	> 180 d	TA ECT ECAP E	IPVE	Lesão neuropática crônica NLR	Confirma lesão do nervo
29	>180 d	TA E	IPVE	Lesão neuropática crônica NLR	Confirma lesão do nervo

Legenda: Imob. – Imobilidade, IPVE – Imobilidade de prega vocal esquerda; IPVD – Imobilidade de prega vocal direita; IPVB – Imobilidade de prega vocal bilateral; NLR – Nervo laringeo recorrente; NLS – Nervo laringeo superior; d – dias; SNC – sistema nervoso central; Duração – tempo decorrido do início da queixa até exame eletromiográfico; EMGL – Eletromiografia de laringe. MM. – músculos com alterações, TA – músculo tiroaritenóideo, CT- músculo cricoaritenóideo, CAP – músculo cricoaritenóideo posterior, D –direito, E- esquerdo, D/E – esquerdo e direito, d – dias..

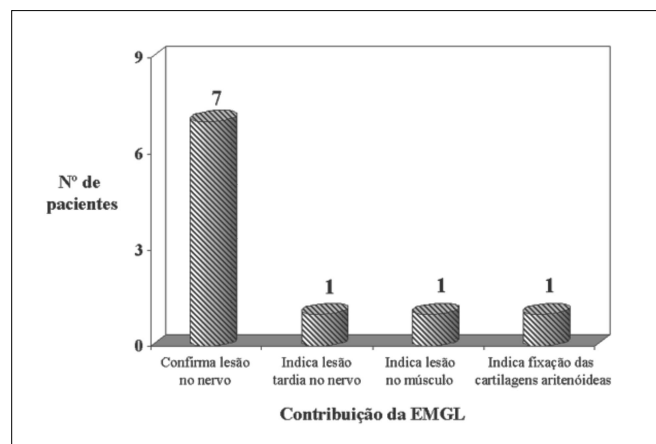


Gráfico 2. Contribuição da EMGL no estabelecimento do diagnóstico no Grupo B – Imobilidade decorrente de trauma definido por história clínica e exames subsidiários (n=10)

determinou 12 alterações neuropáticas, duas alterações no sistema nervoso central e dois exames normais sugerindo fixação das cartilagens aritenóideas.

No grupo B, dos 10 pacientes com imobilidade de prega vocal por possível trauma, definido por história clínica e exames subsidiários, oito apresentaram alterações eletromiográficas indicativas de neuropatia, um apresentou exame eletromiográfico normal (caso 15) e um apresentou alterações eletromiográficas indicativas de miopatia (caso 7).

O caso 15 foi inserido no grupo B por apresentar prega vocal imóvel bilateral e alterações vocais com início imediatamente após traumatismo causado por tentativa de

enforcamento. A EMGL revelou exame normal, sugestivo de fixação das cartilagens.

O caso 7 apresentou imobilidade de prega vocal esquerda e alteração vocal após tiroidectomia. O resultado eletromiográfico definiu lesão miopatia (potenciais polifásicos de curta duração), tendo sido atribuído ao traumatismo local das fibras musculares devido à entubação orotraqueal, como anteriormente referido na literatura¹⁹.

No grupo C, composto por quatro casos com imobilidade por possível compressão tumoral, a EMGL corroborou o diagnóstico clínico em todos.

Na maioria dos casos, os resultados eram de lesões neuropáticas, com características compatíveis com o tempo decorrido entre o início dos sintomas e a realização da EMGL, ou seja, a eletromiografia detectou lesões crônicas em pacientes cuja história era antiga. Entretanto, em dois casos (caso 17 e 20) os resultados eletromiográficos foram discrepantes em relação ao tempo de início dos sintomas informado pelos pacientes, sugerindo se tratar de processo mais antigo.

No caso 20, a causa da imobilidade era compressão tumoral (tumor no timo – diagnosticado por tomografia computadorizada), e os resultados EMGL eram compatíveis com lesão crônica, em discordância como o tempo de instalação da queixa de disfonia, que era recente (34 dias).

No caso 17, o paciente foi submetido a tiroidectomia e segundo relatado, apresentou alteração vocal imediata. A EMGL revelou lesão crônica dos nervos laríngeo recorrente e superior, sugerindo se tratar de lesão anterior à cirurgia. Esta condição ilustra a possível aplicação do método em causas judiciais.

As características eletromiográficas que foram

Tabela 3. Grupo C – Imobilidade de prega vocal por possível compressão tumoral. (n=4)

Caso	Duração	MM	Imob.	InterpretaçãoEMGL	Contribuição EMGL
1	> 180 d	TA E	IPVE	Lesão neuropática crônica NLR	Confirma lesão do nervo
9	180 d	TA DCT DCAP D	IPVD	Lesão neuropática crônica NLR e NLS	Confirma lesão do nervo
16	> 180 d	TA ECT E	IPVE	Lesão neuropática crônica NLR e NLS	Confirma lesão do nervo
20	34 d	TA E	IPVE	Lesão neuropática crônica NLR	Confirma lesão do nervo, questiona tempo de história

Legenda: Imob. – Imobilidade, IPVE – Imobilidade de prega vocal esquerda; IPVD – Imobilidade de prega vocal direita; NLR – Nervo laringeo recorrente; NLS – Nervo laringeo superior; d – dias; Duração – tempo decorrido do início da queixa até exame eletromiográfico; EMGL – Eletromiografia de laringe. MM. – músculos com alterações, TA – músculo tiroaritenóideo, CT- músculo cricoaritenóideo, CAP – músculo cricoaritenóideo posterior, D – direito, E- esquerdo.

discrepantes em relação ao tempo de história nos dois casos acima descritos foram semelhantes às encontradas nos demais pacientes, cuja etiologia era compressão tumoral. Embora poucos casos tenham sido avaliados precocemente, as alterações eletrofisiológicas nos casos traumáticos, onde a instalação da lesão foi abrupta, se mostraram consistentes com o tempo de início das queixas clínicas. Isso nos levou a concluir que, nos casos de paralisia por compressão tumoral, a manifestação clínica pode aparecer muito depois do início das alterações eletrofisiológicas. Provavelmente, esse fato se deva ao comprometimento lento e gradual dos axônios, permitindo o brotamento de prolongamentos colaterais da junção mioneural e a compensação clínica que os demais músculos da laringe, por aumento da ação sinérgica ou redução da antagonista, poderiam propiciar no início do processo.

Nos casos em que a instalação do processo neuropático ocorreu subitamente, a repercussão clínica é evidente e sempre referida pelo paciente, não possibilitando o mecanismo adaptativo proposto acima.

A definição prognóstica depende da comparação com padrões eletrofisiológicos esperados nas diversas fases evolutivas de uma paralisia, a exemplo do que ocorre com o nervo facial. Vários autores estudaram prognóstico experimentalmente na laringe de animais^{14,15,18}, e na laringe em humanos^{1,2,12,23}. No entanto, estes estudos não apresentaram resultados concordantes. Que critérios prevêm recuperação clínica espontânea da prega vocal imóvel? Quais critérios indicam evolução clínica desfavorável? O restabelecimento da mobilidade da prega vocal é sempre acompanhado de retorno à normalidade eletrofisiológica? Sinais eletromiográficos indicativos de recuperação correspondem à melhora clínica da função laríngea? São perguntas que permanecem com respostas controversas.

O estudo prognóstico das imobilidades da laringe depende de resultados eletromiográficos determinados cronologicamente em intervalos representativos da seqüência de degeneração e regeneração nervosa, já conhecidos em outros nervos²⁴⁻²⁷.

Dos 30 pacientes estudados, 24 realizaram a EMGL após 90 dias do início dos sintomas. A distribuição de nossa amostra (segunda coluna das tabelas 1, 2, 3) revelou que a avaliação neurolaringológica é quase sempre tardia em nosso meio. Interpretamos este fato em função das manifestações vocais encontradas nas imobilidades laríngeas, principalmente nas unilaterais, que, devido a características de tolerabilidade e aceitação social levam o doente a protelar a busca de atendimento médico especializado. Além disso, quando os recursos médicos são solicitados, nem sempre as equipes dominam completamente as possibilidades de contribuição que o exame eletromiográfico pode oferecer pois não está familiarizado com a avaliação neurolaringológica padronizada e com a utilização da EMGL como importante instrumento diagnóstico.

CONCLUSÕES

Quanto à contribuição diagnóstica do exame eletromiográfico em 30 casos de pacientes com imobilidade de prega vocal, pudemos concluir que:

- A EMGL diagnosticou lesão neuropática periférica, lesão neuropática central ou fixação cricoarinetóidea em todos os casos de prega vocal imóvel sem causa definida.
- Nos casos de prega vocal imóvel por trauma mecânico definido clinicamente, a EMGL confirmou lesão neuropática periférica em 70% dos casos, indicou lesão neuropática periférica de instalação lenta, sugerindo compressão em 10% e determinou outra causa em 20% (miopatia e fixação cricoaritenóidea).
- Nos pacientes com prega vocal imóvel por possível compressão tumoral definida clinicamente, a EMGL confirmou lesão neuropática de instalação crônica.
- A EMGL é importante recurso diagnóstico e depende de correlação clínica.
- Paciente com imobilidade de prega vocal não procura avaliação médica especializada no início dos sintomas e em nosso meio, a EMGL não é realizada nas fases iniciais da lesão.

REFERÊNCIAS BIBLIOGRÁFICAS

1. Gupta SR, Bastian RW. Use of laryngeal electromyography in prediction of recovery after vocal cord paralysis. *Muscle & Nerve* 1993;16:977-978.
2. Hirano M, Nozoe I, Shin T, Maeyama T. Electromyographic findings in recurrent laryngeal nerve paralysis. A study of 130 cases. *Practice Otologia Kyoto* 1974;67:231-242.
3. Kotby MN, Fadly E, Madkour O, Barakah A, Khidr A, Alloush T, Saleh M. Electromyography in neurolaryngology. *Journal of Voice* 1992;(2):159-187.
4. Lovelace RE, Blitzer A, Ludlow CL. Clinical Laryngeal Electromyography. In: Blitzer A, Sasaki CT, Fahn S, Brin A, Harris KS. – *Neurologic Disorders of the Larynx*. New York: Thieme Publishers; 1992. p.66-81.
5. Munin MC, Murry T, Rosen CA. Laryngeal electromyography. Diagnosis and prognostic applications. *Otolaryngologic Clinics of North America* 2000;4:759-771.
6. Rontal E, Rontal M, Silverman B, Kileny PR. The clinical differentiation between vocal cord paralysis and vocal cord fixation using electromyography. *Laryngoscope* 1993; 103:133-137.
7. Woodson GF. Clinical value of laryngeal EMG is dependent on experience of the clinician. *Arch Otolaryngol Head Neck Surg* 1998;124(4):476.
8. Weddel GB; Feinstein B. The electrical activity of the voluntary muscles in man under normal and pathological conditions. *Brain* 1944;67:178-242.
9. Yin SS, Qiu WW, Stucker FJ. Major patterns of laryngeal electromyography and their clinical application. *Laryngoscope* 1997;107:126-136.
10. Traissac L, Gioux M, Rovira HP, Henry C, Bertrand B. L'Electromyographie (EMG) du larynx dans le diagnostic des immobilités larynges spontanées ou post-thyroïdectomie. *Revue de Laryngologie* 1991;112(3):205-207.
11. Tucker HM. Vocal Cord Paralysis-1979: Etiology and Management. *Laryngoscope* 1980;89:504-507.
12. Faaborg-Andersen K. Electromyographic investigation of intrinsic laryngeal muscle in humans. *Acta Physiol Scand (suppl)* 1957;41, suppl 140.
13. Koufman JA, Walker FO, Johardji GM. The cricothyroid muscle does not influence vocal fold position in laryngeal paralysis. *Laryngoscope* 1995;105:368-372.
14. Mu L, Yang S. Electromyographic study on end-to-end anastomosis of the recurrent laryngeal nerve in dogs. *Laryngoscope* 1990;100:1009-1017.
15. Mu L, Yang S. An experimental study on the laryngeal electromyography and visual observations in varying types of surgical injuries to the unilateral recurrent laryngeal nerve in the neck. *Laryngoscope* 1991;101:699-708.
16. Schaefer SD. Laryngeal electromyography. *Otolaryngologic Clinics of North America* 1991;5:1053-1057.
17. Schweizer V, Woodson GE, Bertorini TE. Single-fiber electromyography of the laryngeal muscle. *Muscle&Nerve* 1999;22:111-114.
18. Shindo ML, Herzon GD, Hanson DG, Cain DJ, Sahgal V. Effects of denervation on Laryngeal muscle: A Canine Model. *Laryngoscope* 1992;102:663-669.
19. Simpson DM, Sternman D, Graves-Wright J, Sanders I. Vocal Cord paralysis: clinical and electrophysiologic features. *Muscle&Nerve* 1993;16:952-957.
20. Verhulst J, Gioux M, Castro E, Quintero R, Traissac L. Intérêt et rôle de l'electromyographie dans l'évaluation d'un trouble de la mobilité laryngée et son pronostic. *Ver Laryngol Otol Rhinol* 1995;116(4):289-292.
21. Yin SS, Qiu WW, Stucker FJ. Value of electromyography in differential diagnosis of laryngeal joint injuries after intubation. *Ann Otol Rhinol Laryngol* 1996;105:446-451.
22. Yin S, Stucker F, Qiu WW, Batchelor BM. Clinical Evaluation of Neurolaryngological Disorders – *Ann Otol Rhinol Laryngol* 109:832-838, 2000.
23. Kimaid PAT, Resende LAL, Quagliato EMAB, Viana MA, Crespo NA, Wolf A. Eletromiografia Laríngea: Estudo normativo do potencial de unidade motora dos músculos tireoaritenóideus e cricótiroides. *Arq Neuropsiquiatr* 2001;59(3B):58-59.
24. Desmedt JE, Borenstein S. Collateral innervation of muscle fibres by motor axons of dystrophic motor units. *Nature* 1973;(246):500-501.
25. Dumitru D. *Electrodiagnostic medicine*. 1 ed. Hanley-Belfus Inc.; 1995:229-234.
26. Gorio A, Carmignoto G, Finesso M, Polato P, Nunzi MG. Muscle reinnervation II. Sprouting, synapse formation and repression. *Neuroscience* 1983;8:403-416.
27. Gorio A, Marini P, Zanoni R. Muscle reinnervation III. Motoneuron sprouting capacity, enhancement by exogenous gangliosides. *Neuroscience* 1983;8:417-429.
28. Kimura J. *Electrodiagnosis in Diseases of Nerve and Muscle*. 2ed. Philadelphia: F.A. Davis Company; 1989. p.249-274.
29. Wolf AE, Crespo AN, Quagliato E, Kimaid PA, Viana M. Eletromiografia Laríngea: Aspectos Técnicos. In: 35ª Congresso Brasileiro De Otorrinolaringologia, Rio Grande do Norte, 2000. Temas Livres, Rio Grande do Norte, Sociedade Brasileira de Otorrinolaringologia, 2000. p. 95.(Resumo, TL-L-12)