

# Puberdade precoce central como única manifestação de cisto aracnoide supraselar

*Central precocious puberty as a sole manifestation of suprasellar arachnoid cyst*

Adriana Manguê E. Aun<sup>1</sup>, Keila Hayashi<sup>1</sup>, Cecília Freire C. de Carvalho<sup>1</sup>, Maria Tereza M. Baptista<sup>2</sup>, Sofia Helena V. de Lemos-Marini<sup>3</sup>, Lília Freire R. D'Souza-Li<sup>4</sup>, Gil Guerra-Junior<sup>5</sup>

## RESUMO

**Objetivo:** Os cistos aracnoides são achados raros. Em 10% dos casos, sua localização é supraselar e ocorrem quase exclusivamente em crianças. Em geral, apresentam manifestações neurológicas e visuais, sendo incomum a puberdade precoce central como sinal clínico de sua presença.

**Descrição do caso:** Menina avaliada aos dois anos e sete meses por telarca iniciada com um ano e oito meses e pubarca e axilarca com dois anos, com aumento da velocidade de crescimento (13cm/ano) e da idade óssea (sete anos e um mês). Ao exame, apresentou peso de 22,6kg (Z+4,0), estatura de 106cm (Z+3,5) e Tanner de M3P2. Exames realizados: teste de estímulo com GnRH (LH basal 8,3 UI/L, pico aos 30 minutos 94,3 UI/L; FSH basal=10,1 UI/L, pico aos 30 minutos 29,5 UI/L), ressonância nuclear magnética de crânio com cisto aracnoide supraselar e demais testes de função hipofisária normais. Foi iniciado tratamento com análogo de GnRH. Atualmente, aos quatro anos e três meses com estadiopuberal M3P2, velocidade de crescimento e desenvolvimento neuropsicomotor normais para a idade.

**Comentários:** A puberdade precoce central pode ser manifestação única de um cisto aracnoide, sendo essenciais o diagnóstico e o tratamento precoces, além de seguimento prolongado, uma vez que outras disfunções hipofisárias podem ocorrer tardiamente.

**Palavras-chave:** criança; puberdade precoce; cisto aracnoide.

## ABSTRACT

**Objective:** Arachnoid cysts (AC) are a rare finding; 10% of them are suprasellar and occur almost exclusively in children. They are frequently associated with neurological and visual manifestations. Central precocious puberty as a sole manifestation is uncommon.

**Case description:** Girl evaluated at the age of two years and seven months. She started breast development at the age of one year and eight months, pubic and axillary hair at the age of two years, with growth velocity acceleration (13cm/year) and increased bone age (seven years and one month). On exam: weight: 22.6kg (Z+4.0), height: 106cm (Z+3.5) and puberal stage of B3P2. The GnRH stimulus test was performed (basal LH 8.3 IU/L, at 30 minutes 94.3 IU/L; FSH basal=10.1 IU/L, at 30 minutes 29.5 IU/L). Nuclear Magnetic Resonance of the skull showed a suprasellar arachnoid cyst. Others stimulation tests were performed and excluded pituitary deficiencies. Treatment with a GnRH analog was started. At the age of four years and three months, she was B3P2, with normal growth velocity and neurologic development.

**Comments:** Central precocious puberty can be the only manifestation of AC. It is essential to establish early diagnosis and treatment. A prolonged follow up is recommended, since late pituitary dysfunctions can occur.

**Key-words:** child; precocious puberty; arachnoid cyst.

Instituição: Departamento de Pediatria da Faculdade de Ciências Médicas da Universidade Estadual de Campinas (Unicamp), Campinas, SP, Brasil

<sup>1</sup>Médica Endocrinologista Pediátrica do Hospital das Clínicas da Faculdade de Ciências Médicas da Unicamp, Campinas, SP, Brasil

<sup>2</sup>Doutora em Ciências Médicas pela Faculdade de Ciências Médicas da Unicamp; Professora Colaboradora da Faculdade de Ciências Médicas da Unicamp, Campinas, SP, Brasil

<sup>3</sup>Doutora em Saúde da Criança e do Adolescente pela Faculdade de Ciências Médicas da Unicamp; Professora Assistente da Faculdade de Ciências Médicas da Unicamp, Campinas, SP, Brasil

<sup>4</sup>Doutora em Medicina Experimental pela McGill University; Professora Assistente da Faculdade de Ciências Médicas da Unicamp, Campinas, SP, Brasil

<sup>5</sup>Livre-Docente pela Faculdade de Ciências Médicas da Unicamp; Professor Associado da Unicamp, Campinas, SP, Brasil

Endereço para correspondência:

Gil Guerra-Junior  
Caixa Postal 6111  
CEP 13083-970 – Campinas/SP  
E-mail: gilguer@fcm.unicamp.br

Conflito de interesse: nada a declarar

Recebido em: 12/11/2009

Aprovado em: 31/5/2010

## Introdução

A puberdade é considerada de início precoce quando o desenvolvimento das características sexuais secundárias ocorre em idade inferior aos oito anos nas meninas e aos nove nos meninos<sup>(1)</sup>. A puberdade precoce verdadeira central (PPC), ou dependente de gonadotrofinas, decorre da ativação precoce do eixo hipotálamo-hipofisário gonadal, seja de causa idiopática ou devido à presença de alguma lesão no sistema nervoso central (SNC)<sup>(1)</sup>. Os cistos aracnoides (CA) supraselares correspondem a cerca de 10% dos tumores de SNC e podem ocasionar a puberdade precoce<sup>(2)</sup>. Eles ocorrem quase exclusivamente em crianças, sendo geralmente congênitos e com leve predileção pelo sexo masculino<sup>(3)</sup>. A apresentação clínica mais comum são as manifestações neurológicas isoladas ou associadas às endocrinológicas, como puberdade precoce ou deficiência de hormônios hipofisários, principalmente de GH<sup>(3)</sup>.

## Descrição do caso

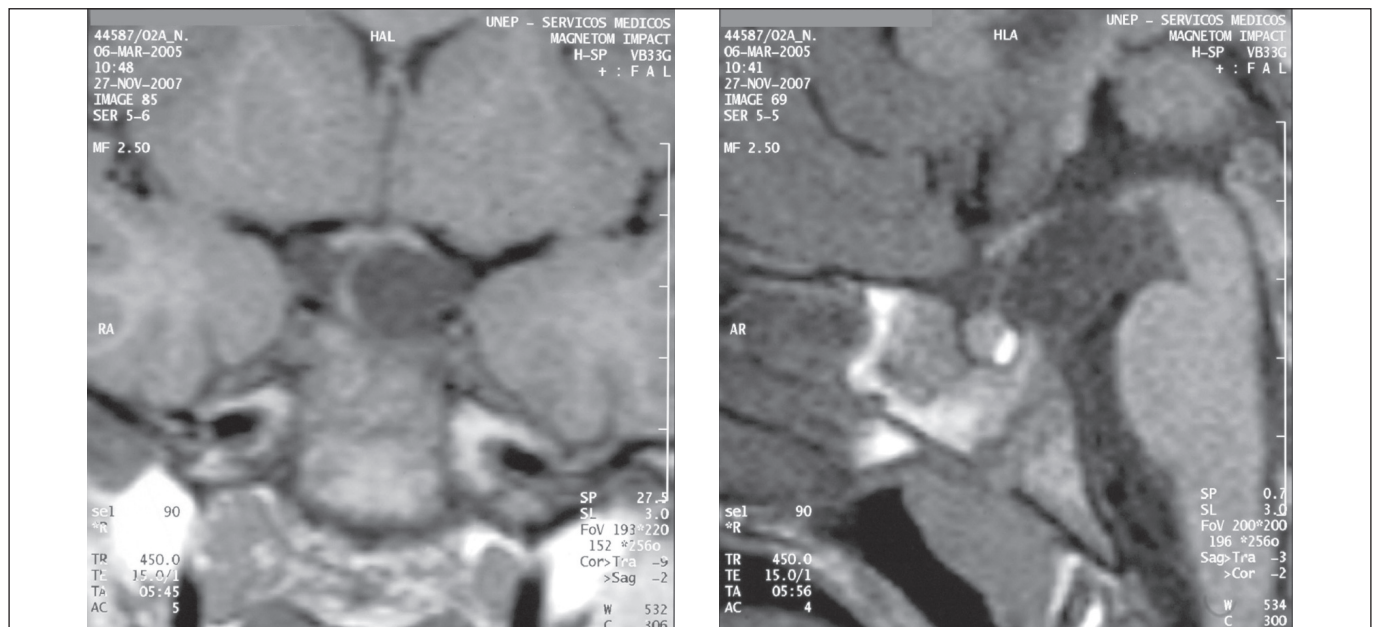
Menina avaliada aos dois anos e sete meses no Ambulatório de Endocrinologia Pediátrica do Hospital de Clínicas da Faculdade de Ciências Médicas da Universidade Estadual de Campinas (Unicamp), Campinas, São Paulo, por puberdade precoce. Iniciou telarca com um ano e oito meses, seguida de pubarca e axilarca com aproximadamente dois anos,

mostrando velocidade de crescimento de 13cm/ano desde o início do quadro.

Trata-se da primeira filha de casal não consanguíneo, nascida por parto vaginal a termo, com peso de 2,8kg, 48cm de comprimento e perímetro cefálico de 33cm, sem antecedentes neonatais ou familiares relevantes. Ao exame inicial apresentava peso de 22,6kg (Z+4,0), altura de 106cm (Z+3,5) e estadiopuberal de Tanner M3P2, sem galactorreia.

Exames realizados 30 dias antes dessa consulta apresentavam idade óssea de sete anos e dez meses (Greulich-Pyle, idade cronológica de dois anos e cinco meses) e ultrassonografia pélvica com útero de 8,4cm<sup>3</sup>, sem linha endometrial (normal 1,3±0,6cm<sup>3</sup>)<sup>(4)</sup>, ovário direito cístico com 4,3cm<sup>3</sup> e ovário esquerdo com 1,7cm<sup>3</sup> (normal 0,38±0,10cm<sup>3</sup>)<sup>(4)</sup>. No serviço foram realizados os seguintes exames: estradiol 60,1pg/mL (normal 6-23,5pg/mL, método eletroquimioluminescência), teste de estímulo com GnRH [LH basal 8,3 UI/L (normal: 0,2 a 1,4 UI/L – método eletroquimioluminescência), pico aos 30 minutos de 94,3 UI/L; FSH basal 10,1 UI/L (normal: 0,2 a 3,8 UI/L – método eletroquimioluminescência), pico aos 30 minutos de 29,5 UI/L] e ressonância nuclear magnética de crânio, que mostrou presença de cisto aracnoide supraselar de 1,7 *versus* 1,4cm de tamanho e desvio da haste hipofisária para a direita (Figura 1).

Para avaliar as demais funções hipotalâmicas-hipofisárias, foram realizados os seguintes exames: teste de hipoglicemia insulínica (glicemia basal 81mg/dL, aos 30 minutos,



**Figura 1** – Imagem circular em região supraselar medindo 1,7 *versus* 1,4cm que desvia haste hipofisária para direita, sugestivo de cisto aracnoide.

34mg/dL); GH basal 1,9ng/mL (normal 0,06-5,0ng/mL por quimioluminescência), pico aos 30 minutos, 8,7ng/mL; cortisol basal 9,3µg/dL (normal 5-25µg/dL por quimioluminescência), pico aos 60 minutos, 25,1µg/dL; teste de estímulo com TRH [TSH basal 2,6mUI/L (normal 0,41-4,50mUI/L por eletroquimioluminescência), pico aos 30 minutos, 28,1mUI/L]; prolactina basal 16,0ng/mL (normal 3,7-18,4ng/mL por eletroquimioluminescência), pico aos 15 minutos, 100,5ng/mL]; T4 livre basal 1,2ng/dL (normal 0,9-1,8ng/dL por eletroquimioluminescência); teste de estímulo com clonidina (GH basal 0,8ng/mL, pico aos 60 minutos, 10,1ng/mL).

Iniciou-se o bloqueio puberal com análogo de GnRH (acetato de leuprolide), inicialmente em doses intramusculares mensais de 3,75mg e, posteriormente, a partir dos quatro anos, com aplicações trimestrais de 11,25mg. Atualmente, a paciente tem quatro anos e cinco meses, peso de 26,2kg (Z+3,1) e altura de 119,2cm (Z+3,0), com estadió puberal M3P2, sem galactorreia, com velocidade de crescimento (6,1cm/ano), idade óssea de oito anos e dois meses (Greulich-Pyle, idade cronológica de quatro anos e três meses) e desenvolvimento neuropsicomotor normal para a idade. Nega queixas visuais ou neurológicas, com fundoscopia ocular normal.

## Comentários

Os CA correspondem a aproximadamente 1% de todos os tumores do SNC. A maioria dos casos é de malformação congênita, embora possam surgir após um trauma, infecção ou hemorragia<sup>(2,3)</sup>. Aproximadamente 75% dos CA são de localização supratentorial, e 9 a 15% ocupam a região selar, sendo estes divididos em cistos supraselares e intraselares<sup>(5)</sup>. Descreve-se a associação de CA com malformações de linha média, como a agenesia de corpo caloso e a atrofia de nervo óptico<sup>(5)</sup>. Os principais sinais e sintomas encontrados na infância são os neurológicos, em especial a macrocrania e o retardo de desenvolvimento neuropsicomotor, provavelmente secundários à hidrocefalia (presente em até 85% dos casos) e à hipertensão intracraniana. São comuns também os achados de cefaleia, convulsão e distúrbios visuais<sup>(2,3)</sup>.

Além das manifestações neurológicas e visuais, são descritas alterações endocrinológicas em cerca de 5% dos casos. A mais citada é a puberdade precoce central, que acomete de 10 a 40% das crianças com CA<sup>(6)</sup>. A fisiopatologia para essa associação ainda não está completamente elucidada, mas

postula-se que a presença do CA possa exercer uma compressão ou efeito de massa sobre o hipotálamo, mimetizando os pulsos de GnRH que ocorrem na puberdade normal<sup>(5)</sup>.

A deficiência de GH se mantém entre as alterações endócrinas mais comuns<sup>(7)</sup>. Segundo dados do KIGS (*Pharmacia & Upjohn International Growth Database*)<sup>(8)</sup>, cerca de 5% dos pacientes com deficiência de GH secundária a malformações centrais apresentam CA. São descritos também hipogonadismo hipogonadotrófico, hiperprolactinemia, insuficiência adrenal secundária e terciária, hipotireoidismo secundário e terciário, diabetes insipidus e até a associação dessas deficiências, levando ao quadro de pan-hipopituitarismo<sup>(9)</sup>.

No caso relatado não foram constatadas outras disfunções endócrinas além da PPC. Mohn *et al*<sup>(9)</sup> citam 30 pacientes com PPC secundária ao CA, dos quais apenas três apresentaram a PPC como única manifestação. Os demais evidenciaram alterações neurológicas e/ou endocrinológicas associadas<sup>(9)</sup>. É interessante ressaltar que a avaliação do LH após o teste de estímulo com GnRH atingiu valores muito elevados, usualmente encontrados em pacientes com hamartoma hipotalâmico. Adan *et al*<sup>(10)</sup>, avaliando dez pacientes com puberdade precoce central secundária ao CA, encontraram valor máximo de LH de 33UI/L após estímulo com GnRH<sup>(10)</sup>. Outros autores descrevem pico máximo de LH após estímulo em torno de 30UI/L<sup>(2,3,11)</sup>.

O diagnóstico do CA é feito por exames de imagem, seguidos de avaliação laboratorial na suspeita de uma disfunção hormonal. A ultrassonografia pode ser útil no período pré-natal, sendo que já foram descritos casos de diagnóstico intraútero<sup>(12,13)</sup>. A tomografia computadorizada de crânio é capaz de identificar com facilidade a presença de hidrocefalia, mas frequentemente falha ao diagnosticar o cisto, identificando-o como uma dilatação do terceiro ventrículo<sup>(14)</sup>. A ressonância nuclear magnética de crânio é o método de imagem mais indicado, uma vez que localiza a lesão com melhor precisão, auxilia o diagnóstico de malformações associadas e permite avaliar o tamanho do cisto e sua interação com as estruturas subjacentes<sup>(14)</sup>.

O tratamento do CA permanece controverso. Dodd *et al*<sup>(15)</sup> descreveram o caso de uma criança de cinco anos com CA cuja resolução foi espontânea, sugerindo uma conduta expectante nesses casos<sup>(15)</sup>. O tratamento cirúrgico está indicado especialmente quando há sinais e sintomas neurológicos associados, como hidrocefalia e convulsão<sup>(16)</sup>. Dentre as diversas modalidades cirúrgicas, a cirurgia endoscópica parece ser a primeira opção<sup>(14)</sup>.

Embora tenha sido descrita reversão do quadro de PPC em crianças com CA após intervenção cirúrgica<sup>(17)</sup>, no caso relatado a paciente não apresentava nenhum sinal de dano neurológico e respondeu bem ao tratamento clínico com análogo de GnRH para bloqueio puberal. Permanece em seguimento clínico rigoroso na busca por endocrinopatias de aparecimento mais tardio<sup>(9)</sup>.

Portanto, o acompanhamento do paciente com CA deve ser criterioso e uma intervenção cirúrgica precisa ser cogitada diante do aparecimento de sinais e sintomas neurológicos ou na dificuldade de manejo clínico da PPC. Além disso, o eixo hipotálamo-hipofisário deve ser rotineiramente estudado, uma vez que seu acometimento pode ocorrer anos após o diagnóstico inicial.

## Referências bibliográficas

1. Parent AS, Rasier G, Gerard A, Heger S, Roth C, Mastronardi C *et al*. Early onset of puberty: tracking genetic and environmental factors. *Horm Res* 2005;64:41-7.
2. Trivin C, Couto-Silva AC, Sainte-Rose C, Chemaitilly W, Kalifa C, Doz F *et al*. Presentation and evolution of organic central precocious puberty according to the type of CNS lesion. *Clin Endocrinol* 2006;65: 239-45.
3. Starzyk J, Kwiatkowski S, Urbanowicz W, Starzyk B, Harasiewicz M, Kalicka-Kasperczyk A *et al*. Suprasellar arachnoidal cyst as a cause of precocious puberty--report of three patients and literature overview. *J Pediatr Endocrinol Metab* 2003;16:447-55.
4. Herter LD, Golendziner E, Flores JA, Becker E Jr, Spritzer PM. Ovarian and uterine sonography in healthy girls between 1 and 13 years old: correlation of findings with age and pubertal status. *AJR Am J Roentgenol* 2002;178: 1531-6.
5. Güzel A, Trippel M, Ostertage CB. Suprasellar arachnoid cyst: a 20-year follow-up after stereotactic internal drainage: case report and review of the literature. *Turk Neurosurg* 2007;17:211-8.
6. Ichiyama T, Hayashi T, Nishikawa M, Furukawa S. Optic nerve hypoplasia with hypopituitarism and an arachnoid cyst. *Brain Dev* 1996;18:234-5.
7. Huang HP, Tung YC, Tsai WY, Kuo MF, Peng SF. Arachnoid cyst with GnRH-dependent sexual precocity and growth hormone deficiency. *Pediatr Neurol* 2004;30:143-5.
8. Longas AF, Mayayo E, Labarta JL. Congenital growth hormone deficiency arising from central cranial malformations: experience in KIGS. In: Ranke M, Wilton P, editors. *Growth hormone therapy in KIGS – 10 years' experience*. Leipzig: JAB Verlag; 1999. p.135-46.
9. Mohn A, Schoof E, Fahlbusch R, Wenzel D, Dörr HG. The endocrine spectrum of arachnoid cysts in childhood. *Pediatr Neurosurg* 1999;31:316-21.
10. Adan L, Bussi eres L, Dinand V, Zerah M, Pierre-Kahn A, Brauner R. Growth, puberty and hypothalamic-pituitary function in children with suprasellar arachnoid cyst. *Eur J Pediatr* 2000;159:348-55.
11. Rivarola MA, Belgorosky A, Mendilaharsu H, Vidal G. Precocious puberty in children with tumours of the suprasellar and pineal areas: organic central precocious puberty. *Acta Paediatr* 2001;90:751-6.
12. Golash A, Mitchell G, Mallucci C, May P, Pilling D. Prenatal diagnosis of suprasellar arachnoid cyst and postnatal endoscopic treatment. *Childs Nerv Syst* 2001;17:739-42.
13. Fujimura J, Shima Y, Arai H, Ogawa R, Fukunaga Y. Management of a suprasellar arachnoid cyst identified using prenatal sonography. *J Clin Ultrasound* 2006;34:92-4.
14. Ersahin Y, Kesikci H, R uksen M, Aydin C, Mutluer S. Endoscopic treatment of suprasellar arachnoid cysts. *Childs Nerv Syst* 2008;24:1013-20.
15. Dodd RL, Barnes PD, Huhn SL. Spontaneous resolution of a prepontine arachnoid cyst. Case report and review of the literature. *Pediatr Neurosurg* 2002;37:152-7.
16. Shim KW, Lee YH, Park EK, Park YS, Choi JU, Kim DS. Treatment option for arachnoid cysts. *Childs Nerv Syst* 2009;25:1459-66.
17. Oberbauer RW, Haase J, Pucher R. Arachnoid cysts in children: a European co-operative study. *Childs Nerv Syst* 1992;8:281-6.