



UNIVERSIDADE ESTADUAL DE CAMPINAS
SISTEMA DE BIBLIOTECAS DA UNICAMP
REPOSITÓRIO DA PRODUÇÃO CIENTÍFICA E INTELLECTUAL DA UNICAMP



Versão do arquivo anexado / Version of attached file:

Versão do Editor / Published Version

Mais informações no site da editora / Further information on publisher's website:

http://www.scielo.br/scielo.php?script=sci_arttext&pid=S1807-25772013000200005

DOI: 10.1590/S1807-25772013000200005

Direitos autorais / Publisher's copyright statement:

©2013 by UNESP. All rights reserved.

Relação entre presença de fendas de cristais de colesterol em lesão periapical e nível de colesterol sérico

Relationship between the presence of clefts of cholesterol crystals in periapical lesion and serum cholesterol level

Vanessa Tavares da SILVA^a, Marta Rabello PIVA^a, Liane Maciel de Almeida SOUZA^a,
Klinger de Souza AMORIM^a, Francisco Carlos GROppo^b

^aDepartamento de Odontologia, UFS – Universidade Federal de Sergipe, 49060-100 Aracaju - SE, Brasil

^bDepartamento de Ciências Fisiológicas, Faculdade de Odontologia de Piracicaba,
UNICAMP – Universidade Estadual de Campinas, 13414-903 Piracicaba - SP, Brasil

Resumo

Introdução: Uma infecção crônica nos tecidos periapicais pode desencadear uma lesão periapical em função da estimulação e da proliferação dos restos epiteliais de Malassez. Ao estudo microscópico, é possível detectar a presença de fendas de cristais de colesterol no interior de cistos e granulomas. De acordo com alguns estudos, a origem do colesterol no interior de lesões no periápice pode ser, parcialmente, por causa da condensação e da cristalização de colesterol dentro da parede do cisto. Outros estudos afirmam que a presença de colesterol pode ser derivada de produtos metabólicos locais ou da circulação vascular. **Objetivo:** O presente estudo teve por objetivo analisar a relação entre as fendas de cristais de colesterol encontradas nas lesões periapicais e os níveis de colesterol sérico. **Material e método:** Estudo observacional de natureza descritiva, que incluiu 70 pacientes portadores de lesões periapicais, de acordo com exame radiográfico, atendidos no Departamento de Odontologia da Universidade Federal de Sergipe. Esses pacientes foram submetidos à exodontia da unidade dentária acometida e à remoção da lesão periapical, sendo esta peça encaminhada para exame anatomopatológico. Na mesma consulta, era solicitado um lipidograma para avaliação das taxas de colesterol sérico dos pacientes. **Resultado:** Fendas de cristais de colesterol estavam presentes apenas em cistos grandes (maiores que 1,5 cm de diâmetro, aproximadamente) e, portanto, mais antigos. **Conclusão:** A presença de cristais de colesterol é rara nas lesões periapicais. O estudo sugere uma relação entre a presença dos cristais de colesterol e o índice de colesterol sérico elevado, em lesões grandes e antigas.

Descritores: Cisto radicular; granuloma periapical; colesterol.

Abstract

Introduction: A chronic infection in periapical tissue can trigger a periapical lesion due to stimulation and proliferation of epithelial rests of Malassez. On microscopic study, it is possible to detect the presence of clefts of cholesterol crystals within cysts and granulomas. According to some studies, the source of cholesterol inside the periapical lesions may be partially due to the condensation and crystallization of cholesterol in the cyst wall. Yet another part, can be derived metabolic products local or vascular circulation. **Objective:** This study aimed to analyze the relationship between the clefts of cholesterol crystals found in periapical lesions and cholesterol levels in the blood circulation. **Material and method:** An observational study of a descriptive nature that included 70 patients with periapical lesions (according to radiographic examination) at the Department of Dentistry, Federal University of Sergipe. These patients underwent extraction of the affected tooth unit and removal of the periapical lesion, and this number sent for pathological examination. At the same query was asked a lipid profile to assess rates of serum cholesterol of patients. **Result:** Clefts of cholesterol crystals were present only in cysts (larger than 1.5 cm in diameter, approximately), and therefore older. **Conclusion:** The presence of cholesterol crystals is rare in periapical lesions. The study suggests a relationship between the presence of cholesterol crystals and the rate of cholesterol serum levels in large and old injuries.

Descriptors: Radicular cyst; periapical granuloma; cholesterol.

INTRODUÇÃO

Ao ocorrer infecção crônica nos tecidos periapicais, a exemplo, mediante câmara e canal radicular, pode-se desencadear uma lesão periapical em razão da estimulação e da proliferação dos

restos epiteliais de Malassez¹. Em seguida, pode ocorrer evolução da lesão para um granuloma, um cisto periapical ou um tecido cicatricial^{2,3}.

De acordo com Nair et al.⁴ (1996) e Ricucci et al.⁵ (2006), não é possível distinguir essas lesões apenas radiograficamente. Assim, o diagnóstico conclusivo é apenas mediante análise histopatológica. Segundo Ricucci et al.⁵ (2006), fica estabelecido o diagnóstico como cisto, quando uma cavidade, parcial ou completamente delimitada pelo epitélio, está presente; e como granuloma, se a lesão é formada por tecido de granulação com proliferação epitelial, mas sem cavitação. Nair et al.⁴ (1996) evidenciaram, ainda, que existem duas classes de cistos: os cistos com uma cavidade, que apresenta epitélio contíguo com o ápice (cistos da baía de bolso), e os cistos com uma cavidade totalmente envolvida por epitélio de revestimento e sem comunicação com o ápice (cistos verdadeiros). Dentre os agentes etiológicos dessas lesões, cita-se o *Actinomyces*, o microrganismo mais encontrado na região periapical^{6,7}.

O tratamento dessas lesões pode ser não cirúrgico, por meio de tratamento endodôntico, ou cirúrgico, mediante exodontia ou cirurgia periapical^{2,8}.

Cistos e granulomas periapicais, por sua vez, podem conter Fendas de Cristais de Colesterol (FCC) no seu interior, sendo que a literatura não é conclusiva quanto à origem das mesmas. Os cristais de colesterol são comumente observados macroscopicamente quando da aspiração de fluidos dos cistos, o que também evidencia que o cisto corresponde a um processo inflamatório⁹.

A incidência de FCC em lesões periapicais é de 18 a 44%, sendo que o colesterol tem sido muitas vezes descrito como um agente etiológico para a persistência da lesão na periodontite apical¹⁰. De acordo com a literatura, existem algumas vias de formação do colesterol, sendo que Schulz et al.⁶ (2009) e Bhullar et al.¹¹ (2012) sugerem que o colesterol pode ser liberado por uma combinação de reações de tecidos diferentes, tais como desintegração dos linfócitos, plasmócitos, macrófagos e vasos sanguíneos dentro da lesão periapical. Além disso, tem-se observado a presença do perlecan, um proteoglicano de sulfato da membrana basal do tipo heparan, em lesões inflamatórias, de modo que, dentre as suas cadeias dominantes, a segunda é receptora da lipoproteína de baixa densidade (LDL)^{12,13}.

De acordo com o estudo de Smith et al.¹⁰ (1987), além de o colesterol provir da desintegração das células sanguíneas, outra possibilidade é de que lípidos plasmáticos circulantes foram a fonte adicional de colesterol nos cistos, como eram na aterosclerose^{1,14}. Lipoproteínas beta, no plasma, atravessam por meio das paredes delgadas e frágeis dos vasos sanguíneos. Em seguida, atravessam as regiões inflamadas da parede do cisto de modo similar a quando ocorre extravasamento de eritrócitos.

O propósito deste estudo foi realizar uma pesquisa em pacientes que apresentaram lesões periapicais (granuloma ou cisto), com o intuito de estabelecer uma relação entre a presença de FCC e o nível de colesterol presente na corrente sanguínea.

MATERIAL E MÉTODO

Este estudo, observacional de natureza descritiva, incluiu 70 pacientes, de qualquer faixa etária, portadores de lesões periapicais, que foram atendidos no Departamento de

Odontologia da Universidade Federal de Sergipe, no período de setembro de 2011 a junho de 2012. Os pacientes menores de 18 anos necessitaram de uma autorização por escrito do seu responsável. O diagnóstico da lesão periapical (granuloma ou cisto periapical), com ou sem presença de fendas de colesterol, foi realizado mediante critérios histopatológicos, consagrados na literatura, sendo que o paciente possuía um exame radiográfico prévio. Para cada paciente, foi preenchida uma ficha clínica contendo dados demográficos, epidemiológicos e clínicos, obtidos mediante entrevista.

As amostras foram coletadas através da exodontia, com retirada da lesão, das unidades dentárias com diagnóstico radiográfico de granuloma ou cisto periapical. O material obtido foi colocado em formol a 10% e encaminhado ao Laboratório de Patologia do Hospital Universitário da Universidade Federal de Sergipe, para análise histopatológica.

Após o diagnóstico, as lesões foram classificadas e divididas em dois grupos: 1. Com presença de FCC, e 2. Sem presença de FCC. Para todos os casos, foi solicitada a análise do nível de colesterol sérico (lipidograma).

Os voluntários desta pesquisa foram estritamente tratados de acordo com a resolução CNS 196/96, sob análise e aprovação do Comitê de Ética em Pesquisa da Universidade Federal de Sergipe, com o protocolo CAAE 01250107000-11. Os pacientes receberam todas as informações referentes ao estudo e, quando de acordo, assinaram o TCLE (Termo de Consentimento Livre e Esclarecido). Os pacientes que possuíam alto índice de colesterol foram encaminhados para um médico especialista para avaliar a sua condição sistêmica, bem como a presença ou o risco de doenças que envolvem o sistema cardiovascular.

Os dados foram tabulados tanto em números absolutos quanto percentuais, e analisados descritivamente de acordo com o teste Exato de Fisher.

RESULTADO

Foi possível observar que, dentre os 70 casos analisados, apenas três (4,3% da amostra) apresentaram FCC (Figura 1). A Tabela 1 mostra a distribuição absoluta dos casos de FCC em

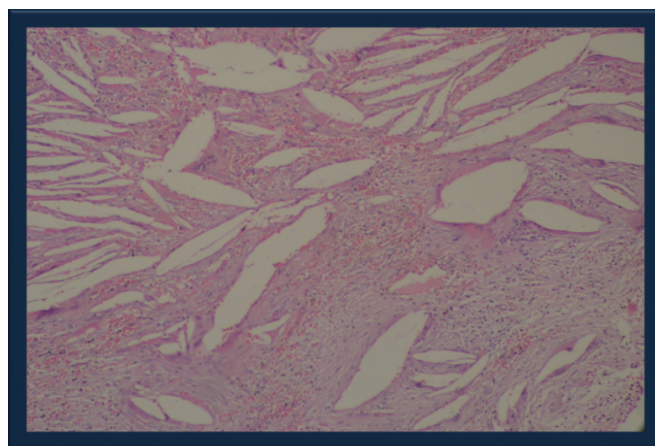


Figura 1. FCC ao exame microscópico.

função do quadro diagnóstico apresentado pelo paciente. O teste Exato de Fischer revelou que houve maior ($p = 0,0163$) quantidade de casos de FCC naqueles pacientes com cisto radicular do que naqueles com granuloma periapical.

A Tabela 2 mostra a média (\pm desvio padrão) dos valores sanguíneos de colesterol em função da presença ou não de FCC.

Não se mostrou possível analisar estatisticamente os dados em virtude da pequena amostra de casos com FCC que exibissem valores de colesterol sanguíneo. A Tabela 3 mostra os casos de FCC em função da utilização de medicação e da presença de doenças cardiovasculares. Como se pode observar, não houve influência desses fatores na distribuição dos casos de FCC.

A Tabela 4 mostra a distribuição dos casos de FCC em função dos dentes afetados e da posição destes.

Não foi possível analisar a influência dos tipos de dentes em função da baixa casuística. Entretanto, foi possível observar que não houve diferenças estatisticamente significantes (teste Exato de Fisher, $p = 0,5624$) entre as distribuições dos casos na maxila e na mandíbula.

DISCUSSÃO

Das 70 lesões avaliadas no presente estudo, a grande maioria (73,43%) foi de granulomas periapicais; na medida em que eram

Tabela 1. Distribuição absoluta dos casos de FCC em função do quadro diagnóstico apresentado pelo paciente

Diagnóstico	Sem FCC	Com FCC	Total
Cisto radicular	14	3	17
Granuloma periapical	47		47
Sem diagnóstico	6		6
Total geral	67	3	70

Tabela 2. Média (\pm desvio padrão) dos valores sanguíneos de colesterol

	Colesterol (mg/dL)			
	HDL	LDL	VLDL	TOTAL
Sem FCC (n = 19)	43,3 ($\pm 9,7$)	122,7 ($\pm 42,9$)	25,9 ($\pm 15,6$)	196,2 ($\pm 44,8$)
Com FCC (n = 3)	53 ($\pm 5,1$)	175,3 ($\pm 12,6$)	22,7 ($\pm 2,1$)	240,7 ($\pm 25,9$)

Tabela 3. Casos de FCC em função da utilização de medicação e da presença de doenças cardiovasculares

		Sem FCC	Com FCC	p (teste Exato de Fischer)
		Doença cardiovascular	Com	
	Sem	40	2	
	Não informado	6	1	
Medicação	Sim	22	0	0,5487
	Não	42	2	
	Não informado	3	1	

lesões geralmente pequenas e então recentes, não houve tempo para deposição dos cristais de colesterol, mesmo naqueles casos em que o LDL sérico mostrou-se elevado. Esse quadro também tem sido evidenciado em outros estudos, tal como o de Schulz et al.⁶ (2009), que verificou que apenas 8,8% de 125 casos de lesões periapicais apresentavam fendas de cristais de colesterol, e o de Lin et al.⁷ (2010), em que, de 128 granulomas, apenas em três do total, apresentavam-se fendas de cristais de colesterol. Já de um total de 117 cistos periapicais, 11 apresentaram colesterol no seu interior, o que corresponde a 5,6% de todos os casos. De acordo com a literatura, pode-se perceber que os cristais de colesterol são mais presentes em cistos do que em granulomas.

Neste estudo, apenas 4,3% dos casos apresentaram fendas de cristais de colesterol, porcentagem considerada baixa, assim como no estudo de Lin et al.⁷ (2010). Esses dados contrapõem-se aos da literatura, que afirma que a incidência das FCC nas lesões periapicais varia de 18 a 44% dos casos^{15,16}.

Além disso, foram coletadas mais lesões que apresentavam apenas pequenas rarefações ósseas nas regiões de periápice dos dentes, quando da visualização das radiografias. Isso pode ter sido a causa da amostra de granulomas ter sido significativamente mais elevada que a de cistos. Mesmo ante a essa ocorrência, a literatura também aponta uma maior incidência de granulomas periapicais do que de cistos. Schulz et al.⁶ (2009) observaram que 70% de 119 lesões periapicais eram granulomas, 23% cistos radiculares e 5% abscessos. A incidência de cistos entre as lesões periapicais varia muito, entre 6% e 55%, enquanto que a incidência de granuloma periapical varia de 45% a 94%¹⁷. Estas discrepâncias podem ser devidas às diferenças na amostra – no que tange a seleção e tamanho da amostra – e aos critérios de diagnóstico, cronicidade e tamanho das lesões, e tratamento endodôntico prévio^{4,18}. Do mesmo modo, neste estudo, observou-se também que havia fendas de cristais de colesterol apenas em cistos grandes (maiores que 1,5 cm de diâmetro, aproximadamente) e, portanto, mais antigos. Assim, pode-se concluir que houve tempo

Tabela 4. Distribuição dos casos de FCC em função dos dentes afetados e da posição destes

		Sem FCC	Com FCC
Dentes	Incisivos	7	
	Incisivos e Canino	1	
	Incisivo, Canino e Pré-Molar	1	1
	Canino	5	
	Canino e Pré-Molar	2	1
	Pré-Molar	9	
	Pré-Molar e Molar	2	
	Molar	31	1
	não informado	9	
Posição	Mandíbula	23	2
	Maxila	35	1
	não informado	9	

necessário para a deposição do colesterol. Esse dado pode indicar uma relação entre o elevado índice de lipidograma e o acúmulo do colesterol no interior de lesões periapicais, porque já é sabido que uma das fontes dos cristais de colesterol nas lesões pode ser o plasma circulante, o qual contém lipídios¹⁹. Destarte, pode haver uma maior probabilidade de deposição dos cristais de colesterol quando o LDL sérico estiver elevado.

A região de maxila foi mais acometida por lesões periapicais do que a mandíbula. Do mesmo modo, Kirkevang et al.²⁰ (2007) mostraram que dentes superiores apresentaram um maior risco para lesão periapical, ou seja, que essas lesões têm maior incidência na maxila, resultado similar ao deste estudo. Nobuhara, Del Rio²¹ (1993) encontraram a maioria na região anterior da maxila (47,3%), seguida pela região posterior da maxila (28,7%), posterior da mandíbula (15,3%) e anterior da mandíbula (8,7%). Essa maior incidência na maxila pode ser em razão de o osso da

maxila ser mais esponjoso que o da mandíbula, característica que pode fazer a propagação da lesão ser mais rápida.

Neste estudo, foi verificado que apenas 21 pacientes possuíam alguma doença e que não houve diferenças significativas destes em relação aos que não possuíam qualquer patologia sistêmica. De maneira similar, de acordo com o estudo de Egea et al.²² (2010), a prevalência de lesão periapical e de tratamento endodôntico não foi significativamente diferente em pacientes hipertensos em comparação com o grupo controle, sem hipertensão. Por outro lado, um mecanismo que pode apontar uma relação entre a hipertensão e a condição periapical é a resposta inflamatória. A associação significativa entre os mediadores da inflamação e a hipertensão em pacientes aparentemente saudáveis tem sido relatada²³. Por conseguinte, posto que há essa relação, seria indicado que pacientes hipertensos devam ter um maior cuidado com a saúde bucal, visto que a presença de lesões periapicais inflamatórias podem desencadear a hipertensão.

No entanto, pacientes com lesões periapicais inflamatórias recentes, provavelmente, não apresentarão FCC no anatomopatológico; logo, esse resultado não servirá de parâmetro para avaliação de uma possível doença cardiovascular. Não obstante, daqueles pacientes que apresentam lesões antigas, com presença dessas fendas, deverá ser solicitado o lipidograma para verificar seu nível de LDL sérico.

Portanto, a presença de fendas de cristais de colesterol no interior das lesões mostra-se um dado de grande relevância a ser analisado, visto que o índice de LDL sérico pode estar elevado. Esse dado é de suma importância, já que o colesterol (LDL) elevado pode desencadear alterações sistêmicas, a exemplo da aterosclerose^{24,25}.

CONCLUSÃO

A presença de cristais de colesterol é rara nas lesões periapicais.

O estudo sugere uma relação entre a presença dos cristais de colesterol e o índice de colesterol (LDL) sérico elevado, em lesões grandes e antigas.

REFERÊNCIAS

1. Lin LM, Huang GT, Rosenberg PA. Proliferation of epithelial cell rests, formation of apical cysts, and regression of apical cysts after periapical wound healing. *J Endod.* 2007; 33:908-16. PMID:17878074. <http://dx.doi.org/10.1016/j.joen.2007.02.006>
2. Carrillo C, Penarrocha M, Ortega B, Martí E, Bagán JV, Vera F. Correlation of radiographic size and the presence of radiopaque lamina with histological findings in 70 periapical lesions. *J Oral Maxillofac Surg.* 2008; 66:1600-5. PMID:18634946. <http://dx.doi.org/10.1016/j.joms.2007.11.024>
3. Peters E, Lau M. Histopathologic examination to confirm diagnosis of periapical lesions: a review. *J Can Dent Assoc.* 2003; 69:598-600. PMID:14653936.
4. Nair PNR, Pajarola G, Schroeder, HE. Types and incidence of human periapical lesions obtained with extracted teeth. *Oral Surg Oral Med Oral Pathol.* 1996; 81:93-102. [http://dx.doi.org/10.1016/S1079-2104\(96\)80156-9](http://dx.doi.org/10.1016/S1079-2104(96)80156-9)
5. Ricucci D, Pascon EA, Pitt Ford TR, Langeland K. Epithelium and bacteria in periapical lesions. *Oral Surg Oral Med Oral Pathol Oral Radiol Endod.* 2006; 101:239-49. PMID:16448928. <http://dx.doi.org/10.1016/j.tripleo.2005.03.038>
6. Schulz M, Von Arx T, Altermatt HJ, Bosshardt D. Histology of periapical lesions obtained during apical surgery. *J Endod.* 2009; 35(5):634-42. PMID:19410074. <http://dx.doi.org/10.1016/j.joen.2009.01.024>
7. Lin HP, Chen HM, Yu CH, Kuo RC, Kuo YS, Wang YP. Clinicopathological study of 252 jaw bone periapical lesions from a private pathology laboratory. *J Formos Med Assoc.* 2010; 109(11):810-8. [http://dx.doi.org/10.1016/S0929-6646\(10\)60126-X](http://dx.doi.org/10.1016/S0929-6646(10)60126-X)

8. Çaliskan MK. Prognosis of large cyst-like periapical lesions following nonsurgical root canal treatment: a clinical review. *Int Endod*. 2004; 37:408-16. PMID:15186249. <http://dx.doi.org/10.1111/j.1365-2591.2004.00809.x>
9. Suzuki, M. A biological chemistry study on the nature of jaw cysts on the maintenance of homeostasis in jaw cyst fluid. *J Maxillofac Surg*. 1975; 3:106-18. [http://dx.doi.org/10.1016/S0301-0503\(75\)80027-0](http://dx.doi.org/10.1016/S0301-0503(75)80027-0)
10. Smith G, Matthews JB, Smith AJ, Browne RM. Immunoglobulin-producing cells in human odontogenic cysts. *J Oral Pathol*. 1987; 16:45-8. PMID:3104565. <http://dx.doi.org/10.1111/j.1600-0714.1987.tb00675.x>
11. Bhullar RPK, Kler S, Bhullar A, Kamat MS, Singh K, Kaur S. Cholesterol granuloma in the wall of dentigerous cyst. *Indian Journal of Dentistry*. 2012; 3(2):106-9. <http://dx.doi.org/10.1016/j.ijd.2012.03.004>
12. Cheng J, Saku T, Okabe H, Furthmayr H. Basement membranes in adenoid cystic carcinoma. *Cancer*. 1992; 69:2631-40. [http://dx.doi.org/10.1002/1097-0142\(19920601\)69:11<2631::AID-CNCR2820691103>3.0.CO;2-P](http://dx.doi.org/10.1002/1097-0142(19920601)69:11<2631::AID-CNCR2820691103>3.0.CO;2-P)
13. Cheng J, Irie T, Munakata R, Kimura S, Nakamura H, He RG, et al. Biosynthesis of basement membrane molecules by salivary adenoid cystic carcinoma cells: an immunofluorescence and confocal microscopic study. *Virchows Arch*. 1995; 426:577-86. PMID:7655738. <http://dx.doi.org/10.1007/BF00192112>
14. Yamazaki M, Cheng J, Hao N, Takagi R, Jimi S, Itabe H, et al. Basement membrane type heparan sulfate proteoglycan (perlecan) and low-density lipoprotein (LDL) are co-localized in granulation tissues: a possible pathogenesis of cholesterol granulomas in jaw cysts. *J Oral Pathol Med*. 2004; 33(3):177-84. PMID:15128060. <http://dx.doi.org/10.1111/j.0904-2512.2004.00087.x>
15. Nair PNR, Sjogren U, Sundqvist G. Cholesterol crystals as an etiological factor in nonresolving chronic inflammation: an experimental study in guinea pigs. *Eur J Oral Sci*. 1998; 106: 644-50. PMID:9584911. <http://dx.doi.org/10.1046/j.0909-8836.1998.eos106206.x>
16. Neville BW, Damm DD, Bouquet JE, Allen, CM. *Patologia oral e maxilofacial*. Rio de Janeiro: Guanabara Koogan; 2009.
17. Nair PNR, Kohli A, Krishna G, editors. *Pathobiology of apical periodontitis, in art and science of endodontics*. Oxford: Oxford University Press; 2008.
18. Natkin E, Oswald RJ, Carnes LI. The relationship of lesion size to diagnosis, incidence, and treatment of periapical cysts and granulomas. *Oral Surg Oral Med Oral Pathol*. 1984; 57: 82-94. [http://dx.doi.org/10.1016/0030-4220\(84\)90267-6](http://dx.doi.org/10.1016/0030-4220(84)90267-6)
19. Shear M. The histogenesis of dental cysts. *Dent Pract*. 1963; 13: 238-43.
20. Kirkevang LL, Vaeth M, Horsted-Bindslev P, Bahrami G, Wenzel A. Risk factors for developing apical periodontitis in a general population. *Int Endod J*. 2007; 40: 290-9. PMID:17284267. <http://dx.doi.org/10.1111/j.1365-2591.2007.01224.x>
21. Nobuhara W, Del Rio C. Incidence of periradicular pathoses in endodontic treatment failures. *J Endod*. 1993; 19: 315-8. [http://dx.doi.org/10.1016/S0099-2399\(06\)80464-4](http://dx.doi.org/10.1016/S0099-2399(06)80464-4)
22. Egea JJS, Moreno EJ, Monroy CC, Santos JVR, Ortega EV, Domínguez BS, et al. Hypertension and dental periapical condition. *J Endod*. 2010;36: 180-4.
23. Bautista LE, Vera LM, Arenas IA, Gamarra G. Independent association between inflammatory markers (C-reactive protein, interleukin-6, and TNF-alpha) and essential hypertension. *J Hum Hypertens*. 2005; 19: 149-54. PMID:15361891. <http://dx.doi.org/10.1038/sj.jhh.1001785>
24. Casella Filho A, Araújo RG, Galvão TG, Chagas ACP. Inflamação e aterosclerose: integração de novas teorias e valorização dos novos marcadores. *Rev Bras Cardiol Invas*. 2003; 11(3): 14-9.
25. Albuquerque LC, Narvaes LB, Hoefel Filho JR, Anes M, Maciel AA, Staub H, et al. Vulnerabilidade da doença aterosclerótica de carótidas: do laboratório à sala de cirurgia - parte 1. *Braz J Cardiovasc Surg*. 2006; 21(2): 127:35.

CONFLITOS DE INTERESSE

Os autores declaram não haver conflitos de interesse.

AUTOR PARA CORRESPONDÊNCIA

Vanessa Tavares da Silva

Av. Gonçalo Rolemberg Leite, 1753, Condomínio Atlanta, Edifício Atenas, aptº 802, Bairro Luzia, 49045-280 Aracaju - SE, Brasil
e-mail: nessacoc@hotmail.com

Recebido: 01/03/2013

Aprovado: 17/04/2013