

ARTIGO ORIGINAL / ORIGINAL ARTICLE

Avaliação pré-operatória visando ao uso do halo craniano no tratamento de deformidades rígidas da coluna vertebral

Preoperative evaluation for the use of cranial halo traction in the spine treatment of rigid deformities

Evaluación pre-operatoria del uso del halo craneal en lo tratamiento de las deformidades rígidas de la columna vertebral

Lucas Sasdelli Soares de Oliveira¹
Paulo Tadeu Maia Cavali²
Marcus Alexandre Mello Santos³
Alexander Junqueira Rossato³
Maurício Antonelli Lehoczki³
Marcelo Italo Risso Neto⁴
Ivan Guidolin Veiga⁴
Wagner Pasqualini⁴
Elcio Landim⁵

RESUMO

Objetivo: avaliar a eficácia e a segurança do uso do halo craniano gravitacional como técnica de tratamento de deformidades rígidas da coluna vertebral e rever complicações associadas ao seu tratamento. **Métodos:** análise retrospectiva de dez pacientes com deformidades rígidas da coluna vertebral: cifose, escoliose, cifoscoliose e hiperlordose cervical. O critério para inclusão dos pacientes foi o uso do halo craniano gravitacional em um período pré-operatório e interoperatório em deformidades rígidas da coluna vertebral. Foram avaliados os prontuários dos pacientes e suas mensurações radiográficas foram feitas em um período pré-operatório, após instalação do halo craniano gravitacional, e no

ABSTRACT

Objective: to assess the efficacy and safety of using the gravitational cranial halo as a technique for treating rigid deformities in the spinal column and to revisit complications associated to the treatment. **Methods:** a total of ten patients with rigid spinal deformities were studied, with the following deformities: kyphosis, scoliosis, kyphoscoliosis and cervical hyperlordosis. The criterion for including a patient was the use of the gravitational cranial halo in a postoperative period and interoperative period for rigid spinal deformities. The patient medical records and their radiographic measurements were studied and compared in a preoperative period, after the installation of the gravitational cranial halo and in the

RESUMEN

Objetivo: evaluar, retrospectivamente, la eficacia y la seguridad del uso del halo craneal gravitacional como técnica de tratamiento de deformidades rígidas de la columna vertebral, y rever complicaciones asociadas a su tratamiento. **Métodos:** ha sido analizado un total de diez pacientes con deformidades rígidas de la columna vertebral: cifosis, escoliosis, cifoscoliosis e hiperlordosis cervical. El criterio para inclusión de los pacientes fue el uso del halo craneal gravitacional en un periodo preoperatorio y interoperatorio en deformidades rígidas de la columna vertebral. Han sido evaluados los prontuarios de los pacientes y sus mediciones radiográficas en un periodo preoperatorio, tras la instalación del halo craneal gravita-

Trabalho realizado no Grupo de Escoliose da Associação de Assistência à Criança Deficiente – AACD – São Paulo (SP), Brasil.

¹Estagiário da disciplina de Cirurgia de Coluna do Departamento de Ortopedia e Traumatologia da Universidade Estadual de Campinas – UNICAMP – Campinas (SP), Brasil; e do Grupo de Escoliose da Associação de Assistência à Criança Deficiente – AACD – São Paulo (SP), Brasil.

²Médico Assistente da disciplina de Cirurgia de Coluna do Departamento de Ortopedia e Traumatologia da Universidade Estadual de Campinas – UNICAMP – Campinas (SP), Brasil; Médico Assistente do Grupo de Escoliose da Associação de Assistência à Criança Deficiente – AACD – São Paulo (SP), Brasil.

³Médico Assistente do Grupo de Escoliose da Associação de Assistência à Criança Deficiente – AACD – São Paulo (SP), Brasil.

⁴Médico Assistente da disciplina de Cirurgia de Coluna do Departamento de Ortopedia e Traumatologia da Universidade Estadual de Campinas – UNICAMP – Campinas (SP), Brasil.

⁵Professor da disciplina de Cirurgia da Coluna do Departamento de Ortopedia e Traumatologia da Faculdade de Ciências Médicas da Universidade Estadual de Campinas – UNICAMP – Campinas (SP), Brasil; e Chefe do Grupo de Escoliose da Associação de Assistência à Criança Deficiente – AACD – São Paulo (SP), Brasil.

período pós-operatório. As variáveis estudadas foram idade, sexo, valor angular da curva principal, valor angular da curva secundária, valor angular da curva sagital maior, protocolo de tração e tipo de procedimento utilizado. **Resultados:** em relação ao plano frontal, avaliou-se, no período pré-operatório, a média angular de 89,9°, decrescendo para 65° após a instalação do halo e 56,9° no pós-operatório. Analisando o plano sagital, observou-se no período pré-operatório o valor angular de 77,7°, decrescendo para 55,4°, com o uso do halo-colete, e 46,5° no pós-operatório tardio. **Conclusão:** pode-se concluir que o uso da tração halo craniana é um método eficaz no auxílio da correção das deformidades rígidas da coluna vertebral, visto que se conseguiu uma correção significativa das deformidades do período pré-operatório para os períodos pós-instalação do halo e pós-operatório, sem se observar lesão neurológica ou outra grave complicação.

postoperative period. The aspects analyzed were: age, sex, angular value of the main curvature and angular value of the secondary curvature, angular value of the major sagittal curvature, traction protocol and type of procedure. Results: in the frontal plane, an average angle of 89.9° was found in the preoperative period, decreasing to 65° after the installation of the halo and 56.9° in the postoperative period. In the sagittal plane, an angular value of 77.7° was observed, decreasing to 55.4° with the use of the halo and 46.5° in the postoperative period. Conclusion: the conclusion was that the use of cranial halo traction is an efficient method for correcting rigid spinal deformities, taking into account that there was significant correction of the deformities from the preoperative period to the post installation of the halo and the postoperative period, without any neurological lesions or serious complications resulting from the treatment.

cional y en el periodo postoperatorio. Las variables estudiadas fueron: edad, sexo, valor angular de la curva principal, valor angular de la curva secundaria, valor angular de la curva sagital mayor, protocolo de tracción y tipo de procedimiento utilizado. Resultados: en relación al plano frontal, se ha evaluado, en el periodo preoperatorio, la media angular de 89,9°, decreciendo para 65,0° tras la instalación del halo y 56,9° en el postoperatorio. Analizando el plano sagital, se observa en el periodo preoperatorio el valor angular de 77,7°, decreciendo para 55,4° con el uso del halo y 46,5° en el postoperatorio. Conclusión: se puede concluir que el uso de la tracción de halo craneal es un método eficaz para ayudar a corregir las deformidades de la columna rígida, ya que se logró una significativa corrección de las deformidades antes de la operación por los periodos después de la instalación de halo y postoperatorio, sin previo aviso u otras complicaciones neurológicas graves.

DESCRITORES: Escoliose/terapia; Cifose/terapia; Tração/métodos

KEYWORDS: Scoliosis/therapy; Kyphosis/therapy; Traction/methods

DESCRIPTORES: Escoliosis/terapia; Cifosis/terapia; Tracción/métodos

INTRODUÇÃO

Deformidades rígidas da coluna vertebral são patologias de difícil tratamento, com risco de complicações restritas a grandes centros de referência.

As correções de deformidades rígidas da coluna vertebral podem ser acompanhadas de comprometimento neurológico¹, em especial se associadas ao componente cifótico².

Stagnara³ difundiu o uso da tração halo craniana como um método seguro, utilizando o peso do corpo como uma força de contração. O uso da força de tração pode ser transferido para o leito do paciente, cadeira adaptada e andador. O método consiste na colocação do halo craniano por um período de duas a oito semanas, previamente a uma posterior correção definitiva e diminuindo o risco de comprometimento neurológico. Em um segundo tempo operatório, os pacientes são submetidos à correção definitiva da deformidade e artrodese com instrumentação por via posterior.

Outros métodos de tração como o halo-pélvico⁴, halo-femoral⁵ e o halo-tibial⁶ são descritos na literatura, entretanto, estão mais sujeitos a complicações, além de haver a necessidade de o paciente ficar acamado por um período maior.

No entanto, há uma carência na literatura no que diz respeito ao uso dessa técnica na correção das deformidades rígidas. Devido a isso, este trabalho teve como objetivo avaliar a eficácia e a segurança do uso do halo craniano gravitacional como técnica de tratamento dessas graves patologias e rever as complicações associadas com o tratamento, tanto no período pré como no pós-operatório.

MÉTODOS

Estudo retrospectivo em prontuários médicos de pacientes que usaram o halo craniano gravitacional no período de 2004 a 2010.

Foi verificado um total de 10 pacientes, com idades entre 8 e 16 anos, com deformidades rígidas da coluna vertebral. Os pacientes apresentavam, dentre as deformidades encontradas: cifose, escoliose, cifo escoliose e hiperlordose cervical.

O critério para a inclusão dos pacientes neste estudo foi o uso do halo craniano gravitacional em um período pré-operatório e interoperatório em pacientes com deformidades rígidas da coluna vertebral.

Foram avaliados os prontuários dos pacientes e suas mensurações radiográficas em um período pré-operatório,

após instalação do halo craniano gravitacional, e no período pós-operatório.

As variáveis estudadas foram idade, sexo, valor angular da curva principal, valor angular da curva secundária, valor angular da curva sagital maior, protocolo de tração e o tipo de procedimento realizado. As complicações com o uso do halo também foram avaliadas. O método de Cobb foi usado na mensuração radiográfica⁷.

Todas as cirurgias foram realizadas por dois cirurgiões no Hospital Abreu Sodré da Associação de Assistência à Criança Deficiente (AACD).

Todas as radiografias foram realizadas no Serviço de Radiologia da AACD com o formato panorâmico para escoliose. Em todos os filmes eram incluídas toda a coluna cervical e a transição crânio cervical. Depois do final de cada procedimento, era realizada uma nova radiografia panorâmica da coluna vertebral em duas incidências.

Foi realizada análise estatística para três variáveis: deformidade angular no plano frontal (curvas tóraco-lombar/lombar e torácica principal); deformidade angular no plano sagital (cifose e lordose cervical) e períodos (pré-operatório, pós halo e pós-operatório), sendo utilizado o teste de Tukey para a análise. Obteve-se uma diferença significativa no plano frontal entre os períodos pós-halo e o pré-operatório (diferença média de 24,9° com valor $p=0,0001$) e entre os períodos pós-operatório e pré-operatório (diferença média de 33° com valor $p<0,0001$). Em relação ao plano sagital, houve diferença entre os períodos pós halo e pré-operatório (diferença média de 22,3° com valor $p<0,0001$) e entre os períodos pós-operatório e pré-operatório (diferença média de 31,2° com valor $p<0,0001$).

Protocolo de uso do halo craniano

Todos os pacientes foram submetidos à colocação do halo craniano, conforme descrito por Perry e Nickel⁸, em ambiente hospitalar no centro cirúrgico com a introdução de quatro pinos por halo.

A colocação da tração foi efetuada logo após a instalação do halo craniano, aumentando 3 kg ao dia até 30 a 50% do peso do paciente, dependendo de como era tolerada a graduação de peso.

A tração foi aplicada por um período integral, sendo aplicada no leito hospitalar e na cadeira adaptada (Figura 1). O método de tratamento foi acompanhado pelo exame neurológico diário.

Os pacientes permaneceram por um período de duas a oito semanas na tração antes da definitiva correção, fusão e instrumentação posterior. Durante esse período, os pacientes continuavam internados para recuperação nutricional e respiratória.

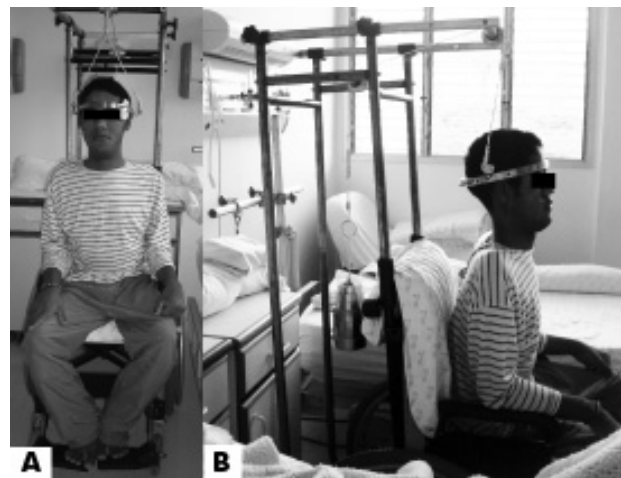

Figura 1
Cadeira adaptada ao uso do halo craniano.

RESULTADOS

Os diagnósticos avaliados no estudo foram mielomeningocele com dois pacientes (20%), neurofibromatose com um paciente (10%), síndrome de Sotos com um paciente (10%), paralisia cerebral com dois pacientes (20%), escoliose congênita com um paciente (10%), e distrofia muscular congênita com três pacientes (30%). A média de idade da população avaliada foi de 14,6 anos. Em relação às complicações, obtivemos quatro pacientes (40%), sendo que três apresentaram infecções superficiais (30%) e um apresentou soltura dos pinos (10%) (Tabela 1).

TABELA 1 - Análise descritiva da amostra

Paciente	Diagnóstico	Idade (em anos)	Protocolo de tração	Complicações
1	Mielomeningocele	16	T - VA - T - VP	Soltura do pino
2	Neurofibromatose	12	VA - T - VP	Infecção superficial
3	Síndrome de Sotos	10	VA - T - VP	Sem complicações
4	Paralisia cerebral	14	T - VA - T - VP	Infecção superficial
5	Escoliose congênita	8	VA - T - VP	Sem complicações
6	Distrofia muscular congênita	18	T - VP	Sem complicações
7	Mielomeningocele	17	VA - T - VP	Sem complicações
8	Distrofia muscular congênita	17	T - VA - T - VP	Infecção superficial
9	Paralisia cerebral	15	T - VA - T - VP	Sem complicações
10	Distrofia muscular congênita	19	T - VP	Sem complicações

T: tração; VA: via anterior; VP: via posterior.

Análise estatística

Para avaliar se há diferença na medida de deformidade nos três períodos avaliados, foi ajustado um modelo de Análise de Variância (ANOVA) para medidas repetidas. Foram considerados três fatores: deformidade no plano frontal (com dois níveis: TL/L e TP); deformidade no plano sagital com dois níveis (cifose e lordose cervical); e período com três níveis (pré-operatório, pós-halo e pós-operatório) (Tabela 2). Também foram testadas todas as possíveis interações entre os fatores.

Na Tabela 3 são apresentadas estatísticas descritivas (valores de mínimo, mediana, média, máximo e desvio padrão) da medida de deformidade por plano (frontal e sagital) e por período (pré-operatório, pós-halo e pós-operatório). A Figura 2 apresenta os respectivos gráficos de caixa.

Analisando o plano frontal, vemos que no pré-operatório a média foi de 89,9° (DP=31,6°), decrescendo para 65° (DP=24,7°) no pós-halo, e 56,9° (DP=18,3°) no

pós-operatório. Na Figura 2, para o plano frontal, observou-se o decréscimo no ângulo, sendo maior do período pré-operatório para o pós-halo do que do período pós-halo para o pós-operatório.

No plano sagital, a média no período pré-operatório foi de 77,7° (DP=30,2°), decrescendo para 55,4° (DP=28,4°) no pós-halo e 46,5° (DP=24,9°) no pós-operatório. As medições no plano sagital apresentam maior variabilidade (no pós-halo e pós-operatório) quando comparadas com o plano frontal no mesmo período.

Plano frontal

Para avaliar entre quais períodos houve diferença significativa, foi aplicado o teste de Tukey para comparações múltiplas (Tabela 4). Houve diferença entre o pós-halo e o pré-operatório (diferença média de 24,9°, valor de $p=0,0001$) e entre o pós-operatório e o pré-operatório (diferença média de 33°, valor de $p<0,0001$). Não houve diferença significativa entre pós-halo e pós-operatório (valor de $p=0,3832$).

TABELA 2 - Mensurações radiográficas

Pacientes	Maior curva plano frontal	Pré-operatório						Tempo de seguimento (em anos)
		Pré-operatório	Pós-halo	Pós-operatório	Pós-operatório	Pós-operatório	Pós-operatório	
1	TL/L	85°E	Cifose 90° (+)	70°E	80°	62°E	55°	1
2	TP	77° D	Cifose 110° (+)	65°D	92°	60°D	70°	3
3	TP	118°E	Cifose 110°(+)	100°E	85°	60°E	52°	2
4	TL/L	90°D	Cifose 106° (+)	75°D	90°	85°D	100°	2
5	TL/L	110°D	Cifose 84° (+)	96°D	50°	70°D	45°	2
6	TL/L	40°E	Lordose Cervical 53° (-)	36°E	38°	32°E	38°	4
7	TP	130°E	Cifose 90° (+)	82°E	35°	71°E	32°	6
8	TL/L	103°E	Cifose 40° (+)	46°E	25°	56°E	22°	2
9	TP	110°D	Cifose 24° (+)	55°D	19°	50°D	13°	3
10	TP	36°E	Lordose Cervical 70° (-)	25°E	40°	23°E	38°	2

TP: torácica principal; TL/L: toracolumbar/lombar.

TABELA 3 - Estatísticas descritivas para as medidas de deformidade por período

Ângulo	Período	Mínimo	Mediana	Média	Máximo	Desvio padrão
Plano Frontal	Pré-operatório	36,0	96,5	89,9	130,0	31,6
	Pós-halo	25,0	67,5	65,0	100,0	24,7
	Pós-operatório	23,0	60,0	56,9	85,0	18,3
Plano sagital	Pré-operatório	24,0	87,0	77,7	110,0	30,2
	Pós-halo	19,0	45,0	55,4	92,0	28,4
	Pós-operatório	13,0	41,5	46,5	100,0	24,9

TABELA 4 - Teste de Tukey para o fator período – plano frontal

Teste de comparação múltipla de Tukey				
Comparação	Diferença	Erro padrão	z	Valor p
Pós-halo – pré-operatório	-24,9	6,129	-4,062	0,0001 *
Pós-operatório – pré-operatório	-33	6,129	-5,384	<0,0001 *
Pós-operatório – pós-halo	-8,1	6,129	-1,321	0,3832

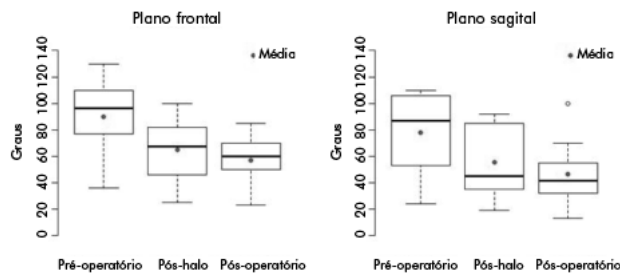


Figura 2

Gráficos de caixa para as medidas de deformidades por período.

A Tabela 5 apresenta o valor médio e desvio-padrão do ângulo no plano frontal, por diagnóstico e período. A diferença entre os pacientes que tiveram cifose e os pacientes com lordose cervical foi, em média, de 64,9° no pré-operatório, 43,1° no pós-halo e 36,8° no pós-operatório (Figura 3).

TABELA 5 - Valores de média e desvio padrão da medida de deformidade no plano sagital por período e valor angular

Diagnóstico	Período	Média	Desvio padrão
Cifose	Pré-operatório	102,9	17,8
	Pós-halo	73,6	18,8
	Pós-operatório	64,3	10,8
Lordose cervical	Pré-operatório	38,0	2,8
	Pós-halo	30,5	7,8
	Pós-operatório	27,5	6,4

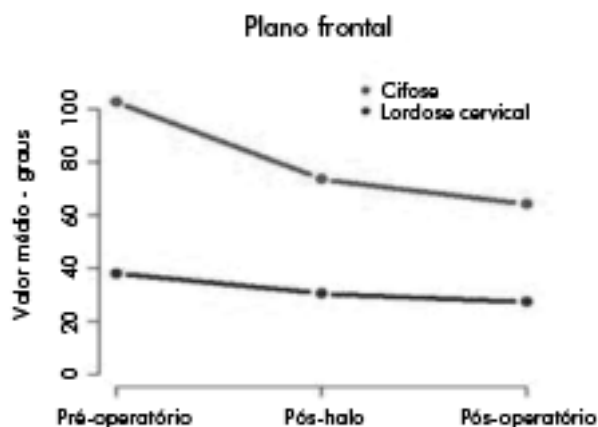


Figura 3

Gráfico de pontos com valor médio da medida por período e deformidade no plano frontal.

Plano sagital

Para avaliar entre quais períodos houve diferença significativa foi aplicado o teste de Tukey para comparações múltiplas. O resultado do teste é apresentado na Tabela 6. Houve diferença entre o pós-halo e o pré-operatório (diferença média de 22,3°, valor de $p < 0,0001$), e entre o pós-operatório e o pré-operatório (diferença média de 31,2°,

valor de $p < 0,0001$). Não houve diferença significativa entre pós-halo e pós-operatório (valor de $p = 0,1670$).

A Tabela 6 apresenta o valor médio e desvio-padrão do ângulo no plano sagital, por deformidade e período. A diferença entre os pacientes que tiveram cifose e os pacientes com lordose cervical foi, em média, de 20,3° no pré-operatório, 20,5° no pós-halo e 10,6° no pós-operatório (Figura 4).

TABELA 6 - Valores de média e desvio-padrão da medida de deformidade no plano sagital por período e valor angular

Diagnóstico	Período	Média	Desvio padrão
Cifose	Pré-operatório	81,8	32,5
	Pós-halo	59,5	30,7
	Pós-operatório	48,6	27,8
Lordose cervical	Pré-operatório	61,5	12,0
	Pós-halo	39,0	1,4
	Pós-operatório	38,0	0,0

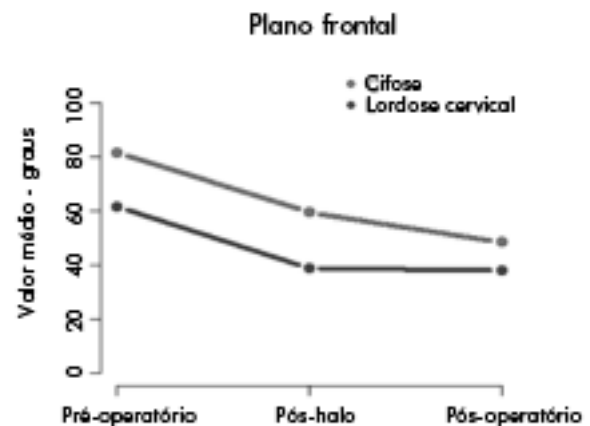


Figura 4

Gráfico de pontos com valor médio da medida por período e deformidade angular no plano sagital.

Na Figura 5 podemos observar apresentação clínica do paciente pré e pós-operatória.

Complicações

Em análise retrospectiva dos pacientes, foram observados três casos de infecções superficiais no trajeto dos pinos do halo craniano sendo resolvidos, de imediato, com limpeza local dos mesmos e um caso de soltura dos pinos, sendo necessária a recolocação em ambiente cirúrgico.

Além de lesões iatrogênicas na colocação do halo, dos nervos supraorbital e supratroclear, conforme observado por Garfin et al.⁹, há complicações mais tradicionais, como as que ocorreram com os pacientes avaliados, como as infecções superficiais e solturas dos pinos¹⁰.

As complicações observadas nesses pacientes dependem de alguns fatores, como o tipo de tração, a idade do paciente, o período de uso do halo e a quantidade de tração aplicada.

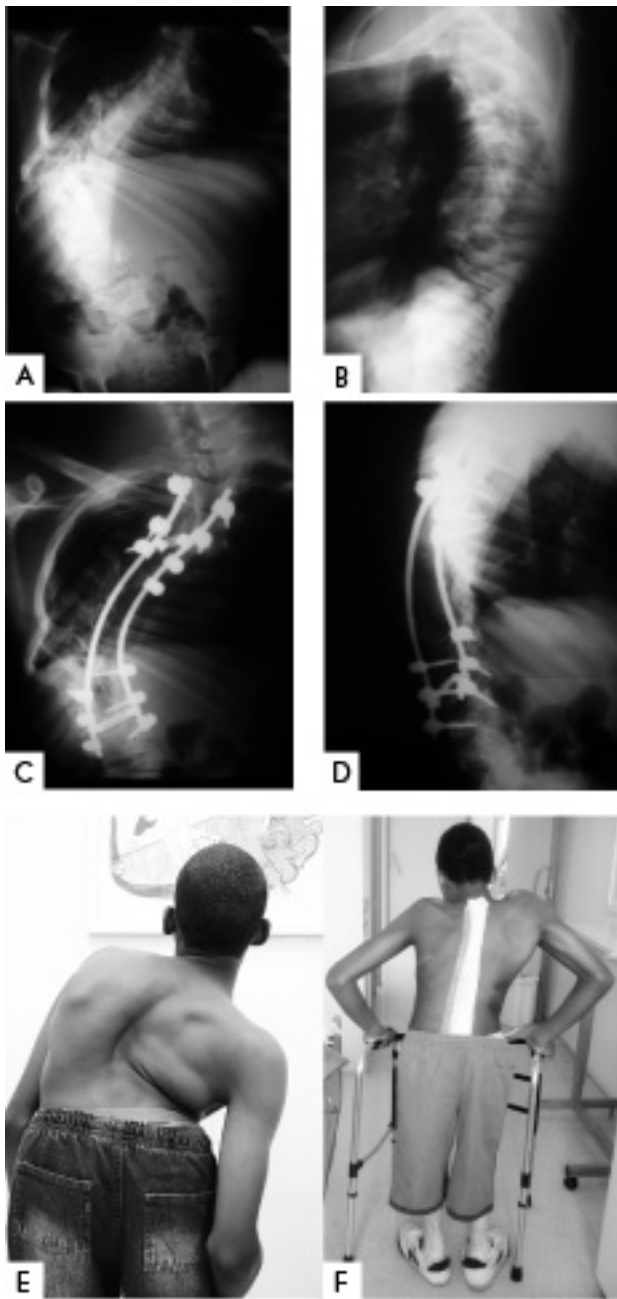


Figura 5
(A e B) - Radiografias pré-operatórias; (C e D) - Radiografias pós-operatórias; (EF) - Apresentação clínica do paciente, pré e pós-operatória.

Existem relatos na literatura sobre soltura de pinos e infecções superficiais, e na sua grande maioria são limitadas e resolvidas com uma limpeza local, remoção do pino e desbridamento local^{9,10}. Alguns relatam infecções profundas com o uso do pino onde houve osteomielite cranial, infecções intra e extradurais^{11,12}.

Em relação ao uso da tração e suas complicações, estão relacionados principalmente à quantidade de peso e ao tempo de uso do halo craniano. A maioria dos problemas em relação ao peso está mais relacionada ao uso das altas forças aplicadas tanto no uso do halo-pélvico como a

necrose avascular na extremidade do odontoide², quanto ao halo-craniano gravitacional onde se observou a fratura tipo II do odontoide, dissociação c1c2 e a dissociação atlanto-occipital¹⁰. Alguns autores descrevem a perda da lordose cervical e sua associação com as alterações degenerativas nas articulações facetaria da coluna cervical^{13,14}.

No que diz respeito às complicações neurológicas associadas ao uso do halo craniano, podemos mencionar o artigo de McEwen et al.¹⁵, que relataram 12 complicações, e em seis casos ocorreu paraplegia pré-operatória com o uso do halo-pélvico e o halo-femoral em crianças com cifose e escoliose congênita, e outras seis no pós-operatório com uso da instrumentação de primeira geração de Harrington. Segundo literatura levantada^{15,16}, pode haver o envolvimento de alguns pares cranianos com a aplicação do halo, sendo o 6º par o mais lesado, e em segundo plano ficam o 9º, 10º e 12º pares, podendo ocorrer disfagia, perda do paladar e reflexo faringiano.

DISCUSSÃO

O primeiro relato do uso do halo craniano foi descrito por Nickel et al.¹⁷ na década de 1950, fato que otimizou a tração espinal com as modificações na tração facial desenvolvida por Bloom. As indicações para o uso do halo craniano eram coluna cervical instável (resultado de paralisia ou trauma), escoliose severa, que necessitava de fusão, osteotomias ou artrodese complementar.

As outras formas de tração esquelética (halo-pélvico⁴, halo-femoral⁵ e halo-tibial⁶) também são citadas. Em relação ao halo-femoral, Bonnett et al.¹⁸ descreveram séries em pacientes com escoliose paralítica em que houve correções de 53%, com um adicional de 12% de correção após a instrumentação posterior. Notaram que 28 dos 37 pacientes apresentaram fraturas após o término do tratamento. Em relação ao mesmo tipo de tração, Kane⁵, em 1967, descreveu 30 pacientes com escoliose, tendo como resultado final a correção de 112° para 58°.

Nossa série mostrou uma correção menor em comparação com a experiência de Bonnett et al.¹⁸, já que utilizamos apenas o halo craniano com tração gravitacional, e não o halo-femoral. Outro fato a se ressaltar são os sistemas utilizados no hospital da AACD no que diz respeito à movimentação do paciente, já que não há a necessidade de que o paciente fique em período integral no leito, fato que diminui a osteoporose por desuso¹⁹.

A decisão de se instalar ou não o halo depende de vários fatores, como a realização de uma liberação cirúrgica via anterior, do estado clínico do paciente (sistêmico, respiratório), além de sua condição social.

A grande evolução quanto à correção da curva, associada à correção do balanço sagital, ocorreu após a introdução do parafuso pedicular nas instrumentações, sendo até questionada a real necessidade de fazer uma liberação cirúrgica via anterior ou uma tração pré-operatória. Nas curvas até 100°, flexíveis e sem patologias intraespinhais, sob o nosso ponto de vista, apenas a instrumentação posterior

de terceira geração pode corrigir essas deformidades, fato que não ocorre nos pacientes estudados, nos quais as curvas são pouco flexíveis, e muitas vezes há o componente cifótico associado com múltiplas comorbidades. Em alguns casos, com patologias intraespinhais associadas, pelo nosso entender, é necessária a introdução do halo craniano desses pacientes.

CONCLUSÃO

Conclui-se que o uso da tração halo craniana é um método eficaz quanto a correção das deformidades rígidas da coluna vertebral, visto que se conseguiu uma correção significativa das deformidades comparando o período pré-operatório com os períodos pós-halo e pós-operatório, sem se observar lesão neurológica ou outra grave complicação.

REFERÊNCIAS

1. Seller K, Haas S, Raab P, Krauspe R, Wild A. Preoperative halo-traction in severe paralytic scoliosis. *Z Orthop Ihre Grenzgeb.* 2005;143(5):539-43.
2. Rinella A, Lenke L, Whitaker C, Kim Y, Park SS, Peelle M, et al. Perioperative halo-gravity traction in the treatment of severe scoliosis an kyphosis. *Spine (Phila Pa 1976).* 2005;30(4):475-82.
3. Stagnara P. Cranial traction using the "Halo" of Rancho Los Amigos. *Rev Chir Orthop Reparatrice Appar Mot.* 1971;57(4):287-300.
4. Edgar MA, Chapman RH, Glasgow MM. Pre-operative correction in adolescent idiopathic scoliosis. *J Bone Joint Surg Br.* 1982;64(5):530-5.
5. Kane WJ, Moe JH, Lai CC. Halo-femoral pin distraction in the treatment of scoliosis. *J Bone Joint Surg Am.* 1967;49:1018-9.
6. Schmidt AC. Halo-tibial traction combined with the Milwaukee Brace. *Clin Orthop Relat Res.* 1971;(77):73-83.
7. Campbell WC. *Cirurgia Ortopédica de Campbell.* São Paulo: Manole; 1996.
8. Perry J, Nickel VL. Total cervical spine fusion for neck paralysis. *J Bone Joint Surg Am.* 1959;41-A(1):37-60
9. Garfin SR, Botte MJ, Waters RL, Nickel VL. Complications in the use of halo fixation device. *J Bone Joint Surg Am.* 1986;68(3):320-5.
10. Carid MS, Hensinger RN, Weiss N, Farley FA. Complications and problems in halo treatment of toddlers: limited ambulation is recommended. *J Pediatr Orthop.* 2006;26(6):750-2.
11. Humbyrd DE, Latimer FR, Lonstein JE, Samberg LC. Brain abscess as a complication of halo traction. *Spine (Phila Pa 1976).* 1981;6(4):365-8.
12. Letts RM, Palakar G, Bobecko WP. Preoperative skeletal traction in scoliosis. *J Bone Joint Surg Am.* 1975;57(5):616-9.
13. Tredwell SJ, O'Brien JP. Apophyseal joint degeneration in the cervical spine following halo-pelvic distraction. *Spine (Phila Pa 1976).* 1980;5(6):497-501.
14. O'Brien JP, Yau AC, Hodgson AR. Halo pelvic traction: a technic for severe spinal deformities. *Clin Orthop Relat Res.* 1973;(93):179-90.
15. MacEwen GD, Bunnell WP, Sriram K. Acute neurological complications in the treatment of scoliosis. A report of the Scoliosis Research Society. *J Bone Joint Surg Am.* 1975;57(3):404-8.
16. Ginsburg GM, Bassett GS. Hypoglossal nerve injury caused by halo-suspension traction. A case report. *Spine (Phila Pa 1976).* 1998;23(13):1490-3.
17. Nickel VL, Perry J, Garrett A, Heppenstall M. The halo. A spinal skeletal traction fixation device. *J Bone Joint Surg Am.* 1968;50(7):1400-9.
18. Bonnett C, Perry J, Brown JC, Greenberg BJ. Halo-femoral distraction and posterior spine fusion for paralytic scoliosis. *J Bone Joint Surg Am.* 1972;54:202.
19. Abu Salim F, Zielke K. Osteoporosis and halo traction in scoliosis patients. *Z Orthop Ihre Grenzgeb.* 1982;120(3):330-2.

Correspondência

Lucas Sasdelli Soares de Oliveira
 Rua São Benedito, 164 – Centro
 CEP 13484-027 - Limeira (SP), Brasil.
 E-mail: lucasbarretos@msn.com