

アニサキス迷入にて発症した虫垂炎の一例

## 症 例

## アニサキス迷入にて発症した虫垂炎の一例

住吉秀太郎<sup>1)</sup>、藤井俊<sup>1)2)</sup>、権代竜郎<sup>1)</sup>、  
原田恭一<sup>1)2)</sup>、竹本健一<sup>1)2)</sup>、越野勝博<sup>1)</sup>、  
當麻敦史<sup>1)2)</sup>、落合登志哉<sup>1)2)</sup>、大辻英吾<sup>2)</sup>

<sup>1)</sup> 京都府立医科大学附属北部医療センター 外科

<sup>2)</sup> 京都府立医科大学 消化器外科

## A Case of Appendicitis Association with Anisakis Aberrant.

Shutaro SUMIYOSHI<sup>1)</sup>, Takashi FUJII<sup>1)2)</sup>, Tatsuro GONDAI<sup>1)</sup>,  
Kyoichi HARADA<sup>1)2)</sup>, Kenichi TAKEMOTO<sup>1)2)</sup>, Katsuhiko KOSHINO<sup>1)</sup>,  
Atsushi TOMA<sup>1)2)</sup>, Toshiya OCHIAI<sup>1)2)</sup> and Eigo OTSUJI<sup>2)</sup>.

<sup>1)</sup> Department of Surgery, North Medical Center  
Kyoto Prefectural University of Medicine

<sup>2)</sup> Division of Digestive Surgery, Department of Surgery,  
Kyoto Prefectural University of Medicine

## Abstract

Anisakiasis is a human parasitic disease caused by ingestion of raw fish and seafood infested with Anisakis larvae. Anisakiasis is commonly found in the stomach (93.2%), and occurs in the colon in a frequency as low as 1.1%. Furthermore, appendix anisakiasis appears to be very rare. We have reported this rare case along with a literature review.

Key words: Appendix Anisakiasis, Anisakiasis, appendicitis

## I. 緒 言

アニサキス症は、海産魚介類の生食によりアニサキス幼虫が消化管壁に刺入して起こる内臓移行症の1つである。寄生部位は胃が

90%以上で大腸は1.1%と低く、虫垂への寄生は非常に稀である。

今回我々は、虫垂切除術を契機に発見された虫垂アニサキス症を経験したので若干の文献的考察を加えて報告する。

## II. 症 例

患 者：85歳、男性

主 訴：右下腹部痛

既往歴：50歳時 胆嚢摘出術後（胆石症）、

70歳時 右副腎非機能性腺腫、

現病歴：2016年12月、心窩部痛が出現し、徐々に痛みの部位が右下腹部に移動した。症状改善なく翌日当院救急受診。腹部所見およびCT検査にて急性虫垂炎が疑われ、入院となった。受診時、生魚摂食歴は問診されていなかった。

入院時現症：身長164.2cm、体重47.9kg、体温37.0℃、脈拍73回/分、血圧128/105mmHg、SpO<sub>2</sub> 99%（room air）、意識清明、貧血なし、黄疸なし。右下腹部に圧痛、筋性防御を認めたが、反跳痛は認めなかった。

入院時血液検査所見：WBC 9,700/mm<sup>3</sup>（好酸球6.6%）、CRP 4.7mg/dLと軽度の炎症所見を認めたが、その他の血液生化学検査では異常は認めなかった。

腹部造影CT検査：虫垂が軽度腫大し、周囲の脂肪織にdensityの上昇を認めた。虫垂内部に結石を疑う高輝度の構造物を認めた。（図1）

入院時の腹部CT検査で、急性虫垂炎が疑われ、入院同日に虫垂切除術を施行した。

手術所見：虫垂の腫大と少量の膿汁を認め、急性化膿性虫垂炎と診断した。その他、腹腔内に異常所見は認めなかった。手術時間55分、出血少量で手術終了した。

摘出標本肉眼所見：虫垂の腫大と少量の膿汁を認めた。体部漿膜下に1cm程度の異物を認めた。（図2）

病理組織学的所見：粘膜面のびらん、全層性の好中球浸潤と浮腫を示す虫垂炎像を認めた。（図3）

異物は高度の好酸球浸潤を伴い、虫体が疑われた。双葉状側索やレネット細胞様の構造を

認め、アニサキスに特異的な所見であった。（図4）

術後に行った抗アニサキスIgG・IgA抗体は1.71（0～1.50）と上昇を認めた。生魚は受診前日まで、ほぼ毎日摂食していた。最終的に病理診断とアニサキス抗体価より虫垂アニ

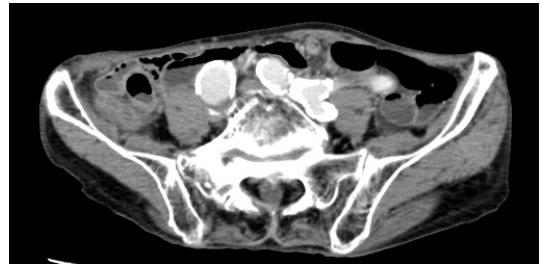


図1 腹部造影CT検査

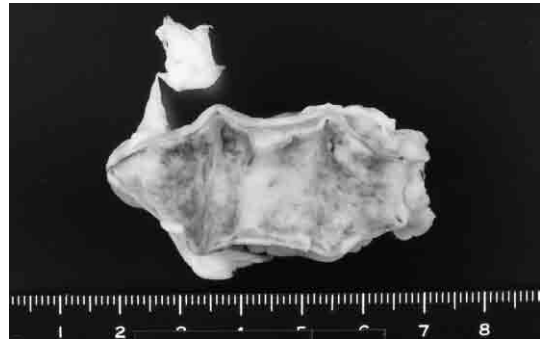


図2 摘出標本肉眼所見

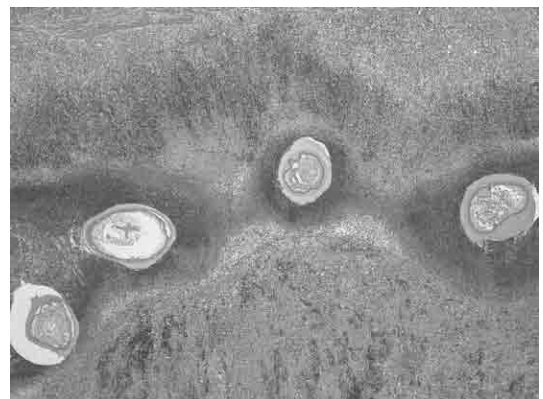

図3 病理組織学的所見

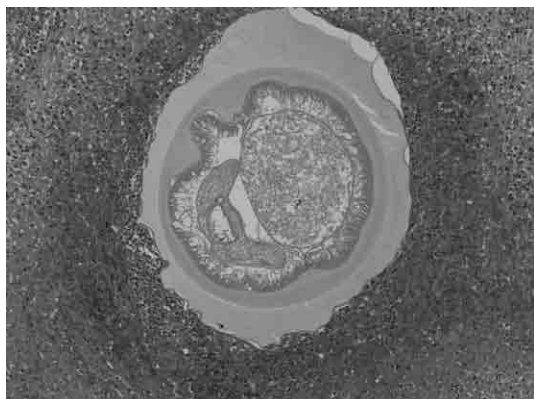


図4 病理組織学的所見

サキス症と診断した。

経過：術後経過は良好で、術後4日目に退院した。

### Ⅲ. 考 察

アニサキス症は1960年 Van Thiel<sup>1)</sup>らによって初めて報告された。生鮮魚類摂取が多い地域で感染頻度が高い疾患であり、本邦では浅見<sup>2)</sup>らにより1964年に初めて報告された。消化管アニサキスの寄生部位は胃が93.2%と最も多く、腸アニサキスは小腸が2.6%、大腸が1.1%と比較的稀である<sup>3)</sup>。大腸アニサキス症の好発部位は上行結腸(42%)が最も多く、次いで横行結腸(28%)、盲腸(12%)と右半結腸優位であった<sup>4)</sup>。

腹痛を呈し、診断に至った大腸アニサキス症の報告は散見される<sup>5,6)</sup>。一方、虫垂アニサキス症は1992年の菅野<sup>7)</sup>らの報告以後2018年まで、医学中央雑誌で検索しえた範囲には、自験例が本邦で初めての報告であった。アニサキス幼虫が虫垂に迷入し虫垂炎を来した本症例は極めて稀な病態であると考えられる。しかし近年、急性虫垂炎に対しての抗菌薬での保存的治療や、膿瘍が消褪した後手術を行う Interval appendectomy の有

用性の報告が増加している<sup>8,9)</sup>。アニサキスは人体内に寄生した場合、1週間程度で死滅し、自然治癒が期待できるため、虫垂炎と診断されても組織学的検索が行わず、アニサキスによる虫垂炎が発見されていない可能性も示唆される。

大腸アニサキス症の確定診断は虫体の確認であり、60%の症例では内視鏡的虫体摘除が行われ軽快している。一方、20%の症例では急性腹症の診断で緊急手術が行われ、術後に大腸アニサキス症の診断に至っている<sup>4)</sup>。術前診断は困難なことが多く、急性虫垂炎や急性腸炎、腸閉塞との鑑別を要する。大腸アニサキス症の診断について、窪田<sup>10)</sup>らは他疾患との鑑別点として①生鮮魚類摂取歴、②アニサキス抗体価、③腹部CTで限局した腸管壁肥厚と腹水、④血清・腹水の好酸球上昇などが有用と述べている。手術を選択した症例報告でも、術前に診断されていた場合の非観血的治療の可能性はしばしば言及されており、初診時生魚摂取歴聴取の重要性が強調されている<sup>11)</sup>。

急性腹症の初療にあたっては詳細な病歴聴取を行い、生鮮魚類摂取後の虫垂炎は、虫垂アニサキス症を鑑別診断の1つとして念頭に置き、手術適応を検討するのが望ましい。

### Ⅳ. 結 語

虫垂アニサキス症による虫垂炎の一例を経験した。本邦文献上、虫垂アニサキス症の報告例はなく、本症例は極めて稀な例であった。

なお、本論文の要旨は第200回近畿外科学会(2017年、京都)にて発表した。

開示すべき潜在的利益相反状態はない。

### 参 考 文 献

- 1) van Thiel PH, Kuipers FC, Roskam

- TH : A nematoda parasitic to herring, causing acute abdominal syndromes in man. *Trop Geogr Med* 12: 97-113, 1960.
- 2) 浅見敬三、今野宏、綿貫勤、他：アニサキスの感染による胃の肉芽腫症例。寄生虫誌 13: 325-326, 1963.
  - 3) 唐澤洋一、唐澤学洋、神谷和則、他：最近の消化管アニサキス症について第2回全国集計報告。日本医事新報 4386: 68-74, 2008.
  - 4) 佐々木賢一、芹澤宏、中野雅、他：大腸内視鏡検査で偶然発見された無症候性大腸アニサキス症の1例。Prog Dig Endosc 85: 104-105, 2014.
  - 5) 淀縄武史、鈴木浩之、木下雅道、他：急性虫垂炎症状を呈した腸アニサキス症の1例。腹部救急診療の進歩 11: 411-413, 1991.
  - 6) Pravettoni V, Primavesi L, Piantanida M : Anisakis simplex: current knowledge. *Eur Ann Allergy Clin Immunol* 44: 150-156, 2012.
  - 7) 菅野正彦、大森勝寿、井坂晶、他：虫垂アニサキス症の1例。日臨外医学会誌 53: 3005-3007, 1992.
  - 8) Salminen P, Tuominen R, Paajanen H, et al : Five-Year Follow-up of Antibiotic Therapy for Uncomplicated Acute Appendicitis in the APPAC Randomized Clinical Trial. *JAMA* 320: 1259-1265, 2018.
  - 9) 市川英孝、岡田恭穂、赤澤直也、他：膿瘍形成性虫垂炎に対する保存的治療と Interval Appendectomy の施行意義。日外科系連会誌 42: 601-608, 2017.
  - 10) 窪田忠夫、大森敏弘、山本穰司、他：腸アニサキス症の早期診断について—5症例の検討から—。診断と治療 95: 145-149, 2007.
  - 11) 中島誠一郎、大柏秀樹、武岡哲良：大腸アニサキス症の1例。臨牀と研究 93: 730-735, 2016.