

Fiksasi Internal secara Terbuka Fraktur Bilateral Pelvis pada Anjing

(Open Reduction Internal Fixation of Bilateral Pelvis Fracture in Dog)

Erwin^{1*}, Amiruddin¹, Rusli¹, Etriwati², Mustafa Sabri³, Mulyadi Adam⁴,
Cut Erika Ramadhana⁵, Afif Yuda Kusuma⁶

¹Laboratorium Klinik dan Bedah, Fakultas Kedokteran Hewan, Universitas Syiah Kuala, Banda Aceh, Indonesia

²Laboratorium Patologi, Fakultas Kedokteran Hewan, Universitas Syiah Kuala, Banda Aceh, Indonesia

³Laboratorium Anatomi, Fakultas Kedokteran Hewan, Universitas Syiah Kuala, Banda Aceh, Indonesia

⁴Laboratorium Fisiologi, Fakultas Kedokteran Hewan, Universitas Syiah Kuala, Banda Aceh, Indonesia

⁵Mahasiswa Pendidikan Profesi Dokter Hewan, Fakultas Kedokteran Hewan, Universitas Syiah Kuala, Banda Aceh, Indonesia

⁶Klinik Hewan Anugerah Satwa, Bumi Serpong Damai, Tangerang, Indonesia

*Penulis untuk korespondensi: erwin2102@unsyiah.ac.id

Diterima 24 September 2018, Disetujui 15 Desember 2018

ABSTRAK

Fraktur adalah terputusnya kontinuitas jaringan tulang yang umumnya disebabkan oleh trauma. Anjing ras Yorkshire berumur 2,8 tahun dengan bobot badan 2,6 kg menunjukkan gejala klinis tidak bisa berdiri, kedua ekstremitas posterior mengalami *diplegic lameness* dan anjing hanya bertumpu dengan ekstremitas anterior. Anamnesis dengan pemilik hewan mengatakan anjingnya mengalami trauma akibat tertimpa tangga. Hasil pemeriksaan radiografi dengan posisi hewan *right lateral* dan *ventro dorsal* menunjukkan fraktur bilateral pelvis berbentuk oblique pada tulang ilium. Penanganan yang dilakukan adalah dengan metode *open reduction internal fixation* menggunakan *bone plate 2.0 veterinary cuttable plate (VCP)* dengan *screw 2.0 mm cortical non-self-tapping* pada kedua sisi tulang ilium. Hari ke-3 setelah tindakan bedah, pasien mulai dibantu untuk berjalan sebagai upaya melatih pergerakan ekstremitas posterior. Satu minggu setelah bedah, pasien sudah bisa berjalan dan menunjukkan perkembangan yang baik. Penanganan bilateral fraktur pelvis berbentuk oblique pada bagian ilium dapat ditangani dengan *bone plate* dan *screw*.

Kata kunci: fraktur bilateral, pelvis, bone plate and screw

ABSTRACT

Fracture is a discontinuity of bone tissue that is generally caused by a trauma. The Yorkshire dog, 2.8 years old and 2.6 kg of body weight, had clinical signs of unable to stand, diplegic lameness of both posterior limbs and only rested on the anterior extremity. The owner said that her dog was traumatized by ladder. The results of radiographic examination with right lateral and ventro dorsal positions indicated fractures of bilateral pelvic oblique forms on ilium bone. The method of handling used was open reduction internal fixation using a 2.0 veterinary cuttable plate (VCP) bone plate with a 2.0 mm cortical non-self-tapping screw of both ilium bone. Three days after surgery, the patient was examined and guided to walk as an effort to test and train the movement of the posterior limbs. The patient walked and showed a good progress in one week after surgery. Bilateral oblique pelvic fractures on ilium can be treated by bone plates and screw.

Keywords: bilateral fracture, pelvis, bone plate and screw

PENDAHULUAN

Fraktur adalah keadaan patahnya tulang atau kartilago yang disebabkan oleh trauma atau bisa juga terjadi akibat suatu penyakit. Fraktur merupakan terputusnya kontinuitas jaringan tulang yang ditentukan sesuai dengan jenis dan luasnya (Tonks et al., 2008). Sebagian besar fraktur terjadi dalam kondisi tertutup, karena banyak otot yang melindunginya (Beale, 2004).

Prinsip dasar penanganan fraktur menggunakan konsep 4R, yaitu rekognisi (mengenali), reduksi (reposisi), retensi (mempertahankan), dan rehabilitasi (Mwangi & Mande, 2012; Mafi et al., 2014). Rekognisi adalah tahap pengenalan bentuk fraktur yang terjadi sehingga dapat menentukan tindakan penanganan yang paling tepat untuk kasus fraktur. Rekognisi meliputi anamnesis, pemeriksaan fisik dan pemeriksaan saraf yang dikonfirmasi dengan pemeriksaan radiografi. Reduksi adalah mengembalikan posisi patahan tulang ke posisi semula dan retensi adalah mempertahankan kedua fragmen fraktur dengan alat fiksasi selama masa penyembuhan patah tulang (imobilisasi). Rehabilitasi adalah upaya mengembalikan kemampuan anggota gerak agar dapat berfungsi kembali seperti semula (Sharma, 2010).

Open reduction internal fixation (ORIF) harus memperhatikan suplai darah pada tulang dan fragmen tulang agar tidak mengalami trauma saat prosedur bedah. Restorasi yang akurat untuk bentuk tulang, harus dijaga khususnya untuk area persendiaan (Déjardin et al., 2016). Reposisi secara mekanik dan alat fiksasi yang digunakan harus stabil dan menimbulkan trauma seminimal mungkin untuk rehabilitasi yang baik, dan rehabilitasi dilakukan secepat mungkin setelah tindakan bedah (Stiffler, 2004; Tercanlioglu & Sarierler, 2009). Pemeriksaan radiografi penting dilakukan sebelum prosedur bedah. Pemeriksaan radiografi akan membantu dokter untuk mengamati jenis fraktur dan bentuk patahan fraktur sehingga dapat memilih alat fiksasi yang tepat. Pemilihan alat fiksasi yang tepat menghasilkan stabilisasi yang baik di antara kedua fragmen fraktur (Erwin et al., 2018).

Anjing paling sering mengalami fraktur pelvis (Cabassu, 2005), dari 112.826 kasus gangguan muskuloskeletal, 22,4% di antaranya adalah fraktur (Johnson et al., 1994). Kejadian fraktur pelvis pada anjing mencapai 21% dari seluruh kejadian fraktur. Tulang pelvis terdiri atas tulang ilium, ischium, dan pubis. Ketiga tulang tersebut digabungkan oleh ligamentum sakroiliaka yang merupakan struktur bantalan panggul (Ergin et al., 2016). Perpaduan

tulang ilium, ischium, dan pubis berfungsi untuk mentransmisikan kekuatan kaki belakang ke columna vertebrae. Gangguan pada tulang pelvis menyebabkan anjing tidak bisa berjalan atau berjalan hanya bertumpu pada ekstremitas anterior (Cabassu, 2005).

GEJALA KLINIS

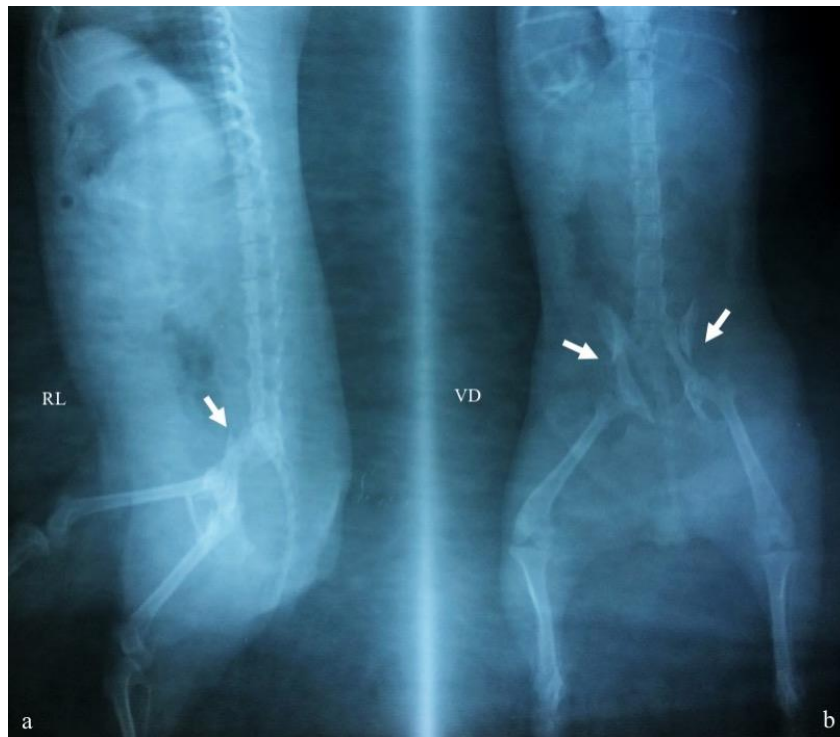Seekor anjing ras Yorkshire jenis kelamin betina, bobot 2,6 kg dengan umur 2,8 tahun. Pemilik hewan mengatakan anjing mengalami trauma akibat tertimpa tangga. Pemeriksaan fisik dimulai dari bagian anterior ke posterior yang meliputi pemeriksaan mata, hidung, mulut, telinga, kelenjar limfe, saluran respirasi, saluran kardiovaskuler, saluran pencernaan, saluran urinaria, dan saluran reproduksi tidak menunjukkan perubahan. Pemeriksaan neurologi meliputi propriosepsi kesadaran, *upper motor neuron*, dan *lower motor neuron* tidak menunjukkan gangguan pada saraf yang menginervasi bagian posterior. Pemeriksaan orthopedik menunjukkan anjing tidak bisa berjalan dan nyeri di area tulang pelvis.

Pemeriksaan profil darah menunjukkan semua nilai parameter darah berada dalam kisaran normal. Pemeriksaan profil darah sebelum dan setelah operasi dilakukan untuk mengetahui kondisi sistemik tubuh anjing. Pemeriksaan profil darah meliputi; jumlah eritrosit, jumlah total leukosit, diferensial leukosit, hemoglobin, hematokrit, dan trombosit (Erwin et al., 2017).

Pemeriksaan radiografi dilakukan sebagai langkah konfirmasi untuk melihat area dan bentuk patahan tulang. Radiografi tulang pelvis dengan posisi ventro-dorsal sangat membantu diagnostik *Sacro iliac fracture luxation's* (Ergin et al., 2016). Hasil foto radiografi *right lateral* dan *ventro dorsal* menunjukkan patahan berbentuk bilateral *oblique fracture pelvis* (Gambar 1).

PROSEDUR BEDAH

Penanganan fraktur coxae area ilium dexter dan sinister ini menggunakan metode ORIF (*Open Reduction Internal Fixation*). Metode ORIF merupakan reposisi dengan tindakan bedah yang diikuti dengan fiksasi internal. Anjing diberikan sedatif dan analgesik detomidin hydrochloridum (Domosedan[®], Pfizer, Orion Pharma, Espoo, Finland) dengan dosis 0,04 mg/kg BB IM. Sepuluh menit kemudian dilanjutkan dengan pemberian ketamin



Gambar 1 Hasil foto radiografi fraktur pelvis pada anjing posisi; (a) *right lateral* (RL) dan (b) ventro dorsal (VD). Tanda panah putih merupakan area patahan berbentuk *oblique*

(Ketamil[®], Troy Laboratories PTY Limited, Australia) dosis 20 mg/kg BB IM.

Tindakan bedah dilakukan secara aseptis, disinfeksi area bedah menggunakan povidon iodine, anjing diberikan infus larutan asering untuk menggantikan cairan yang hilang selama tindakan bedah. Kulit area pelvis diinsisi mengikuti sumbu panjang os ilium kira-kira 5-7 cm, jaringan subkutan dan fascia superfisial disayat dan dikuakkan untuk dijepit menggunakan *allis tissue forceps*. Insisi otot antara *musculus gluteus medius* dan *musculus tensor fascia lata* sampai *musculus biceps femoris* dan dikuakkan menggunakan *retractor* sampai terlihat os ilium yang mengalami fraktur. Kedua bagian tulang yang patah direposisi ke posisi semula, selanjutnya difiksasi menggunakan *bone plate 2.0 veterinary cuttable plate* (VCP) dan dilubangi menggunakan bor tulang untuk pemasangan *screw 2.0 mm cortical non-self-tapping* yang disajikan pada Gambar 2a.

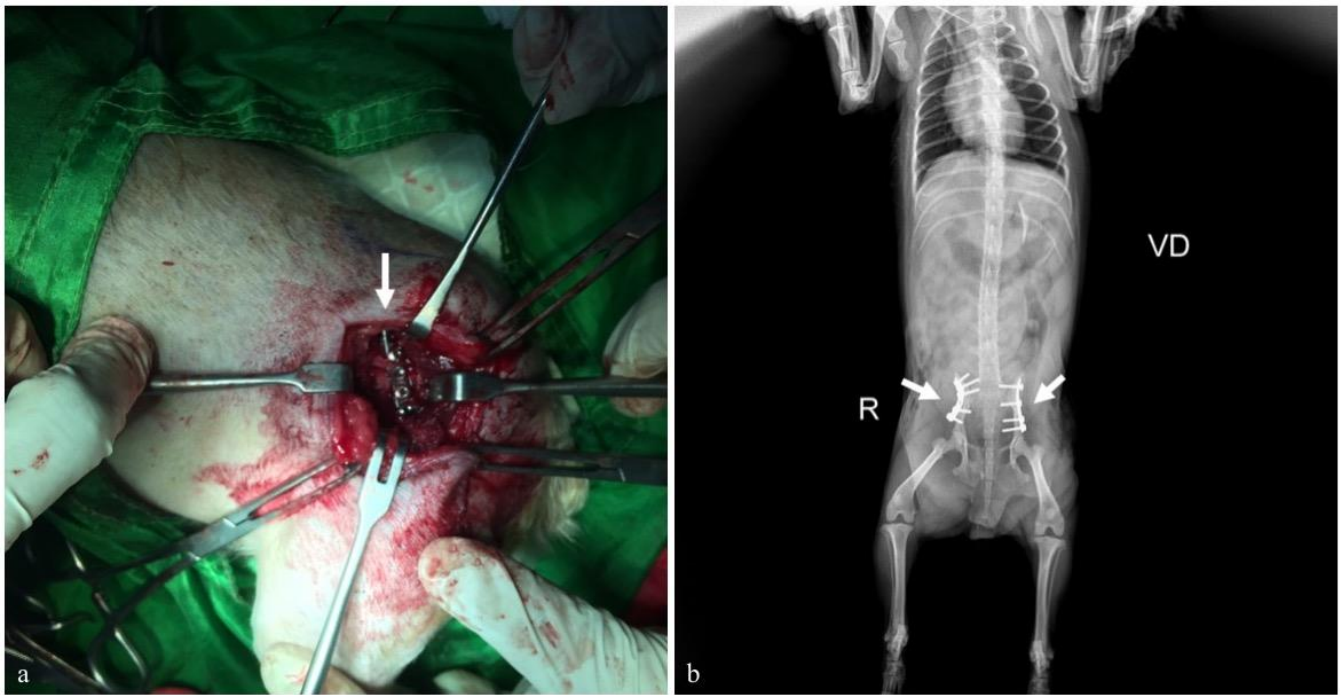
Musculus (*simple interrupted pattern*) dan *fascia lata* (*simple continuous pattern*) menggunakan benang *polyglactin 910 3/0 USP* (Vicryl[®], Ethicon Inc). Jaringan subkutan (*simple continuous pattern*) dijahit dengan benang *polyglactin 910 3/0 USP* (Vicryl[®], Ethicon Inc) dan kulit (*simple interrupted pattern*) menggunakan benang sutera 3/0 USP (Silkam[®], BRAUN, Indonesia). Prosedur tersebut dilakukan

pada tulang pelvis sinistra dan dextra, foto radiografi pascaoperasi menunjukkan kedua segmen fraktur terfiksasi dengan baik yang disajikan pada Gambar 2b.

Area operasi dibalut dengan *framycetin sulfate* (Sofra-Tulle[®], Pantheon UK Limited, Swidon, UK for Sanofi-Aventis, Thailand) dan perban diganti pada hari ke-3, 6, 9, dan 12 setelah operasi (Erwin et al., 2016). Untuk perawatan diberi antibiotik amoxicillin dan *clavulanic acid* 10 mg/kg BB (Claneksi[®], Sanbe Farma, Indonesian) dan *caprofen* (Rimadyl[®], Pfizer/Zoetis, USA) 2,2 mg/kg BB secara PO selama 12 hari sebanyak 2 kali sehari.

PEMBAHASAN

Fraktur tulang pelvis akibat trauma biasanya berakibat fatal apabila tidak ditangani dengan baik. Fraktur tulang pelvis menyebabkan lesi pada jaringan lunak sekitar fraktur dan lesi vaskuler yang mengarah ke pembentukan hematoma retroperitoneal (Cabassu, 2005). Tulang pelvis berhubungan langsung dengan *plexus lumbosacral*, lesi saraf perifer umumnya terjadi pada fraktur pelvis dengan tingkat kejadian mencapai 11% (Jacobson & Schrader, 1987). Lesi saluran intestinal jarang dikaitkan dengan fraktur pelvis (Cabassu, 2005), namun fraktur pelvis dengan lesi intestinal menimbulkan trauma serius berupa perforasi dan



Gambar 2 Tindakan bedah; (a) pemasangan *bone plate 2.0 veterinary cuttable plate* dan *screw.2.0 mm cortical non-self-tapping* (tanda panah putih), (b) hasil foto radiografi pascabedah posisi hewan ventro dorsal (VD) dengan tanda panah putih menunjukkan area fiksasi

pendarahan hebat, terutama pada fraktur pelvis berbentuk oblique. Pemeriksaan klinis saluran pencernaan, radiografi dengan posisi *ventro dorsal*, *right lateral*, *left lateral*, dan *oblique* sangat membantu untuk mengenali (rekognisi) fraktur pelvis (Ergen et al., 2016).

Penanganan fraktur pelvis dexter dan sinister menggunakan metode ORIF (*Open Reduction Internal Fixation*) merupakan reposisi secara terbuka (invasif) yang diikuti dengan fiksasi interna. Keuntungan metode ORIF adalah tercapainya reposisi yang sempurna dan fiksasi yang kokoh sehingga setelah tindakan bedah tidak perlu lagi dipasang gips, dan mobilisasi segera bisa dilakukan untuk pemulihan. Sing et al. (2016) menyatakan keberhasilan penanganan fraktur/luxation sacro-iliac sangat ditentukan oleh kedalaman screw, namun kerugiannya adalah adanya risiko infeksi tulang (Déjardin et al., 2016).

Proses penyembuhan fraktur dimulai sejak terjadi fraktur sebagai usaha tubuh untuk memperbaiki kerusakan-kerusakan yang dialaminya. Penyembuhan fraktur dipengaruhi oleh beberapa faktor lokal dan sistemik. Faktor lokal meliputi lokasi fraktur, jenis tulang yang mengalami fraktur, reposisi anatomis dan immobilisasi yang stabil, adanya kontak antarfragmen, ada tidaknya infeksi, dan tingkatan fraktur. Sementara itu, faktor sistemik

adalah keadaan umum pasien, umur, malnutrisi, dan penyakit sistemik (DeCamp et al., 2015).

Penggunaan *plate* tulang sebagai alat fiksasi fraktur ilium adalah metode penanganan yang paling banyak digunakan. *Plate* tulang memberikan stabilitas yang sangat baik untuk fiksasi fraktur dan umumnya memungkinkan hewan mampu menahan bobot badan lebih cepat. Tingkat keberhasilan penyembuhan patah tulang ilium setelah difiksasi dengan *plate* sangat baik (Denny, 1978). Fraktur ilium yang tidak ditangani dengan metode pembedahan (ORIF) sering menimbulkan penyempitan kanal panggul yang signifikan oleh fragmen kaudal sehingga membahayakan vesika urinaria atau usus. Di samping itu, juga menyebabkan trauma pada *plexus lumbosacral* yang bercabang ke saraf skiatik di medial ke bagian tengah ilium (Déjardin et al., 2016). Fiksasi dengan *plate* tulang adalah cara yang paling umum dan sukses dalam manajemen bedah pada fraktur ilium (Harasen, 2007).

Fraktur pelvis memainkan peran penting dalam cedera traumatis pada anjing dan kucing, sekitar 20-25% dari semua fraktur adalah fraktur pelvis dilaporkan oleh praktisi hewan kecil (Newton & Nunamaker, 2008). Fraktur ilium merupakan fraktur yang paling umum terjadi pada pelvis, mencapai 46% dari seluruh fraktur pelvis (Henry, 1985; DeCamp et al., 2015).

Fraktur ilium berbentuk oblique mencapai 50% dari seluruh fraktur ilium, karena lekuk ilium yang berhubungan dengan sakrum (Lanz, 2002; Déjardin et al., 2016; DeCamp et al., 2015). Fraktur pada corpus ilium selalu oblique dengan fragmen caudal yang berpindah secara kranial dan medial (Denny, 2000).

Fraktur pelvis berbentuk *comminuted* dan *transversal* pada tulang ilium jarang terjadi dibandingkan dengan fraktur berbentuk *oblique*. Hasil pemeriksaan radiografi melaporkan 14% fraktur ilium tergolong *transversal*, 16% *comminuted*, dan 70% *oblique* (Breshears et al., 2004). Dalam penelitian Sadan et al. (2015) melaporkan 85% kejadian adalah fraktur pelvis berbentuk *oblique* dan 15% berbentuk *transversal* yang berhubungan dengan *luxation sakroiliac* dan fraktur tulang acetabulum, ischium, pubis, atau sakrum. Komplikasi yang dilaporkan untuk kombinasi fraktur ilium dan asetabular meliputi kegagalan implan (*plate patah*) dan malunion fraktur dengan aplikasi *plate* berukuran kecil (Roush & Manley, 1992) atau penurunan gerak pinggul, kepincangan yang memerlukan tindakan bedah tambahan akibat penggunaan *plate* rekonstruksi (Ost & Kaderly, 1986).

Penanganan bilateral fraktur pelvis berbentuk *oblique* pada bagian ilium dilakukan dengan *bone plate 2.0 veterinary cuttable plate (VCP)* dan *screw.2.0 mm cortical non-self-tapping*. Seminggu setelah tindakan bedah, pasien sudah bisa berjalan kembali dan menunjukkan perkembangan yang baik.

“Penulis menyatakan tidak ada konflik kepentingan dengan pihak-pihak yang terkait dalam penelitian ini”.

DAFTAR PUSTAKA

- Beale B. 2004. Orthopedic clinical techniques femur fracture repair. *Clinical Techniques in Small Animal Practice*. 19 (3):134-150.
- Breshears LA, Fitch RB, Wallace LJ, Wells CS, Swiderski JK. 2004. The radiographic evaluation of repaired canine ilial fractures (69 cases). *Veterinary and Comparative Orthopedics and Traumatology* 17: 64-72.
- Cabassu P. 2005. Pelvic fractures-sacroiliac fractures/luxations. *Proceeding of the North American Veterinary Conference Jan. 8-12-2005, Orlando, Florida*.
- DeCamp CE, Johnson AL, Déjardin LM, Schaefer SL. 2015. Brinker, Piermattei, and Flo's Handbook of small animal orthopaedics and fracture repair. 4th Edition. W.B. Saunders, Philadelphia. pp161-191.
- Déjardin LM, Marturello DM, Guiot LP, Guillou RP, DeCamp CE. 2016. Comparison of open reduction versus minimally invasive surgical approaches on screw position in canine sacroiliac lag-screw fixation. *Veterinary and Comparative Orthopaedics and Traumatology* 29 (4): 290-297.
- Denny HR, Butterworth SJ. 2000. *A Guide to canine and feline orthopedic surgery*, 4th Edition. Blackwell Science, Oxford. pp. 441-454.
- Denny HR. 1978. Pelvic fractures in the dog: a review of 123 cases. *Journal of Small Animal Practice*. 19: 151-166.
- Ergin I, Senel OO, Ozdemir O, Ulsan S, Bilgili H. 2016. Evaluation and surgical treatment of sacroiliac fracture-luxations in 28 cats and 25 dogs. *Ankara Üniv. Vet. Fak. Derg.* 63: 127-136.
- Erwin, Gunanti, Handharyani E, Noviana D. 2016. Subjective and objective observation of skin graft recovery on Indonesian local cat with different periods of transplantation time. *Veterinary World* 9 (5): 481-486.
- Erwin, Gunanti, Handharyani E, Noviana D. 2017. Blood profile of domestic cat (*Felis catus*) during skin graft recovery with different period. *Jurnal Veteriner* 18 (1): 31-37.
- Erwin, Noviana D, Umbu D, Dewi TST. 2018. Management femoral fracture in cats using intramedullary pin and wires fixation. *The International Journal of Tropical Veterinary and Biomedical Research*. 3(2): 32-35.
- Harasen G. 2007. Pelvic fractures. *Canadian Veterinary Journal* 48(4): 427-28.
- Henry WB. 1985. A method of bone plating for repairing of iliac and acetabular fractures. *Compendium on Continuing Education for the Practising Veterinarian*. 7: 924-938.
- Jacobson A, Schrader SC. 1987. Peripheral nerve injury associated with fracture or fracture-dislocation of the pelvis in dogs and cats: 34 cases (1978-1982). *Journal of the American Veterinary Medical Association*. 190: 569-572.
- Johnson JA, Austin C, Breur GJ. 1994. Incidence of Canine Appendicular Musculoskeletal Disorders in 16 Veterinary Teaching Hospitals from 1980 through 1989. *Veterinary and Comparative Orthopaedics and Traumatology*. 7 (2): 56-69.
- Lanz OI. 2002. Lumbosacral and pelvic injuries. *Veterinary Clinics of North America: Small Animal Practice*. 32: 949-962.
- Mafi R, Khan W, Mafi P, Hindocha S. 2014. Orthopedic approaches to proximal humeral fractures following trauma. *The Open Orthopedics Journal*. 8: 437-441.

- Mwangi WE, Mande JD. 2012. Internal fixation of an oblique femoral fracture using cerclage wires and bone plate. Case report of Magister. University of Nairobi, Kenya.
- Newton C, Nunamaker DM. 2008. Textbook of Small Animals Orthopedics. W.B. Saunders, Philadelphia.
- Ost PO, Kaderly RE. 1986. Use of reconstruction plates for the repair of segmental ilial fractures involving acetabular comminution in four dogs. *Veterinary Surgery*. 15: 259- 264.
- Roush J, Manley P. 1992. Mini plate failure after repair of ilial and acetabular fractures in nine small dogs and one cat. *Journal of the American Animal Hospital Association*. 28: 112-118.
- Sadan MA, Fischer A, Bokemeyer J, Kramer M. 2015. Surgical repair of ilial fractures in dogs and cats using string of pearls (SOP)-plate. *Indian Journal of Veterinary Surgery*. 36(1): 41-45.
- Sharma AK, Kumar S, Dass LL. 2010. Management of pelvic fractures in dog. *Nigerian Veterinary Journal* 31 (1): 76-79.
- Singh H, Kowaleski MP, McCarthy RJ, Boudrieau RJ. 2016. A comparative study of the dorsolateral and ventrolateral approaches for repair of canine sacroiliac luxation. *Veterinary and Comparative Orthopaedics and Traumatology*. 29(1): 53-60.
- Stiffler KS. 2004. Internal fracture fixation. *Clinical Techniques in Small Animal Practice*. 19 (3): 105-113.
- Tercanlioglu H, Sarierler M. 2009. Femur fractures and treatment options in dogs which brought our clinics. *Lucrări științifice medicină veterinară*. 13 (2): 98-101.
- Tonks CA, Tomlinson JL, Cook JL. 2008. Evaluation of closed reduction and screw fixation in lag fashion of sacroiliac fracture-luxations. *Veterinary Surgery*. 37: 603-607.