

## Studi Kasus

**Multiple Trichoepithelioma pada Kukang (*Nycticebus coucang*) Jantan di Yayasan Inisiasi Alam Rehabilitasi Indonesia: Studi Kasus**

(*Multiple Trichoepithelioma in Male Slow Loris (*Nycticebus coucang*) in Yayasan Inisiasi Alam Rehabilitasi Indonesia: A Case Study*)

**Nur Purba Priambada\*, Wendi Prameswari, Fitri Yanti, Karmele Llano Sanchez**

Yayasan Inisiasi Alam Rehabilitasi Indonesia, Jl. Curug Nangka Sinarwangi-Ciapus, Bogor 16610 Jawa Barat

\*Penulis untuk korespondensi: [purbo@internationalanimalrescue.org](mailto:purbo@internationalanimalrescue.org)

Diterima 3 Februari 2015, Disetujui 26 Juni 2015

**ABSTRAK**

Berbagai macam neoplasia telah dilaporkan di prosimian tetapi masih sedikit sekali kasus tumor kulit pada kukang yang dilaporkan. Tulisan ini bertujuan untuk membahas kasus multiple trichoepithelioma pada kukang sumatra (*N. coucang*). Seekor kukang sumatera berjenis kelamin jantan, dewasa, memiliki berat 670 gram, telah diterima oleh Pusat Rehabilitasi Primata Yayasan Inisiasi Alam Rehabilitasi Indonesia (PRP-YIARI), Bogor pada Mei 2014. Pada pemeriksaan fisik ditemukan sebanyak 18 buah bentukan masa di kulitnya dengan diameter yang bervariasi 5-25 mm dan tersebar di seluruh tubuh mulai dari kaki, tangan, punggung, perut dan dahi. Hasil biopsi jaringan menunjukkan adenoma kelenjar sebaceous dan pemeriksaan histopatologi lanjutan menunjukkan trichoepithelioma. Merujuk dari hasil histopatologi dan keberadaan jumlah tumor yang banyak, maka diagnosa dari kasus ini adalah multiple trichoepithelioma dengan prognosa fausta. Terapi berupa eksisi tumor dengan pembedahan telah dilakukan dan cukup efektif. Masih belum diketahui apakah penyakit ini telah ada pada kukang sejak hidup liar di alam atau terjadi ketika dipelihara dalam lingkungan captive.

**Kata kunci:** kukang, IAR Indonesia, multiple trichoepithelioma, neoplasia

**ABSTRACT**

A variety of neoplasia have been reported in prosimians, but only a few skin neoplasia were reported in slow lorises. The objective of this case study is to report a case of multiple trichoepithelioma on sumatran slow loris (*N. coucang*). On May 2014, Pusat Rehabilitasi Primata Yayasan Inisiasi Alam Rehabilitasi Indonesia (PRP-YIARI), Bogor, has been rescued an adult male Sumatran slow loris (*N. coucang*) with 670 gram of body weight. During the physical examination, he was found with 18 masses in his skin, in varies diameter (5-25 mm) and spread in his whole body from hand, foot, back, stomach and forehead. The result of tissues biopsy shown that the masses were sebaceous gland adenoma, but further histopathological examination shown that it was trichoepithelioma. Due regard of the histopathological result and the amount of the tumour, we diagnosed this case study as multiple trichoepithelioma with good prognosis. Treatment by surgical tumour excision has already done and had quite effective result. It still remind unclear whether this case happen since the slow loris live in the wild or during in captivity.

**Keywords:** slow loris, IAR Indonesia, multiple trichoepithelioma, neoplasia

**PENDAHULUAN**

Kukang (*Nycticebus sp.*) adalah satwa nokturnal, primata prosimian arboreal yang tersebar di sepanjang Asia Tenggara. Kukang sumatera (*N. coucang*) dapat ditemukan di daerah Sumatera hingga semenanjung Malaysia. Walaupun status konservasi kukang saat ini tergolong rentan (*vulnerable*) (Roos,

*et al.*, 2014), jumlah kukang di pasar hewan jauh melampaui kestabilan populasi mereka di alam. Hal ini menyebabkan peningkatan perhatian dunia untuk memasukkan semua genus *Nycticebus* ke dalam status Appendix I di CITES pada tahun 2007 (Nekaris & Nijman, 2007). Sejak 2008, Yayasan Inisiasi Alam Rehabilitasi Indonesia (YIARI) telah menjalankan program rehabilitasi satwa kukang. Kukang

tersebut diterima dari hasil penyitaan pemerintah, ataupun penyerahan sukarela dari pemelihara (Citraningputri et al., 2011). Hingga saat ini Pusat Rehabilitasi Primata Yayasan Inisiasi Alam Rehabilitasi Indonesia (PRP-YIARI) yang terletak di Ciapus, Bogor telah merawat lebih dari 500 ekor kukang.

Berbagai macam neoplasia telah dilaporkan di prosimian. Tumor-tumor yang telah terdiagnosa meliputi karsinoma hepatoseluler, adenokarsinoma, limposarkoma, fibrosarkoma dan kanker pada tiroid, ovarium, dan saluran empedu (Griner, 1983; Benirschke et al., 1985; Lowenstine, 1986; Junge, 2003; pada Streicher, 2004). Neoplasia cukup umum di kukang di kebun binatang di Amerika Utara; dalam satu studi oleh Fuller et al. (2010) pada tahun 1980-2010, dari 109 ekor, 17,4% dilaporkan mati atau dieuthanasia karena neoplasia. Namun tidak ada satu kasus pun untuk neoplasia kulit. Sangat sedikit sekali kasus tumor kulit pada kukang yang dilaporkan, salah satunya adalah kasus trichoblastoma trabekuler di leher kukang kerdil (*N. pygmaeus*) (Plesker et al., 2002). Tulisan studi kasus ini bertujuan untuk membahas kasus multiple trichoepithelioma pada kukang sumatra (*N. coucang*) jantan dewasa liar yang diterima di PRP-YIARI, Bogor yang diperoleh dari penyerahan pemeliharaan ilegal.

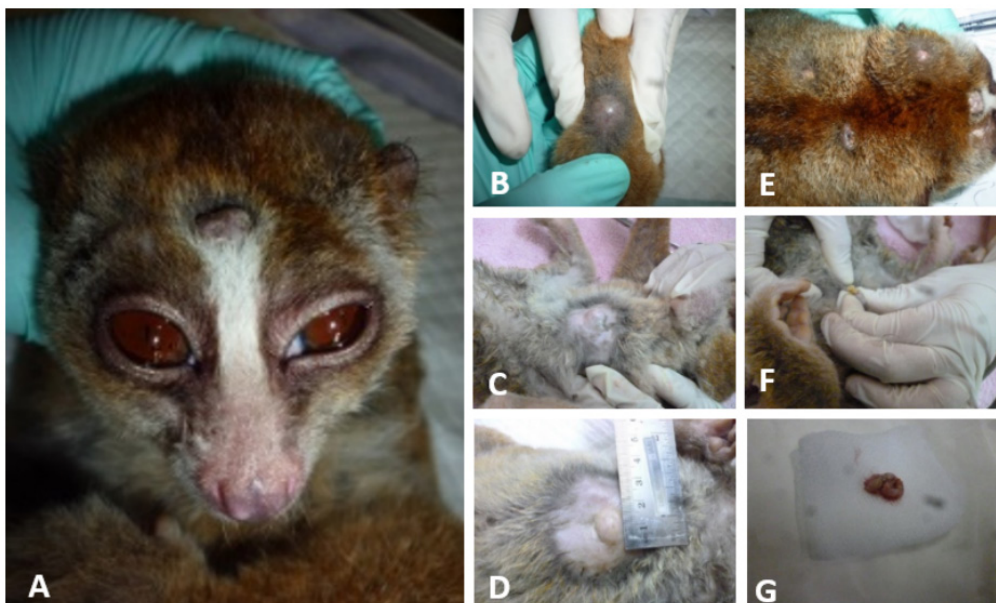### KEJADIAN KASUS

Seekor kukang sumatera (*N. coucang*), jantan, dewasa, dengan berat 670 gram diterima oleh Ya-

asan YIARI pada Mei 2014. Pada saat tiba di klinik PRP-YIARI, kukang tersebut dalam keadaan kurus, lemah, mengalami tremor, mempunyai masalah di tulang dan artikulasi pada kedua tangannya (diagnosa sebagai *metabolic bone disease*), serta kondisi gigi yang telah dipotong. Selain itu ditemukan juga 18 buah bentukan masa di kulitnya dengan ukuran yang bervariasi (diameter 5-25 mm) dan tersebar di seluruh tubuh mulai dari kaki, tangan, punggung, perut dan dahi (Gambar 1). Pengambilan darah dilakukan untuk pemeriksaan hematologi dan biokimia, serta pengambilan foto x-ray untuk mengetahui penyebaran massa tumor secara radiologi. Massa tumor memiliki konsistensi halus, melekat di kulit dan mengeluarkan material seperti keju saat ditusuk. Material di dalam massa diisolasi dan dilakukan pemeriksaan kultur bakteri dan uji resistensi di laboratorium Prodia. Jaringan tumor di biopsi dan dilakukan pemeriksaan histopatologi di laboratorium Pusat Studi Satwa Primata (PSSP) Bogor. Pengangkatan (eksisi) tumor dilakukan dari seluruh tubuh kukang.

### HASIL

Hasil hematologi menunjukkan nilai yang tidak terlalu signifikan, sementara itu hasil biokimia darah menunjukkan tingkat kalsium yang rendah (Tabel 1). Pemeriksaan foto x-ray menunjukkan tingkat opasitas yang rendah dari jaringan tumor dan gambaran sebaran tumor tidak tampak pada hasil



Gambar 1. Massa tumor (panah) tersebar pada hampir seluruh kulit bagian tubuh kukang baik kulit kepala (A), kulit kaki (B), kulit abdomen (C, D), dan kulit torak (E), serta pengeluaran material dari massa tumor (F-G).

pemeriksaan radiologi. Hasil bakteri yang terisolasi adalah *Staphylococcus aureus* dengan hasil resistensi hanya terhadap benzylpenicillin. Hasil biopsi jaringan menunjukkan adenoma kelenjar sebaceous dan pemeriksaan histopatologi lanjutan menunjukkan trichoepithelioma (Gambar 2). Hasil pemeriksaan histopatologi menunjukkan potongan jaringan merupakan bagian dari sebuah tumor yang terdiri dari sel-sel tumor yang tersusun dalam struktur kista dengan dimensi bervariasi. Struktur kista terbesar sekitar 2 mm, kesemuanya ditunjang oleh myxoid stroma. Dinding kista dibentuk oleh mayoritas sel epitel basaloid yang memiliki sitoplasma minimal dan nukleus yang hiperkromatis sehingga dinding kista terlihat berwarna biru. Sel-sel epitel basaloid ini bertransisi ke epitel squamous secara drastis membentuk “ghost cells”, yaitu sel epitel berkeratin yang pucat dan nukleus yang samar. Mitosis jarang terlihat. Pada hampir sebagian besar lumen kista juga terdapat kumpulan material myxomatous dan eosinofilik homogenus (keratin). Mi-

krohemorrhagi tampak pada multifocal area tumor.

Merujuk dari hasil histopatologi dan keberadaan jumlah tumor yang banyak, maka diagnosa dari kasus ini adalah multiple trichoepithelioma dengan prognosa fausta. Teknik biopsi sekaligus untuk terapi yang telah dilakukan adalah eksisi tumor sebanyak 15 buah secara bertahap (Gambar 3). Medikasi pasca pembedahan berupa pemberian antibiotik (amoxicillin-clavulanic acid 20mg/kg BB), anti inflamasi (Meloxicam 0,2mg/kg BB) dan analgesik (Tramadol 5mg/kg BB).

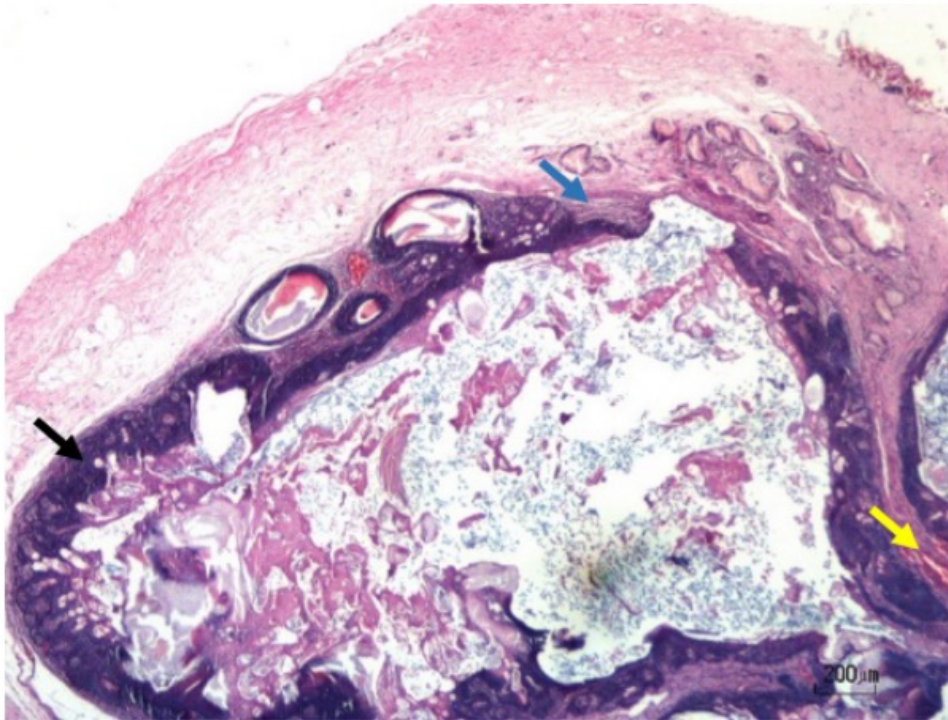
## PEMBAHASAN

Trichoepithelioma adalah tumor folikuler yang bersifat jinak (benign) yang terdiri dari sel basaloid dengan diferensiasi folikuler. Pada anjing dan kucing, trichoepithelioma tidak umum, kadang hanya ditemukan dalam bentuk soliter yang kecil dengan ukuran kurang dari 2 cm. Tumor yang lebih banyak

Tabel 1 Hasil pemeriksaan hematologi dan biokimia darah kukang

Pemeriksaan (Satuan)	Kadar
<b>Hematologi</b>	
Mean platelet volume, MPV (fl)	11,9
Sel darah merah, RBC (mill/ul)	6,23
Limfosit (K/ul) %L	6,54
Netrofil (K/ul)	12,03
Monosit (K/ul)	9,81
Sel darah putih, WBC (K/ul)	28,37
mean corpuscular hemoglobin concentration, MCHC (g/dl)	33,6
Mean corpuscular volume, MCV (fl)	75
Trombosit (k/dl)	458
Red cell distribution width, RDW (%)	16,1
Mean corpuscular hemoglobin, MCH (pg)	25,1
Hematokrit (%)	46,43
Hemoglobin (g/dl)	15,6
<b>Biokimia Darah</b>	
Kalium (K) (mmol/l)	5,8
Alkalin fosfatase (U/L)	53
Alanin transaminase (ALT) (U/L)	38
Amilase (U/L)	324
Total bilirubin (mg/dl)	0,4
Nitrogen urea darah (mg/dl)	9
Kalsium (Ca)	9,7
Fosfor	4,5
Kreatinin	<0,2
Natrium (Na) (mmol/l)	139
Total protein (g/dl)	8,0
Globulin (g/dl)	3,2
Glukosa (mg/dl)	127






Gambar 2. Nodul kista tumor yang ditemukan pada daerah dermis kulit. Sel epitel basaloid dinding kista yang bertransisi menjadi epitel squamous (panah hitam), serta jaringan stroma myxoid (panah biru) dan mikrohemoragi (panah kuning) ditemukan pada daerah nodul tumor. Pewarnaan Hematoksilin dan Eosin. Bar: 200  $\mu\text{m}$ .

dengan diameter lebih dari 8 cm bahkan lebih jarang ditemui (Goldschmidt & Hendrick, 1998). Pada manusia, dua bentuk klinis telah diidentifikasi, yaitu: multiple dan hereditas serta soliter dan non hereditas (Murphy & Elder, 1991). Bentuk multipel dan hereditas muncul dalam bentuk papula dan nodul berwarna kulit dengan ukuran kurang dari 1 cm, berkembang di muka, bahu, leher, dan punggung saat masih anak-anak. Sementara itu lesi soliter dan non-hereditas biasanya muncul dalam bentuk papula dan nodul pucat ataupun berwarna kulit di muka orang dewasa, terkadang diameter mencapai 2 cm. Pada mulanya dengan berdasarkan data laporan klinik dan histopatologi, Chalstrey (1955) berpostulat bahwa tumor hereditas, multipel, dan jinak pada jaringan epithelium, cylindroma, dan trichoepithelioma mungkin merupakan suatu manifestasi dari mutasi pada gen yang sama. Hal ini kemudian dikonfirmasi oleh Zheng et al. (2004) dan Salhi et al. (2004), dimana pada semua penderita trichoepithelioma yang dirawat ditemukan mutasi pada satu gen yang sama yaitu CYLD, yang berfungsi untuk menekan pertumbuhan tumor.

Diagnosis dari trichoepithelioma dapat dilakukan berdasarkan pada sejarah pasien, pemeriksaan klinis dan biopsi kulit (Bozi & Katoulis, 2004). Pada kasus di manusia, ada kemiripan yang dijumpai yai-

tu ditemukan material seperti keju di dalam spesimen tumor yang utuh (Karikal et al., 2013). Ditinjau dari segi histopatologi, bentuk trichoepithelioma sangat beragam, tergantung dari tingkat diferensiasinya serta adanya korelasi tumor pada selaput folikel ataupun matriks rambut. Karakteristik yang umum ditemukan adalah kista sel tanduk, desmosom, diferensiasi terhadap bentuk yang mirip folikel rambut, formasi dari sel rambut yang abortif ataupun rudimenter, desmoplasia, radang, melani-sasi dan ghost cells (Scott et al., 2001).

Tata laksana dari kedua bentuk tumor (multipel/hereditas atau soliter-non hereditas) biasanya cukup dengan cara biopsi superfisial. Lesi multipel dapat dibiarkan tanpa terapi tetapi harus dimonitor secara reguler. Solusi terbaik adalah mengangkat semua lesi jika memang praktis dilakukan (Karikal et al., 2013). Belakangan ini juga dilaporkan bahwa aplikasi krim imiquimod 5% secara topikal bisa menjadi pilihan terapi yang efektif (Johnson et al., 2008). Selain itu dikatakan juga bahwa penggunaan adalimumab dan aspirin dapat meniru mekanisme CYLD dalam menekan pertumbuhan tumor (Yiltok et al., 2010). Pada kasus ini, terapi yang telah dilakukan adalah eksisi tumor sebanyak 15 buah secara bertahap. Namun pasca pengangkatan tumor secara bertahap, beberapa tumor yang tidak



Gambar 3. Proses biposi sekaligus untuk terapi berupa eksisi tumor dari tubuh kukang (A-F) dan kondisi kukang setelah penanganan (G).

terangkat sempurna masih terlihat relaps, dengan beberapa tumor baru terlihat tumbuh. Medikasi pasca pembedahan berupa pemberian antibiotik amoxicillin-clavulanic acid, anti inflamasi Meloxicam dan analgesik Tramadol menunjukkan hasil yang baik. Bakteri yang berhasil diisolasi terdiri dari bakteri patogen biasa di kulit dengan sensitivitas sangat tinggi terhadap banyak antibiotik, sehingga pada kasus ini tidak ditemukan infeksi yang serius. Kondisi kukang sejak awal terapi hingga setahun perawatan terlihat sangat baik dan sehat.

Berdasarkan studi kasus ini dapat disimpulkan bahwa trichoepithelioma pada kukang dapat didiagnosa dengan melihat anamnesis, gejala klinis serta gambaran histopatologis. Pada kasus ini, terapi eksisi tumor dengan pembedahan cukup efektif apabila dilakukan dengan sempurna.

Masih belum diketahui apakah penyakit ini ada pada kukang liar di alam atau ini merupakan sebu-

ah konsekuensi ketika kukang dipelihara dalam lingkungan *captive*. Perlu dilakukan studi lebih banyak dan mendalam tentang penyakit pada kukang liar di alam, terlebih tentang penyakit tumor dan penyebabnya.

### UCAPAN TERIMA KASIH

Terima kasih atas kerja keras Firman Taufik saat penanganan kasus ini serta para perawat kukang YIARI yang penuh dedikasi dalam bekerja. Terima kasih diucapkan untuk drh. Yumni Khairina Ghassani yang telah banyak mendukung dan membantu proses penulisan.

"Penulis menyatakan tidak ada konflik kepentingan dengan pihak-pihak terkait dalam penelitian ini".

**DAFTAR PUSTAKA**

- Benirschke K, Miller C, Ippen R, Heldstab A. 1985. The pathology of prosimians, especially lemurs. *Advances in Veterinary Science and Comparative Medicine* 30:167-208.
- Chalstrey LJ. 1955. Turban tumours. *St Bartholomew Hospital Journal* 59:378.
- Citraningputri I, Paramasivam SJ, Sanchez K, Prameswari W. 2011. Fatal acute haemorrhagic enteritis cause by *Salmonella paratyphi* type C in a Javan slow loris (*Nycticebus javanicus*) - a case study. *International Veterinary Pathology Conference, Indonesia*.
- Elder D, Elenitsas RE, Ragdale BD. 1997. Tumors of the epidermal appendages. In: *Lever's Histopathology of the Skin*. 8th ed. Philadelphia: Lippincott-Raven. p761-762.
- Griner L. 1983. Pathology of Zoo Animals: Suborder Prosimia. *Zoological Society of San Diego, San Diego*. p319-325.
- Goldschmidt MH, Hendrick MJ. 1998. Tumors of the skin and soft tissues. In: *Tumors in Domestic Animals*. Ames: Iowa State Press.
- Johnson H, Robles M, Kamino H, Walters RF, Lee A, Sanchez M. 2008. Trichoepithelioma. *Dermatology Online Journal* 14:5
- Yiltok SJ, Echejoh GO, Mohammad AM, Ituen AM, Igoche MI, Dades OT. 2010. Multiple familial trichoepithelioma: a case report review and literature study. *Nigerian Journal of Clinical Practice* 13: 320-322
- Junge RE. 2003. Prosimians. In: Fowler ME, Miller RE (eds). *Zoo and Wild Animal Medicine*. Saunders. St. Louis. p334-45.
- Karikal A, Shetty P, Shetty SR. 2013. Multiple trichoepithelioma: a rare occurrence. *South Asian Journal of Cancer* 2013 2: 54.
- Lowenstine LJ. 1986. Neoplasms and proliferative disorders in nonhuman primates. In: Benirschke K (ed). *Primates, The Road to Self-sustaining Populations*. Springer. New York. p781-814.
- Murphy GF, Elder DE. 1996. Non-melanocytic tumors of the skin. In: *Atlas of Tumor Pathology*. Third series. Armed Forces Institute of Pathology Fascicle. Washington DC. p142-144.
- Nekaris KAI, Nijman V. 2007. CITES proposal highlights rarity of Asian nocturnal primates (Lorisidae: *Nycticebus*). *Folia Primatologica* 78: 211-214.
- Plesker R, Streicher U. 2002. A spontaneous Trichoblastoma in a pygmy slow loris (*Nycticebus pygmaeus*). *Tagung der Fachgruppe Pathologie der Deutschen Veterinaermedizinischen Gesellschaft in Bamberg. Zusammenfassung der Wissenschaftlichen Vortraege* S. 18.
- Roos C, Boonratana R, Supriatna J, Fellowes JR, Groves CP, Nash SD, Rylands AB, Mittermeier RA. 2014. An updated taxonomy and conservation status review of Asian primates. *Asian Primates Journal* 4(1).
- Scott DW, Miller Jr WH, Griffin CE. 2001. *Muller & Kirk's Small Animal Dermatology*. Saunders. Philadelphia