〔図説〕 松本歯学 13：392～393，1987

最近の症例から(2)
――悪性リンパ腫――

氣賀昌彦，古澤清文

松本歯科大学　口腔外科学第2講座（主任　山岡　稔 教授）

患者：40歳，女性

初診：昭和62年2月14日

主訴：上顎前歯部歯肉の疼痛

既往歴および家族歴：特記すべき事項なし

現病歴：昭和61年4月頃より1|1部歯肉の腫脹を自覚し某歯科にて歯周炎の診断のもと，歯石除去および刷掃指導により症状は消退した．昭和62年1月初旬より再び|1歯肉部に腫脹および自発痛を自覚し，同部より出血，排膿も認め，同年2月同部の疼痛も現われたため，某歯科を受診し当科を紹介された．

現症

全身所見：体格中等度，栄養状態良好にて他に特記すべき事項なし．

局所所見：顔色良好，顎下リンパ節は左右共に小指頭大1個触知し，可動性で軽度の圧痛を認めたが，頸部リンパ節は触知されなかった．口腔内所見としては4+3の口蓋側歯肉に腫脹を認め，その中心となる1|1部は10×10 mm程度の穿堀性の潰瘍を認めたが，同部に硬結および自発痛はなかった．潰瘍面は白苔で覆われていた．

唇側歯肉2| 相当部に瘻孔を認め，同部より排膿を認めた（写真1）．

X線所見：32| 部の歯槽骨の吸収を認め，32| 部根尖に及ぶび漫性の骨吸収像を認める（写真2）．

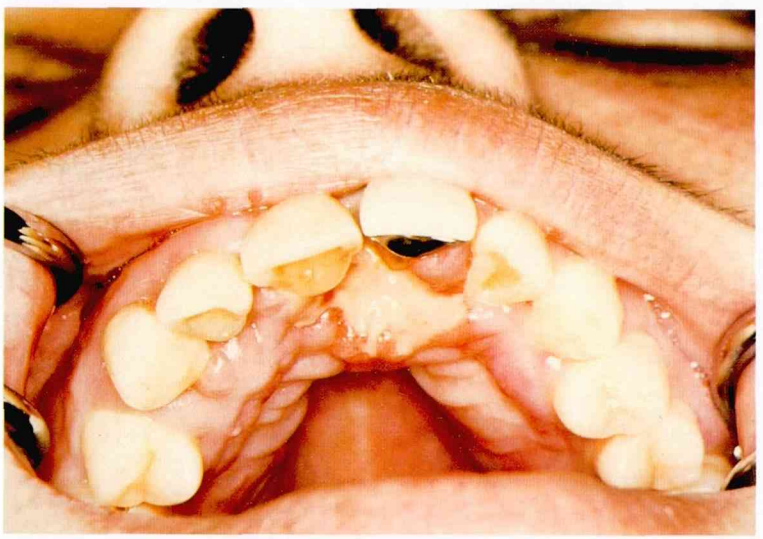

写真1

（1987年11月7日受理）

臨床検査所見：血液一般検査にて白血球数の増加，血沈値の亢進，桿状核球の増加を認め，炎症所見とリンパ球の著しい減少を示していた（表1）.

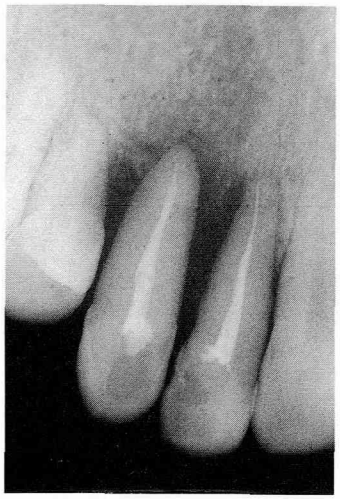

写真2

臨床診断名：2┬2 歯肉部潰瘍

病理組織診断名：悪性リンパ腫（Non-Hodgkin）

表1：初診時臨床検査成績

（血液一般）	
白血球数	$116\times10^2/\mu l$
赤血球数	$505\times10^4/\mu l$
血色素量	15.2 g／dl
ヘマトクリット値	45%
血小板数	$37.2\times10^4/\mu l$
血沈値	14 mm／h
白血球分面	
Stab.	26%
Seg.	63%
Eosino.	0%
Baso.	0%
Mono.	2%
Lympho.	9%