

[臨床] 松本歯学 9 : 52~58, 1983

key words : 骨移植 - 形成手術 - 口唇顎口蓋裂 - 2次的修正 - 自家骨

口唇顎口蓋裂患者に施された骨移植の2例

井手口英章, 林 清広, 清水文夫

島田仁史, 平山政彦, 山岡 稔

松本歯科大学 口腔外科学第2講座 (主任 待田順治 教授)

鷹 股 哲 也

松本歯科大学 歯科補綴学第1講座 (主任 橋本京一 教授)

戸刈惇毅, 小沢正道

松本歯科大学 歯科矯正学講座 (主任 出口敏雄 教授)

Bone Grafting Performed to Two Cleft Lip and Palate Patients

HIDEAKI IDEGUCHI, KIYOHITO HAYASHI, FUMIO SIMIZU

HITOSHI SIMADA, MASAHITO HIRAYAMA and MINORU YAMAOKA

Department of Oral Surgery II, Matsumoto Dental College

(Chief : Prof. J. Machida)

TETSUYA TAKAMATA

Department of Dental Prosthodontics I, Matsumoto Dental College

(Chief : Prof. K. Hashimoto)

ATSUKI TOGARI and MASAMICHI OZAWA

Department of Orthodontics, Matsumoto Dental College

(Chief : Prof. T. Deguchi)

Summary

Bone graftings were performed to two patients of cleft lip and palate. The first case was a 18-year-old female with nasal deformities, and was reconstructed using alveolar bone of the $\sqrt{8}$ region.

The second was a 14-year-old male with the floating premaxilla, and was reconstructed by Obwegeser's osteotomy of the premaxilla and fixation with grafted iliac bone.

Satisfactory results were obtained for facial deformities and functional disorders of them, and usefulness of bone grafts to cleft lip and palate patients was confirmed.

結 言

顎、顔面領域における骨移植は顎骨の先天奇形や後天的な発育不全、外傷、炎症等による変形、腫瘍摘出後の欠損などの治療に用いられる。なかでも口唇顎口蓋裂患者においては、顔面中央 $\frac{1}{3}$ の発育不全、外鼻変形、咬合・歯列不正等の問題があり、それらへの適応は臨床的価値が高い。

口唇顎口蓋裂患者の顎裂への骨移植は1954年、Schmid¹⁾によってはじめられ、Schrudde und Stellmach²⁾によっても試みられている。又、口唇顎口蓋裂による外鼻変形に対する骨移植も1954年、Campbell³⁾によって施行されてよりその例は数多く見られている。しかし外鼻変形における骨移植の材料はいずれの場合も腸骨櫛、もしくは肋軟骨が用いられており、その他の部位からの自家新鮮骨移植は行なわれていない。

今回、私共は外鼻変形の2次的修正を目的として自家歯槽突起を移植骨片として用いた1例と、前歯部咬合改善の為の矯正治療の一環として、切歯骨の osteotomy とともに顎裂への腸骨移植を施行した1例において、良好な結果を得たのでその概要について報告する。

症 例 1

患者：丸○昌○ 18歳 女性。

初診：昭和54年11月4日。

主訴：術後変治口唇顎口蓋裂による審美障害。

既往歴：特記すべき事項なし。

現病歴：両側性口唇顎口蓋裂にて誕生し、生後第1週に某医院において口唇形成手術を受けたが、その時に切歯骨を切除されたと思われる。その後、2歳6カ月時に同医院にて口蓋裂形成手術をうけた。

局所所見：顔貌では中央 $\frac{1}{3}$ の陥凹に加えて外鼻の扁平化が著明であり、columella は殆んど消失している。同部の軟骨は欠損はしていないものの、低位を示していた。又、columella 基底の直下に腫瘍形成が認められた。この腫瘍は直径約6 mm の

半球状で、表面は健康皮膚でおおわれ、可動性を有し、弾性軟で圧痛はなく、自発痛等の自覚症状は認められなかった。上嘴唇はこの腫瘍の存在によって口腔側へ内翻し、それによって赤唇部分の上下的な幅の縮少が見られた。又、上唇結節部より Cupid's bow にかけて線状の瘢痕が認められ、Cupid's bow 自体は瘢痕によって白唇との境界が明瞭ではなく、その形態も左右非対称性を示していた。

口腔内所見：切歯骨は欠損しており、それに伴って2 + 3の歯牙も欠失していた。口蓋部は深くV字状を呈しており、切歯乳頭相当部の口蓋粘膜には約1 mm 径の瘻孔形成が認められ、ゾンデによって鼻腔との交通が確認された。尚、上記の腫瘍は上嘴唇粘膜部からも触知され、上嘴唇皮膚側から粘膜側までの腫瘍の厚径は約6.5mmであった(図1)。

X線所見：切歯骨は同部の歯牙とともに、梨状

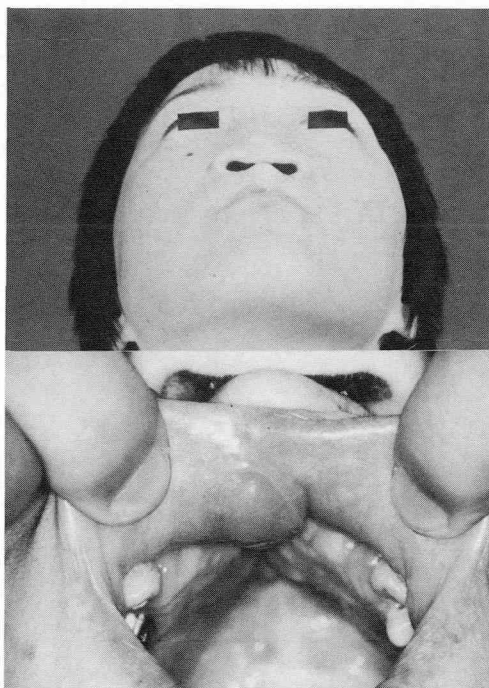


図1：第1例；術前の顔貌および口腔内所見。

孔下縁をも含めて欠損していた。また側貌X線写真では鼻背軟骨および鼻尖軟骨内脚、外脚の低位が認められた。

診断：両側性術後変治口唇裂による外鼻変形。

処置および経過：治療方針は扁平化した鼻尖部の形成の為に forked flap を用いるとともに columella 部に骨移植を行ない、上嘴唇～口腔前庭部間の腫瘍を一部切除、縮小させ、上顎前歯部の義歯装着を容易ならしめる事とした。

骨移植に用いる移植骨片は、手術前日に「8」完全埋伏歯の抜歯術を施行し、同歯牙頰側歯槽突起を縦7mm、横20mm、高さ5mm大に鑿除したが、一部骨性の結合を残し、手術当日に完全に離断、摘出した上で直径5mm、長さ13mmの類円柱形に整形した。

骨移植術は昭和56年7月29日に全身麻酔(GOF)下にて施行した。forked flapは通法にしたがい、columella および人中稜部に切開を加え、大鼻翼軟骨内脚の前縁を剥離、露出させた。鼻背軟骨および大鼻翼軟骨内脚はX線所見の如く低位を示していたが、人中部分に軽度に瘢痕形成が認められたものの、剥離は比較的容易であった。移植骨を大鼻翼軟骨の左右内脚間に挿入し、絹糸を

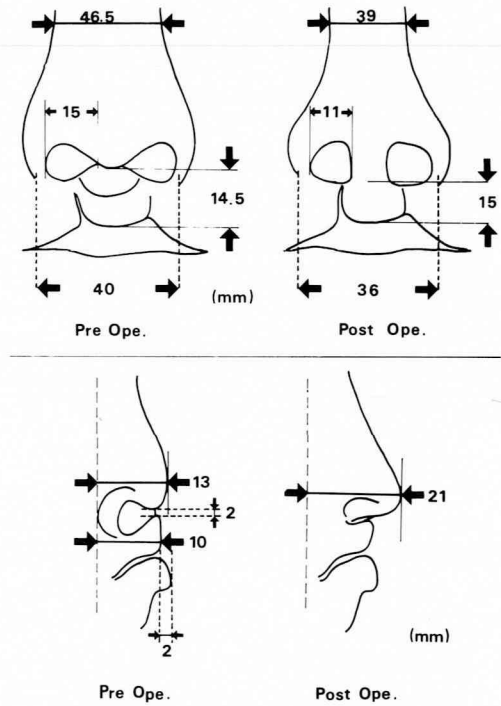


図2：第1例；術前，術後の計測値。

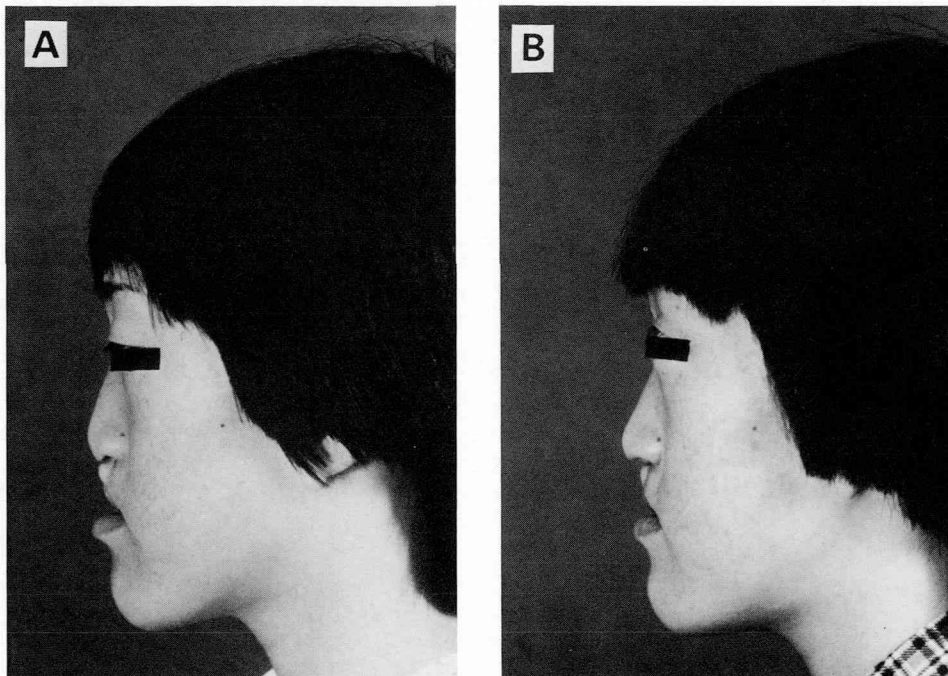


図3：第1例；術前(A)，術後(B)の側貌所見。

用いてサンドイッチ状に固定する事により、両側鼻翼軟骨自体を挙上させることができた。columella 相当部の皮膚は鼻尖より人中にかけてゆとりがあり、骨移植術を施行した事による皮膚の延長術は特に必要とはしなかった。又、左右鼻翼基底部の外下方への偏位を修正する為、鼻孔底部に key suture を施こすとともに V-Y 形成術をおこない、鼻翼基底部を正中方向に引きよせた。

術前と比較して術後の計測では左右鼻翼基部間で 4 mm の短縮が、columella 高径で約 7 mm の挙上が得られた(図 2)。術後 1 年 5 カ月を経過している現在、臨床所見の変化はなく、X 線所見でも columella 基底相当部の移植骨辺縁にわずかな骨吸収を認めたが予後良好である。尚、術後上顎前歯部の部分床義歯を本学補綴科にて装着し、審美的、並びに機能的な改善も得られた(図 3)。

症 例 2

患者：千〇剛〇 14 歳 男性。

初診：昭和 56 年 6 月 5 日。

主訴：咀嚼障害。

既往歴：特記すべき事項なし。

現病歴：両側性口唇顎口蓋裂にて誕生し、生後 6 カ月に某医院において両側性口唇裂形成手術を、1 歳 6 カ月時に同医院にて口蓋裂形成手術を受けた。術後上顎發育不全による上顎前歯部後退と、切歯骨と口蓋突起の間に 8 × 5 mm 大の口蓋裂術後瘻孔が形成された。また上下顎前歯は著しい反対咬合を示していたのでこの治療の為に昭和 53 年より本学矯正科に通院している。又、切歯骨自体が可動性であるため、切歯骨内の歯牙の唇側移動に限界が認められた。

局所所見：顔貌は両側口唇裂術後瘢痕と、両側鼻孔下部にわずかな陥凹感を認めたが、他に特記すべき異常所見は認められなかった。

口腔内所見：42 | 2 は先天的に欠除していた。切歯骨は鼻中隔および鼻腔粘膜、口腔粘膜のみで口腔内に保持されていたが、唇舌的に可動性を有していた。切歯骨と口蓋骨との間には 6 × 4 mm 大の術後瘻孔がみられ、上口唇内側肉類移行部及び、4 ~ 2 | 部、| 2 ~ 4 部の口蓋側粘膜に瘻孔を中心として破裂に沿った瘢痕形成が認められた。尚、1 | 1 は舌側に傾斜し、over jet - 3.5mm, over bite 4 mm であった(図 4)。

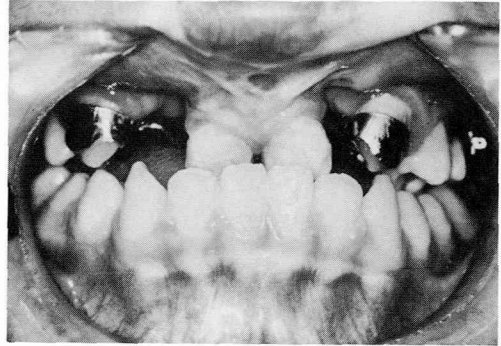


図 4：第 2 例；術前の口腔内所見。

X 線所見：2 | 2 部は歯槽骨から梨状孔下縁にまで裂隙状に骨が欠損し、切歯骨は鼻中隔のみによって骨性に連絡していた。

診断：可動性の切歯骨と、1 | 1 舌側傾斜、および上顎骨劣成長による骨格性下顎前突症。

処置および経過：昭和 56 年 8 月 4 日、骨移植の前処置として鼻腔底形成の為の瘻孔閉鎖術を行なった。昭和 57 年 7 月 27 日、局所麻酔下にて切歯骨前方移動術、ならびに骨移植術を施行した。術式は 4 ~ 2 | 部、および | 2 ~ 4 までの歯肉類移行部に切開を加え、破裂を袋状に剝離し、切歯骨側壁および上顎骨側壁を露出し、骨移植部分を明示した。一方移植骨片は腸骨より採取し、左側へ移植するものを縦 11mm, 横 11mm, 高さ 11mm に、右側へのものを縦 5 mm, 横 11mm, 高さ 10mm に整形した。その後鼻中隔基部に osteotomy を加え、切歯骨を遊離し、所定の位置まで前方移動させ、移植骨を両側裂隙間に挿入した。尚、移植骨と上顎骨、切歯骨の間に生じたわずかな間隙には骨整形後の余剰な数個の小骨片を挿入した。固定は骨縫合と三内式副子による顎内固定を行なった(図 5)。

三内式副子による固定は術後より現在まで約 9 カ月間行なった(図 6)。術後 3 カ月目の X 線所見では移植骨と周囲骨との生着が見られるが、移植骨歯槽頂相当部にごくわずかな骨吸収が認められた。術後 4 カ月目に移植骨と周囲骨間に挿入しておいた小骨片(縦 3 mm, 横 3 mm, 高さ 2 mm 大)の 1 個が遊離、排出したが、術後 9 カ月の現在、その他に臨床症状は認められず、予後良好である(図 7)。

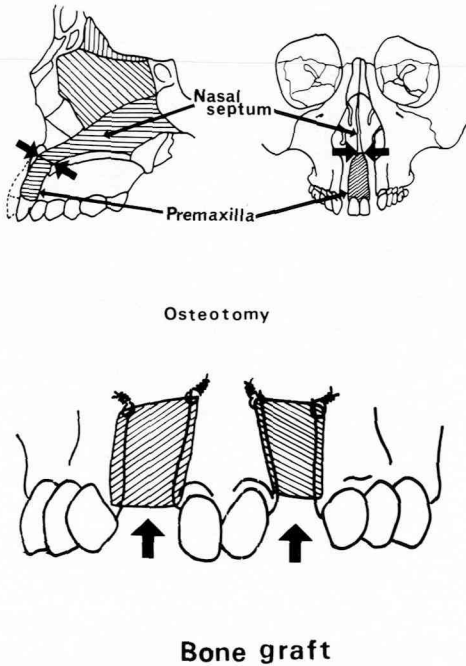


図5：第2例；Osteotomy および Bone graft の部位。

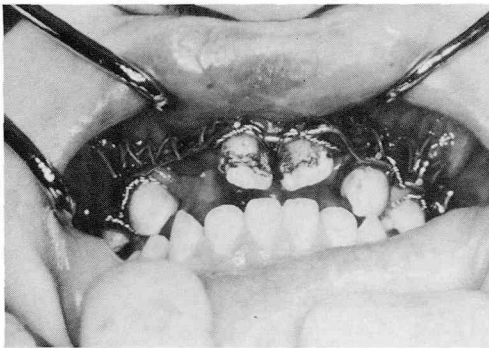


図6：第2例；術後の口腔内所見。

考 察

口唇顎口蓋裂患者への骨移植による顎裂の閉鎖は1954年、Schmid¹⁾によってはじめられ、さらにSchrudde und Stellmach²⁾らによっても施行されている。また1969年にObwegeser⁴⁾、Perko⁵⁾らは上顎部のosteotomyとともに骨移植を行なったが、これは口唇顎口蓋裂患者の審美的、機能的障害を改善する上において画期的な治療法となった。以後本邦においても高橋⁶⁾によって口蓋裂の

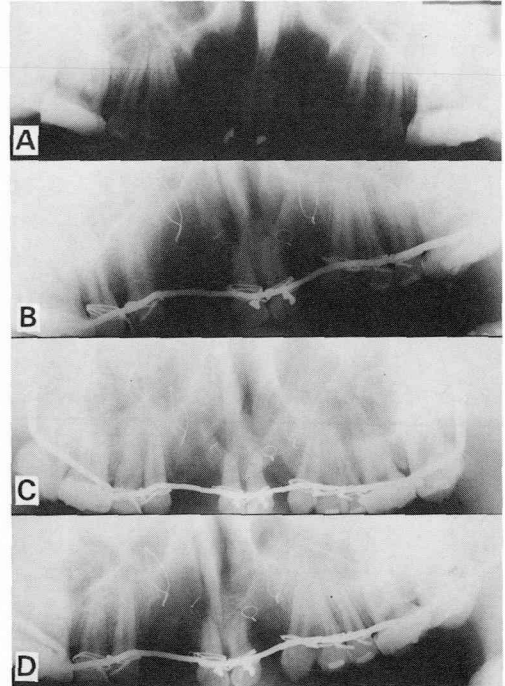


図7：第2例；術前(A)，術後1ヵ月(B)，2ヵ月(C)，および9ヵ月(D)のX線写真。

2次的手術としてLe Fort I osteotomyと腸骨移植による全上顎骨前方移植術の報告がなされたのをはじめ、報告例も多い。

一方、口唇顎口蓋裂による外鼻変形に対する自家軟骨を用いた例として、1897年 Von Manglobt⁷⁾、1904年 Nelaton, Ombredanne⁸⁾らの報告がある。さらに1917年にDavis⁹⁾は挿入された自家軟骨は術後1年5ヵ月経過した後も殆んど変化が認められず、正常な軟骨構造を有していたとのべている。しかし軟骨の移植は一般に骨移植に比して術後の彎曲や変形を生じ易いと云う報告もある。また人工的な埋入材料として象牙¹¹⁾、paraffin¹¹⁾、金属²⁰⁾(vitallium, tantalum, titanium, zirconium等)、さらに合成樹脂^{20~22)}(アクリル系樹脂、珪素ゴム、ポリ塩化ビニール等)なども用いられている。本症例においても症例1では自家骨移植の他に珪素系(シリコン系)の高柔軟性dimethylpolysiloxian(DMPS)の使用について考慮した。DMPSは他の人工的挿入物に比して為害性が少なく、また整形も容易である点で優れた資材である^{23~25)}反面、組織親和性に乏しく、組

織内で可動性を示したとの報告もあり²⁵⁾、埋入材挿入腔の形成と術後の固定には慎重を要し、いまだその臨床的成績は十分であると言えない。一方、自家骨移植は母床の骨に生着、同化し、生体に対しての有害性や、前述した如くの欠点もない為、私共は自家骨を用いた。

ことに症例1においては移植骨材料として歯槽突起を用いたが、口唇顎口蓋裂患者に対する骨移植としては他に例がなく、新しい試みであった。歯槽突起を用いる上での利点としては、腸骨櫛あるいは肋軟骨の採取に比して外科的侵襲が少なく、短時間で採取可能であり採取自体容易である。また予後も良好であり採取による術後の障害も生じにくいと云う点あげられる。一方、歯槽突起はその採取部位、および採取量におのずと限界があり、その適応は限られると思われる。しかし本症例の如く移植骨片が小さい場合は有利であろう。

自家移植骨の生着は最も重要な点であるが、Monroe, Rosenstein²⁶⁾らは通常6~8週で母床との連続がX線的に認められると報告している。また野代²⁷⁾によれば、移植骨と母骨との結合は術後2週目では不十分であったが、移植後1ヵ月で生着を思わせるX線像が、2ヵ月目では移植骨と母床の骨との完全な同化が認められたとのべている。私共の経験した2症例においても、術後2~3ヵ月にていずれも骨梁が接合部分を埋め、生着を思わせるX線像を得た。臨床的にも症例2においては可動性を有していた切歯骨が、2|2欠損部への腸骨移植により歯列弓は一体化し、切歯骨の可動性も消失している。

緻密質のみの移植、緻密質に海綿質の付随しているもの、又、骨膜の付着の有無等のちがいによる生着の成否については、Albee²⁸⁾、中村²⁹⁾、松本³⁰⁾らによってそれらの間に差はなく、生着の成否は他の因子によるものであると云う報告がなされて以来、広く認められている³¹⁾。しかし吸収については緻密質、海綿質等のちがいによって多少差があると思われるものの、その報告例はいまだ見られていない。私共の症例ではいずれも緻密質および海綿質の両組織を含む部分を使用した。その吸収は2症例とも移植骨辺線部の緻密質と海綿質の両者に認められた。尚、症例2においては固定期間中、一部の骨の自然排出が認められたが、その

骨自体が移植骨と周囲骨との間に挿入されていた腸骨の骨片であり、固定や感染の問題よりも小骨片に対する血流による栄養阻害として扱えられるべきと考えられた。又、症例1では感染、排出等の所見もなく、移植骨材料としての歯槽突起の使用も有用であると思われた。

骨移植による顎発育への影響については、上顎骨、切歯骨の発育障害を生じせしめるとのRobertson³²⁾、Rehrman³³⁾の報告もみられるが、Wood^{34,35)}はかえって上顎発育の助長がなされたことを、またMonroe²⁶⁾、Rosenstein²⁶⁾、Schrudde und Stellmich²⁾、藤野³⁶⁾も顎発育には何ら障害がないことを報告しており、統一した見解は現在のところ得られていない。これに関しては手術術式、手術年齢、計測方法による分析、検討を行なうとともに骨成長の長期にわたる経過観察が不可欠であろう。

結 語

今回、私共は口唇顎口蓋裂患者2症例において2次的修正手術を目的とした骨移植を行なった。1例は扁平化した鼻孔と短縮したcolumellaに対して歯槽突起を用い、他の1例は舌側に後退、傾斜した切歯骨に対し、鼻腔底を形成後、2次的に骨移植を行ない、共に審美的、機能的に十分満足できる結果を得た。これによって骨移植のきわめて有用性の高いことが確認された。

文 献

- 1) Schmid, E. (1954) Die aufbauende Kieferkammplastik. *Osterr. Z. Stomat.* 51: 582.
- 2) Schrudde, J., Stellmach, R. (1958) Die primäre Osteoplastik der Defekte des Kieferbogens bei Lippen-Kiefer-Gaumenspalten am Säugling. *Zentralbl. Chir.* 83: 849-859.
- 3) Campbell, C. J. (1953) Experimental study of the fate bone graft. *J. Bone Joint Surg.* 35: 332-346.
- 4) Obwegeser, H. L. (1969) Surgical correction of small or retrodisplaced maxilla. The "dish-face" deformity. *Plast. Reconstr. Surg.* 43: 351-365.
- 5) Perko, M. (1969) Die chirurgische Spätkorrektur von Zahn und Kieferstellungsanomalien bei Spaltpatienten. *Schweiz. Mschr. Zahnheilk.* 79: 19-57.
- 6) 高橋庄二郎(1978)口蓋裂の二次手術。歯科ジャー

- ナル, 7 : 165—171.
- 7) Von Mangolbt. (1897) 21) より引用.
 - 8) Nelaton, C., Ombredann. (1904) 21) より引用.
 - 9) Davis, J. S. (1917) A comparison of the permanence of free transplants of bone and cartilage. *Ann Surg Phila.* 15 : 170—174.
 - 10) Gillies, H. (1951) Ox cartilage in plastic surgery. *Brit. J. Plast. Surg.* 4 : 63—73.
 - 11) 石井俊次(1958)隆鼻術について. 形成外科, 1 : 160—164.
 - 12) 飯田 収(1962)外鼻形成術(特に造鼻術)の歴史について. 形成外科, 5 : 139—145.
 - 13) 高橋 良(1958)鼻の美容形成についての現下の問題. 形成外科, 1 : 13—19.
 - 14) 内田準一(1958)プロテーゼによる兔唇鼻翼矯正手術. 形成外科, 1 : 114—120.
 - 15) 高橋 良(1959)兔唇手術外鼻畸形ならびにそれへの形成手術について. 形成外科, 2 : 71—117.
 - 16) 高橋 良(1961)可動性外鼻の機構と兔唇外鼻への形成手術. 形成外科, 6 : 193—225.
 - 17) 原科孝雄, 青柳文也, 中島龍夫, 丸山 優, 吉村陽子, 沢田幸正, 上 敏明(1978)Forked flapによる鼻柱延長術の経験. 形成外科, 21 : 37—45.
 - 18) 飯田 太(1960)耳鼻科領域に於ける形成用硬性資材, 特に保存軟骨に関する研究. 耳展, 3補1 : 75—106.
 - 19) 高橋 良, 飯田 太(1958)保存軟骨の耳鼻科領域の適応について. 形成外科, 1 : 141—149.
 - 20) 高橋 良, 矢崎定造, 衣川 拓(1957)有機化学的に見た鼻整形資材の検討. 耳喉, 29 : 67—68.
 - 21) 飯田 収, 飯田 太, 鈴木孝尚(1962)外鼻の形成資材について. 形成外科, 5 : 147—156.
 - 22) 安藤昌人(1957)外傷性鞍鼻に使用せるプロテーゼの一私案. 耳喉, 29 : 71—73.
 - 23) 秋山太一郎(1958)デメチルポリシクロサンの医学応用の基礎, I 体内補填材料としての応用. 形成外科, 1 : 224—251.
 - 24) 秋山太一郎(1960)デメチルポリシクロサンの医学応用の基礎, II 体外補てん材料としての応用. とくに補てん形成術を中心として. 形成外科, 3 : 88—96.
 - 25) 成田 稔(1958)形成外科領域における Dimethylpolysiloxan の応用に於て注意すべき基礎事項. 形成外科, 1 : 299—307.
 - 26) Monroe, C. W., Rosenstein, S. W. (1971) *Cleft Lip and Palate*. 1st Ed. : 573—582. Little Brown. Boston.
 - 27) 野代忠宏(1973)顎, 口蓋裂患者における骨裂隙補填の効果に関する研究. 九州歯会誌, 26 : 252—277.
 - 28) Albee, F. H. (1930) Principles of the treatment of non-union of fracture. *Surg. Obstet.* 51 : 289—320.
 - 29) 中村平蔵(1934) 31) より引用
 - 30) 松本秀泊(1942) 31) より引用
 - 31) 清水博文(1968)骨移植に関する実験的研究. 日口外誌, 14 : 2—16.
 - 32) Robertson, N. R. E., Jolleys, A. (1968) Effect of early bone grafting in complete clefts of lip and palate. *Bone Graft. Cleft lips.* 42 : 414—421.
 - 33) Rehrmann, A. H., Koberg, W. R., Koch, H. (1969) Longterm postoperative results of primary and secondary bone grafting in complete clefts of lip and palate. *Bone Graft.* 7 : 206—221.
 - 34) Wood, B. G. (1970) Maxillary arch correction in cleft lip and palate cases. *Amer. J. Orthodont.* 58 : 135—150.
 - 35) Wood, B. G. (1969) Control of the maxillary arch by primary bone graft in cleft lip and palate cases. *Cleft Palate J.* 7 : 194—205.
 - 36) 藤野 博, 田代英雄, 宮ノ下靖子, 教正院靖子, 中島和男(1966)口唇顎口蓋裂に対する Primäre Osteoplastik について. 臨床と研究, 43 : 702—708.