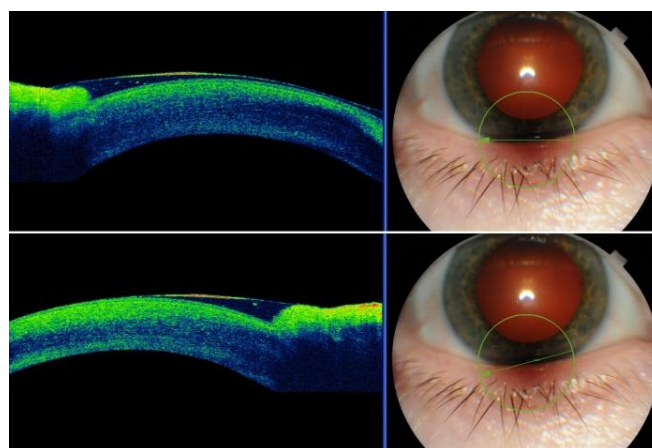




GRADO EN ÓPTICA Y OPTOMETRÍA

TRABAJO FINAL DE GRADO

IMPORTANCIA DEL MENISCO LAGRIMAL. TÉCNICAS DE ESTUDIO Y RESULTADOS OBTENIDOS HASTA LA ACTUALIDAD.



ALUMNA: LAURA CAPILLA GARCÍA

TUTORA: SARA LLUCH Y M^a DOLORES MERINDANO
DEPARTAMENTO DE ÓPTICA Y OPTOMETRÍA

Enero del 2017

Facultad de Óptica y Optometría de Terrassa
© Universidad Politécnica de Cataluña, año 2017. Todos los derechos reservados.



GRADO EN ÓPTICA Y OPTOMETRÍA

La Sra. **Sara Lluch** como tutora del trabajo y la
Sra. **M^a Dolores Merindano** como directora del trabajo.

CERTIFICAN

Que la Sra. **Laura Capilla García** ha realizado bajo supervisión el
trabajo **Importancia del menisco lagrimal, técnicas y estudios
obtenidos hasta la actualidad**, que se recoge en esta memoria
para optar al título de Graduado en Óptica y Optometría.

Y para que conste, firmamos este certificado.

Sra.....
Tutora del trabajo

Sra.....
Directora del trabajo

Terrassa, 16 de Enero del 2017



GRADO EN ÓPTICA Y OPTOMETRÍA

IMPORTANCIA DEL MENISCO LAGRIMAL. TECNICAS DE ESTUDIO Y RESULTADOS OBTENIDOS HASTA LA ACTUALIDAD.

RESUMEN

Se trata de un trabajo bibliográfico, así que durante la presentación del trabajo se citan nombres de varios autores que han publicado artículos durante los últimos años haciendo referencia al menisco lagrimal o a sus técnicas de estudio.

En el trabajo se explica principalmente cual es la importancia del menisco lagrimal en el mundo de la Oftalmología y la Optometría, cuáles son sus técnicas de estudio a día de hoy y los resultados obtenidos a partir de cada una de ellas hasta la actualidad.

El menisco lagrimal contiene un alto porcentaje del volumen de la película lagrimal y se estudia principalmente porque forma parte de la unidad funcional lagrimal, por lo que su cantidad y calidad deben ser correctas o sino se podría sospechar de alguna disfunción en la lágrima.

Uno de los puntos más importantes del trabajo son las técnicas de estudio encontradas hasta la actualidad. Las clasificamos en cuantitativas y cualitativas y son, respectivamente, la lámpara de hendidura, meniscometría reflexiva, video-meniscometría, paquimetría óptica, Tearscope, queratógrafo Oculus y la tomografía de coherencia óptica (OCT). Se realiza una breve descripción de cada técnica y se analizan que resultados pueden proporcionar.

Finalmente se debate sobre que técnica es la más utilizada actualmente o cual sería la más precisa y sencilla que nos permita valorar de manera conjunta varios parámetros del menisco lagrimal.



GRADO EN ÓPTICA Y OPTOMETRÍA

IMPORTÀNCIA DEL MENISC LACRIMAL. TÈCNIQUES D'ESTUDI I RESULTATS OBTINGUTS FINS L'ACTUALITAT.

RESUM

Es tracta d'un treball bibliogràfic, així que durant la presentació del treball se citen noms de diversos autors que han publicat articles en els darrers anys fent referència al menisc lacrimal o a les seves tècniques d'estudi.

En el treball s'explica principalment com és la importància menisc lacrimal en el món de l'Oftalmologia i l'Optometria, quines són les seves tècniques d'estudi a dia d'avui i els resultats obtinguts a partir de cadascuna d'elles fins a l'actualitat.

El menisc lacrimal conté un alt percentatge del volum de la pel·lícula lacrimal i s'estudia principalment perquè forma part de la unitat funcional lacrimal, pel que la seva quantitat i qualitat han de ser correctes o sinó es podria sospitar d'alguna disfunció lacrimal.

Un dels punts més importants del treball són les tècniques d'estudi trobades fins a l'actualitat. Les classifiquem en quantitatives i qualitatives i són, respectivament, la làmpada de fenedura, meniscometría reflexiva, vídeo-meniscometría, paquimetria òptica, Tearscope, queratògraf Oculus i la tomografia de coherència òptica (OCT). Es realitza una breu descripció de cada tècnica i s'analitzen quins resultats poden proporcionar.

Finalment es debat sobre quina tècnica és la més utilitzada actualment o quina seria la més precisa i senzilla que ens permeti valorar de manera conjunta diversos paràmetres del menisc lacrimal.



GRADO EN ÓPTICA Y OPTOMETRÍA

IMPORTANCE MENISCUS TEAR. TECHNICAL STUDY AND RESULTS OBTAINED UNTIL TODAY.

SUMMARY

This is a bibliographic work, so during its presentation some authors of articles published over the past years referring to the lachrymal meniscus or its study techniques are quoted.

This work explains mainly the importance of the lachrymal meniscus in Ophthalmology and Optometry, which are its study techniques nowadays and the results obtained from each one until now.

Lachrymal meniscus contains a high percentage of the volume of the tear film and it's studied basically because it forms part of the tear functional unit, so its quantity and quality must be correct or one might suppose some disfunction in the tear.

One of the most interesting points in this work are the study techniques encountered until now. We classify them as quantitative and qualitative being, respectively, the slit lamp, reflective meniscometry, video-meniscometry, optical pachymetry, Oculus Keratograph and optical coherence tomography (OCT). A brief description of the operation of each technique is included as well as an analysis of the results expected.

Finally we found a debate on which is the most currently used technique or which would be the most precise and simple so we could assess jointly various parameters of the lachrymal meniscus.



GRADO EN ÓPTICA Y OPTOMETRÍA

IMPORTANCE MENISCUS TEAR. TECHNICAL STUDY AND RESULTS OBTAINED UNTIL TODAY.

ABSTRACT

The following presentation expose a bibliographic work from the information posted by other authors over the last years on the lachrymal meniscus, their techniques of study, the results obtained until today and the comparison between some of these techniques that allow us to make a brief description on what have published various authors these last years, and to understand why we study the lachrymal meniscus and what relevant information can contribute to the world of ophthalmology and optometry.

First, we have to know what is the lachrymal meniscus, its function and why we study it. The lachrymal meniscus contains a high percentage of the total volume of the tear film on the surface of the eye, therefore, you can verify that the total volume of tears lies largely in the lachrymal meniscus (Mishima et al, 1996). According Mayorga (2012) classifies the study of the lachrymal meniscus as a non-invasive test for the assessment of the tear volume and defines precisely which is its formation. We have two lachrymal meniscus, superior and inferior, occupying the space between the anterior bulbar surface and palpebral margins top and bottom, and they are formed through physical and chemical forces.

The form of each meniscus is similar to a triangular prism or wedge-shaped, as described by Bandlitz (2015). Terry (1984) determined the height of the meniscus from 0.1 to 0.3 mm and a volume average of 2 to 3 microliters.



GRADO EN ÓPTICA Y OPTOMETRÍA

The study of the lachrymal meniscus is important because it forms part of the lachrymal functional unit, therefore it's important to analyze that the quality and the amount of meniscus is correct, since together with the other components helps us to maintain and protect the surface of the eye. In case of failure to do so, Tung (2014) published that a disease or dysfunction of any of the components of the lachrymal functional unit will result in a deficiency and significant changes in its composition. In the case of a significant reduction of the lachrymal meniscus, Zhou (2009) published an article mentioning that previous studies found a relationship between the reduction of the lachrymal meniscus along with a decrease of tear volume in dry eyes.

Over the past years new techniques have appeared that allow us to evaluate the study of lachrymal meniscus tear and provide different parameters, such as its height, radius, curvature and volume.

We'll mention some of the techniques found in various articles and publications during the last 20 years. In order to obtain a clearer classification we can divided the study skills in qualitative and quantitative.

One of the qualitative techniques is the study of the lachrymal meniscus through the slit-lamp, a quick and simple study that allows us to evaluate roughly its height only, but also to observe if it's a continuous, regular meniscus throughout the eyelid margin. Usually for the study of this technique fluorescein is instilled to bring greater visibility and contrast of the meniscus, which makes that it is contested in several studies that this previous fluorescein instillation can alter the height of the meniscus. Another technique would also use a slit-lamp but with an eyepiece graph attached to it in order to obtain a more precise



GRADO EN ÓPTICA Y OPTOMETRÍA

measurement of the height of the meniscus, so this could also be classified as a qualitative technique.

The last qualitative technique is the video system - meniscometry, aiming to analyze the qualitative changes in the shape of the lachrymal meniscus over time. It's studied together with the technique of the photographic system, reflective meniscometry, but in this case the photo system studies the meniscus quantitatively, mainly determining the curvature and volume of the lachrymal meniscus from an image taken. Both techniques were published by Yokoi (1996), where he explains its operation. The photographic system is composed by a camera illuminated with a series of black and white stripes (2 mm wide each, 14 stripes black, 13 white) oriented parallel to the axis of the lower lachrymal meniscus and printed in a sheet of acetate connected to the flash, with a diffusing screen interposed between the flash and the lens so the side closer to the camera is illuminated by two small lamps of incandescence. For the photography, camera and lens the target are set each one to about 20 degrees from the sagittal plane, with the subject's head resting in the slit-lamp. The lens is placed at about 27 mm from the meniscus, which is the exact distance of the margin of the eyelid that is recorded with the support.

A more quantitative technique to obtain the height of the lachrymal meniscus is optical pachymetry optical, although not the most used because this technique provides mainly the corneal thickness, however, Bandlitz (2015) explains how to determine the height by using the optical pachymeter attached to a slit-lamp.

The pachymeter must be oriented vertically, in this way the glass plate shall be rotated until the bottom part of an image of the lachrymal meniscus is aligned with the top part of the second image of the meniscus. The separation between images is proportional to the height



GRADO EN ÓPTICA Y OPTOMETRÍA

of the lachrymal meniscus.

Two more innovative and quantitative techniques would be the Tearscope and the Oculus Keratograph. In the case of Tearscope it's a non-invasive technique with a very accurate electronic system that can determine the quantity and quality of the tear, as well as evaluate the height of the meniscus. On the other hand, the Oculus Keratograph is currently the newest thing the market. It's an advanced corneal keratometer with a real keratometer integrated and a camera for the external image. It performs a full study of the tear quality, also calculating the height of the meniscus tear. Finally, the most innovative quantitative technique that has been gaining ground in the world of ophthalmology and optometry is optical coherence tomography (OCT) It is a technique that provides images of cross-sections of tissue in situ using a light instead of sound. There are two types of scans: those of temporary domain (TD-OCT) or conventional and domain of Fourier and spectral domain (SD-OCT). Currently on the market we have SD-OCT. When is performed an OCT of segment above and analyze the meniscus tear can get various information on the meniscus. The volume of the meniscus is calculated from the calculation of the area of the triangle formed by the meniscus in the tomogram of high resolution provided by the OCT.

Finally, after determine them different technical of study of the meniscus tear and discuss on that technical us can provide more information and correlations that exist along with others technical of evaluation of the tear can conclude that, while all and each an of them are suitable for your valuation, during these last years it OCT is very important in the field of it Ophthalmology and it Optometry for the evaluation of the segment previous , thanks to their images provided as cross-sections of tissue using light instead of sound allows us to differentiate all ocular structures quickly and easily and being a test non-invasive to the subject.



Índice

1. Objetivos.....	1
2. Introducción	1
3. Técnicas de estudio	
a. Lámpara de hendidura.....	4
b. Meniscometría reflexiva.....	5
c. Video - Meniscometría.....	6
d. Paquimetría óptica.....	6
e. Tearscope y Queratógrafo Oculus.....	7
f. Tomografía de coherencia óptica (OCT).....	7
4. Descripción y resultados.....	9
5. Discusión.....	14
6. Conclusiones.....	17
7. Bibliografía.....	18

1. OBJETIVOS

En el siguiente trabajo se pretende hacer una revisión bibliográfica, sobre trabajos realizados por otros autores, estudiarlos y sacar conclusiones sobre el menisco lagrimal, cuál es y ha sido su importancia en el mundo de la oftalmología y optometría; porqué se estudia y qué información relevante puede proporcionar; de qué técnicas de estudio se dispone, en qué consisten, su evolución y finalmente, debatir sobre cuál sería la más adecuada y con más fiabilidad en la actualidad.

2. INTRODUCCIÓN

Para poder saber la importancia del menisco lagrimal y cuáles son sus técnicas de estudio se necesita tener una buena definición sobre qué es el menisco lagrimal y los motivos por los cuáles se estudia.

No se puede hablar del menisco lagrimal sin nombrar previamente la película lagrimal y es que según una tesis publicada por Bandlitz (2015) el menisco lagrimal representa entre el 75 y 90% del volumen de la película lagrimal en la superficie ocular. Por lo tanto, se puede corroborar que el volumen total de la lágrima se encuentra en gran medida en el menisco lagrimal (Mishima et al, 1966).

El estudio del menisco lagrimal o también conocido como, río lagrimal, se considera una prueba no invasiva para la valoración del volumen lagrimal. Mayorga (2012) define de manera precisa como se forma el menisco lagrimal. Teniendo en cuenta que se dispone de un menisco superior y otro inferior, ambos ocupan el espacio formado entre la superficie bulbar anterior y los márgenes palpebrales superior e inferior, y a través de unas fuerzas fisicoquímicas que se establecen dan lugar a la formación del menisco. Las fuerzas que contribuyen a su formación son las siguientes:

- El equilibrio entre las fuerzas de adhesión entre las moléculas del epitelio oculopalpebral y las moléculas de la lágrima, por una parte, y las fuerzas de cohesión entre las moléculas lagrimales, por otra.

- La fuerza de la gravedad actúa positivamente para formar el menisco lagrimal inferior y negativamente para el superior.

La forma de cada menisco es similar a la de un prisma triangular cuyo eje sigue la misma curvatura de concavidad hacia atrás y hacia la pupila del borde palpebral, la cara posterior se apoya sobre el bulbo ocular, mientras que, la cara superior o inferior de los respectivos meniscos se apoya sobre el borde libre de sus correspondientes párpados.

También se puede describir el menisco en forma de cuña, aproximadamente, en sección sagital con una superficie cóncava anterior y una superficie posterior y periférica que baña y humedece la mucosa hidrofílica de la córnea y la conjuntiva bulbar, Bandlitz (2015).

En la figura 1 se puede observar la forma que adopta un menisco lagrimal amplio. Mishima et al (1966), calcularon el área de la sección antero posterior del menisco en 0.05 mm y 3/4 partes del volumen total están contenidos en los meniscos palpebrales. Terry (1984), determinó la altura del menisco lagrimal en 0.1 a 0.3 mm. El volumen promedio es de 2 a 3 microlitros, el 25 % del volumen lagrimal expuesto está contenido en cada menisco lagrimal (50 % los dos).

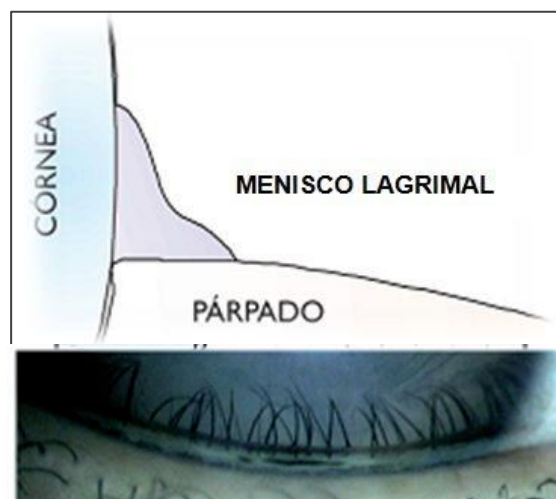


FIGURA 1: Menisco lagrimal amplio, (Mayorga, 2012).

Uno de los principales motivos por los cuales se estudia el menisco lagrimal es porque forma parte de la unidad funcional lagrimal, un sistema integrado formado por las glándulas lagrimales, la superficie ocular (córnea, conjuntiva, glándulas de meibomio) y los párpados, así como los nervios sensoriales y motores que los conectan (Lemp, 2007). Por lo tanto, es importante que su cantidad y calidad sea correcta, puesto que junto con toda la unidad lagrimal integrada se obtiene un volumen y composición lagrimal adecuada para poder soportar y proteger la superficie ocular.

Como dice Tung (2014), una enfermedad o disfunción de alguno de los componentes de la unidad funcional de la lágrima da como resultado una deficiencia y cambios significativos en la composición de la lágrima. Algunos estudios (Tung et al, 2014) encontraron una relación entre la reducción del menisco lagrimal y una disminución del volumen lagrimal en ojos secos. De esta manera, es importante estudiar las medidas del menisco lagrimal para poder descartar alguna enfermedad o disfunción de la lágrima, como el síndrome de ojo seco.

3. TÉCNICAS DE ESTUDIO

Desde años atrás y hasta la actualidad encontramos varias técnicas para analizar el menisco lagrimal. Algunas de estas técnicas nos permiten determinar la cantidad de menisco (cuantitativas), otras la calidad (cualitativas), y algunas ambas características conjuntamente.

a) Lámpara de hendidura

A pesar de ser una técnica meramente cualitativa, también permite observar anomalías en su altura. Así, en la figura 2 puede observarse el menisco lagrimal del borde palpebral inferior mediante lámpara de hendidura con tinción de fluoresceína y luz cobalto. Se aprecia un menisco continuado y regular en todo el borde inferior y con una altura normal, (0.2 mm aproximadamente).

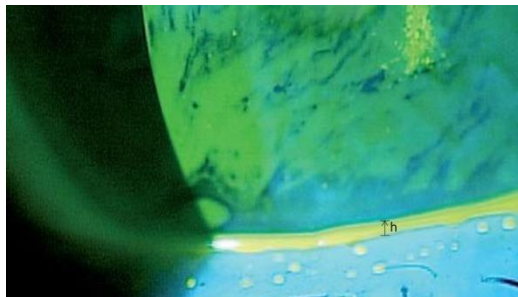


FIGURA 2: Evaluación del menisco con lámpara de hendidura y fluoresceína,
(Mayorga, 2012).

No obstante, si a la lámpara se le añade un ocular reticulado (figura 3) nos permite analizar, no solo la calidad del menisco, si es regular y continuo, sino que además ~~de~~ proporcionar de manera aproximada la altura del menisco, así que también se determina de manera cuantitativa el menisco.

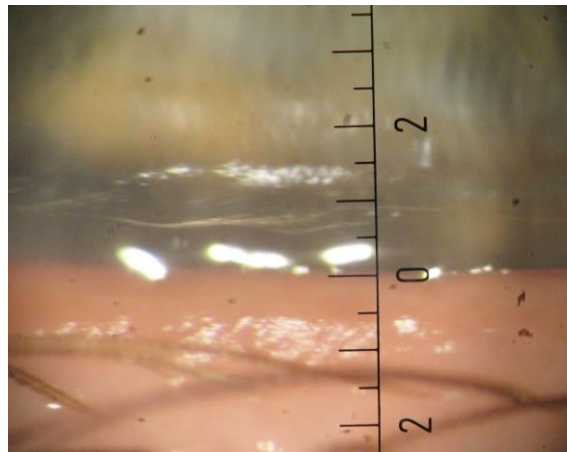


FIGURA 3: Menisco lagrimal inferior a través de un ocular reticulado, (Bandlitz, 2015).

b) Meniscometría reflexiva

Consiste en una técnica especular y no invasiva que determina principalmente la curvatura del menisco. Se trata de un sistema fotográfico formado por una cámara e iluminado con una serie de rayas blancas y negras (cada 2 mm de ancho, 14 rayas negras, 13 blancas). En la figura 4 se puede ver representado el sistema fotográfico actual, un dispositivo móvil adjunto a la lámpara de hendidura que permite calcular la curvatura del menisco.



FIGURA 4: Perspectiva del sistema fotográfico actual, (Bandlitz et al, 2014).

c) Video- Meniscometría




FIGURA 5 : Imagen obtenida a través de un sistema de video,(Yokoi et al, 1999).

En la figura 5 se presenta una captura de imagen obtenida en un sistema de video. La técnica es la misma que la de meniscometría por reflexión formado por un sistema fotográfico, explicada anteriormente, pero hay que remarcar que facilita el estudio, en este caso, de cambios cualitativos en la forma del menisco lagrimal a lo largo del tiempo.

d) Paquímetro óptico

La figura 6 muestra una imagen obtenida a partir de un paquímetro corneal conectado a una lámpara de hendidura y que permite medir la altura del menisco lagrimal inferior.

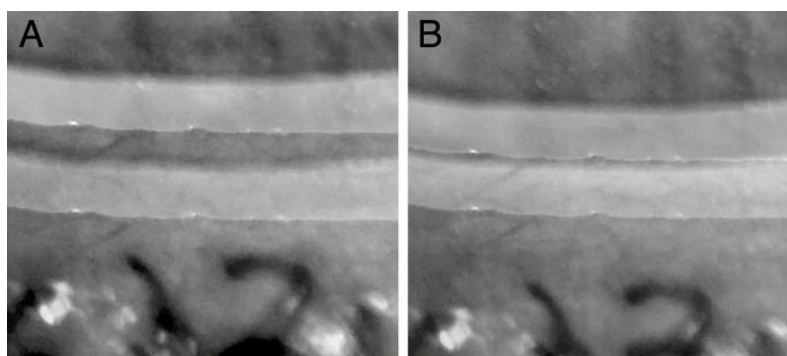


FIGURA 6: Imagen en perspectiva frontal tomada con un paquímetro óptico del menisco inferior, (Bandlitz, 2015).

e) Tearscope y Queratógrafo Oculus

En las imágenes correspondientes a la figura 7 encontramos dos técnicas, el Tearscope y el Queratógrafo Oculus, los estudiaremos juntos ya que se tratan de dos dispositivos de interferencia lagrimal y con funciones muy parecidas. Ambas estudian la calidad y cantidad de menisco lagrimal.

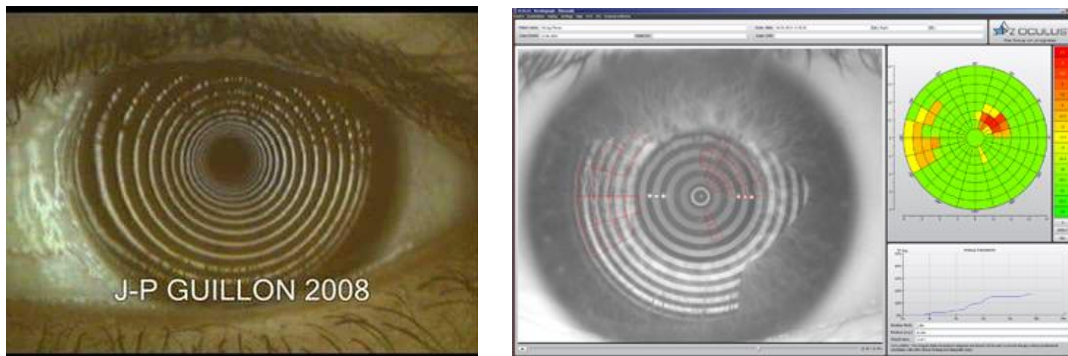


FIGURA 7: A la derecha una imagen tomada con el Queratógrafo Oculus y a la izquierda con el Tearscope,(Pinto et al, 2011, y página oficial Oculus, respectivamente).

f) Tomografía de coherencia óptica (OCT)

Como indica Llorente (2013), la OCT (figura 8) ha ido ganando terreno en los campos de la Oftalmología y la Optometría, en mayor medida para la evaluación del segmento posterior del globo ocular. Pero cada vez más está aumentando su uso para el estudio de diferentes estructuras del segmento anterior, como córnea, limbo, película lagrimal y menisco lagrimal, gracias a su capacidad de imagen no invasiva de tejido sin vivo y su resolución nominal axial.

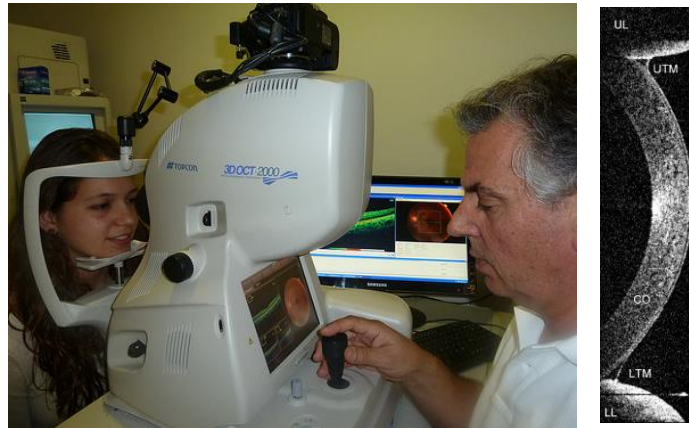

FIGURA 8: A la derecha imagen del menisco superior e inferior y a la izquierda imagen del aparato de OCT, (Bandlitz, 2015).

4. DESCRIPCIÓN Y RESULTADOS

A continuación, se analizarán los resultados que proporcionan todas y cada una de las técnicas nombradas anteriormente juntamente con una breve descripción de cada una de ellas.

En el caso de la evaluación del menisco lagrimal mediante la lámpara de hendidura lo que se pretende es analizar la calidad del menisco, su altura, la regularidad y continuidad (Mayorga, 2012). Generalmente se analiza el menisco inferior ya que tiene mayor visibilidad y se suele instilar fluoresceína para que haya mayor contraste. Según Mayorga (2012) la cuidadosa instilación de la fluoresceína no afecta la altura normal del menisco lagrimal inferior y la fluoresceína se evacúa a los 5 minutos de la instilación, pero, según estudios realizados y presentados por Bandlitz (2015), la valoración del menisco lagrimal a través de la lámpara de hendidura mediante previa tinción con fluoresceína si nos puede dar un resultado alterado de la altura del menisco. En el momento en que se instila la fluoresceína se mejora la visibilidad del menisco, y como consecuencia se produce un incremento en su altura. De ese modo, es recomendado evaluar la altura unos 3-4 minutos después de la instilación, ya que la altura se habrá estabilizado.

Para determinar de manera más exacta la altura del menisco lagrimal se puede insertar un ocular reticulado en la lámpara de hendidura que permite determinar de manera más precisa la altura del menisco, aunque puede presentar algunas desventajas como una baja ampliación, dificultad para determinar el límite en la altura del menisco o apreciar un reflejo inducido por la instilación previa de fluoresceína.

En el año 1999, Yokoi publicó un artículo explicando en que se basa la meniscometría reflexiva. Consiste en una técnica especular y no invasiva que determina principalmente la curvatura del menisco. Se trata de un sistema fotográfico formado por una cámara e iluminado con una serie de rayas blancas y negras (cada 2 mm de ancho, 14 rayas negras, 13 blancas) orientadas paralelamente al eje del menisco lagrimal inferior e impresas en una hoja de acetato conectadas al flash. Se interpuso una pantalla difusora entre el flash y el objetivo de manera que el lado más cercano a la cámara era iluminado por dos

pequeñas lámparas de incandescencia. Para la fotografía, la cámara y el objetivo se fijaron cada uno a unos 20 grados respecto al plano sagital, con la cabeza del sujeto descansando en la lámpara de hendidura. El objetivo se estableció a unos 27 mm del menisco, la distancia exacta del margen del párpado que se registra con el soporte.

Para analizar los resultados, Yokoi et al (1999), explicaron cómo llegar a las ecuaciones que nos permiten obtener un resultado sobre el radio y curvatura del menisco.

En una fotografía solo se seleccionan los tres ciclos centrales de rayas blancas y negras para así obtener un promedio del ancho de la línea y minimizar los problemas de paralelaje. Un gráfico de este promedio entre el ancho de la línea contra el radio de curvatura da una relación de línea recta ($y=0.039 + 2.54x$, $R^2=0.996$, $p=0.0014$).

La curvatura, en cambio, se midió sobre una pequeña región central, se supone que se aproxima a un perfil circular y se seleccionaron seis líneas paralelas en blanco y negro, libres de distorsión para así obtener un promedio del ancho de línea. A partir de esto se calculó que el radio normal del menisco lagrimal era 0.365 (SD 0.153) mm con un rango entre 0.128-0.736 mm y se afirmó que no existen diferencias significativas en la curvatura del menisco según la edad y el sexo del sujeto.

En la figura 9 veremos se observan dos imágenes del menisco lagrimal obtenidas con la meniscometría reflexiva en el que se muestra un menisco normal y otro alterado por ojo seco.

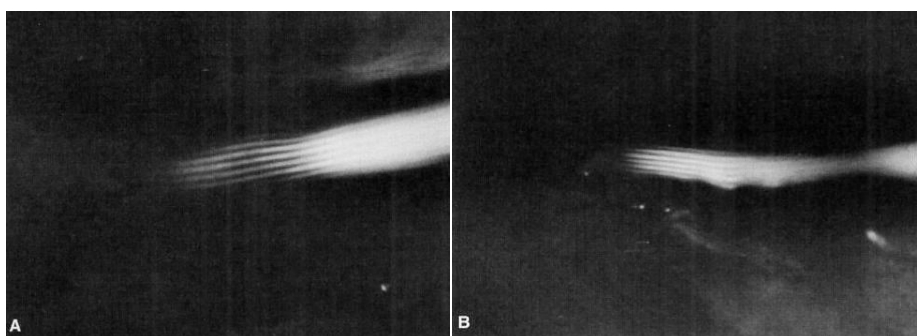


FIGURA 9 : A) menisco lagrimal normal. B) ojo seco, (Yokoi et al, 1999).

En el caso del sistema de video en lugar del fotográfico, también realizado y estudiado por Yokoi et al (1999), las imágenes grabadas se transfieren a un ordenador y se utiliza un software de análisis de imagen que permite calcular el radio de curvatura del menisco.

Un paquímetro corneal unido a una lámpara de hendidura fue diseñado principalmente para medir el grosor corneal utilizando dos placas planas paralelas que divide en dos partes una sección óptica de la córnea, pero Bandlitz (2015) nos explica como poder determinar la altura del menisco lagrimal con un paquímetro corneal unido a una lámpara de hendidura.

Para poder determinar la altura del menisco es necesario que el paquímetro este orientado de manera vertical, de esta manera la placa de vidrio se hace girar hasta que la parte inferior de una imagen del menisco lagrimal se alinea con la parte superior de la segunda imagen del menisco. La separación que hay entre las imágenes es proporcional a la altura del menisco lagrimal como podíamos observar en la figura 6. Según Bandlitz (2015) esta técnica puede ser analizada en sección transversal o bien, perspectiva central. Dependiendo de la técnica y si se utiliza o no fluoresceína se pueden obtener unos valores medios de altura del menisco entre 0.16-0.38 mm en ojos sanos.

El estudio con el Tearscope y el Queratógrafo Oucclus es muy rápido y sencillo. En el caso del Tearscope se trata de una técnica no invasiva formada por un sistema electrónico muy preciso que sirve para determinar la cantidad y calidad de la lágrima, como evaluar también la altura del menisco.

Por otro lado, el Queratógrafo Oculus es de lo más nuevo que se encuentra actualmente en el mercado. Se trata de un queratómetro corneal avanzado con un queratómetro real integrado y una cámara de color para la imagen externa. Realiza un estudio completo de la calidad lagrimal, calculando también la altura del menisco lagrimal.

Ambas técnicas tienen en el dispositivo un calibrador integrado en el modo de captura de imagen, lo que nos permite la medición de la altura del menisco lagrimal.

La última técnica y seguramente las más utilizada durante los últimos años es la Tomografía de coherencia óptica (OCT). Como dice Llorente (2013), es una técnica que de manera similar al ultrasonido proporciona imágenes de secciones transversales de tejido in situ, usando una luz en lugar de sonido, con hasta 3 micras de resolución axial y 10 micras de resolución lateral en los sistemas clínicos de última generación disponibles. Esta técnica se basa en el principio del interferómetro de Michelson, nos permite medir e interpretar distancias en los tejidos a estudiar mediante la respuesta a una señal luminosa.

Existen dos tipos de tomógrafos: los de dominio temporal (TD-OCT) o convencionales y los de dominio de Fourier o dominio espectral (SD-OCT). Actualmente en el mercado se dispone de SD-OCT. La diferencia entre estos radica en que en el segundo no existe movimiento del espejo de referencia, lo que le proporciona resoluciones de imagen mucho mayores y una duración del examen cien veces menor.

Existen varios tipos de OCT y se pueden clasificar según su dominio:

Dominioespectral (SD-OCT)

- 3D-OCT-2000 (Topcon)
- Cirrus HD-OCT (Zeiss)
- RS 3000 (Nidek)
- RTVue 100 (Optovue)
- SL-Scan 1 (Topcon)
- SOCT Copernicus (Optol)
- Spectral OCT7SLO (Optos)

Dominio temporal (TD-OCT)

- SL-OCT
- Visante (Zeiss)

Cuando se realiza una OCT de segmento anterior y analizamos el menisco lagrimal podemos obtener varia información sobre el menisco.

El volumen del menisco es calculado a partir del cálculo del área del triángulo formado por el menisco en el tomograma de alta resolución proporcionado por la OCT. Para la determinación de la longitud de sus catetos se hace uso de la herramienta de medida implementada en el software original del instrumento, considerando este como la base

de un prisma triangular, con altura igual a la longitud del párpado, y suponiendo que el menisco es regular en toda su superficie, desde la parte nasal a la temporal.

Para el cálculo del área del triángulo se emplea la siguiente fórmula porque conocemos todos los lados:

Siendo P el semiperímetro:

$$P = \frac{1}{2} (a+b+c)$$

Siendo A el área:

$$\text{Área} = \sqrt{p(p-a)(p-b)(p-c)}$$

En la figura 10 se puede observar de manera ampliada el escáner del menisco con sus medidas correspondientes de los catetos que forman el triángulo para así poder determinar el área y el volumen del menisco. En la siguiente figura se observa claramente las medidas tomadas del menisco lagrimal con una OCT Spectral.

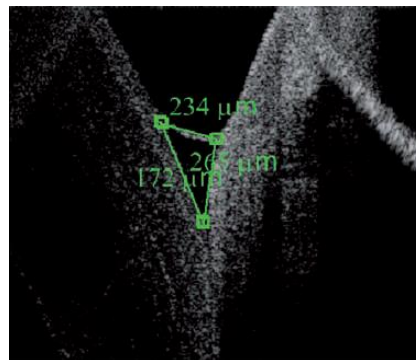


FIGURA 10: Corte tomográfico del menisco lagrimal con los valores correspondientes al triángulo que forma, (Zhou, 2009).

En la siguiente figura 11 se pueden ver 3 imágenes que corresponden a la sección transversal, altura y anchura del menisco lagrimal.

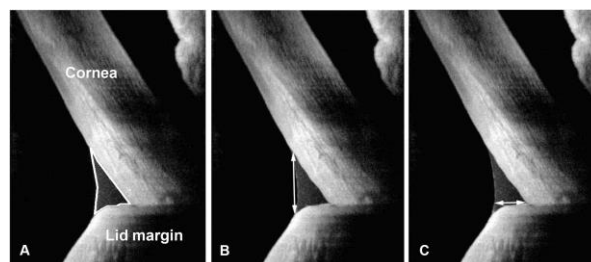


FIGURA 11: A) Sección transversal, B) Altura, C) Anchura, (Bandlitz, 2015).

5. DISCUSIÓN

A partir de los resultados que se obtienen con las técnicas de estudio del menisco lagrimal nombradas anteriormente debatiremos cuál sería la más idónea y la que más información nos proporciona de manera menos compleja , comparando algún de ellas según estudios realizados.

Con la lámpara de hendidura solo podemos determinar de manera cualitativa las características del menisco lagrimal, excepto si disponemos del ocular milimetrado, de esta manera podemos obtener la altura del menisco. Se trata de una técnica que hoy en día se sigue practicando y es muy útil para determinar si el sujeto presenta un menisco regular y continuo.

En las técnicas realizadas mediante un sistema de video o bien, un sistema fotográfico por meniscometría reflexiva, según Yokoi et al (1999) sugieren que en un menisco normal, las franjas individuales de la imagen en la región central están bien enfocadas, pero son muy poco similares en su anchura. Por otro lado, las bandas periféricas están mal enfocadas y su estudio no es factible.

Mishima et al (1966) demostraron que el volumen lagrimal está correlacionado con la tasa de secreción lagrimal y que se podría esperar que el volumen del menisco también lo estuviera.

Ambas técnicas, el sistema fotográfico y el de video, permiten determinar la forma, el volumen y la curvatura del menisco lagrimal, pero según Yokoi et al (1996) utilizaban la meniscometría reflexiva con la siguiente funcionalidad: desarrollar el instrumento como una herramienta para el diagnóstico de ojo seco y para determinar el tiempo de recuperación después de instilaciones de gotas relevantes para las pruebas de ojo seco. Estas técnicas eran más utilizadas anteriormente, hoy en día se dispone de otras que nos proporcionan información más exacta y precisa sobre el menisco lagrimal.

En la actualidad, los aparatos como el Tearscope y el Queratógrafo Oculus pueden analizar muchos parámetros de la película lagrimal y proporcionar información detallada sobre el menisco lagrimal, siendo la Tomografía de coherencia óptica (OCT) es la más precisa. Uno de los principales factores es el hecho de no utilizar fluoresceína ya que analiza el menisco de una manera más natural, y es utilizada para obtener imágenes no invasivas del segmento anterior del ojo. En la figura 12 se observa la sección del menisco lagrimal con el escáner y la fotografía del ojo.

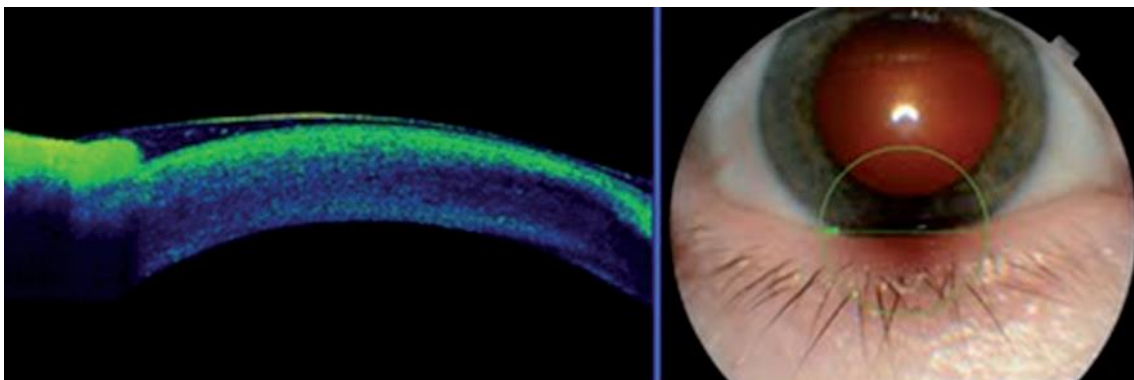


FIGURA 12: Sección de un menisco lagrimal mediante una OCT, (Mayorga, 2012).

Existe una correlación entre la prueba del menisco lagrimal con otras técnicas de valoración de las funciones lagrimales, que han sido objeto de investigaciones con resultados, en ocasiones, controvertidos. Wang et al (2010) encontraron correlación directa entre la altura del menisco y el tiempo de ruptura lagrimal no invasivo (NIBUT) durante el parpadeo normal pero no con el Schirmer con anestesia. Sin embargo, Llorente (2013) sí obtuvo una correlación positiva y estadísticamente significativa entre los valores de volumen de menisco medidos a partir de OCT y la longitud de tira Schirmer humectada. Al comparar los resultados del BUT, Schirmer y altura del menisco lagrimal con fluoresceína como pruebas clínicas para la detección del ojo seco, Kallarackal (2002) determinó una correlación alta y estadísticamente significativa entre el menisco y el Schirmer pero muy pobre entre el BUT y el menisco en los pacientes con tendencia a desarrollar ojo seco y encontraron mayor sensibilidad en la prueba del menisco lagrimal.

En general, es de esperarse una correlación alta y directa entre la prueba del Schirmer y la medición de la altura del menisco lagrimal ya que las dos pruebas evalúan el volumen lagrimal; no obstante, de las dos técnicas, la del Schirmer es más invasiva.

Por otro lado, en un estudio realizado por Bandtliz et al (2014) se compara el radio del menisco lagrimal tomado con OCT y con meniscometría reflexiva.

El meniscómetro reflexivo es una forma alternativa y no invasiva de medir el radio del menisco lagrimal, y según ese estudio se ha demostrado que tiene una alta correlación de medida con la técnica OCT existente. Por lo tanto, el meniscómetro tiene un potencial útil para mediciones del radio del menisco lagrimal que son consideradas útiles en el diagnóstico de ojo seco y en la evaluación de la eficacia de los tratamientos de ojo seco. Es un proceso rápido y que no necesita una calibración previa de la imagen, como diferencia con la OCT.

6. CONCLUSIONES

A partir de la información proporcionada sobre el menisco lagrimal y sus diversas técnicas de estudio que han ido evolucionando hasta la actualidad podemos afirmar que es un parámetro muy importante en el mundo de la Oftalmología y de la Optometría. La valoración del menisco lagrimal por cualquiera de las técnicas disponibles, lámpara de hendidura, video, fotografía y más recientemente con la OCT, es una prueba fiable, sencilla, de muy buena sensibilidad y especificidad que podemos incorporar en la rutina de la evaluación lagrimal. De esta manera nos puede aportar información relevante sobre alguna enfermedad o disfunción lagrimal y ayudar a la adaptación de las lentes de contacto rígidas.

Después de la gran variabilidad de técnicas encontradas para determinar el menisco lagrimal, y según estudios realizados por otros autores, podemos concluir que, a pesar de que todas y cada una de ellas sean aptas para su valoración, durante estos últimos años la OCT ha ido ganando mucho terreno dentro del campo de la Oftalmología y la Optometría para la evaluación del segmento anterior. Gracias a sus imágenes proporcionadas como secciones transversales de tejido usando luz en lugar de sonido, nos permite diferenciar todas las estructuras oculares y obtener muy buenos resultados.

7. BIBLIOGRAFIA

- Bandlitz S, 2015. The role of the meniscus in the tear film. Pág 58-92.
- Bandlitz S et al, 2014. Comparison of a new portable digital meniscometer and optical coherence tomography in tear meniscus radius measurement. Acta Ophthalmologica. Vol. 92, pág 112-118.
- Bandlitz S et al, 2014. A new portable digital meniscometer. Optometry and vision science. Vol. 91, pág 3-7.
- Kallarackal, G. A. (2002). A comparative study to assess the clinical use of Fluorescein Meniscus Time (FMT) with Tear Break up Time (TBUT) and Schirmer's tests (ST) in the diagnosis of dry eyes. Vol. 16, pág 594–600.
- Lemp M et al, 2007. Definición y clasificación de la enfermedad del ojo seco. Vol. 5, pág 77-90.
- Llorente A, (2013). Valoración del volumen de menisco lagrimal con Tomografía de Coherencia Óptica. Validación y comparación con el Test de Schirmer. Gaceta Óptica , pág 451.
- Mayorga M, 2012. Examen del menisco lagrimal. Una buena alternativa para evaluar el volumen lagrimal. Vol. 4, pág 9- 12.
- Mishima et. al, 1966. The oily layer of the tear film and evaporation from the corneal surface. Vol. 1, pág 39–45.
- Oculus, 2016. Imagen obtenida de la página web oficial de Oculus.URL:
<http://www.oculus.de/es/productos/topografia/keratograph-4/caracteristicas-destacadas>.
- Pinto et al, 2011. Técnicas diagnósticas para el síndrome de ojo seco. Pág 465.
- Terry R ,1984. An introduction to the ocular tear film and its assessment. Pág 16-25.
- Tung C et al, 2014. Tear meniscus dimensions in tear dysfunction and their correlation with clinical parameters. Pág 301-310.

- Wang J et al, 2010. Correlations among upper and lower tear meniscus, non invasive tear break-up time, and the Schirmer test. Vol. 145, pág 795 -800.
- Yokio N et al, 1999. Reflective meniscometry, a non-invasive method to measure a tear meniscus curvature. Pág 92.
- Yokoi N & Komuro A, 2003. Non-invasive methods of assessing the tear film. Vol. 78, pág 308-407.
- Zhou S et al 2009. Reproducibility of tear meniscus measurement by Fourier Domain optical coherence tomography. Vol. 40, pág 442-446.