

INTRAVENSKA PRIMJENA DROBLJENOG METADONA I BOLESTI PLUĆA

DAMIR ROŠIĆ¹, NIKOLA KOČET², ALEKSANDRA SMILJANIĆ³ i VIŠNJA NESEK ADAM^{3,4}

¹Zavod za hitnu medicinu Primorsko-goranske županije, Rijeka, ²Zavod za hitnu medicinu Varaždinske županije, Varaždin, ³Klinička bolnica Sveti Duh, Klinika za anesteziologiju, reanimatologiju i intenzivno liječenje, Zagreb i ⁴Sveučilište J.J.Strossmayera u Osijeku, Medicinski fakultet, Osijek, Hrvatska

Ovisnost o drogama je čimbenik rizika za nastanak brojnih akutnih i kroničnih komplikacija pluća koje se mogu razviti zbog lošeg općeg zdravlja ovisnika, ali i zbog izravnog djelovanja heroina na depresiju disanja. U ovom prikazu slučaja radi se o 40-godišnjem bolesniku koji je zaprimljen na Objedinjeni hitni prijam KB Sveti Duh zbog povišene temperature praćene zimicom, otežanim disanjem i bolovima u lijevoj strani prsišta. Obradom je utvrđena višestruka plućna patologija kao posljedica intravenske primjene drobljenog metadona, a koja je uključivala submasivnu plućnu emboliju, obostranu upalu pluća, poremećaj plućnog intersticija, multiple infarkte pluća te lijevostrani pleuralni izljev. Nakon početne obrade bolesnik je premješten u Jedinicu intenzivnog liječenja gdje je provedeno liječenje nefrakcioniranim heparinom, intravenskim antibioticima, antifungicima, vitaminom B12 te ostalom simptomatskom terapijom. Nakon provedenog liječenja u bolesnika je došlo do poboljšanja laboratorijskih i radioloških nalaza te subjektivnog stanja. Zbog nespecifične simptomatologije, te odsustva karakterističnih kliničkih znakova uz često višestruku plućnu patologiju u bolesnika koji uzimaju drogu postavljanje dijagnoze ponekad je izuzetno teško. Iz tog razloga, u svih ovisnika o drogama važan je visok stupanj sumnje uz organizirani dijagnostičko terapijski pristup kako bi se na vrijeme započelo liječenje potencijalno smrtonosnih plućnih komplikacija.

KLJUČNE RIJEČI: intravenska narkomanija, plućne komplikacije, plućna embolija

ADRESA ZA DOPISIVANJE: Dr. sc. Damir Rošić, dr. med.
Zavod za hitnu medicinu Primorsko-goranske županije
Franje Čandeka 6/A
51 000 Rijeka, Hrvatska
E-pošta: damir_dr_zg@yahoo.com

UVOD

Intravenska primjena narkotika povezana je s povećanim rizikom razvoja akutnih i kroničnih plućnih komplikacija. Najčešće se radi o upali pluća, septičkoj embolizaciji, nekardiogenom plućnom edemu, granulomatozi uzrokovanoj stranim tijelom, emfizemu, intersticijskoj i vaskularnoj bolesti pluća, pneumotoraksu i povećanoj učestalosti pojave smrtonosne astme (1). U takvih se bolesnika rijetko vide pojedinačne komplikacije, a češće se radi o više različitih komplikacija koje združene značajno ugrožavaju bolesnikov život. Učestalost plućnih komplikacija veća je u ovisnika u odnosu na opću populaciju. Smatra se da ovisnici zbog smanjene lokalne obrane pluća, smanjene aktivnosti makrofaga i mukocilijarnog klirensa, povećane

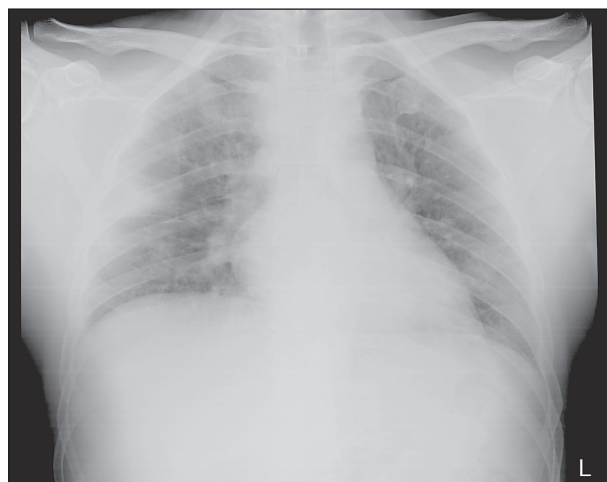opasnosti od razvoja apscesa i aspiracijske pneumonije zbog depresije dišnog sustava te bakterijemije zbog intravenske primjene narkotika i hematogenog širenja u pluća (1) imaju 10 puta veći rizik razvoja upale pluća (2). Septička embolizacija je također jedna od plućnih komplikacija koja se javlja u ovisnika, a nastaje zbog odvajanja tromba iz perifernih vena ili srčanih zalistaka koji su oštećeni i inficirani zbog intravenske primjene narkotika. Najčešće se radi o endokarditisu na trikuspidalnoj valvuli (1) koji je praćen vrućicom i pozitivnim nalazom hemokulture. Radiološki se septički embolusi očituju kao nodularni plućni opaciteti, kavitacije, apscesi, plućni infarkti i gangrena pluća. Nekardiogeni plućni edem nastaje zbog povećane plućne kapilarne permeabilnosti.

Poseban entitet je granulomatozna bolest pluća uzrokovana stranim tijelom koja nastaje zbog intravenske primjene narkotika predviđenih za oralnu upotrebu (npr. metadon u liječenju heroinskih ovisnika), a uzrokuju je talk, celuloza, pamuk koji su sastavni dio tableta, koje ovisnici droge i otapaju u vodi kako bi ih intravenski primijenili s ciljem postizanja što jačeg učinka. Pneumotoraks nastaje jatrogeno, neuspješnim pokušajem primjene narkotika u centralnu cirkulaciju preko jugularnih ili subklavijalnih vena (3). Iako ne postoji jasan patofiziološki mehanizam, dokazano je da u intravenskih ovisnika koji boluju od astme postoji mogućnost teške egzacerbacije koja zahtijeva intubaciju i strojnu ventilacijsku potporu, a nije rijedak ni smrtni ishod (4,5).

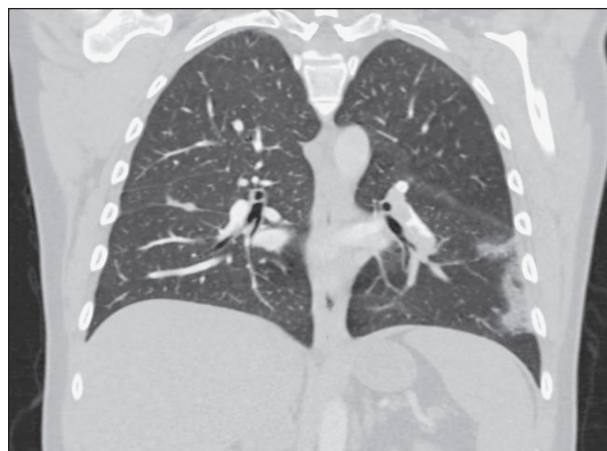PRIKAZ BOLESNIKA

Radi se o 40-godišnjem bolesniku koji je zaprimljen u Objedinjeni hitni prijam (OHBP) Kliničke bolnice Sveti Duh zbog povišene temperature, otežanog disanja, zimice i bolova u lijevom dijelu prsnog koša. Bolove je opisivao kao oštre i ograničene na lijevo prsište bez širenja, jačine 8/10 prema vizuo-analognj ljestvici boli (VAS). Bolesnik je ranije pregledan u jednom od županijskih zavoda za hitnu medicinu zbog sličnih tegoba gdje je otpušten pod dijagnozom upale pluća, te je dalje liječen kod obiteljskog liječnika. Liječen je primjenom amoksicilina s klavulonskom kiselinom i azitromicinom u trajanju od 12 dana. Na primijenjenu terapiju nije došlo do poboljšanja općeg stanja. Iz anamneze se također doznalo da je bolesnik bivši intravenski ovisnik o opijatima, 2008. god. liječen interferonom i ribavirinom zbog hepatitisa C. Nakon provedene terapije utvrđen je negativan nalaz viremije. Ranije tegobe s disanjem i plućima je negirao. Od kronične terapije uzimao je metadon 2x100 mg, diazepam 3x10 mg i mirtazapin 1x45 mg. Tijekom kliničkog pregleda bolesnik je bio urednog stanja svijesti, arterijskog krvnog tlaka 130/80 mm Hg, frekvencije srca 84/min, frekvencije disanja 18/min, zasićenosti krvi kisikom 96 % pulsnom oksimetrijom, bez oksigenoterapije uz tjelesnu temperaturu 37,8° C, rubno palpabilne jetre do 1 cm ispod desnog rebrenog luka, a u desnoj preponi bio je vidljiv fistulirani apsces kao posljedica intravenske primjene narkotika (drobljenog metadona). Započeta je parenteralna terapija paracetamolom te ketoprofenom u infuziji na što je bolesnik javio značajno poboljšanje općeg stanja uz smanjenje bolova u prsnom košu sa 8/10 na 1/10 po VAS-u. Učinjenom laboratorijskom obradom zabilježeni su povišeni upalni pokazatelji (L 16,73 x10⁹/L, CRP 74,8 mg/L), blaže jetreno oštećenje (AST 44 U/L, ALT 72 U/L, LDH 275 U/L, GGT 109 U/L) te povećane vrijednosti d-dimera (>4 355 µg/L). Na učinjenom rendgenogramu srca i pluća (sl. 1) opisana je difuzno smanjena prozračnost plućnog parenhima obostrano (retikulo-nodozni in-

tersticij), naglašena vaskulatura te intenzivna sjena uz lateralnu torakalnu stijenku desno u bazalnim dijelovima gornjeg režnja. S obzirom na anamnestički podatak o zaduhu, i.v. primjeni drobljenih tableta metadona, rendgenskom nalazu srca i pluća uz visoke vrijednosti d-dimera učinjena je MSCT pulmonalna angiografija (sl. 2) koja je ukazala na embolus u lijevoj glavnoj grani plućne arterije te u lobarnoj grani za donji režanj desno uz periferne višestruke infarkte pluća. Bolesnik je pod dijagnozama plućne embolije, multiplih infarkta pluća i upale pluća zaprimljen u Jedinicu intenzivnog liječenja (JIL) Klinike za unutarnje bolesti.



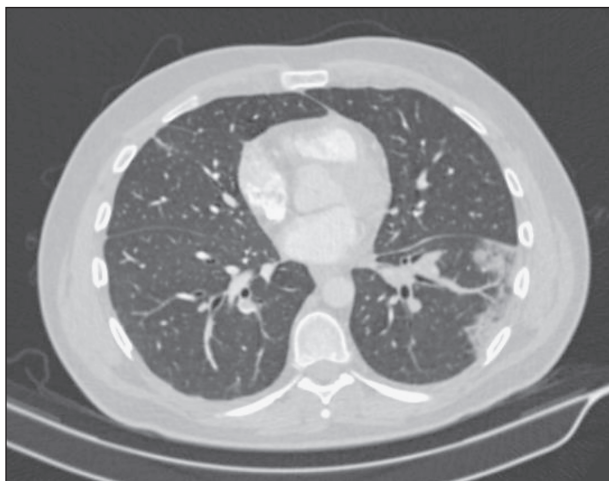
Sl. 1. RTG srca i pluća - difuzno smanjena prozračnost plućnog parenhima obostrano (retikulo-nodozni intersticij), naglašena vaskulatura te intenzivna sjena uz lateralnu torakalnu stijenku desno.



Sl. 2. MSCT plućna angiografija - embolus u lijevoj glavnoj grani arterije pulmonalis te u lobarnoj grani za donji režanj desno uz periferne multiple infarkte pluća

Kod prijma u JIL Klinike za unutarnje bolesti bolesnik je bio pri svijesti, orijentiran te urednih vitalnih pokazatelja uz blažu hipoksemiju (pO₂ 8,69 kPa) u arterijskom acidobazičnom statusu. Vrijednosti prokalcitonina te kardioselektivnog biološkog pokazate-

Ija troponina bile su uredne. Toksikološki nalaz urina ukazivao je na pozitivne benzodiazepine, metadon i tetrahidrokanabinol. Nakon prijma u JIL započeto je liječenje nefrakcioniranim heparinom prema Rascheovom protokolu, antibioticima (najprije ceftriaksonom, a zatim ciprofloksacinom u kombinaciji s piperacilinom i tazobaktamom), vitaminom B12 s obzirom da je u laboratorijskim nalazima utvrđena makrocitna anemija te antifungicima zbog izolata *Candida non albicans* iz sputuma bolesnika uz ostalu simptomatiku i potpurnu terapiju. Učinjena je i dodatna obrada koja je uključivala MSCT toraksa, difuzijski kapacitet ugljičnog monoksida kroz alveokapilarnu membranu [DLCO], obojeni dopler vena te ultrazvuk srca. Na MSCT toraksa (sl. 3) nađena su u području bazalnog reznja desno multifokalna solidifikacijska žarišta uz manju količinu slobodnog pleuralnog sadržaja u posteriornom freniko-kostalnom sinusu, također su nađene bazalne distelektatičke promjene žarišnog karaktera u interobazalnom području gornjeg reznja desno te pleurobazalno. Difuzijski kapacitet CO kroz alveokapilarnu membranu bio je blago snižen (DLCO 70 %). Orijehtacijski UZV srca pokazao je uredan valvularni aparat bez sumnje na endokarditis, a obojenim doplerom vena nogu isključena je duboka venska tromboza. Kontroliran je i tumorski biljeg CYFRA 21-1 koji je bio uredan. Temeljem navedenih nalaza utvrdilo se da se radi o embolijskom fenomenu u sklopu kroničnog recidivirajućeg plućnog tromboembolizma.



Sl. 3. MSCT toraksa - multipla solidifikacijska žarišta uz manju količinu slobodnog pleuralnog izljeva desno pleuralno te bazalne distelektatične promjene žarišnog karaktera

Uz navedeno liječenje dolazi do poboljšanja kliničkog stanja uz normalizaciju laboratorijskih pokazatelja (L 7,4; CRP 30,4; d-dimeri 968), uredan rendgenogram pluća, te je bolesnik premješten na Odjel za hematologiju i koagulaciju gdje se nastavilo liječenje niskomolekularnim heparinom te ostalom simptomatskom terapijom.

Tijekom boravka na hematološkom odjelu bolesnik je bio hemodinamski i respiracijski stabilan, dobrog općeg stanja. Otpušten je na kućnu njegu pod dijagnozama submasivne plućne embolije, obostrane upale pluća, poremećaja plućnog intersticija, multiplih infarkta pluća te lijevostranog pleuralnog izljeva uz preporuku nastavka antikoagulacijske terapije rivaroksabanom 2x15 mg 3 tjedna, a potom 1x20 mg godinu dana. Preporučena je aplikacija vitamina B12 1 put mjesečno, inhibitor protonske pumpe (IPP) te terapija psihoterapeutima (diazepam, mirtazapin, metadon).

RASPRAVA

Intravenska (i.v.) primjena lijekova u ovisnika dovodi do brojnih akutnih i kroničnih plućnih komplikacija. Charles Hind (2) je analizirajući podatke iz dviju različitih bolnica (Los Angeles (LA) i Georgetown (GT) u SAD-u naveo da su najčešće plućne komplikacije udružene s intravenskom primjenom drobljenih lijekova, nekardiogeni edem pluća 10 %, vanbolnička pneumonija 7 % (LA) i 20 % (GT), septička plućna embolizacija 5 % (LA) i 24 % (GT), akutni respiracijski distresni sindrom 8 %, te plućna granulomatoza <1 % (LA) i 4 % (GT).

Učestalost plućnih komplikacija kod ukupno 28 intravenskih ovisnika prikazali su u svom radu Jaffe i sur. (7). Također je najčešće zabilježen plućni edem 3/28 (10,7 %), pneumonija 9/28 (32,1 %), septički plućni embolusi 11/28 (39,3 %), te plućna hipertenzija 1/28 (3,6 %), a od srčanih komplikacija bakterijski endokarditis 8/28 (28,6 %) (7).

U ovom prikazu radi se o ovisniku u kojeg je verificirana višestruka plućna patologija kao posljedica intravenske primjene drobljenog metadona, a koja je uključivala submasivnu plućnu emboliju, obostranu upalu pluća, poremećaj plućnog intersticija, multiple infarkte pluća te lijevostrani pleuralni izljev. Vjerojatno se radilo o recidivirajućoj plućnoj emboliji koja je bila prisutna već tijekom pojave početnih simptoma, no nije prepoznata te je liječena kao upala pluća primjenom antibiotika u trajanju od 12 dana, a bolovi zbog kojih se bolesnik javio u hitni prijam vjerojatno su posljedica zahvaćanja pleure zbog plućne embolije.

Iako su embolije stranim česticama (intravenski primijenjenim drobljenim lijekovima) relativno česte, vidljivi respiracijski simptomi nalaze se u manje od 1 % bolesnika, a plućna granulomatoza u manje od 5 % bolesnika. Najčešće opisana granulomatozna reakcija je reakcija na talk, koji se nalazi kao pomoćna tvar u velikom broju tableta (6). Kad govorimo o upalama pluća, najčešće se radi o bakterijskoj pneumoniji uzrokovanoj *S. pneumoniae*, *S. aureus*, *H. influenzae*, *K.*

pneumoniae i *E. coli*, iako se može raditi i o gljivičnoj infekciji čiji je uzročnik najčešće *Candida* i infekciji mikobakterijama (1,2).

Kod prikazanog je bolesnika radiološki opisan i retikulo-nodozni intersticij koji bi odgovarao talkozi, odnosno plućnoj granulomatozi te je radi pojašnjavanja opisanog preporučeno učiniti visoko rezolucijsku kompjutoriziranu tomografiju (engl. *High resolution computed tomography* – HRCT) toraksa. Plućna granulomatoza stranog tijela nastaje i.v. ubrizgavanjem praška smravljenih tableta ili rjeđe inhalacijom lijekova u kojima se nalaze netopljive tvari, a označava upalnu reakciju plućnog intersticija na unesena strana tijela. Najčešće se radi o talku, mikrokristalnoj celulozi, krumpirovom i kukuruznom škrobu i sl. Lijekovi koji se zloupotrebjavaju na ovaj način najčešće su: metadon, pentazocin, meperidin, kodein, buprenorfin, amfetamini, sedativi, antihistaminici i drugi (8). Talk embolizacija uzrokuje početni arteritis, koji prati razvoj granuloma stranog tijela, jer čestice talka migriraju kroz stijenku krvnih žila u okolno perivaskularno i plućno intersticijsko tkivo te ih fagocitiraju makrofagi i divovske stanice (9). S vremenom dolazi do razvoja diskretnih malih nodula (najčešće 2-3 mm), što rezultira nadomještanjem plućnog tkiva, a mogu se stopiti i u progresivnu masivnu fibrozu (10,11). Ove promjene se uglavnom javljaju perihilaro i u gornjim režnjevima pluća. Također, nakon ponavljanog i.v. izlaganja talku može se razviti emfizem, koji je najčešće distribuiran u donjim režnjevima pluća. Smatra se da su emfizemske promjene uzrokovane taloženjem čestica talka, što dovodi do ishemije s nekrozom alveolarne stijenke (11). Iz studije koja je uspoređivala bolesnike koji su ubrizgavali praškaste tablete u odnosu na one koji su ubrizgavali heroin zaključeno je da su bolesnici iz prve skupine imali niži DLCO, nižu vrijednost arterijskog O₂ i veću ventilaciju mrtvog prostora. Također, brži pad plućne funkcije povezan je s ubrizgavanjem praška smravljenih tableta, što ukazuje da su pomoćni sastojci ili određeni lijekovi u tabletama štetniji za pluća od samog heroina. Terapijski pristup je nespecifičan i još u istraživačkoj fazi, no studije izvještavaju o povoljnom utjecaju oksigenoterapije, sistemske primjene prednizona u dozi od 60 mg ili inhalacijske terapiji glukokortikoidima, bronhodilatatorima kod opstruktivnih smetnji u spirometriji, diureticima kod plućne hipertenzije, dok imunomodulirajući lijekovi nisu ispitivani na ljudima.

Bolesnici koji su ubrizgavali manje tableta imali su bolju prognozu od onih koji su ubrizgavali više tableta, iako ne postoji jasna povezanost između količine unesenog materijala i stupnja plućne patologije. Prijavljeno je nekoliko osoba čija se plućna funkcija poboljšala ili stabilizirala nakon prestanka i.v. ili inhalacijske izloženosti talku, međutim većina ima progresivan pad plućne funkcije (13).

ZAKLJUČAK

Ovisnici o drogama su poseban izazov za sve liječnike koji rade u hitnoj službi. Pregled je vrlo zahtjevan zbog često nespecifičnih simptoma, a posebno jer iskaz bolesnika često varira, te je za ciljanu dijagnostiku potreban visok indeks sumnje i iskustvo kritičkog promišljanja. Sama dijagnostika najčešće je otežana umanjenošću tegoba od bolesnika s preopterećenošću hitne službe. Stoga je u relativno kratkom vremenu važno prikupiti ključne anamnestičke podatke, te uz organizirani dijagnostičko-terapijski pristup donijeti što je prije moguće ispravnu radnu dijagnozu i započeti liječenje.

LITERATURA

1. Internetska stranica. UpToDate Karpel Jill P. Overview of pulmonary disease in people who inject drugs. (citirano 11. veljače 2020). Dostupno na: <https://www.uptodate.com/contents/overview-of-pulmonary-disease-in-people-who-inject-drugs>
2. Hind CR. Pulmonary complications of intravenous drug misuse. Infective and HIV related complications. *Thorax* 1990; 45: 957-61.
3. Aguado JM, Arjona R, Ugarte P. Septic pulmonary emboli. A rare cause of bilateral pneumothorax in drug abusers. *Chest* 1990; 98: 1302-4.
4. Levenson T, Greenberger PA, Donoghue ER, Lifschultz BD. Asthma deaths confounded by substance abuse. An assessment of fatal asthma. *Chest* 1996; 110: 604-10.
5. Levine M, Iliescu E, Margellos-Anast H i sur. The effects of cocaine and heroin use on intubation rates and hospital utilization in patients with acute asthma exacerbations. *Chest* 2005; 128: 1951-7.
6. Hind RK C. Pulmonary complications of intravenous drug misuse 1. Epidemiology and non-infective complications. *Thorax* 1990; 45: 891-8.
7. Jaffe BR., Koschmann BE. Intravenous drug abuse: pulmonary, cardiac and vascular complications. *Am J Roentgenol* 1970; 109 : 107-20.
8. Low SE, Nicol A. Talc induced pulmonary granulomatosis. *J Clin Pathol* 2006; 59: 223.
9. Ferrer J, Montes JF, Villarino MA i sur. Influence of particle size on extrapleural talc dissemination after talc slurry pleurodesis. *Chest* 2002; 122: 1018-27.
10. Pare JP, C Low SE, Nicol A. Talc induced pulmonary granulomatosis. *J Clin Pathol* 2006; 59: 223.
11. Schmidt RA, Glenny RW, Godwin JD i sur. Panlobular emphysema in young intravenous Ritalin abusers. *Am Rev Respir Dis* 1991; 143: 649-56.
12. Lamb D, Roberts G. Starch and talc emboli in drug addicts lungs. *J Clin Path* 1972; 25: 876-81.
13. Marchiori E, Luorenco S, Gasparetto TG i sur. Pulmonary talcosis; imaging findings. *Lung* 2010; 188: 165-71.

SUMMARY

INTRAVENOUS ADMINISTRATION OF CRUSHED METHADONE AND LUNG DISEASE

D. ROŠIĆ¹, N. KOČET², A. SMILJANIĆ³ and V. NESEK ADAM^{3,4}

¹*Emergency Medicine Institute of Primorje-Gorski Kotar County, Rijeka*, ²*Emergency Medicine Institute of Varaždin County, Varaždin*, ³*Sveti Duh University Hospital, Department of Anesthesiology, Resuscitation and Intensive Care, Zagreb* and

⁴*Josip Juraj Strossmayer University in Osijek, Faculty of Medicine, Osijek, Croatia*

A 40-year-old patient with fever, chills and pain in the left side of the chest presented to the Emergency Room (ER), Sveti Duh University Hospital. He had been on dual antibiotic therapy for the last 12 days. He was an otherwise treated opiate addict, now on methadone therapy. History data and physical examination were without particular features, vital indicators were normal, and soon after antipyretic and analgesic therapy the patient reported improvement and suggested discharge from ER. However, upon arrival of the findings, in particular radiological heart and lung examination, additional diagnostic workup was performed. Radiograph of the heart and lungs revealed diffusely decreased ventilation of pulmonary parenchyma bilaterally (reticular nodose interstitium), pronounced vasculature, and intense shadow along the lateral thoracic wall to the right in the basal parts of the upper lobe. Also, due to the radiological findings described, the subsequently mentioned dyspnea and acknowledgment of intravenous administration of crushed methadone and high d-dimer values, multi-slice computed tomography pulmonary angiography was performed, which indicated embolus in the left main branch of the pulmonary artery and in the lobar branch to the lower lobe, right along with peripheral multiple lung infarctions. At the end of ER treatment, it was concluded that the patient had submassive pulmonary embolism, bilateral pneumonia, changes in pulmonary interstitium, and multiple pulmonary infarctions. As a result, the patient was hospitalized in the Intensive Care Unit, treated with unfractionated heparin, intravenous antibiotics, antifungals, vitamin B12 and other symptomatic therapy. After treatment, laboratory and radiological findings and the subjective condition of the patient improved, and he was discharged for home treatment with continued anticoagulation therapy.

KEY WORDS: intravenous drug addiction, pulmonary embolism