

Pismo uredniku | Letter to the Editor



Treacher Collinsov sindrom: aneurizma ascendentne aorte i teška aortalna insuficijencija

Treacher Collins syndrome: aneurysm of the ascending aorta and severe aortic insufficiency

Ivana Lukić Milinković¹, Željka Breškić Ćurić¹ , Mirna Krajina-Andričević², Nikolina Brkić³¹ Odjel za unutarnje bolesti, Opća županijska bolnica Vinkovci, Vinkovci² Internističko-kardiološka ordinacija, Poliklinika Zeus, Vinkovci³ Odjel za transfuzijsku medicinu, Opća županijska bolnica Vinkovci, Vinkovci

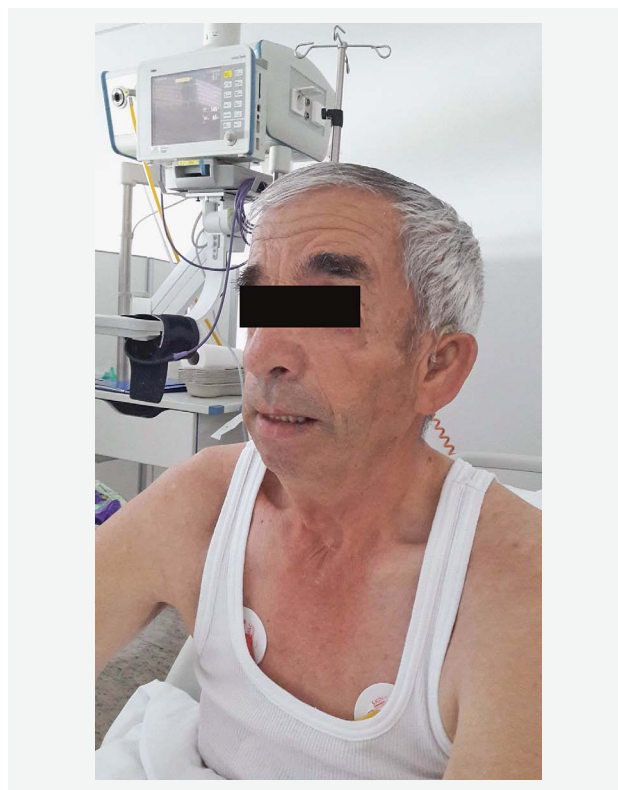Poštovani gospodine uredniče!

Treacher Collinsov sindrom (TCS) ili mandibulofacijalna disostoza odnosno Franceschetti-Zwahlen-Kleinov sindrom autosomno je dominantan poremećaj s varijabilnom penetracijom.¹ Incidencija TCS-a jest 1 : 50.000 živorođenih. Najčešće nastaje kao rezultat mutacije gena TCOF1,² a rjeđe su zastupljene mutacije gena POLR1C ili POLR1D. Smatra se da nastaje kao posljedica mutacije *de novo*. Karakterizira ga abnormalnost kraniofacijalnog razvoja koja nastaje tijekom rane embriogeneze, a pridruženi konduktivni gubitak sluha javlja se u 40 – 50% bolesnika. TCOF1 odgovoran je za kodiranje *treacle*-proteina koji ima ulogu regulatora polimeraze RNK. Mutacije gena TCOF1 uzrokuju smanjenu produkciju *treacle*-proteina, a time i rRNK, što vjerojatno potiče apoptozu stanica od kojih nastaju vezivno tkivo glave i vrata, stanice konotrunkalnih jastučića srca te jednim dijelom i glatko mišićje aorte.³ Kao posljedica apoptoze nastaju karakteristične kraniofacijalne abnormalnosti, ali i kongenitalne vaskularne i srčane abnormalnosti.

Poznato je da se aneurizma torakalne aorte pojavljuje u poremećajima vezivnog tkiva kao što je Marfanov sindrom, međutim, oko 20% bolesnika s aneurizmom torakalne aorte ima pozitivnu obiteljsku anamnezu bez poznatoga točnoga genskog uzroka. Bolest aorte distalno od *ligamentum arteriosum* predominantno je povezana s aterosklerozom, dok je kod proksimalne lokalizacije uzrok neaterosklerotske prirode.⁴ Navedene razlike mogu se povezati s različitim embrionalnim podrijetlom glatkog mišićja (SMCs) ascendentne i descendentne aorte koje je odgovorno za izlučivanje proteolitičkih čimbenika uključenih u formiranje aneurizme. Glatke mišićne stanice uzlazne aorte potječu od stanica neuralnoga grebena, a one silazne aorte od stanica paraaksijalnog mezoderma.⁵

U ovom radu prikazujemo rijetki slučaj bolesnika s Treacher Collinsovim sindromom i aneurizmom torakalne aorte.

73-godišnji muškarac primljen je na Odjel za unutarnje bolesti Opće županijske bolnice Vinkovci zbog zaduhe i edema potkoljenica. Anamnestički su podatci teško dobiveni jer je bolesnik od rođenja gluh. Heteroanamnestički nisu dobiveni relevantni podatci iz obi-



SLIKA 1. BOLESNIK S FENOTIPSKIM KARAKTERISTIKAMA TREACHER COLLINSOVA SINDROMA

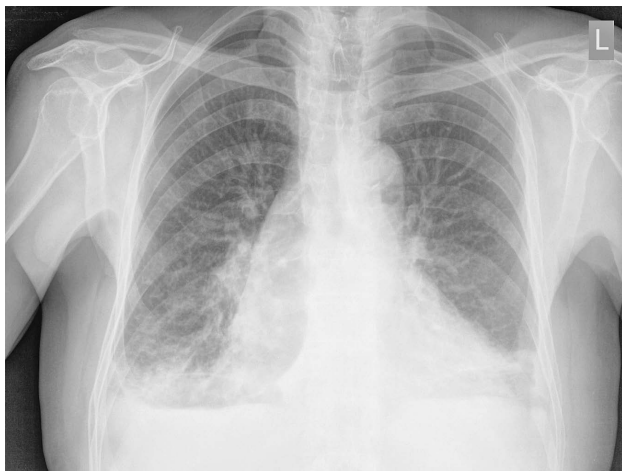FIGURE 1. PATIENT WITH PHENOTYPIC CHARACTERISTICS OF TREACHER COLLINS SYNDROME

Adresa za dopisivanje:Željka Breškić Ćurić, dr. med., <https://orcid.org/0000-0002-6077-4329>

Opća županijska bolnica Vinkovci, Zvonarska ul. 57, 32100 Vinkovci;

e-pošta: zeljka.breskic@gmail.com

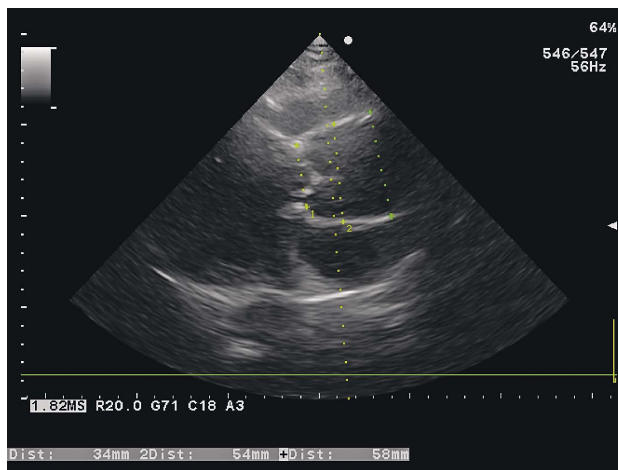
Primljeno 31. siječnja 2020., prihvaćeno 3. veljače 2020.



SLIKA 2. RADIOLOŠKI PRIKAZ OBOSTRANIH PLEURALNIH IZLJEVA
FIGURE 2. CHEST X-RAY SHOWING BILATERAL PLEURAL EFFUSIONS

teljske anamneze. Iz prethodne medicinske dokumentacije saznali smo da je u dva navrata imao operaciju ingvinalne hernije te je tijekom druge operacije pri uvođenju u anesteziju zbog teškog laringospazma izvedena konikotomija. Bolesnik je imao adenom prostate, a otprije nekoliko godina liječena mu je arterijska hipertenzija. U fizikalnom statusu uočavali su se hipoplazija zigomatičnog luka i mandibule, malokluzija, hipertelorizam, hipoplazija i deformacija uška uz naglušost. Navedene fenotipske karakteristike uklapale su se u sliku Treacher Collinsova sindroma (slika 1.). Auskultacijskim nalazom utvrđeni su krepitacije nad plućima bazalno i sistoličko-dijastolički šum nad aortalnim ušćem. Nalaz EKG-a pokazivao je sinusni ritam frekvencije 78/min uz znakove hipertrofije lijeve klijetke. Radiološki su nađeni obostrani pleuralni izljevi uz povećanu sjenu srca (slika 2.). Ehokardiografski je utvrđeno proširenje korijena aorte do 54 mm uz tešku aortalnu insuficijenciju i volumno opterećenje lijevog ventrikula (slika 3.). CT angiografijom potvrđena je aneurizma korijena aorte (širina 55 × 64 mm, duljina 60 mm). Napravljena je koronarografija kojom nisu nađene signifikantne stenoze epikardijalnih krvnih žila. Lijeva ventrikulografija pokazala je globalno reduciranu sistoličku funkciju lijevog ventrikula, diskineziju apikalnog segmenta, ejectivesku frakciju oko 35% i blagu mitralnu regurgitaciju. Aortografijom je prikazan prošireni korijen aorte (60 mm) uz tešku regurgitaciju. Preporučeno je kirurški zahvat na koji se bolesnik nije odlučio pa je nastavljeno medikamentno liječenje.

TCS se ponajprije povezuje s mandibulofacijalnom disostozom, a dijagnoza se temelji na kliničkim i radiološkim nalazima.¹ Kod bolesnika s TCS-om opisane su različite kongenitalne anomalije vezane uz poremećaj diferencijacije stanica neuralnoga grebena. Budući da glatke mišićne stanice aorte dijelom potječu iz



SLIKA 3. TRANSTORAKALNI ULTRAZVUK SRCA
U PARASTERNALNOJ DUGOJ OSI – PROŠIRENJE KORIJENA AORTE
DO 54 MM

FIGURE 3. TRANSTHORACIC ECHOCARDIOGRAPHY
– PARASTERNAL LONG AXIS SHOWING DILATED ROOT
UP TO 54 MM

neuralnoga grebena, ovaj sindrom može zahvaćati visceralne organe i kardiovaskularni sustav. U literaturi postoje pojedinačni prikazi bolesnikâ s TCS-om i aneurizmom Valsalvina sinusa, odnosno bolesnikâ s pridruženom kongenitalnom kardiopatijom.^{6,7} Iako je navedeni sindrom rijedak, s obzirom na tipične fenotipske karakteristike, dijagnoza se može postaviti u djece. Stoga zaključujemo da bi kliničari koji se susreću s pacijentima s TCS-om trebali obratiti pozornost i na moguće abnormalnosti kardiovaskularnog sustava.

LITERATURA

1. Katsanis SH, Jabs EW. Treacher Collins Syndrome. 20. srpnja 2004. [Obnovljeno: 27. rujna 2018.]. U: Adam MP, Ardinger HH, Pagon RA i sur. (ur.). GeneReviews® [Internet]. Seattle (WA): University of Washington, Seattle; 1993–2020. Dostupno na: <https://www.ncbi.nlm.nih.gov/books/NBK1532/>. Pristupljeno: 27. 9. 2017.
2. Vincent M, Geneviève D, Ostertag A i sur. Treacher Collins syndrome: a clinical and molecular study based on a large series of patients. *Genet Med* 2015;18(1):49–56.
3. Gilbert SF. The Neural Crest. U: Gilbert SF. *Developmental Biology*. 6. izd. Sunderland (MA): Sinauer Associates; 2000.
4. Elefteriades JA, Farkas EA. Thoracic aortic aneurysm clinically pertinent controversies and uncertainties. *J Am Coll Cardiol* 2010;55(9):841–57.
5. Cheung C, Bernardo AS, Trotter MW, Pedersen RA, Sinha S. Generation of human vascular smooth muscle subtypes provides insight into embryological origin-dependent disease. *Nat Biotechnol* 2012;30(2):165–73.
6. Dobrilovic N, Fernandez AB, Lin A, Singh AK. Treacher Collins Syndrome: sinus of Valsalva aneurysm. *Circulation* 2013;128(2):e12–3.
7. Tsitouridis I, Bintoudi A, Diamantopoulou A, Michaelides M. Treacher-Collins syndrome and associated abnormalities. A case report. *Neuroradiol J* 2007;20(3):365–72.