

Acesso minimamente invasivo da artéria renal com diferentes tipos de cateteres por radiologia convencional

Minimally Invasive Approach to Renal Artery Using Different Types of Catheter by Conventional Radiology*

João Paulo Monteiro Carvalho Mori da Cunha^{1,2}, Marina Gabriela Monteiro Carvalho Mori da Cunha^{2,3}, Cristiano Gomes^{2,4}, Tiago Luís Eilers Treichel^{2,5}, Francieli Marconato², Marcella Teixeira Linhares², Diego Vilivaldo Beckmann^{2,6}, Aline Medeiros da Hora², Carmen Lize Buchmann de Godoy² & Ney Luis Pippi²

ABSTRACT

Background: Several routes of administration have been used for cell and gene therapy delivery in kidney disease in the last years. Moreover, a more homogenous distribution and a higher response was observed when administered intra-arterially. The main objective of the present study was to describe and to compare the use of Fogarty thru-lumen embolectomy catheter with angiographic catheter through the femoral artery by using conventional radiology as a guide.

Materials, Methods & Results: Seven healthy dogs were used in these experiments. First, a Fogarty thru-lumen embolectomy catheter was introduced followed by an angiographic catheter. The primary outcome was the number of attempts for the placement of the introducer and the number of radiographic studies to carry out nephrography. Preceding the surgical procedure, ultrasonographic evaluation was performed in all animals in order to measure the diameter of the left and right femoral arteries, left and right renal and abdominal aorta at the renal level. After trichotomy and antisepsis of the medial face of the two pelvic limbs, the 6F valve introducer was placed based on the modified Seldinger technique. Thereafter, aortography was performed, showing its collateral arteries, with contrast injection, and it was estimated how much of the Fogarty 5,5F catheter had to be introduced. Subsequently, a guidewire was inserted through the catheter followed by the Fogarty catheter. Another x-ray was taken to show the position of the catheter. It was observed whether the catheter was positioned correctly and the cuff was filled, and then another contrasting radiograph was performed. If the contrast was not going to the kidneys, the cuff of the catheter was deflated, the catheter was repositioned and a new contrast radiography was performed. For the angiographic catheters technique, it was estimated how much of the catheter needed to be introduced, and then the curvature of the catheter was directed to the left kidney, followed by placement of the guidewire. The guidewire was then removed and X-rays were taken to confirm the position as many times as necessary for the correct positioning of the catheter. After selective catheterization of the left kidney, the catheter was removed and its tip was repositioned for catheterization of the right kidney, repeating the same procedure. After the radiographic evaluation, the 6F valve introducer was removed followed by the hemostasis of the femoral artery. In five out of seven animals it was possible to place the introducer tube 6F. Angiographic catheter technique needed significantly more radiographic films compared to Fogarty catheter when both arteries were evaluated. No significant difference was observed when compared to only one renal artery. The only complication observed was hematoma in three animals.

Discussion: The access of the renal artery for drug delivery and cell therapy is possible using both Fogarty thru-lumen embolectomy catheter and angiographic catheter with conventional radiology as a guide in dogs over 10 kg. However, we considered the Fogarty catheter easier to be applied, since only one procedure is needed to access both renal arteries, thus making it less expensive and faster to run. If access to only one renal artery is required, the angiographic catheter is recommended, since cell therapy would be administered more selectively in the target kidney.

Keywords: arteriografia, renal disease, cellular therapy, intervencionism,

Descritores: arteriografia, doença renal, terapia celular, intervencionismo.

Received: 4 June 2017

Accepted: 7 October 2017

Published: 26 October 2017

*Article based on a Thesis submitted by the senior author in partial fulfillment of requirements for the Master's Degree. ¹Biology Department, National University of Ireland, Maynooth (NUIM), Maynooth, Co Kildare, Irlanda. ²Programa de Pós-graduação em Medicina Veterinária, Universidade Federal de Santa Maria (UFSM), Santa Maria, RS, Brazil. ³Department of Development and Regeneration, University of Leuven, Leuven, Belgium. ⁴Departamento de Medicina Animal, Universidade Federal do Rio Grande do Sul (UFRGS), Porto Alegre, RS, Brazil. ⁵Universidade de Rio Verde, Rio Verde, GO, Brazil. ⁶Universidade Federal do Pampa, Uruguaiana, RS, Brazil. CORRESPONDENCE: J.P.M.C.M. Cunha [jpcunhavet@hotmail.com - Tel.: +353 1 708 6161]. Biology Department, National University of Ireland, Maynooth (NUIM), Newtown Road, Maynooth, Co Kildare, Ireland.

INTRODUÇÃO

A radiologia intervencionista já demonstra um papel importante na administração das células estromais mesenquimais com o objetivo de acessar determinados órgãos, tais como o pâncreas, o fígado e os rins [7]. O acesso seletivo e direto do órgão alvo por meio de cateteres, possui a vantagem de poder ultrapassar potenciais barreiras mecânicas, tais como as causadas por fibrose. Neste contexto, o acesso arterial do órgão alvo por meio de colocação de cateter guiado por técnicas de imagem têm sido recomendado por alguns pesquisadores especializados em terapia celular [1].

O cateter angiográfico é usado na rotina de arteriografias seletivas com intuito diagnóstico e demonstram que podem ser usados na aplicação na artéria renal, sendo que a sua utilização depende do acesso seletivo ao órgão, uma vez que a aplicação de substâncias segue o fluxo sanguíneo [10].

O cateter Fogarty foi desenvolvido para realização de embolectomia, e possui um balonete que pode ocluir vasos, sendo que recentemente foi modificado, tendo a opção de duplo lúmen, o qual pode se retirar amostras ou aplicar substâncias. A aplicação de substâncias com o cateter Fogarty segue o fluxo sanguíneo como o cateter angiográfico, porém ao inflar o balonete do cateter fogarty esse limita a aplicação para próximo ao seu orifício distal, não necessitando de acesso tão seletivo e podendo ser utilizado em artérias próximas e apenas uma única aplicação [5].

Diante disso, o objetivo desse estudo foi descrever e comparar a utilização do cateter Fogarty de embolectomia duplo lúmen com o cateter angiográfico através da artéria femoral utilizando radiologia convencional.

MATERIAIS E MÉTODOS

Animais

Foram utilizados sete cães hípidos, sem raça definida, com idades estimadas entre um e sete anos, pesando entre 5 e 21 kg, provenientes do biotério central da Universidade federal de Santa Maria, os quais foram mantidos em canis individuais recebendo água e ração comercial *ad libitum*.

Precedendo o procedimento cirúrgico foram realizadas avaliações ultrassonográficas em todos os animais com o intuito de mensurar o diâmetro das artérias femorais esquerda e direita, renais esquerda e direita e aorta abdominal ao nível renal.

Para a realização do procedimento cirúrgico os animais foram submetidos ao jejum sólido de 12 h e hídrico de 4 h. A medicação pré-anestésica utilizada foi a associação de midazolam¹ na dose de 0,6 mg.kg⁻¹ e sulfato de morfina¹ na dose de 0,6 mg.kg⁻¹ e para a indução administrou-se propofol² na dose de 4 mg.kg⁻¹. Os animais foram intubados e a anestesia foi mantida com Isoflurano³ durante todo o procedimento cirúrgico. Para a profilaxia antibiótica foi utilizado cefalotina⁴ na dose de 30 mg.Kg⁻¹, por via intravenosa, 30 min antes do início do procedimento. Para analgesia transoperatória utilizou-se meloxicam⁵ na dose de 0,1 mg.Kg⁻¹, por via intramuscular. Em seguida, os animais foram posicionados em decúbito dorsal utilizando uma calha radiologia, evitando que esta interferisse na imagem radiológica. A antisepsia da região da face medial dos dois membros pélvicos tricotomizados era realizada para posterior posicionamento dos campos cirúrgicos.

Delineamento experimental

A colocação do introdutor valvulado 6F foi baseada na técnica de Seldinger modificada. Assim, localizou-se a área a ser incisado palpando-se o pulso da artéria femoral e realizou-se uma incisão de aproximadamente 0,5 cm, seguida de punção da artéria femoral. Quando se observava o aparecimento do fluxo pulsátil de sangue, introduzia-se o fio guia com ponta em J através da agulha, sem que houvesse nenhuma resistência. Retirava-se a agulha de punção por meio do fio guia, e introduzia-se um conjunto dilatador e introdutor sobre o mesmo. Com pequenos movimentos giratórios, era avançado o conjunto através da pele e pela artéria femoral. Quando o introdutor estava no local correto, era removido o fio guia e o dilatador e então o introdutor era fixado na pele com um ponto isolado simples com fio mononylon 4-0. Em uma cuba era colocado solução com 80 UI de heparina por mililitro de solução NaCl 0,9% que servia para heparinizar o introdutor e os cateteres evitando a sua obstrução com coágulos.

Após a colocação do introdutor, realizava-se uma aortografia (Figura 1A), que mostrava suas artérias colaterais, com a injeção sob pressão de 10 mL de contraste a base de Diatrizoato de meglumina 66% e diatrizoato de sódio 10%. A arteriografia da aorta formava um mapa das artérias colaterais e a posição das artérias renais, esquerda e direita.

Pela visualização da aortografia estimava-se o quanto do cateter Fogarty 5,5F era necessário ser introduzido. Posteriormente, introduzia-se um

fio guia teflonado por dentro do cateter para guiar e evitar lesões nos vasos seguido do cateter Fogarty mais o fio guia teflonado. Em seguida realizava-se outra radiografia para mostrar a posição do cateter. A posição era estipulada com a primeira radiografia que mostrava a posição das artérias renais, e as vértebras lombares que serviam como referência. Observava-se se o cateter estava posicionado corretamente e inflava-se o balonete com 1,5 mL de ar, sendo então realizada outra radiografia contrastada (Figura 1B) com 5 mL de contraste e 1 mL de solução heparinizada. Caso o contraste não fosse para os rins desinflava-se o balonete do cateter e reposicionava-se o cateter e realizava-se nova radiografia contrastada.

Na utilização dos cateteres angiográficos estimava-se o quanto do cateter precisava ser introduzido, sendo então a curvatura do cateter direcionada para o rim esquerdo, seguido da colocação do fio guia para evitar lesões iatrogênicas. Após a sua introdução retirava-se o fio guia e realizava-se radiografia para confirmação da posição quantas vezes fossem necessárias para o correto posicionamento do cateter. Para certificar-se de que a ponta do cateter estava corretamente posicionada na artéria renal esquerda, realizava-se radiografia contrastada (Figura 1C), com 3 mL de contraste e 0,5 mL de solução heparinizada. Caso não estivesse na artéria renal o cateter era reposicionado e realizado nova radiografia contrastada. Após a cateterização seletiva do rim esquerdo o cateter era retirado e sua ponta era reposicionada para cateterização do rim direito (Figura 1D), repetindo-se o mesmo procedimento. Após a avaliação radiográfica, retirava-se o introdutor valvulado 6F e realizava-se compressão na artéria femoral, cerca de 2 cm proximal a punção por no mínimo 15 min. Caso houvesse sangramento após esse período, realizava-se novamente a compressão por mais 15 min. A dermorráfia foi realizada com apenas um ponto isolado simples com fio mononáilon 4-0. Após a intervenção cirúrgica, todos os animais receberam meloxicam na dose de 0,1 mg.kg⁻¹, a cada 24 h, durante 3 dias consecutivos.

Parâmetros avaliados

As avaliações eram compostas de: colocação do introdutor pelo tempo e número de tentativas, o número de filmes utilizados para obter fluxo de contraste ao rim com o cateter Fogarty e angiográfico, na retirada número de tentativas para compressão e na avaliação clínica que era realizada no pós-operatório imediato até sete dias após

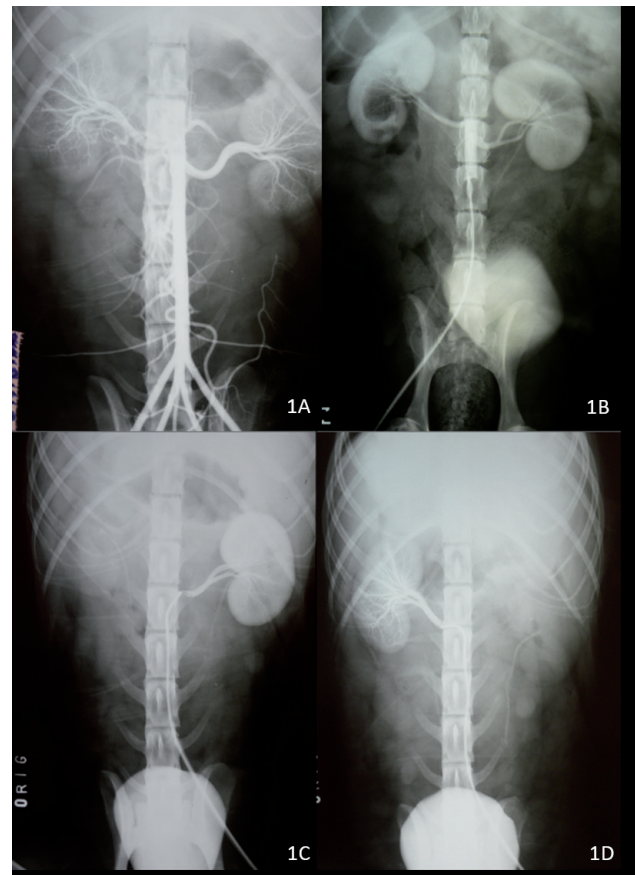


Figura 1. A- Angiografia da aorta e artérias colaterais para mapeamento das artérias renais para posterior estimativa da introdução dos cateteres Fogarty e angiográfico. B- Posicionamento do cateter Fogarty e exame radiográfico evidenciando fluxo de contraste para ambos os rins. C- Exame radiográfico evidenciando posicionamento do cateter angiográfico na artéria renal esquerda e seu respectivo fluxo de contraste, sem evidência de extravasamento para outros vasos. D- Exame radiográfico evidenciando posicionamento do cateter angiográfico na artéria renal direita e seu respectivo fluxo de contraste, sem evidência de extravasamento para outros vasos.

procedimento cirúrgico por meio de avaliação de possíveis hemorragias da artéria femoral, por coloração de mucosas e aumento de volume do membro e hematomas.

Análise estatística

Para todas as características avaliadas, ou seja, peso, diâmetro da artéria femoral direita e esquerda, diâmetro da artéria renal direita e esquerda, diâmetro da artéria aorta caudal aos rins, tempo de colocação do introdutor, número de tentativas para a colocação do introdutor, número de filmes utilizados com o cateter Fogarty, número de filmes utilizados com o cateter angiográfico no rim direito e no rim esquerdo, somatório de filmes utilizados nos rins direito e esquerdo e número de compressões foram calculados a média e o desvio padrão.

Realizaram-se comparações entre: número de filmes com cateter Fogarty e número de filmes com cateter angiográfico direito; número de filmes

Tabela 1. Valores individuais, médias e desvios-padrão das variáveis: peso (P), diâmetro artéria femoral direita (FD), diâmetro artéria femoral esquerda (FE), diâmetro artéria renal direita (RD), diâmetro artéria renal esquerda (RE) e diâmetro da artéria aorta caudal aos rins (ACR).

Animal n°	P (kg)	FD (mm)	FE (mm)	RD (mm)	RE (mm)	ACR (mm)
1	15	3,6	4,22	1,1	1,4	7,83
2	12,7	2,3	2,35	1,2	1,1	7,7
3	13	4,22	3,8	1,2	2	7,95
4	21	4,5	4,3	1,2	1,15	8,9
5	12	3,1	2,89	1,1	1	6,94
6	7	2,5	2,5	1	1,1	5,31
7	5,4	2,97	2,52	0,8	0,8	6,41
Média	12,30	3,31	3,23	1,09	1,22	7,29
Desvio-padrão	4,77	0,83	0,85	0,15	0,39	1,18

com cateter Fogarty e número de filmes com cateter angiográfico esquerdo; número de filmes com cateter Fogarty e número de filmes com cateter angiográfico esquerdo mais direito; número de filmes com cateter angiográfico esquerdo e número de filmes com cateter angiográfico direito; peso e número de tentativas para colocação do introdutor; peso e diâmetro da artéria renal direita; peso e diâmetro da artéria renal esquerda; número de tentativas para colocação do introdutor e diâmetro da artéria femoral direita; número de tentativas para colocação do introdutor e diâmetro da artéria femoral esquerda, por meio dos testes F e *t* de Student até o nível de 5% de probabilidade.

RESULTADOS

Os valores do peso e os diâmetros das artérias femorais, renais e aorta caudal aos rins estão apresentados na Tabela 1. Os tamanhos médios dos diâmetros da artéria femoral direita e esquerda foram de 3,31 e 3,23 mm, respectivamente. Já os tamanhos médios dos diâmetros das artérias renais direita e esquerda foram de 1,09 e de 1,22 mm, respectivamente enquanto que os da aorta foi de 7,29 mm.

Os valores do tempo e o número de tentativas de colocação do introdutor, bem como a quantidade de filmes radiográficos utilizados para a realização da técnica com o cateter Fogarty e angiográfico, tanto no rim esquerdo quanto direito estão indicados na Tabela 2 não foi possível a colocação do introdutor nos animais 6 e 7, devido a isso não possuem valores.

Na Tabela 3 estão descritas as comparações estatísticas do número de filmes entre os grupos, além de comparar a relação entre o peso e o número de tentativas

para colocação do introdutor; peso e diâmetro da artéria femoral direita e esquerda; número de tentativas para a colocação do introdutor e diâmetro artéria femoral direita e esquerda, por meio dos testes F e *t* de Student até o nível de 5% de probabilidade. Observou-se que existe uma relação do peso com o tamanho das artérias femorais, bem como com a tentativa de colocação do introdutor. Dessa forma, tanto o peso quanto o diâmetro arterial influenciam na facilidade de colocação do introdutor. Nos animais com menos de 10 kg, mesmo após três tentativas em cada femoral, não foi possível a colocação do introdutor.

Os animais foram avaliados a cada 15 min no primeiro dia quanto à coloração de mucosa e tempo de reperfusão capilar, sendo que nenhum apresentou qualquer alteração. Nenhum animal apresentou alteração de marcha, coloração de mucosas e tempo de reperfusão capilar ou dor a palpação. O hematoma ocorreu em três dos cinco animais nos quais foi colocado o introdutor.

DISCUSSÃO

A técnica de Seldinger modificada foi realizada para colocação de um introdutor valvulado 6F na artéria femoral, e foi considerada de fácil aplicação corroborando com a literatura [2,8].

O peso demonstrou relação estatística comparada com o diâmetro das artérias femorais, como o esperado. Assim, tanto o peso, como o diâmetro das artérias femorais também são estatisticamente significativos quando comparados com o número de tentativas para colocação do introdutor valvulado. Demonstrando que a utilização do introdutor valvulado 6F só foi possível de ser colocado em animais acima de 10 kg neste estudo.

Tabela 2. Valores individuais, médias e desvios-padrão das variáveis: tempo de colocação do introdutor (TC), número de tentativas para colocação do introdutor (NT), número de filmes utilizados com o cateter Fogarty (NFF), número de filmes utilizados com cateter angiográfico no rim direito (NFD), número de filmes utilizados com cateter angiográfico no rim esquerdo (NFE), somatório de filmes utilizados no rim direito e esquerdo (NFD+E), número de compressão (C).

Animal n°	TC (min)	NT	NFF	NFD	NFE	NFD+E	C
1	23	2	2	6	6	12	1
2	26	2	3	3	9	12	2
3	12	1	4	3	4	7	3
4	5	1	2	3	17	20	1
5	20	2	3	3	3	6	1
6	-	-	-	-	-	-	-
7	-	-	-	-	-	-	-
Média	17,20	1,60	2,80	3,60	7,80	11,40	1,60
Desvio-padrão	8,58	0,55	0,84	1,34	5,63	5,55	0,89

Tabela 3. Comparação estatística do número de filmes entre os grupos, relação entre o peso e o número de tentativas para colocação do introdutor; peso e diâmetro da artéria femoral direita e esquerda; número de tentativas para a colocação do introdutor e diâmetro artéria femoral direita e esquerda, por meio dos teste F e t de Student até o nível de 5% de probabilidade.

Comparação	Significância
N° de filmes com Fogarty x n° de filmes com angiográfico direito	ns
N° de filmes com Fogarty x n° de filmes com angiográfico esquerdo	ns
N° de filmes com Fogarty x n° de filmes com angiográfico direito + esquerdo	*
N° de filmes com angiográfico direito x n° de filmes com angiográfico esquerdo	ns
Peso x n° de tentativas para colocação do introdutor	*
Peso x diâmetro artéria femoral direita	*
Peso x diâmetro artéria femoral esquerda	*
N° tentativas para colocação do introdutor x diâmetro artéria femoral direita	*
N° tentativas para colocação do introdutor x diâmetro artéria femoral esquerda	*
Peso x diâmetro da artéria renal direita	*
Peso x diâmetro da artéria renal esquerda	*

Ns: não significativo e *($P < 0,05$) pelo teste t.

O tempo para colocação do introdutor variou de 5 a 23 min. Essa diferença de tempo ocorria, devido a necessidade de compressão de no mínimo 10 min. da artéria femoral, após uma tentativa falha. Este tempo era para hemostasia e devido ao espasmo arterial que dificultaria nova tentativa.

A relação entre o peso e as artérias renais se demonstrou significativo estatisticamente. O tamanho da artéria renal pode influenciar na facilidade da utilização seletiva do cateter angiográfico, enquanto a utilização do cateter Fogarty não é influenciada pelo tamanho da

artéria renal. Outra consideração sobre o tamanho de artéria renal é que essa sobre a anestesia inalatória geral realizado neste estudo ocorre uma alteração no fluxo sanguíneo renal. Assim uma utilização de anestesia local ou regional diminuiria tais alterações.

A aortografia foi realizada para sua avaliação e de seus ramos e foi eficiente para localizar as artérias renais e facilitar o posicionamento dos cateteres Fogarty e angiográfico. A aortografia e a utilização das vértebras lombares como referência para posicionamento dos cateteres angiográfico e Fogarty foi

eficaz e útil corroborando com a literatura [10]. Para a confirmação do correto posicionamento do Fogarty foi necessário a administração de contraste apenas quando posicionado caudal as artérias renais, já a utilização do cateter angiográfico necessitava de contraste em todos os estudos radiográficos realizados, já que esse, mesmo que estivesse na posição correta, poderia estar rotacionado. Isso poderia causar uma maior lesão renal, uma vez que nefropatia induzida por contraste é um fenômeno bem documentado em humanos e ocupa o terceiro lugar nas causas de insuficiência renal aguda adquirida em hospitais nos EUA [14].

O introdutor valvulado de tamanho 6F possui 2 mm de diâmetro e era menor que o tamanho das artérias femorais dos animais 6 e 7, os quais não foram possíveis a colocação do introdutor. Acredita-se que isso tenha ocorrido devido à menor chance do cirurgião introduzir o dilatador em artérias menores, ainda que o tamanho do introdutor seja compatível. Assim acredita-se que utilização de um introdutor de menor diâmetro facilitaria a introdução nesses dois casos.

O balonete do cateter Fogarty 5,5F foi suficiente para oclusão da artéria aorta caudal ao rim e fez com que o contraste fosse para os rins. O balonete, segundo o fabricante, possuiu um diâmetro de 11 mm quando totalmente inflado, sendo assim, é maior que a média do diâmetro da artéria aorta ao nível renal ($7,29 \pm 1,18$ mm). Essas medidas foram próximas ao descrito por outros autores [6] que encontraram uma média de 7,4 mm.

A formação de hematoma ocorreu em três dos cinco animais em que foi realizada a colocação do introdutor arterial valvular, sendo citado que esta é a maior complicação observada na técnica de Seldinger modificada [9]. A utilização de cateteres menores junto com os introdutores diminui o risco de complicações [11]. Decidiu-se utilizar a compressão manual para contenção da hemorragia, visto que as complicações dessa técnica são mais frequentes, porém menos graves do que a aplicação de trombina [13]. Sendo assim acredita-se que a formação dos hematomas tenha ocorrido principalmente devido ao tamanho do introdutor em relação à artéria femoral e pelo fato de os animais desse estudo não terem permanecido com o membro elevado e em total repouso por 4 a 6 h como recomendado para humanos [9].

A utilização de aparelho de radiologia convencional utilizando filmes radiográficos foi eficiente e foi possível realizar a nefrografia comprovando o fluxo do

contraste ao rim. A utilização de cateteres para injeção de CEM na artéria renal é realizada por fluoroscopia, no entanto esse equipamento ainda é incomum na rotina em Medicina Veterinária no Brasil [3,4]. A utilização da técnica com radiologia convencional utilizada neste trabalho aumentou a duração do procedimento devido à necessidade de revelação dos filmes radiográficos.

Quando se comparou o número de estudos radiográficos para a administração de contraste seletivamente em ambas as artérias renais, necessitou-se significativamente de um maior número de filmes radiográficos quando utilizado o cateter angiográfico comparado com o cateter Fogarty. No entanto, não houve diferença significativa quando essa comparação foi em relação à apenas uma artéria renal. Dessa forma, existe essa maior vantagem quando se pretende acessar ambas as artérias renais, não somente pelo menor número de filmes radiográficos utilizados quanto pelo menor tempo anestésico. Essa vantagem é ainda maior em pacientes nefropatas, visto que o menor tempo de anestesia nesses pacientes é desejável, para reduzir o risco de piora do quadro renal [12]. Além disso, a lesão renal dificilmente está presente em apenas um rim, assim a utilização do Fogarty seria mais recomendável. Já em casos experimentais em que a lesão renal é realizada em apenas um rim, a utilização do cateter angiográfico seletivamente em uma artéria renal seria recomendada, pois aumentaria o número de células enxertadas, sem interferir no tempo do procedimento [3].

CONCLUSÕES

O acesso da artéria renal é possível utilizando-se tanto o cateter Fogarty duplo lúmen quanto o cateter angiográfico por meio de radiologia convencional como guia em cães acima de 10 kg. Para o acesso de ambas as artérias renais recomendam-se o cateter Fogarty duplo-lúmen pela maior facilidade de aplicação, visto que em apenas um procedimento consegue-se realizar o acesso de ambas as artérias renais, tornando-se dessa forma menos dispendioso e mais rápido de ser executado. Além de ser mais seguro para o paciente nefropata, uma vez que necessita de menos contraste para ser realizado e um menor tempo anestésico. No caso do acesso de apenas uma artéria renal, seria recomendado o cateter angiográfico, uma vez que a terapia celular seria administrada de forma mais seletiva no órgão alvo.

MANUFACTURERS

¹Cristália Produtos Químicos Farmacêuticos Ltda. Itapira, SP, Brazil.

²Fresenius Kabi. Campinas, SP, Brazil.

³Astrazeneca do Brasil Ltda. Cotia, SP, Brazil.

⁴Antibióticos do Brasil Ltda. Cosmópolis, SP, Brazil.

⁵Ourofino Saúde Animal. Cravinhos, SP, Brazil.

Ethical approval. Este estudo foi submetido à aprovação do Comitê de Ética e Experimentação Animal da Universidade Federal de Santa Maria, Julgado e aprovado no parecer número: 122/2010.

Declaration of interest. Os autores relatam que não há conflitos de interesse. Os autores são os únicos responsáveis pelo conteúdo e redação deste trabalho.

REFERENCES

- 1 Allen K.J., Buck N.E. & Williamson R. 2005. Stem cells for the treatment of liver disease. *Transplant Immunology*. 15(2): 99-112.
- 2 Araújo S. 2003. Acessos Venosos Centrais e Arteriais Periféricos – Aspectos Técnicos e Práticos Revista. *Brasileira Terapia Intensiva*. 15(2): 70-82.
- 3 Behr L., Hekmati M., Fromont G., Borenstein N., Noel L.H., Lelievre-Pegorier M. & Laborde K. 2007. Intra Renal Arterial Injection of Autologous Mesenchymal Stem Cells in an Ovine Model in the Postischemic Kidney. *Nephron Physiology*. 107(3): 65-76.
- 4 Behr L., Hekmati M., Lucchini A., Houcinet K., Faussat, A.M., Borenstein N., Noel L.H., Lelievre-Pegorier M. & Laborde K. 2009. Evaluation of the effect of autologous mesenchymal stem cell injection in a large-animal model of bilateral kidney ischaemia reperfusion injury. *Cell Proliferation*. 42(3): 284-297.
- 5 Hill B. & Fogarty T.J. 1999. The use of the Fogarty catheter in 1998 *Cardiovascular Surgery*. 7(3): 273-278.
- 6 Kamikawa L. & Bombonato P.P. 2007. Ultra-sonografia da aorta abdominal e de seus ramos em cães. *Ciência Rural*. 37(2): 412-417.
- 7 Nikolic B., Faintuch S., Goldberg S.N., Kuo M.D. & Cardella J.F. 2009. Stem Cell Therapy: A Primer for Interventionalists and imagers. *Journal of Vascular and Interventional Radiology*. 20(8): 999-1012.
- 8 Portillo E., Mackin A., Hendrix P.K., Boyle C. & Chrestman L. 2006. Comparison of the modified Seldinger and through the-needle jugular catheter placement techniques in the dog. *Journal of Veterinary Emergency and Critical Care*. 16(2): 88-95.
- 9 Samal A.K. & White C.J. 2002. Percutaneous Management of Access Site Complications. *Catheterization and Cardiovascular Interventions*. 57(1): 12-23.
- 10 Singh H., Cadella J.F., Cole P.E., Grassi C.J., McCowan T.C., Swan T.L., Sacks D. & Lewis C.A. 2002. Quality Improvement Guidelines for Diagnostic Arteriography. *Journal Vascular Interventional Radiology*. 13(1): 1-6.
- 11 Scholz K.H., Ragab S., Von Zur Muhlen F., Schroder T., Werner G.S., Mindel L. & Kreuzer H. 1998. Complications of intra-aortic balloon Counterpulsation: The role of catheter size and duration of support in a multivariate analysis of risk. *European Heart Journal*. 19(3): 458-465.
- 12 Weil A.B. Anesthesia for Patients with Renal/Hepatic Disease. *Topics in Companion Animal Medicine*. 25(2): 87-91.
- 13 Wilson J.S., Johnson B.L., Parker J.L., Back M.R. & Bandyk D.F. 2002. Management of Vascular Complications following Femoral Artery Catheterization with and without Percutaneous Arterial Closure Devices. *Annals of Vascular Surgery*. 16(5): 597-600.
- 14 Wong G.T.C. & Irwin M.G. 2007. Contrast-induced nephropathy. *British Journal of Anaesthesia*. 99(4): 474-483.

