

## Manejo clínico e cirúrgico de um cão com colangiocarcinoma difuso

### Clinical and Surgical Management of Dog with Diffuse Cholangiocarcinoma

Anelise Bonilla Trindade & Daniel Guimarães Gerardi

**Background:** Cholangiocarcinoma is an epithelial cell malignancy arising at various locations within the biliary tree. Primary liver tumors can be classified morphologically as solid, when a single large tumor involves only one liver lobe; nodular, when multiple tumors are located in different liver lobes; diffuse, when either multifocal nodular changes occur in different liver lobes or when diffuse changes occur throughout the liver. Surgery is the treatment of choice for these tumors because there is no established, effective chemotherapy protocol. This paper reports on the management of a dog with diffuse cholangiocarcinoma.

**Case:** A 13-year-old female, castrated Pinscher, weighting 6 kg, was admitted at the Veterinary Medical Teaching Hospital of the Federal University of Rio Grande do Sul (UFRGS) with clinical signs of abdominal distension and dyspnea that had started one month ago. The patient had been subjected to total unilateral mastectomy to remove an adenocarcinoma. At clinical examination, the animal presented anemia, an area of silence during pulmonary auscultation on the right hemithorax, and hepatomegaly. Because of the chronicity and nonspecific signs, additional tests were requested. Abdominal ultrasound exam showed hepatomegaly with irregular echotexture; cavity areas scattered throughout the organ, especially by the right medial lob; discrete presence of free abdominal fluid. Thoracic radiography showed increased radiopacity in the medial and caudal right hemithorax, suggesting metastasis. Laboratory tests included a complete blood count (normocytic mycrocytic anemia), an albumin count (27.49 g/L), an alanine amino-transferase test (77.40 U/L), an alkaline phosphatase test (284.94 U/L), a creatinine test (0.81 mg/dL), a conjugated bilirubin test (0.1 mg/dL), a not conjugated bilirubin test (0.1 mg/dL), and a total bilirubin test (0.2 mg/dL). After blood transfusion, a hepatic lobectomy was performed. An incision was made along the ventral midline. A tumoral mass, approximately 20 cm in diameter, was observed in the right medial lobe, as well as diffuse changes throughout all hepatic lobes. A total lobectomy was performed by applying the mass ligation technique by placement of a circumferential ligature around the liver hilus. The abdominal cavity was sutured routinely. Histopathological examination showed primary cholangiocarcinoma. The animal had excellent postoperative recovery after six days. Subsequently, the patient again succumbed to hepatomegaly, ascites, anemia, and lethargy, and the owner chose to euthanize the patient and did not authorize a necropsy.

**Discussion:** The cholangiocarcinoma was classified as primary and diffuse because of the macroscopic characteristics of the liver, since there were diffuse changes throughout the organ. Surgical excision was the treatment of choice. Although the prognosis was better in the early stages, lobectomy was chosen in order to improve the patient's respiratory condition and, consequently, improve the quality of life. There were no surgical complications and the patient presented good postoperative recovery. After 60 days of the surgical procedure, clinical signs recurred (anemia, hyporexia and abdominal distension) and euthanasia was performed. Hepatic lobectomy in an animal with advanced stage cholangiocarcinoma provided good quality of life for a period of 60 days.

**Keywords:** neoplasm, liver, surgery, hepatectomy.

**Descritores:** neoplasma, fígado, cirurgia, hepatectomia.

## INTRODUÇÃO

Os colangiocarcinomas são neoplasmas malignos de células epiteliais hepáticas primárias do ducto biliar e podem ser intra-hepáticos, extra-hepáticos ou da vesícula biliar [4].

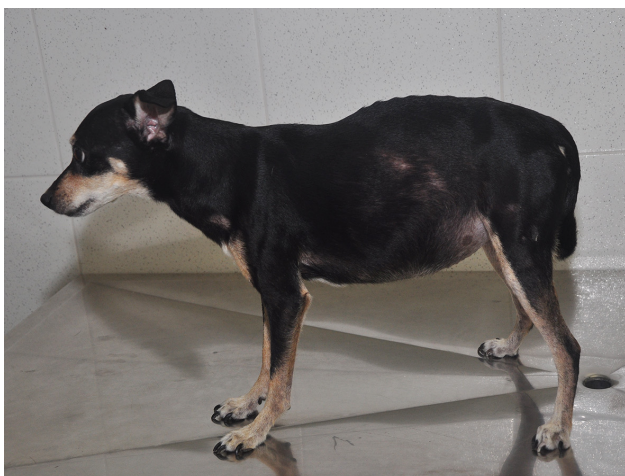São classificados morfológicamente em massivos quando uma única massa tumoral envolve um lobo hepático, nodular quando múltiplos tumores estão localizados em diferentes lobos hepáticos ou difuso quando mudanças nodulares multifocais ou mudanças difusas ocorrem em todo o fígado [4]. A morfologia massiva é mais comumente encontrada (61%) seguida da nodular (29%) e difusa (10%) [1].

Não há um protocolo de quimioterapia eficiente para o tratamento de colangiocarcinomas, portanto, a exérese é o tratamento de escolha. A lobectomia hepática é a técnica cirúrgica recomendada, porém a expectativa de vida de animais com neoplasias difusas passa ser consideravelmente inferior quando comparada aos tumores massivo e nodular [3, 4].

O presente relato visa descrever o manejo clínico e cirúrgico de um cão com colangiocarcinoma difuso em estágio avançado.

## CASO

Foi atendido no Hospital de Clínicas Veterinárias (HCV) - Universidade Federal do Rio Grande do Sul (UFRGS), um canino, fêmea, da raça Pinscher com 13 anos de idade e 6,7 kg, apresentando histórico de distensão e desconforto abdominal associado a dispnéia há 1 mês (Figura 1). O animal já havia sido submetido a mastectomia unilateral total para remo-



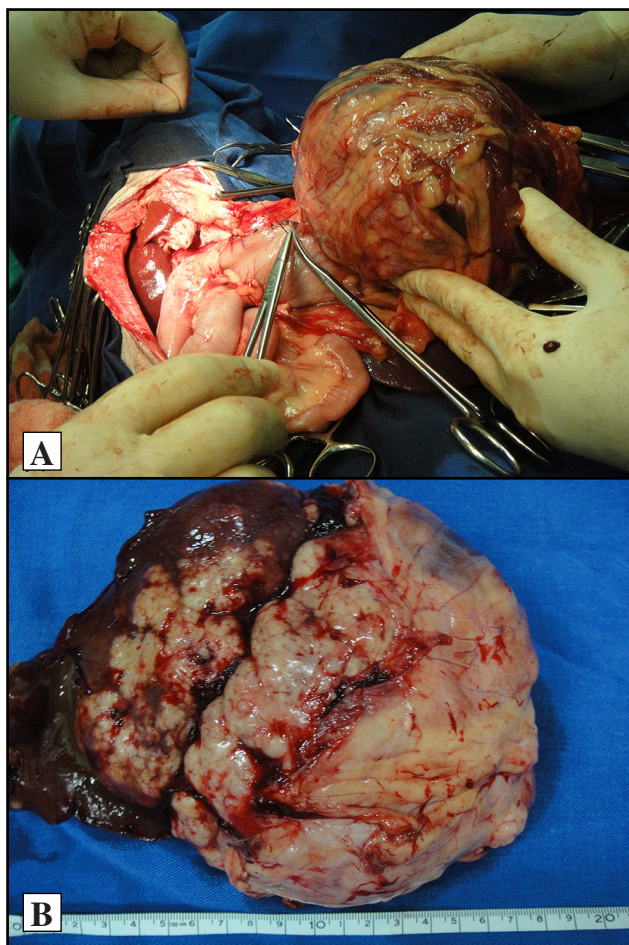
**Figura 1.** Canino, Pinscher, 13 anos de idade apresentando distensão abdominal devido a presença de líquido livre abdominal e colangiocarcinoma hepático difuso.

ção de adenocarcinoma. As mucosas encontravam-se hiporcoradas, temperatura retal de 38,6° C, silêncio em região de topografia pulmonar direita, abdome tenso à palpação com presença de algia na região epigástrica cranial e fígado palpável.

A ultrassonografia abdominal revelou hepatomegalia com ecotextura irregular, com áreas cavitárias dispersas em todo o órgão especialmente pelo lobo medial direito e presença discreta de líquido livre abdominal. A radiografia torácica mostrou aumento de radiopacidade no hemitórax medial e caudal direito sugerindo neoplasia, por conseguinte, foi realizada biopsia aspirativa por agulha fina da região alterada pulmonar a qual revelou células compatíveis com adenocarcinoma. Os exames de sangue solicitados foram a albumina (27,49 g/L), a alanina amino-transferase (77,40 U/L), a fosfatase alcalina (284,94 U/L), a creatinina (0,81 mg/dL), bilirrubina conjugada (0,1 mg/dL), não conjugada (0,1 mg/dL) e total (0,2 mg/dL), além de hemograma, sendo que este último revelou anemia microcítica normocrômica.

Foi realizado inicialmente tratamento clínico paliativo com silimarina<sup>1</sup> [Legalon®) 20 mg.kg<sup>-1</sup>, VO, SID], escopolamina<sup>2</sup> [Buscopam® 1 mg.kg<sup>-1</sup>, VO, SID], tramadol<sup>3</sup> [Cronidor® 2 mg.kg<sup>-1</sup>, VO, SID], complexo vitamínico diário (Cobavital®)<sup>4</sup>. O animal passou a apresentar quadros de anemia intensa e ascite. Foi realizada hemotransfusão e drenagem de 950 mL de transudato modificado abdominal, foi prescrita furosemida<sup>5</sup> [Lasix® 2,5 mg.kg<sup>-1</sup>, VO, TID] por três dias e amoxicilina associada ao ácido clavulânico<sup>3</sup> [Agemoxi®) 22 mg.kg<sup>-1</sup>, VO, BID] por 7 dias. Pela necessidade de drenagem abdominal semanalmente e constante dispnéia, foi sugerida uma lobectomia hepática para aliviar o desconforto respiratório e chegar ao diagnóstico definitivo.

Após estabilização, o animal foi encaminhado para procedimento cirúrgico e hemotransfusão simultaneamente. Foi realizada incisão na linha média ventral com acesso a cavidade abdominal. Todos os lobos hepáticos apresentavam-se alterados, porém, o lobo hepático medial direito apresentava massa tumoral de aproximadamente 20 cm de diâmetro (Figura 2A). A lobectomia total foi realizada aplicando-se uma ligadura em massa na área próxima ao hilo que foi previamente pressionada manualmente objetivando separar a irrigação vascular do ducto biliar. A cavidade abdominal foi suturada de forma rotineira, sendo adaptado um dreno



**Figura 2.** Lobo hepático direito alterado de uma cadela apresentando colangiocarcinoma hepático primário difuso. A- Imagem trans-operatória da neoplasia hepática. B- Imagem macroscópica do lobo hepático direito ressecionado.

de *Penrose*<sup>6</sup> abdominal por nove dias. No pós-operatório, o animal continuou a receber amoxicilina associada ao ácido clavulânico<sup>3</sup> [Agemoxi®) 22 mg.kg<sup>-1</sup>, VO, BID] metronidazol<sup>5</sup> [Flagyl® 10 mg.kg<sup>-1</sup>, VO, TID], cloridrato de tramadol<sup>3</sup> [Dorless V®) 2,5 mg.kg<sup>-1</sup>, VO, TID], ranitidina<sup>7</sup> [Label®) 2 mg.kg<sup>-1</sup>, VO, TID], todos por 7 dias. O lobo hepático ressecado foi encaminhado para a avaliação histológica cujo diagnóstico foi colangiocarcinoma primário (Figura 2B).

O animal apresentou boa recuperação pós-operatória, com ausência de complicação, mantendo-se estável por 60 dias após o procedimento cirúrgico. Posteriormente, voltou a apresentar hepatomegalia, ascite, anemia e apatia e seu tutor optou pela eutanásia do paciente, não permitindo a necropsia do animal.

#### DISCUSSÃO

Pelas características macroscópicas do fígado da paciente, o colangiocarcinoma foi classificado como

primário e difuso, devido as mudanças difusas em todo o órgão [4].

A excisão cirúrgica é o tratamento de escolha para os tumores hepáticos em estágios iniciais, porém, em estágios avançados, a mesma passa a ser apenas paliativa [2]. As técnicas incluem rompimento manual do fígado, sutura em colchoeiro, dispositivo de vedação de vaso bipolar, dispositivo de grampeamento cirúrgico para lobectomia parcial, ligadura em massa e dissecação hilar para lobectomia total [4]. Cães com neoplasia no lobo direito apresentam grande chance de morte intra-operatória [3]. No animal do presente estudo, optou-se por excisão cirúrgica do lobo direito no intuito de melhorar a condição respiratória do paciente e, conseqüentemente, melhorar a qualidade de vida e condição respiratória.

Não foi realizado tratamento quimioterápico no cão relatado, uma vez que os protocolos de quimioterapia não são procedimentos terapêuticos efetivos para tumores hepáticos primários de cães e gatos [3,4]. Um estudo demonstrou significativo sobrevida de pacientes humanos com o uso de gencitabina associada a cisplatina, porém, não foram estudados em medicina veterinária [5].

Apesar da sobrevida do animal ter sido 60 dias, neste período, o mesmo passou a apresentar hábitos e atividades normais, alimentando-se normalmente e seu tutor estava satisfeito com o tratamento, mesmo ciente do prognóstico desfavorável de seu animal. Desta forma, foi possível preparar o tutor, psicologicamente, para entender e aceitar a agressividade do tumor apresentado pelo animal.

A lobectomia hepática em um animal apresentando colangiocarcinoma em estágio avançado promoveu boa qualidade de vida por um período de 60 dias a um paciente que apresentava prognóstico desfavorável.

#### MANUFACTURERS

<sup>1</sup>Takeda Pharma Ltda. Jaguariúna, SP, Brazil.

<sup>2</sup>Boehringer Ingelheim do Brasil Química e Farmacêutica. Itapeverica da Serra, SP, Brazil.

<sup>3</sup>Agener União Saúde Animal. Apucarana, PR, Brazil.

<sup>4</sup>Abbott Laboratórios do Brasil Ltda. Porto Alegre, RS, Brazil.

<sup>5</sup>Sanofi Aventis Farmacêutica Ltda. Suzano, SP, Brazil.

<sup>6</sup>Lemgruber Madeitex Waltex. São José dos Campos, SP, Brazil.

<sup>7</sup>Aché Laboratórios Farmacêuticos. Guarulhos, SP, Brazil.

**Declaration of interest.** The authors report no conflicts of interest. The authors alone are responsible for the content and writing of the paper.



REFERENCES

- 1 Cortright C.C., Center S.A., Randolph J.F., McDonough S.P., Fecteau K.A., Warner K.L., Chiapella A.M., Pierce R.L., Graham A.H., Wall L.J., Heidgerd J.H., Degen M.A., Lucia P.A. & Erb H.N. 2014.** Clinical features of progressive vacuolar hepatopathy in Scottish Terriers with and without hepatocellular carcinoma: 114 cases (1980-2013). *Journal of the American of Veterinary Medical Association.* 245(7): 797-808.
- 2 Fossum W.T., Hedlund C.S., Johnson A.L., Schulz K.S., Seim H.B., Willard M.D., Bahr A. & Carroll G. 2008.** Cirurgia do Fígado. In: *Cirurgia de Pequenos Animais.* São Paulo: Elsevier, pp.531-559.
- 3 Liptak J.M. 2013.** Hepatobiliary tumors. In: Withrow S.J. & Vail D.M. (Eds). *Small Animal Clinical Oncology.* 5th edn. St. Louis: Elsevier, pp. 405-412.
- 4 Selmic L.E. 2017.** Hepatobiliary Neoplasia. *Veterinary Clinics of North America.* 47: 725-735.
- 5 Razumilava N. & Gores G.J. 2011.** Combination of gemcitabine and cisplatin for biliary tract cancer: a platform to build on. *Journal of Hepatology.* 54: 577-578.

