

UNIVERSIDADE FEDERAL DO RIO GRANDE DO SUL
FACULDADE DE ODONTOLOGIA
PROGRAMA DE PÓS-GRADUAÇÃO EM ODONTOLOGIA

**INFLUÊNCIA DE DIFERENTES INSTRUMENTOS DE PATÊNCIA NO
TRANSPORTE E CENTRALIZAÇÃO DO FORAME APICAL: ANÁLISE EM
MICROTOMOGRAFIA COMPUTADORIZADA**

Eduardo Ourique Rotta

Porto Alegre
2018

EDUARDO OURIQUE ROTTA

**INFLUÊNCIA DE DIFERENTES INSTRUMENTOS DE PATÊNCIA NO
TRANSPORTE E CENTRALIZAÇÃO DO FORAME APICAL: ANÁLISE EM
MICROTOMOGRAFIA COMPUTADORIZADA**

Dissertação apresentada ao Programa de Pós-Graduação em Odontologia da Universidade Federal do Rio Grande do Sul, como requisito final para a obtenção do título de Mestre em Odontologia, área de concentração Clínica Odontológica, ênfase em Endodontia.

Orientador (a): Prof^a. Dr^a. Fabiana Soares Grecca

Linha de pesquisa: Biomateriais e Técnicas Terapêuticas em Odontologia

Porto Alegre

2018

CIP - Catalogação na Publicação

Rotta, Eduardo Ourique
INFLUÊNCIA DE DIFERENTES INSTRUMENTOS DE PATÊNCIA
NO TRANSPORTE E CENTRALIZAÇÃO DO FORAME APICAL:
ANÁLISE EM MICROTOMOGRAFIA COMPUTADORIZADA / Eduardo
Ourique Rotta. -- 2018.
45 f.
Orientadora: Fabiana Soares Grecca.

Coorientadora: Tiago André Fontoura de Melo.

Dissertação (Mestrado) -- Universidade Federal do
Rio Grande do Sul, Faculdade de Odontologia,
Programa de Pós-Graduação em Odontologia, Porto
Alegre, BR-RS, 2018.

1. endodontia. 2. microtomografia. 3. transporte.
4. centralização. 5. patencia. I. Grecca, Fabiana
Soares, orient. II. de Melo, Tiago André Fontoura,
coorient. III. Título.

“A vida é igual andar de bicicleta. Para manter o equilíbrio é preciso se manter em movimento.”

Albert Einstein

AGRADECIMENTOS

A minha orientadora, Fabiana Soares Grecca, pela imensa paciência, pelo apoio, por todo o conhecimento transmitido e por ser um exemplo de integridade e profissionalismo. Muito obrigado por me incentivar a ir em busca de novos conhecimentos e novos desafios!

Ao Professor Tiago André Fontoura de Melo, por ter me orientado durante toda a parte prática, com muito empenho e disponibilidade, sempre muito paciente em suas explicações e exercendo seu trabalho com maestria

A todos os professores da disciplina de endodontia, por todos os ensinamentos transmitidos e por todas as lições passadas. Tenho uma profunda admiração pelo vosso trabalho e sempre os lembrarei com muito carinho.

Ao Adolpho Herbert Augustin, técnico do IPR, que me ensinou os comandos básicos dos programas de manipulação de imagem.

A Carolina Hoppe, por dispor do seu tempo, seu conhecimento foi essencial para a realização desta pesquisa.

Ao meu amigo Gustavo Eidt, que sacrificou seu tempo precioso de “férias” na Noruega em busca de um dos materiais essenciais desta pesquisa.

Ao Lucas Pinheiro por compartilhar seu conhecimento e auxiliar durante toda a minha trajetória no mestrado, muito obrigado pela tua amizade.

Aos meus colegas de pós-graduação, Aline Mendes, Bruna Signor, Daniela Barbisan, Fernanda Coelho e Pedro Duarte. Obrigado pela amizade de cada um de vocês, torço para que suas carreiras sejam brilhantes.

À toda minha família: meus pais Genovalter e Ivete, meu irmão Giovanni. Vocês são o meu porto seguro, o meu lar. Eu sinto um amor incondicional por cada um, e agradeço a Deus por tê-los em minha vida. Obrigada por me ensinarem a alçar voos, e me garantirem que sempre estarão prontos para me segurar se eu cair. Tudo o que sou, devo a vocês.

A Caroline, minha melhor amiga e parceira na vida. Você teve a tarefa mais árdua de todas, ouvir todos os meus problemas, as minhas dúvidas, os meus momentos de tristeza. Obrigado por sempre me confortar e ter um abraço e uma palavra de carinho disponíveis para mim, amo você!

À Capes, pelo auxílio financeiro à pesquisa.

Enfim, a todos aqueles que não foram citados, mas participaram direta ou indiretamente na realização desse trabalho. A jornada não foi fácil, mas cada um me ajudou a vencer etapas e chegar aqui hoje, esse trabalho é de todos nós!

RESUMO

A dificuldade de realizar a patência apical, tendo em vista que os canais radiculares apresentam algum grau de curvatura, exigiu o desenvolvimento de instrumentos rotatórios para agilizar o tempo operatório e facilitar sua execução. O objetivo deste estudo foi avaliar a influência de diferentes instrumentos de patência, utilizados 1 mm além do forame apical, no tempo de ação, transporte e centralização do canal radicular de canais radiculares curvos. Trinta e três raízes mesiais de molares superiores com curvatura entre 20 e 40 graus e raio menor que 10 mm foram selecionadas e divididas em 3 grupos (n = 11): R-Pilot #12.5 taper 0.04 (VDW, Munich, Alemanha), ProDesign Logic #25 taper 0.01 (Easy Equipamentos Odontologicos, Belo Horizonte, Brasil) e ProGlider #16 e taper variável de 0.02 a 0.08 (Dentsply Maillefer, Ballaigues, Suíça). Através de imagens pré e pós-operatórias de microtomografia computadorizada foram feitas as análises de transporte e centralização do canal radicular. Ainda, o tempo de ação de cada um dos instrumentos foi cronometrado. Para avaliar o transporte, foi utilizado o teste ANOVA. Para avaliar a centralização foi utilizado o teste Kruskal-Wallis. O tempo de ação foi avaliado pelo teste de Kruskal-Wallis e Post hoc de Dunn. O nível de significância foi de 5% para todos os testes aplicados. Não houve diferença estatística entre os grupos nas análises de transporte e centralização. Já na análise de tempo, o instrumento ProGlider se mostrou significativamente mais rápido se comparado com o ProDesign Logic 25.01 ($P < 0,05$), o instrumento R-Pilot não foi diferente do ProGlider e Logic ($p > 0,05$). Os instrumentos de patência utilizados neste estudo, e trabalhados 1 mm além do forame apical, permaneceram relativamente centralizadas dentro do canal radicular e promoveram transporte apical mínimo, sendo clinicamente irrelevante.

Palavras-chave: endodontia, microtomografia, transporte apical, centralização, patência, NiTi

ABSTRACT

The difficulty of performing the apical patency, considering that the root canals present some degree of curvature, required the development of rotary instruments to speed up the operative time and facilitate its execution. The aim of this study was to evaluate the influence of different glide path files, used 1 mm beyond the apical foramen, on the preparation time, apical transportation and centering of the root canal of curved roots. Thirty three mesiobuccal roots from maxillary molars, with 20 to 40 degrees of curvature and presenting radio curvature lower than 10 mm were selected and divided in 3 groups (n = 11): R-Pilot #12.5 taper 0.04 (VDW, Munich, Germany), ProDesign Logic #25 taper 0.01 (Easy Equipamentos Odontologicos, Belo Horizonte, Brazil) ProGlider #16 e taper variable of 0.02 to 0.08 (Dentsply Maillefer, Ballaigues, Switzerland). Analysis of transportation and centration of root canal was performed using pre and postoperative computerized microtomography images and the work time of each file was measured. To evaluate the apical transportation, ANOVA test was used, while a Kruskal-Wallis test was used to assess centering ability. As for action time, Kruskal-Wallis and Dunn tests were performed. The level of significance was 5 % in all tests. No statistical difference was found amongst the groups for the variables apical transportation and centralization. When evaluated the action time, the ProGlider file has been significantly faster when compared to ProDesign Logic 25.1 ($P < 0.05$). while R-pilot has not differed from ProGlider and Logic ($P > 0.05$). The glide path files used – 1 mm beyond the apical foramen – remained relatively centralized inside the root canal and promoted minimal apical transportation, expressing no clinical relevance.

Keywords: endodontics, microtomography, apical transportation, central ability, Glide Path, NiTi

LISTA DE FIGURAS

Figura 1.	Linhas traçadas sobre o canal radicular segundo a técnica de Schneider (1971).....	19
Figura 2.	(a) Raízes fixadas em silicone de condensação sobre a plataforma plástica; (b) plataforma plástica.....	20
Figura 3.	Microtomógrafo SKYSCAN 1173 (Bruker micro-CT, Kontich, Bélgica).....	20
Figura 4.	Medida do forame em micrômetros.....	21
Figura 5.	Igual número de cortes selecionado nos escaneamentos pré e pós-operatórios.....	23
Figura 6.	Média e desvio-padrão (DP) para o transporte de canais após a realização da patência com diferentes instrumentos (mm).....	25
Figura 7.	Mediana (mínimo e máxima) para a centralização dos canais após a realização da patência com diferentes instrumentos	26
Figura 8.	Mediana (mínimo e máxima) do tempo de preparo (em segundos) para os diferentes instrumentos de patência apical. Letras diferentes indicam diferença estatística ($p < 0.05$).....	27

LISTA DE TABELAS

- Tabela 1. Média e desvio-padrão (DP) para o transporte de canais após a realização da patência com diferentes instrumentos (mm).....25
- Tabela 2. Mediana (mínima e máxima) para a centralização de canais após a realização da patência com diferentes instrumentos (mm).....26
- Tabela 3. Mediana (mínimo e máximo) do tempo de preparo (em segundos) para os diferentes instrumentos de patência apical.....27

LISTA DE ABREVIATURAS E SIGLAS

#	Diâmetro do instrumento
MEV	Microscopia Eletrônica de Varredura
CBCT	Tomografia Computadorizada Cone Beam
mm	Milímetros
°	Graus
ISO	Organização Internacional de Normalização
UFRGS	Universidade Federal do Rio Grande do Sul
IPR	Laboratório de Sedimentologia e Petrologia do Instituto do Petróleo e dos Recursos Naturais
FO-UFRGS	Faculdade de Odontologia da Universidade Federal do Rio Grande do Sul
PUC-RS	Pontifícia Universidade Católica do Rio Grande do Sul
%	Porcentagem
cm	Centímetros
s	Segundos
kVp	Quilovoltagem de pico
mA	Miliampère
dpi	Pontos por polegada
bits	Dígitos binários
mL	Mililitro
sen	Seno
Â	Ângulo
µm	Micrômetro
rpm	Rotações por minuto
g/cm ³	Grama por centímetro cúbico
DP	Desvio-padrão
RP	R-pilot
LG	ProDesign Logic
PG	ProGlider

SUMÁRIO

1. ANTECEDENTES E JUSTIFICATIVA	13
2. OBJETIVOS.....	17
2.1. Objetivo geral	17
2.2. Objetivos específicos	17
3. METODOLOGIA	18
3.1. Considerações éticas	18
3.2. Local de realização	18
3.3. Cálculo Amostral	18
3.4. Delineamento	19
3.4.1. Seleção dos dentes	19
3.4.2. Medidas de ângulo de curvatura e raio.....	19
3.4.3. Aquisição das imagens em microtomógrafo	21
3.4.4. Grupos Experimentais	22
3.4.5. Avaliação do transporte apical.....	23
3.4.6. Avaliação da habilidade de centralização.....	25
3.4.7. Análise de tempo de preparo.....	25
3.5. Análise estatística	25
4. RESULTADOS	Erro! Indicador não definido.
4.1. Transporte apical	Erro! Indicador não definido.
4.2. Habilidade de centralização	Erro! Indicador não definido.
4.3. Tempo de preparo.....	Erro! Indicador não definido.
5. DISCUSSÃO.....	Erro! Indicador não definido.
6. REFERÊNCIAS BIBLIOGRÁFICAS	27

1. ANTECEDENTES E JUSTIFICATIVA

O grande objetivo do tratamento endodôntico é a reparação e/ou preservação dos tecidos periapicais. Para que o sucesso seja alcançado, é necessário um protocolo clínico rigoroso. A limpeza e modelagem do sistema de canais radiculares são etapas importantes do tratamento e fazem com que *debris* e microrganismos responsáveis por diversas patologias sejam removidos.

Atualmente para o preparo do canal radicular, principalmente com o uso de sistemas de rotação contínua e recíproca, estudos têm sugerido a realização de uma manobra conhecida como patência apical ou *glidepath* em todo o comprimento do canal radicular, antes do preparo propriamente dito, para assegurar o avanço contínuo dos instrumentos (Berutti et al., 2009; Pasqualini et al., 2012; Elnaghy e Elsaka, 2014). Patência apical, segundo Buchanan, (1989), é a limpeza passiva do forame apical com uma lima de pequeno calibre, que tem como objetivo remover raspas de dentina contaminadas, restos pulpares e microrganismos que possam interferir no processo de reparo pós-tratamento endodôntico.

A patência é especialmente importante em canais radiculares curvos, visando minimizar a incidência de erros, como transporte do canal e descentralização. Ainda, reduz o estresse torcional dos instrumentos, aumentando a sua vida útil (D'amario *et al.*, 2013).

No entanto, a dificuldade de realizar a patência apical, tendo em vista que os canais radiculares apresentam algum grau de curvatura, exigiu o desenvolvimento de instrumentos rotatórios para agilizar o tempo operatório e facilitar sua execução.

Neste sentido, vários sistemas de *glidepath* foram desenvolvidos, tendo como objetivo criar um caminho sem alterar a anatomia original do canal radicular.

Alguns estudos avaliaram a influência destes instrumentos no preparo. Berutti *et al.*, (2009), verificaram as mudanças na curvatura do canal e incidência de acidentes após a patência com instrumentos manuais tipo K #10, #15 e #20 (Dentsply Maillefer Ballaigues, Suíça) ou rotatórios PathFile #1, #2 e #3 (Dentsply Maillefer Ballaigues, Suíça) trabalhadas no comprimento total do canal,

em blocos de resina com canais simulados em forma de S. As imagens de pré e pós-instrumentação foram sobrepostas e os resultados mostraram que o uso do PathFile diminuiu a incidência de acidentes e modificação da curvatura do canal quando comparado a patência realizada com instrumentos manuais.

Por outro lado, Loppreite *et al.*, (2014) utilizando canais retos, avaliaram a deformação do forame por meio da microscopia eletrônica de varredura (MEV) como resultado do uso do preparo apical a 1 mm aquém do ápice com instrumento manual tipo K #10 ou Pathfile #13 e não encontraram diferença entre os instrumentos. Somente as raízes em que os forames principais mediam de 200 a 350 µm foram selecionadas, e todas as amostras foram preparadas com o sistema Protaper Universal (Dentsply Maillefer Ballaigues, Suíça) até o instrumento F3.

O transporte do canal radicular instrumentado com Reciproc (VDW, Munich, Alemanha) com e sem o uso da patência com instrumento manual tipo K # 10 e #15 em todo o comprimento do canal, foi avaliado por Nazarimoghdam *et al.*, (2014), em canais curvos simulados. As imagens digitais pré e pós-instrumentação foram sobrepostas no programa Auto CAD (AutoCAD 2008, Barcelona, Espanha). Os autores concluíram que a criação do *glidepath* antes de usar o sistema Reciproc no canal curvo pode impedir o transporte da parede externa no terço apical.

Utilizando tomografia computadorizada Cone Beam (CBCT) para avaliar o transporte antes e depois do preparo de molares com canais com curvatura entre 20° e 40°, Dhingra e Manchanda, (2014), avaliaram dois sistemas de instrumentos para patência trabalhados 1 mm aquém do forame: PathFile #13, #16, #19 e V Glide Path 2 #13 e #17 (S.S. White Lakewood, EUA). Observaram que para o V Glide Path 2, o transporte foi maior para a distal e para o PathFile houve um ligeiro transporte para mesial.

Utilizando a mesma metodologia, Elnaghy e Elsaka, (2014) testaram o transporte e centralização em canais radiculares curvos de molares inferiores com e sem a manobra de patência com os instrumentos ProGlider (Dentsply Maillefer Ballaigues, Suíça) ou PathFile 1 mm aquém do forame radicular. Os canais após a patência foram preparados com o sistema Protaper Next (Dentsply Maillefer Ballaigues, Suíça). Constataram que o ProGlider produziu menor transporte que o instrumento PathFile e que na ausência de patência.

Turker e Uzunoglu, (2015) avaliaram através de radiografias, o efeito da patência com instrumentos tipo K #10,#15 e #20; PathFile #1, #2 e #3 ou ProGlider 1 mm aquém do ápice, no transporte de canais radiculares curvos preparados com Protaper Next. Os autores concluíram que não houve diferença entre os instrumentos de patência no transporte do canal radicular quando se utilizou o Protaper Next no preparo.

De Carvalho *et al.*, (2015) avaliaram o transporte apical, a capacidade de centralização e a eficiência de limpeza do Reciproc associado ou não a patência com instrumento manual tipo K #10 e #15 ou Pathfile #13, #16 e #19 utilizados a 2 mm aquém do forame. Foi realizado CBCT para análise antes e após a instrumentação. Todos os grupos apresentaram valores semelhantes em relação ao transporte apical, não havendo diferença significativa entre eles e tiveram uma tendência para o transporte na direção mesial.

Atualmente, a microtomografia computadorizada é a metodologia de análise mais indicada para comparar e avaliar o preparo promovido pelos diferentes tipos de instrumentos pois permite uma reconstrução tridimensional da geometria dos canais radiculares com alta resolução sem a deformação, corte ou perda da amostra (Kirchhoff *et al.*, 2015; Paleker e Van Der Vyver, 2016; Alovisi *et al.*, 2017). Os dados obtidos com a microtomografia computadorizada permitem a identificação de alterações morfológicas associadas a diferentes preparos, incluindo transporte de canais, remoção de dentina e preparo foraminal (Peters *et al.*, 2001; Loizides *et al.*, 2007; Paque *et al.*, 2009).

Utilizando microtomografia, Dhingra *et al.*, (2015) avaliaram a centralização e transporte de preparos realizados em molares inferiores com o sistema Wave One Primary (Dentsply Maillefer Ballaigues, Suíça) com e sem patência realizada com Pathfile #13,#16 e #19, 1 mm aquém do ápice. Concluíram que o uso de instrumentos para criar o caminho inicial aumenta a precisão do preparo causado pelo instrumento WaveOne, deixando-o centralizado e assim reduzindo o transporte do canal radicular.

Também utilizando microtomografia computadorizada, Kirchhoff *et al.*, (2015) observaram não haver diferença no transporte apical de raízes mesiais de molares inferiores quando utilizado os instrumentos de patência ProGlider # 16.02 ou PathFile # 13.02, #16.02, #19.02 a 0,5 mm aquém do ápice. Porém, Alovisi *et al.*, 2017 observaram diferença entre o ProGlider e PathFile, também

utilizados 0,5 mm aquém do forame, utilizados antes do preparo com ProTaper Next X1 e X2 em canais curvos, onde o instrumento ProGlider produziu menor transporte.

Paleker e Van Der Vyver, (2016 e 2017) selecionaram raízes de molares inferiores com curvatura entre 25° e 30° e compararam o transporte apical após a patência realizada com instrumentos tipo K #10, #15 e #20; instrumento tipo K #10 e G-file G1 e G2 (0.12 e 0.17) (Micro-Mega, Besançon, França); instrumento tipo K #10 e ProGlider 0.16 a 0,5 mm do forame. As amostras foram analisadas microtomografia computadorizada. Constatou-se que os instrumentos de níquel-titânio (NiTi) causam menor transporte do que as limas tipo K de aço inoxidável. Ainda, a fim de avaliar o tempo gasto para a realização do preparo, os autores cronometraram o tempo necessário para que o instrumento atingisse o comprimento de trabalho e concluíram que os instrumentos de movimento rotatório são significativamente mais rápidos que os instrumentos manuais.

Dois outros instrumentos para patência recentemente lançados no mercado é o R-Pilot (VDW, Munich, Alemanha), com secção transversal em forma de S, tratamento térmico M-Wire, ISO #12.5 e taper 0.04, utilizado em movimento recíprocante e o instrumento para *glidepath* (ProDesign Logic) da Easy equipamentos odontológicos (Belo Horizonte, Brasil), que apresenta secção transversal em forma de hélice com tratamento térmico CM, diâmetro ISO #25 taper 0.01. Ainda não há relatos na literatura da performance destes instrumentos no transporte e centralização de canais radiculares com curvatura.

O instrumento de rotação contínua ProGlider foi desenvolvido pela (Dentsply Maillefer Ballaigues, Suíça), apresenta secção transversal quadrada e tratamento térmico M-Wire, ponta ISO #16 e taper variável de 0.02 a 0.08 ao longo da ponta ativa (Uslu, Ozyurek e Inan, 2016).

2. OBJETIVOS

2.1. Objetivo geral

O objetivo do estudo foi comparar a ação de diferentes instrumentos de patência no transporte e centralização do canal radicular de canais radiculares curvos

2.2. Objetivos específicos

- Comparar através de microtomografia computadorizada, o transporte apical após a realização da patência com diferentes instrumentos, trabalhados 1 mm além do forame apical;
- Comparar através de microtomografia computadorizada, a centralização do preparo após a realização da patência com diferentes instrumentos, trabalhados 1 mm além do forame apical e
- Comparar o tempo de ação para obtenção da patência.

3. METODOLOGIA

3.1. Considerações éticas

Este trabalho foi encaminhado ao Comitê de Pesquisa (COMPESQ) da Faculdade de Odontologia e ao Comitê de Ética da Universidade Federal do Rio Grande do Sul (FO-UFRGS) (CAAE: 78641417.7.0000.5347) (ANEXO 1).

Foram selecionados 75 molares permanentes superiores humanos extraídos, doados por pacientes previamente triados, que tiveram exodontia como indicação. Os pacientes foram informados do procedimento que o dente iria ser submetido e assinaram um termo livre e esclarecido (ANEXO 2) e um termo de doação do órgão em prol da pesquisa (ANEXO 3). As coletas destas amostras foram realizadas nos atendimentos das disciplinas de: Exodontia, Cirurgia e Traumatologia Bucal-Maxilo-faciais II, Anestesiologia e Introdução a exodontia (ANEXO 4).

3.2. Local de realização

A pesquisa foi realizada no Laboratório de Endodontia da Faculdade de Odontologia da Universidade Federal do Rio Grande do Sul (UFRGS) (ANEXO 5). A aquisição das imagens microtomográficas foram realizadas no Laboratório de Sedimentologia e Petrologia do Instituto do Petróleo e dos Recursos Naturais (IPR) da Pontifícia Universidade Católica do Rio Grande do Sul (PUC-RS) (ANEXO 6).

3.3. Cálculo Amostral

Para o cálculo do tamanho da amostra, levou-se em consideração o número de 3 grupos experimentais com uma diferença mínima detectável na média de 0,01 mm e um desvio-padrão esperado dos resíduos de 0,01, para um poder de estudo de 80% e um erro tipo alfa de 0,05. O número amostral para os grupos foi 11, totalizando 33 amostras para avaliação em microtomografia. A unidade amostral utilizada foi a raiz.

3.4. Delineamento

3.4.1. Seleção dos dentes

Inicialmente, 75 molares superiores foram radiografados no sentido ortoradial com filme periapical Carestream Dental Insight® (Carestream Dental, São Paulo, Brasil). A tomada radiográfica foi feita com distância de 10 cm foco/filme e exposição de 0,30 s., utilizando o aparelho de raio X Gnatus Timex 70E (Gnatus Equipamentos Médicos-Odontológicos Ltda, Ribeirão Preto, Brasil) com 70 kVp e 7 mA. O processamento dos filmes radiográficos foi feito de forma manual em uma câmara escura com líquidos novos da Carestream Dental (Carestream Dental, São Paulo, Brasil). As imagens obtidas através do exame radiográfico foram digitalizadas com o auxílio de impressora multifuncional HP Deskjet Ink Advantage 2546 (HP Inc, Palo Alto, EUA) com ajuste de 600 dpi e 8 bits.

Dentes que apresentaram manipulação endodôntica prévia, formação radicular incompleta, presença de calcificações, reabsorções dentárias externa e interna foram excluídos.

3.4.2. Medidas de ângulo de curvatura e raio

Para se determinar o ângulo e o raio de curvatura da raiz méso-vestibular dos molares superiores foi utilizado o método de Schneider, 1971 e Schafer *et al.*, (2002), respectivamente. Para isso, as imagens digitalizadas foram transferidas para o programa de edição de imagens Adobe Photoshop CS6 (v. 13.0 x32, Adobe Systems, San Jose, CA, EUA).

Foi traçada uma linha no longo eixo do dente sobre a parede mesial, outra linha foi traçada do vértice radiográfico (ponto B) até a intersecção com a primeira linha traçada no ponto onde inicia a curvatura (ponto A) (Figura 1). O ângulo formado por essas duas retas foi registrado assim como a medida em milímetros dos pontos A até o B.

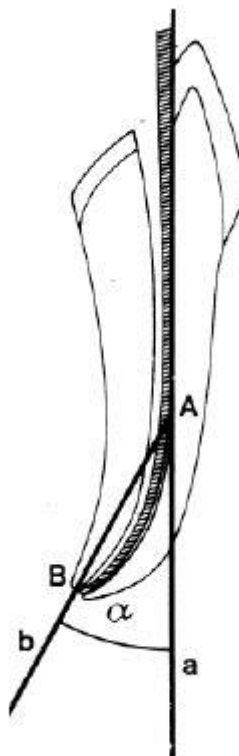


Figura 1. Linhas traçadas sobre o canal radicular segundo a técnica de Schneider (1971)

Fonte: SCHÄFER et al., (2002).

Tendo posse do ângulo formado pelas retas e a medida entre os pontos A e B, foi calculado o raio das amostras utilizando a fórmula:

$$r = \text{distancia A-B(mm)} / 2(\text{sen } \hat{A} \text{ em radianos})$$

Foram selecionadas 46 raízes mesio vestibulares de molares superiores que apresentavam curvatura com ângulo entre 20 e 40 graus, raio menor que 10 mm.

Os dentes foram seccionados, separando a raiz mesio vestibular das raízes disto vestibular e palatina. O acesso às cavidades foi feito com ponta diamantada esférica #1012 (KGSorensen Ind. e Com. LTDA., Barueri, Brasil) em caneta de alta rotação com irrigação. A exploração inicial do canal radicular foi feita com uma lima # 08 K-file (Dentsply Maillefer Ballaigues, Suiça), que foi introduzida no canal radicular para verificar a patência foraminal e estabelecer o

comprimento de trabalho em 1 mm além do forame apical, após irrigação com 1 ml de soro fisiológico.

3.4.3. Aquisição das imagens em microtomógrafo

Seis raízes foram fixadas em silicone de condensação (Perfil - Coltene Holding, Altstätten, Suíça) com a face cervical voltada para o silicone, sobre uma plataforma plástica que foi acoplada no microtomógrafo (Figura 2). Foi tomado o cuidado de identificar o posicionamento de cada amostra para a posterior aquisição das imagens.

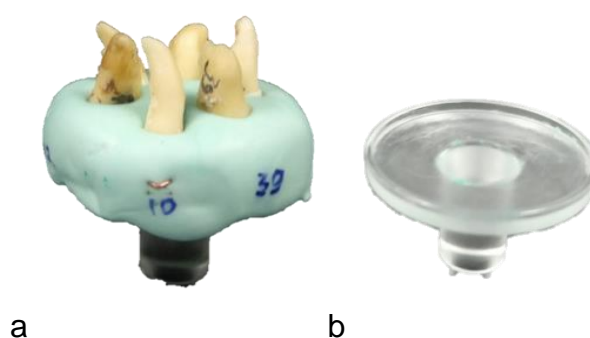


Figura 2 – (a) Raízes fixadas em silicone de condensação sobre a plataforma plástica; (b) plataforma plástica.

A plataforma com as amostras foi escaneada através do microtomógrafo SKYSCAN 1173 (Bruker micro-CT, Kontich, Bélgica) no protocolo de 65 kV e tamanho de voxel de 15,17 μm , gerando entre 1100 e 1400 cortes (Figura 3).



Figura 3- Microtomógrafo SKYSCAN 1173 (Bruker micro-CT, Kontich, Bélgica).

Por meio do software Data Viewer (Bruker micro-CT, Kontich, Bélgica), foi realizado o corte das imagens, individualizando cada amostra e o diâmetro do forame apical foi medido em micrômetros no local de maior distância entre os pontos (Figura 4). As amostras que apresentaram medida inferior a 150 micrômetros e superior a 400 μm foram excluídas do estudo.

Trinta e três amostras foram, então, utilizadas para o experimento e randomizadas por estratificação em 3 grupos, levando em consideração o diâmetro do forame, ângulo e raio de curvatura. As raízes foram removidas do silicone e fixadas em um aparato para posterior instrumentação.

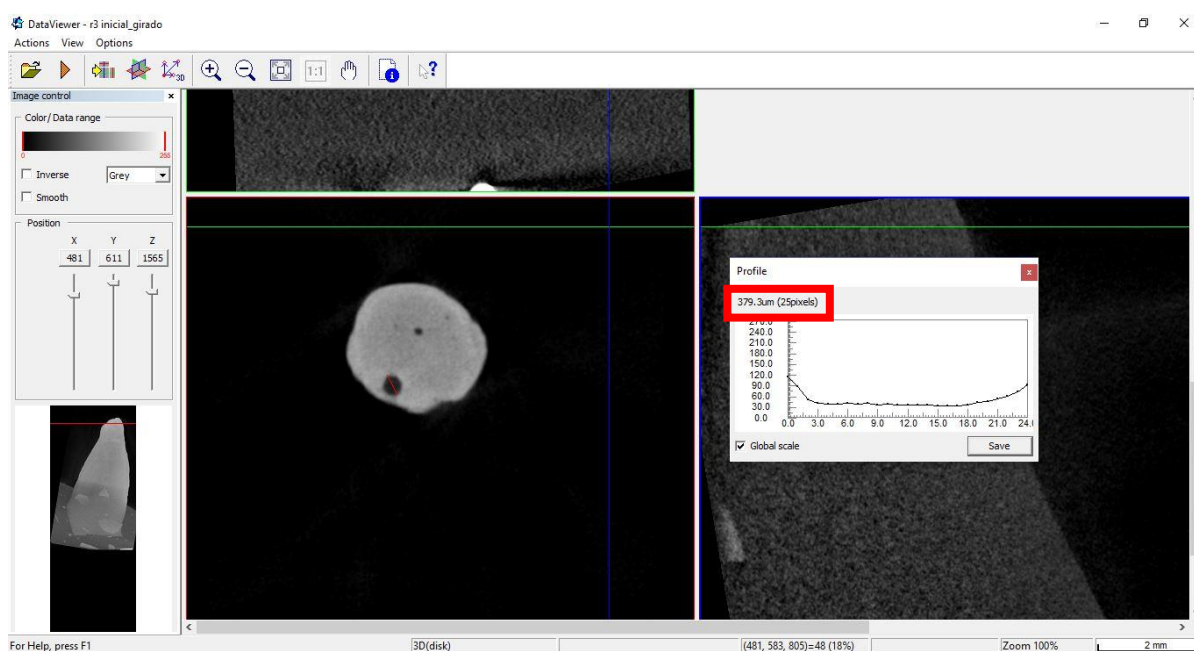


Figura 4- Medida do forame em micrômetros.

3.4.4. Grupos Experimentais

Grupo RP: R-Pilot (VDW, Munich, Germany)

O canal radicular foi irrigado com 1 ml de soro fisiológico e, a fim de se conseguir a patência, se utilizou o instrumento R-Pilot #12.5 taper 0.04 no comprimento de 1 mm além do forame, com auxílio do motor VDW Silver Reciproc (VDW, Munich, Germany) em movimento recíprocante no modo Reciproc. O instrumento foi introduzido no canal com movimentos de vai-e-vem

até atingir o comprimento do forame, após, transpassou-se o forame em 1 mm apenas uma vez. Novamente o canal foi irrigado com 1 ml de soro fisiológico.

Grupo LG: Easy ProDesign Logic (Easy Equipamentos Odontológicos, Belo Horizonte, Brasil)

Foram repetidos os passos do grupo RP. Porém, para se realizar a patência, foi utilizado o instrumento Easy ProDesign Logic #25 taper 0.01 em movimento rotatório a 350 rpm e torque de 150 g/cm³.

Grupo PG: ProGlider (Dentsply Maillefer Ballaigues, Suíça)

Foram repetidos os passos dos grupos RP e LG. Porém, para se realizar o *glidepath*, foi utilizada o instrumento ProGlider #16 com conicidade progressiva em movimento rotatório a 300 rpm e torque de 210 g/cm³.

Todos os grupos foram irrigados utilizando seringa e agulha Navitip (Ultradent, South Jordan, UT, USA) e o tempo de irrigação e preparo cronometrados. Cada instrumento foi utilizado em 4 canais e depois foi descartado.

Todas as amostras preparadas foram reposicionadas nos respectivos locais da silicona de condensação, e escaneadas novamente com os mesmos parâmetros utilizados anteriormente.

3.4.5. Avaliação do transporte foraminal

Com o auxílio do software CTAnalyser v.1.11.5.1 (Bruker micro-CT, Kontich, Bélgica) se determinou qual corte axial que seria avaliado. Para isso foi selecionado nas imagens pré operatórias, o primeiro corte do ápice radicular e depois o primeiro corte em que o forame apical se apresentou nítido, gerando assim um número de cortes que correspondem a medida da distância do ápice radicular e do forame apical. Nas imagens pós-operatórias foi selecionado o primeiro corte do ápice radicular e depois foi somado o número de cortes encontrados anteriormente na imagens pré operatória, chegando assim no mesma imagem pré e pós operatória (Figura 5).

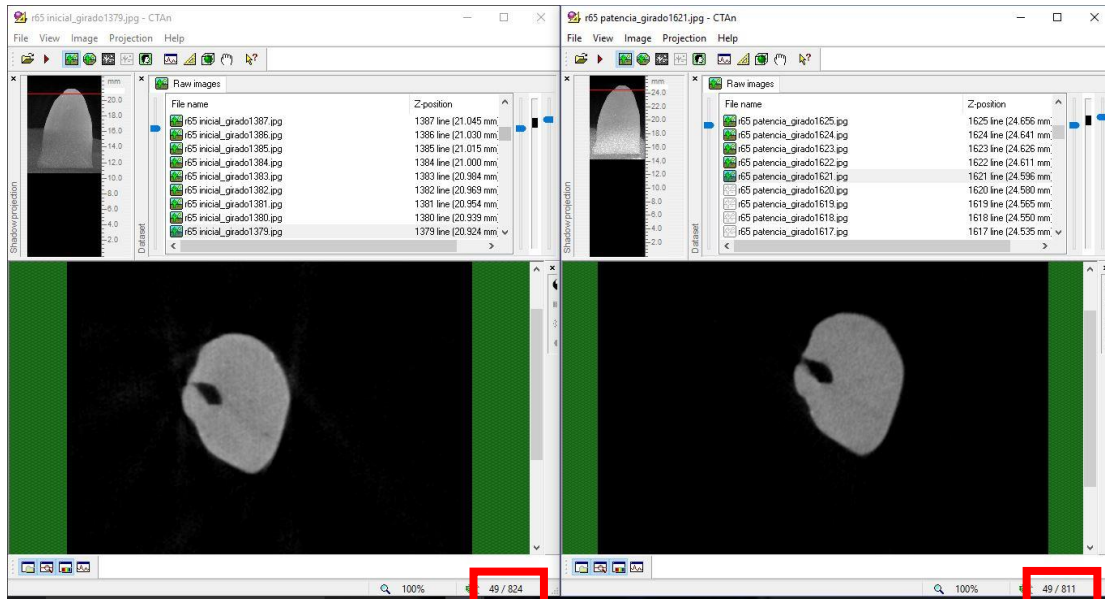


Figura 5- número de cortes selecionado nos escaneamentos pré e pós-operatórios.

As imagens foram transferidas para o software Adobe Photoshop CS6 (v. 13.0 x32, Adobe Systems, San Jose, CA, EUA).

As imagens pré e pós-operatórias foram justapostas e realizadas 4 medidas em milímetros para cada canal, a1, a2, b1 e b2:

- a1 representa a menor distância da parede distal (furca) da raiz até a periferia da porção não instrumentada do canal;
- a2 representa a menor distância da parede distal (furca) da raiz até a periferia da porção instrumentada do canal;
- b1 representa a menor distância da parede mesial da raiz até a periferia da porção não instrumentada e
- b2 representa a menor distância da parede mesial da raiz até a periferia da porção já preparada do canal.

Para comparar o grau de transporte apical após o preparo foi utilizada a fórmula:

$$(a1 - a2) - (b1 - b2)$$

Quando o resultado do valor obtido for igual a zero, não houve transporte do canal; um valor positivo indica desvio do canal em direção a parede distal (furca) e um valor negativo indica desvio do canal em direção a parede mesial.

3.4.6. Avaliação da habilidade de centralização

A média de centralização do raio indica a habilidade do instrumento permanecer no centro do canal radicular. Esta razão foi calculada para cada corte usando a seguinte divisão:

$$(a1 - a2) / (b1 - b2) \text{ ou } (b1 - b2) / (a1 - a2)$$

O numerador sempre será o menor número encontrado quando os valores forem diferentes. O valor "1" significa que o instrumento é capaz de se manter perfeitamente centralizado enquanto que valores próximos a "0" significam uma pior capacidade do instrumento em se manter centralizado.

3.4.7. Análise de tempo de ação

O tempo de ação de cada amostra foi cronometrado, incluindo a instrumentação ativa, bem como o tempo requerido para irrigação.

3.5. Análise estatística

Os dados obtidos foram tabulados e em seguida transportados para o pacote estatístico *GraphPad* (GraphPad Software, La Jolla, EUA). A normalidade foi verificada utilizando o teste de *Kolmogorov-Smirnov*. Para avaliar o transporte foi utilizado o teste ANOVA. Para avaliar centralização foi utilizado o teste *Kruskal-Wallis*. E o tempo de preparo foi avaliado pelo teste de *Kruskal-Wallis* e *Post hoc* de Dunn. O nível de significância foi de 5% para todos os testes aplicados.

6.CONCLUSÃO

Apesar das limitações deste estudo *in vitro*, é válido afirmar que os instrumentos de patência utilizados neste estudo, e trabalhados 1 mm além do forame apical, permaneceram relativamente centralizadas dentro do canal radicular e promoveram transporte apical mínimo, sendo clinicamente irrelevante.

7.REFERÊNCIAS BIBLIOGRÁFICAS

ABOU-RASS, M.; JASTRAB, R. J. The use of rotary instruments as auxiliary aids to root canal preparation of molars. **J Endod**, v. 8, n. 2, p. 78-82, Feb 1982. ISSN 0099-2399 (Print)0099-2399. Disponível em: < [http://dx.doi.org/10.1016/s0099-2399\(82\)80262-8](http://dx.doi.org/10.1016/s0099-2399(82)80262-8) >.

ALCALDE, M. P. et al. Torsional fatigue resistance of pathfinding instruments manufactured from several nickel-titanium alloys. **Int Endod J**, Nov 24 2017. ISSN 0143-2885. Disponível em: < <http://dx.doi.org/10.1111/iej.12879> >.

ALOVISI, M. et al. Micro-CT evaluation of several glide path techniques and ProTaper Next shaping outcomes in maxillary first molar curved canals. **Int Endod J**, v. 50, n. 4, p. 387-397, Apr 2017. ISSN 0143-2885. Disponível em: < <http://dx.doi.org/10.1111/iej.12628> >.

ARIAS, A. et al. Relationship between postendodontic pain, tooth diagnostic factors, and apical patency. **J Endod**, v. 35, n. 2, p. 189-92, Feb 2009. ISSN 0099-2399. Disponível em: < <http://dx.doi.org/10.1016/j.joen.2008.11.014> >.

BERUTTI, E. et al. Use of nickel-titanium rotary PathFile to create the glide path: comparison with manual preflaring in simulated root canals. **J Endod**, v. 35, n. 3, p. 408-12, Mar 2009. ISSN 0099-2399. Disponível em: < <http://dx.doi.org/10.1016/j.joen.2008.11.021> >.

_____. Influence of manual preflaring and torque on the failure rate of ProTaper rotary instruments. **J Endod**, v. 30, n. 4, p. 228-30, Apr 2004. ISSN 0099-2399 (Print)0099-2399. Disponível em: < <http://dx.doi.org/10.1097/00004770-200404000-00011> >.

BRAMANTE, C. M.; BERBERT, A.; BORGES, R. P. A methodology for evaluation of root canal instrumentation. **J Endod**, v. 13, n. 5, p. 243-5, May 1987. ISSN 0099-2399 (Print)0099-2399. Disponível em: < [http://dx.doi.org/10.1016/s0099-2399\(87\)80099-7](http://dx.doi.org/10.1016/s0099-2399(87)80099-7) >.

BUCHANAN S. Management of the curved root canal. **J Calif Dent Assoc**. v. 17, n. 4, p. 18- 25. 1989.

CAILLETEAU, J. G.; MULLANEY, T. P. Prevalence of teaching apical patency and various instrumentation and obturation techniques in United States dental schools. **J Endod**, v. 23, n. 6, p. 394-6, Jun 1997. ISSN 0099-2399 (Print)0099-2399. Disponível em: < [http://dx.doi.org/10.1016/s0099-2399\(97\)80191-4](http://dx.doi.org/10.1016/s0099-2399(97)80191-4) >.

CAPAR, I. D. et al. Comparative study of different novel nickel-titanium rotary systems for root canal preparation in severely curved root canals. **J Endod**, v. 40, n. 6, p. 852-6, Jun 2014. ISSN 0099-2399. Disponível em: < <http://dx.doi.org/10.1016/j.joen.2013.10.010> >.

D'AMARIO, M. et al. Evaluation of a new nickel-titanium system to create the glide path in root canal preparation of curved canals. **J Endod**, v. 39, n. 12, p. 1581-4, Dec 2013. ISSN 0099-2399. Disponível em: < <http://dx.doi.org/10.1016/j.joen.2013.06.037> >.

DE CARVALHO, G. M. et al. Apical Transportation, Centering Ability, and Cleaning Effectiveness of Reciprocating Single-file System Associated with Different Glide Path Techniques. **J Endod**, v. 41, n. 12, p. 2045-9, Dec 2015. ISSN 0099-2399. Disponível em: < <http://dx.doi.org/10.1016/j.joen.2015.09.005> >.

DHINGRA, A.; MANCHANDA, N. Modifications in Canal Anatomy of Curved Canals of Mandibular First Molars by two Glide Path Instruments using CBCT. **J Clin Diagn Res**, v. 8, n. 11, p. Zc13-7, Nov 2014. ISSN 2249-782X (Print)0973-709x. Disponível em: < <http://dx.doi.org/10.7860/jcdr/2014/8702.5101> >.

DHINGRA, A.; NAGAR, N.; SAPRA, V. Influence of the glide path on various parameters of root canal prepared with WaveOne reciprocating file using cone beam computed tomography. **Dent Res J (Isfahan)**, v. 12, n. 6, p. 534-40, Nov-Dec 2015. ISSN 1735-3327 (Print)1735-3327. Disponível em: < <http://dx.doi.org/> >.

EHRHARDT, I. C. et al. Assessment of the separation incidence of mtwo files used with preflaring: prospective clinical study. **J Endod**, v. 38, n. 8, p. 1078-81, Aug 2012. ISSN 0099-2399. Disponível em: < <http://dx.doi.org/10.1016/j.joen.2012.05.001> >.

ELNAGHY, A. M.; ELSAKA, S. E. Evaluation of root canal transportation, centering ratio, and remaining dentin thickness associated with ProTaper Next instruments with and without glide path. **J Endod**, v. 40, n. 12, p. 2053-6, Dec 2014. ISSN 0099-2399. Disponível em: < <http://dx.doi.org/10.1016/j.joen.2014.09.001> >.

FELDKAMP, L.; DAVIS, L.; KRESS, J. **Practical cone-beam algorithm**. J Opt Soc Am. A1: 612–9 p. 1984.

FORNARI, V. J. et al. Histological evaluation of the effectiveness of increased apical enlargement for cleaning the apical third of curved canals. **Int Endod J**, v.

43, n. 11, p. 988-94, Nov 2010. ISSN 0143-2885. Disponível em: < <http://dx.doi.org/10.1111/j.1365-2591.2010.01724.x> >.

GLOSSEN, C. R. et al. A comparison of root canal preparations using Ni-Ti hand, Ni-Ti engine-driven, and K-Flex endodontic instruments. **J Endod**, v. 21, n. 3, p. 146-51, Mar 1995. ISSN 0099-2399 (Print)0099-2399. Disponível em: < <http://dx.doi.org/> >.

HOLLAND, R. et al. Influence of apical patency and filling material on healing process of dogs' teeth with vital pulp after root canal therapy. **Braz Dent J**, v. 16, n. 1, p. 9-16, 2005. ISSN 0103-6440 (Print)0103-6440. Disponível em: < <http://dx.doi.org/S0103-64402005000100002> >.

JAFARZADEH, H.; ABBOTT, P. V. Ledge formation: review of a great challenge in endodontics. **J Endod**, v. 33, n. 10, p. 1155-62, Oct 2007. ISSN 0099-2399 (Print)0099-2399. Disponível em: < <http://dx.doi.org/10.1016/j.joen.2007.07.015> >.

JUNAID, A. et al. Influence of single-file endodontics on apical transportation in curved root canals: an ex vivo micro-computed tomographic study. **J Endod**, v. 40, n. 5, p. 717-20, May 2014. ISSN 0099-2399. Disponível em: < <http://dx.doi.org/10.1016/j.joen.2013.09.021> >.

KIRCHHOFF, A. L. et al. Glide Path Management with Single- and Multiple-instrument Rotary Systems in Curved Canals: A Micro-Computed Tomographic Study. **J Endod**, v. 41, n. 11, p. 1880-3, Nov 2015. ISSN 0099-2399. Disponível em: < <http://dx.doi.org/10.1016/j.joen.2015.07.014> >.

LIU, R. et al. Incidence of apical root cracks and apical dentinal detachments after canal preparation with hand and rotary files at different instrumentation lengths. **J Endod**, v. 39, n. 1, p. 129-32, Jan 2013. ISSN 0099-2399. Disponível em: < <http://dx.doi.org/10.1016/j.joen.2012.09.019> >.

LOIZIDES, A. L. et al. A comparative study of the effects of two nickel-titanium preparation techniques on root canal geometry assessed by microcomputed tomography. **J Endod**, v. 33, n. 12, p. 1455-9, Dec 2007. ISSN 0099-2399 (Print)0099-2399. Disponível em: < <http://dx.doi.org/10.1016/j.joen.2007.07.019> >.

LOPREITE, G. et al. Evaluation of apical foramen deformation produced by manual and mechanized patency maneuvers. **Acta Odontol Latinoam**, v. 27, n. 2, p. 77-81, 2014. ISSN 0326-4815. Disponível em: < <http://dx.doi.org/10.1590/s1852-48342014000200006> >.

MARTIN, B. et al. Factors influencing the fracture of nickel-titanium rotary instruments. **Int Endod J**, v. 36, n. 4, p. 262-6, Apr 2003. ISSN 0143-2885 (Print)0143-2885. Disponível em: < <http://dx.doi.org/> >.

MCRAY, B. et al. A micro-computed tomography-based comparison of the canal transportation and centering ability of ProTaper Universal rotary and WaveOne reciprocating files. **Quintessence Int**, v. 45, n. 2, p. 101-8, Feb 2014. ISSN 0033-6572. Disponível em: < <http://dx.doi.org/10.3290/j.qi.a30998> >.

NAZARIMOGHADAM, K.; DARYAEIAN, M.; RAMAZANI, N. An in vitro comparison of root canal transportation by reciproc file with and without glide path. **J Dent (Tehran)**, v. 11, n. 5, p. 554-9, Sep 2014. ISSN 1735-2150 (Print)1735-2150. Disponível em: < <http://dx.doi.org/> >.

NEGISHI, J.; KAWANAMI, M.; OGAMI, E. Risk analysis of failure of root canal treatment for teeth with inaccessible apical constriction. **J Dent**, v. 33, n. 5, p. 399-404, May 2005. ISSN 0300-5712 (Print)0300-5712. Disponível em: < <http://dx.doi.org/10.1016/j.ident.2004.11.003> >.

PALEKER, F.; VAN DER VYVER, P. J. Comparison of Canal Transportation and Centering Ability of K-files, ProGlider File, and G-Files: A Micro-Computed Tomography Study of Curved Root Canals. **J Endod**, v. 42, n. 7, p. 1105-9, Jul 2016. ISSN 0099-2399. Disponível em: < <http://dx.doi.org/10.1016/j.joen.2016.04.005> >.

_____. Glide Path Enlargement of Mandibular Molar Canals by Using K-files, the ProGlider File, and G-Files: A Comparative Study of the Preparation Times. **J Endod**, v. 43, n. 4, p. 609-612, Apr 2017. ISSN 0099-2399. Disponível em: < <http://dx.doi.org/10.1016/j.joen.2016.11.025> >.

PAQUE, F.; GANAHL, D.; PETERS, O. A. Effects of root canal preparation on apical geometry assessed by micro-computed tomography. **J Endod**, v. 35, n. 7, p. 1056-9, Jul 2009. ISSN 0099-2399. Disponível em: < <http://dx.doi.org/10.1016/j.joen.2009.04.020> >.

PASQUALINI, D. et al. Computed micro-tomographic evaluation of glide path with nickel-titanium rotary PathFile in maxillary first molars curved canals. **J Endod**, v. 38, n. 3, p. 389-93, Mar 2012. ISSN 0099-2399. Disponível em: < <http://dx.doi.org/10.1016/j.joen.2011.11.011> >.

PATINO, P. V. et al. The influence of a manual glide path on the separation rate of NiTi rotary instruments. **J Endod**, v. 31, n. 2, p. 114-6, Feb 2005. ISSN 0099-2399 (Print)0099-2399. Disponível em: < <http://dx.doi.org/> >.

PETERS, O. A. Current challenges and concepts in the preparation of root canal systems: a review. **J Endod**, v. 30, n. 8, p. 559-67, Aug 2004. ISSN 0099-2399 (Print)0099-2399. Disponível em: < <http://dx.doi.org/> >.

PETERS, O. A. et al. Changes in root canal geometry after preparation assessed by high-resolution computed tomography. **J Endod**, v. 27, n. 1, p. 1-6, Jan 2001. ISSN 0099-2399 (Print)0099-2399. Disponível em: < <http://dx.doi.org/10.1097/00004770-200101000-00001> >.

PETERS, O. A.; PAQUE, F. Root canal preparation of maxillary molars with the self-adjusting file: a micro-computed tomography study. **J Endod**, v. 37, n. 1, p. 53-7, Jan 2011. ISSN 0099-2399. Disponível em: < <http://dx.doi.org/10.1016/j.joen.2010.08.047> >.

PINHEIRO, S. R. et al. Evaluation of apical transportation and centering ability of five thermally treated NiTi rotary systems. **Int Endod J**, Nov 27 2017. ISSN 0143-2885. Disponível em: < <http://dx.doi.org/10.1111/iej.12881> >.

RICUCCI, D. Apical limit of root canal instrumentation and obturation, part 1. Literature review. **Int Endod J**, v. 31, n. 6, p. 384-93, Nov 1998. ISSN 0143-2885 (Print)0143-2885. Disponível em: < <http://dx.doi.org/> >.

RICUCCI, D.; LANGELAND, K. Apical limit of root canal instrumentation and obturation, part 2. A histological study. **Int Endod J**, v. 31, n. 6, p. 394-409, Nov 1998. ISSN 0143-2885 (Print)0143-2885. Disponível em: < <http://dx.doi.org/> >.

RICUCCI, D. et al. Apically Extruded Sealers: Fate and Influence on Treatment Outcome. **J Endod**, v. 42, n. 2, p. 243-9, Feb 2016. ISSN 0099-2399. Disponível em: < <http://dx.doi.org/10.1016/j.joen.2015.11.020> >.

ROLAND, D. D. et al. The effect of preflaring on the rates of separation for 0.04 taper nickel titanium rotary instruments. **J Endod**, v. 28, n. 7, p. 543-5, Jul 2002. ISSN 0099-2399 (Print)0099-2399. Disponível em: < <http://dx.doi.org/> >.

SANCHEZ, J. A. et al. Apical transportation created using three different patency instruments. **Int Endod J**, v. 43, n. 7, p. 560-4, Jul 2010. ISSN 0143-2885. Disponível em: < <http://dx.doi.org/10.1111/j.1365-2591.2010.01710.x> >.

SATTAPAN, B. et al. Defects in rotary nickel-titanium files after clinical use. **J Endod**, v. 26, n. 3, p. 161-5, Mar 2000. ISSN 0099-2399 (Print)0099-2399. Disponível em: < <http://dx.doi.org/10.1097/00004770-200003000-00008> >.

SCHAEFFER, M. A.; WHITE, R. R.; WALTON, R. E. Determining the optimal obturation length: a meta-analysis of literature. **J Endod**, v. 31, n. 4, p. 271-4, Apr 2005. ISSN 0099-2399 (Print)0099-2399. Disponível em: < <http://dx.doi.org/> >.

SCHAFER, E. et al. Roentgenographic investigation of frequency and degree of canal curvatures in human permanent teeth. **J Endod**, v. 28, n. 3, p. 211-6, Mar 2002. ISSN 0099-2399 (Print)0099-2399. Disponível em: < <http://dx.doi.org/10.1097/00004770-200203000-00017> >.

SCHNEIDER, S. W. A comparison of canal preparations in straight and curved root canals. **Oral Surg Oral Med Oral Pathol**, v. 32, n. 2, p. 271-5, Aug 1971. ISSN 0030-4220 (Print)0030-4220. Disponível em: < <http://dx.doi.org/> >.

SILVA, J. M. et al. Influence of working length and foraminal enlargement on foramen morphology and sealing ability. **Indian J Dent Res**, v. 27, n. 1, p. 66-72, Jan-Feb 2016. ISSN 0970-9290. Disponível em: < <http://dx.doi.org/10.4103/0970-9290.179834> >.

SILVA SANTOS, A. M. et al. Foraminal Deformation after Foraminal Enlargement with Rotary and Reciprocating Kinematics: A Scanning Electronic Microscopy Study. **J Endod**, Oct 12 2017. ISSN 0099-2399. Disponível em: < <http://dx.doi.org/10.1016/j.joen.2017.08.013> >.

SIQUEIRA, J. Reaction of periradicular tissues to root canal treatment: benefits and drawbacks. **Endodontic Topics**. 10: 123–147 p. 2005.

SIQUEIRA, J. F., JR. et al. Incidence of postoperative pain after intracanal procedures based on an antimicrobial strategy. **J Endod**, v. 28, n. 6, p. 457-60, Jun 2002. ISSN 0099-2399 (Print)0099-2399. Disponível em: < <http://dx.doi.org/10.1097/00004770-200206000-00010> >.

SOUZA, R. A. The importance of apical patency and cleaning of the apical foramen on root canal preparation. **Braz Dent J**, v. 17, n. 1, p. 6-9, 2006. ISSN 0103-6440 (Print)0103-6440. Disponível em: < <http://dx.doi.org/S0103-64402006000100002> >.

TAN, B. T.; MESSER, H. H. The quality of apical canal preparation using hand and rotary instruments with specific criteria for enlargement based on initial apical file size. **J Endod**, v. 28, n. 9, p. 658-64, Sep 2002. ISSN 0099-2399 (Print)0099-2399. Disponível em: < <http://dx.doi.org/10.1097/00004770-200209000-00008> >.

TASDEMIR, T. et al. Canal preparation with Hero 642 rotary Ni-Ti instruments compared with stainless steel hand K-file assessed using computed tomography.

Int Endod J, v. 38, n. 6, p. 402-8, Jun 2005. ISSN 0143-2885 (Print)0143-2885. Disponível em: < <http://dx.doi.org/10.1111/j.1365-2591.2005.00961.x> >.

TORABINEJAD, M. et al. Factors associated with endodontic interappointment emergencies of teeth with necrotic pulps. **J Endod**, v. 14, n. 5, p. 261-6, May 1988. ISSN 0099-2399 (Print)0099-2399. Disponível em: < [http://dx.doi.org/10.1016/s0099-2399\(88\)80181-x](http://dx.doi.org/10.1016/s0099-2399(88)80181-x) >.

TURKER, S. A.; UZUNOGLU, E. Apical root canal transportation of different pathfinding systems and their effects on shaping ability of ProTaper Next. **J Clin Exp Dent**, v. 7, n. 3, p. e392-5, Jul 2015. ISSN 1989-5488 (Print)1989-5488. Disponível em: < <http://dx.doi.org/10.4317/jced.52309> >.

USLU, G.; OZYUREK, T.; INAN, U. Comparison of Cyclic Fatigue Resistance of ProGlider and One G Glide Path Files. **J Endod**, v. 42, n. 10, p. 1555-8, Oct 2016. ISSN 1878-3554 (Electronic)

0099-2399 (Linking). Disponível em: < <http://www.ncbi.nlm.nih.gov/pubmed/27567035> >.


USLU, G. et al. Cyclic fatigue resistance of R-Pilot, HyFlex EDM and PathFile nickel-titanium glide path files in artificial canals with double (S-shaped) curvature. **Int Endod J**, Aug 30 2017. ISSN 0143-2885. Disponível em: < <http://dx.doi.org/10.1111/iej.12846> >.


WU, M. K.; FAN, B.; WESSELINK, P. R. Leakage along apical root fillings in curved root canals. Part I: effects of apical transportation on seal of root fillings. **J Endod**, v. 26, n. 4, p. 210-6, Apr 2000. ISSN 0099-2399 (Print)0099-2399. Disponível em: < <http://dx.doi.org/10.1097/00004770-200004000-00003> >.

ANEXO 1

- DADOS DA VERSÃO DO PROJETO DE PESQUISA

Título da Pesquisa: INFLUÊNCIA DE DIFERENTES INSTRUMENTOS DE PATENCIA NO TRANSPORTE E CENTRALIZAÇÃO DO CANAL RADICULAR E NA DEFORMAÇÃO FORAMINAL
Pesquisador Responsável: Fabiana Soares Grecca
Área Temática:
Versão: 2
CAAE: 78641417.7.0000.5347
Submetido em: 22/11/2017
Instituição Proponente: UNIVERSIDADE FEDERAL DO RIO GRANDE DO SUL
Situação da Versão do Projeto: Aprovado
Localização atual da Versão do Projeto: Pesquisador Responsável
Patrocinador Principal: Financiamento Próprio







Comprovante de Recepção:  PB_COMPROVANTE_RECEPCAO_1002472

- DOCUMENTOS DO PROJETO DE PESQUISA

- ▼ Versão Atual Aprovada (PO) - Versão 2
 - ▼ Pendência de Parecer (PO) - Versão 2
 - ▼ Documentos do Projeto
 - Comprovante de Recepção - Submissão
 - Declaração de Instituição e Infraestrutura
 - Folha de Rosto - Submissão 2
 - Informações Básicas do Projeto - Subm
 - Projeto Detalhado / Brochura Investiga
 - TCLE / Termos de Assentimento / Justif
 - ▼ Apreciação 2 - UFRGS - Pró-Reitoria de P
 - Projeto Completo

Tipo de Documento	Situação	Arquivo	Postagem	Ações

- LISTA DE APRECIÇÕES DO PROJETO

Apreciação ◊	Pesquisador Responsável ◊	Versão ◊	Submissão ◊	Modificação ◊	Situação ◊	Exclusiva do Centro Coord. ◊	Ações
PO	Fabiana Soares Grecca	2	22/11/2017	25/01/2018	Aprovado	Não	   

ANEXO 2-

Universidade Federal do Rio Grande do Sul
Faculdade de Odontologia

Programa de Pós-graduação em odontologia - nível mestrado
Área de concentração em Clínica Odontológica – Endodontia

TERMO DE CONSENTIMENTO LIVRE E ESCLARECIDO

Prezado Sr.(a),

Como é de seu conhecimento, existe a indicação terapêutica para a extração do seu dente _____, com o propósito de melhorar sua saúde, conforme registro no prontuário. Estamos realizando uma pesquisa intitulada. “Influência de diferentes instrumentos de patência no transporte e centralização do canal radicular e na deformação foraminal”. O objetivo dessa pesquisa é avaliar novos instrumentos que estão sendo propostos para serem utilizados durante o tratamento de canal e compará-los com aqueles que já estão bem difundidos no mercado. Este estudo será realizado em um laboratório, com dentes humanos já extraídos. Para que seja possível esse experimento, necessitamos da doação de dentes com extração indicada. Após a extração do seu referido dente, pretendemos utiliza-lo na pesquisa citada acima. Desta forma, esta pesquisa não causará danos ou desconfortos a você, paciente, além daquele provocados pelo procedimento cirúrgico a que foi indicado.

A participação nesta pesquisa pode trazer benefícios. Como esse trabalho espera-se auxiliar os cirurgiões-dentistas a escolher e aplicar instrumentos no tratamento de canais radiculares de maneira mais adequada, visando promover terapias eficientes para cuidar da saúde das pessoas.

Pelo presente termo, que atende às exigências legais, o(a) Sr.(a) _____, portador da célula de identidade nº _____ e residente na Rua/Avenida _____ Telefone (____) _____ está ciente da indicação da extração do seu dente, não restando quaisquer dúvidas a respeito do lido e explicado. Firma seu CONSENTIMENTO LIVRE E ESCLARECIDO concordando em doar o referido dente à pesquisa informada. Esses dentes serão utilizados na pesquisa somente após certificação do Comitê de ética responsável. Caso sejam empregados em pesquisa futura, esta será submetida pela aprovação do Comitê de Ética em Pesquisa (CEP) institucional e, quando for o caso, da Comissão Nacional de Ética em Pesquisa (CONEP). Salienta-se também que a identidade do doador do dente será mantida sob sigilo.

Caso tiver novas perguntas sobre este estudo e/ou sobre o órgão doado, poderá solicitar informações ao comitê de Ética da UFRGS (51 33083629) ou com o pesquisador responsável por esta pesquisa Prof. Dra. Fabiana Soares Grecca (51 33085191 – fabiana.grecca@ufrgs.br)

Finalmente, ressaltamos que caso o(a) Sr.(a) não concorde em doar o dente para a pesquisa, não haverá qualquer interferência em seu atendimento odontológico.

Desde já agradecemos a atenção.

_____, ____ de _____ de 201__.

Assinatura do doador ou responsável

Assinatura e número do CRO do CD responsável pelo atendimento

ANEXO 3-UNIVERSIDADE FEDERAL DO RIO GRANDE DO SUL
FACULDADE DE ODONTOLOGIA

TERMO DE DOAÇÃO DE DENTES HUMANOS

Eu, _____,
RG _____, residente à _____,
nº _____, aceito doar meu dente _____ e concordo em doá-lo à
pesquisa intitulada *Influência de diferentes instrumentos de patência no transporte e
centralização do canal radicular e na deformação foraminal*. Estou ciente de que o dente
foi extraído por indicação terapêutica para a melhoria da minha saúde, como
documentado no prontuário da Faculdade. A pesquisa citada anteriormente deverá ter
sido previamente aprovada pela Comissão Científica e de Ética da Faculdade de
Odontologia e, a seguir, pelo Comitê de Ética em Pesquisa da UFRGS, sendo preservada
a identidade do doador na divulgação dos resultados.

Porto Alegre, ____ de ____ de 20 ____.

Assinatura do Responsável



Testemunha

Testemunha

ANEXO 4-

UNIVERSIDADE FEDERAL DO RIO GRANDE DO SUL
FACULDADE DE ODONTOLOGIA
DEPARTAMENTO DE CIRURGIA E ORTOPEDIA

Declaro para os devidos fins que a pesquisadora Profa. Fabiana Soares Grecca e o estudante de mestrado, cirurgião-dentista, Eduardo Ourique Rotta estão autorizados a utilizar o Bloco de Cirurgia das disciplinas de Exodontia, Cirurgia e Traumatologia Buco-Maxilo-Faciais II e Anestesiologia e introdução a exodontia para coleta de dentes (molares superiores) humanos de pacientes com indicação de exodontia, depois de aceito e assinado o Termo de Doação de Material Biológico pelo paciente. Este material biológico será utilizado na realização da pesquisa intitulada *influência de diferentes instrumentos de patência no transporte e centralização do canal radicular e na deformação foraminal*.

Fabiana Soares Grecca
Professora UFRGSProf. Responsável
Disciplina de Cirurgia e Traumatologia Buco-Maxilo-Faciais IIEduardo Ourique Rotta
Cirurgião DentistaProf. Responsável
ExodontiaRoberto Freddo
Professor UFRGS
CRD-RS 13162Prof. Responsável
Anestesiologia e introdução a exodontia

ANEXO 5-

Universidade Federal do Rio Grande do Sul
Faculdade de Odontologia
Programa de Pós-Graduação em Odontologia
Laboratório de Endodontia

Declaro para os devidos fins que o projeto de pesquisa intitulado **INFLUÊNCIA DE DIFERENTES INSTRUMENTOS DE PATENCIA NO TRANSPORTE E CENTRALIZAÇÃO DO CANAL RADICULAR E NA DEFORMAÇÃO FORAMINAL** será realizado no Laboratório de Endodontia.

Atenciosamente,



Porto Alegre, 26 de julho de 2017

ANEXO 6-



Pontifícia Universidade Católica do Rio Grande do Sul
INSTITUTO DO PETRÓLEO E DOS RECURSOS NATURAIS

Porto Alegre, 17 de julho de 2017.

DECLARAÇÃO DE RECEBIMENTO DE AMOSTRAS

Declaro que o Laboratório de Sedimentologia e Petrologia do Instituto do Petróleo e dos Recursos Naturais (IPR) da Pontifícia Universidade Católica do Rio Grande do Sul (PUC-RS), por mim coordenado, está apto a receber amostras do mestrando **Eduardo Ourique Rotta** com a finalidade de realizar imagens no equipamento microCT, a título de prestação de serviço especializado, necessárias ao projeto intitulado influência de diferentes instrumentos de patência no transporte e centralização do canal radicular e na deformação foraminiferal.

As amostras são preservadas no processo de obtenção das imagens e serão integralmente devolvidas ao final da referida prestação de serviço especializado.

Atenciosamente,

Prof.ª Dr. Caroline Thais Martinho Pozocco
Coordenadora do Laboratório de Sedimentologia e Petrologia
do IPR.

PUCRS

Av. Ipiranga, 6681 – Prédio 951 – TECNOPUC
CEP 91519-900
Porto Alegre – RS – Brasil
Fone: (51) 3320-3669
E-mail: ipr@pucrs.br
www.pucrs.br/ipr