

PRINCIPAIS MALFORMAÇÕES CONGÊNITAS MACROSCÓPICAS DO TRATO URINÁRIO SUPERIOR

MAJOR MACROSCOPIC CONGENITAL MALFORMATIONS OF THE UPPER URINARY TRACT

Daniela Copetti Santos, Daiana Benck Porsch, Liana Bertolin Rossato, Vagner Milani, Cristiane Bastos de Mattos, Elvino José Guardão Barros, Ane Cláudia Fernandes Nunes

RESUMO

Praticamente um terço de todas as malformações congênicas é encontrado no sistema urogenital. A grande maioria das anormalidades do trato urinário tem pouco efeito no feto dentro do útero. Mesmo malformações letais para os neonatos não comprometem os fetos, uma vez que a placenta e a mãe administram a função hidrostática renal. As principais malformações do trato urogenital são: agenesia renal, persistência de lobação fetal, fusão renal ou rim em ferradura, duplicação de ureter, obstrução ureteral ou ectopia dos ureteres, rim supranumerário e rim ectópico. Em termos de clínica médica, as ferramentas mais usadas na investigação das malformações do trato urinário são os exames de imagem. A identificação desses distúrbios é importante para a manutenção dos pacientes. Esta revisão busca descrever as principais malformações renais, contribuindo para o desenvolvimento da nefrogenética.

Unitermos: Malformações congênicas, trato urinário superior, anomalias renais.

ABSTRACT

Almost 1/3 of all congenital malformations are found in the urogenital tract. Most urinary tract abnormalities have little impact on fetus development. Even newborn lethal malformations do not represent a difficulty for the fetus, since the placenta and the mother manage the renal hydrostatic function. Major urogenital tract anomalies are renal agenesis, persistent fetal lobation, horseshoe kidney, ureteral duplication, ureteral obstruction or ectopic ureter, supernumerary kidney and ectopic kidney. Imaging examinations are the most common tools used in the clinical investigation of urinary tract malformations. The identification of these disorders is important for patient maintenance. This review reports the major renal anomalies, thus contributing to the development of nephrogenetics.

Keywords: Congenital malformation, upper urinary tract, renal anomalies.

Grupo de Estudos em Nefrogenética (GEN), Universidade Federal do Rio Grande do Sul (UFRGS), Hospital de Clínicas de Porto Alegre (HCPA), Porto Alegre, RS.

Correspondência: Ane Nunes, Hospital de Clínicas de Porto Alegre, Serviço de Hemodiálise, Rua Ramiro Barcelos, 2350, 2º andar, CEP 90035-003, Porto Alegre, RS. Tel.: (51) 2101.8295, Fax: (51) 2101-8121. E-mail: ane.nunes@terra.com.br

INTRODUÇÃO

O aparelho urinário é o terceiro sistema mais afetado por malformações congênicas, precedido pelo sistema nervoso central e pelo sistema cardiovascular. As malformações podem variar desde anomalias de pouca importância clínica até alterações dismórficas severas e potencialmente letais, como a agenesia renal (1).

As malformações renais podem ser classificadas em macroscópicas e microscópicas, sendo que o somatório de lesões microscópicas pode alterar as características macroscópicas. Tais alterações podem comprometer a superfície (rim lobular), o volume (hipoplasia e hipertrofia), o número (agenesia renal, rim duplo fundido, rim supranumerário), a migração (ectopia simples, cruzada sem fusão e cruza-

da com fusão) ou a rotação dos rins (reversa e super-rotação).

Malformações microscópicas são anomalias que afetam os diversos segmentos dos néfrons e/ou túbulos coletores intra-renais, podendo comprometer os rins setorial, universal, uni ou bilateralmente, e causar prejuízo funcional, dependendo da gravidade e extensão das lesões. Por afetarem estruturas microscópicas, não têm interesse cirúrgico, pois é impossível corrigi-las. O somatório de malformações microscópicas pode comprometer a superfície e o volume dos rins.

Praticamente um terço de todas as malformações congênitas é encontrado no sistema urogenital. A grande maioria das anormalidades do trato urinário tem pouco efeito no feto dentro do útero. Mesmo malformações letais para os neonatos não comprometem os fetos, uma vez que a placenta e a mãe administram a função hidrostática renal (1).

Agenesia renal

A agenesia renal unilateral é relativamente comum e ocorre aproximadamente uma vez em cada 1.000 recém-nascidos. Os homens são afetados com maior frequência do que as mulheres, e, geralmente, é o rim esquerdo que está ausente (figura 1). Frequentemente, a

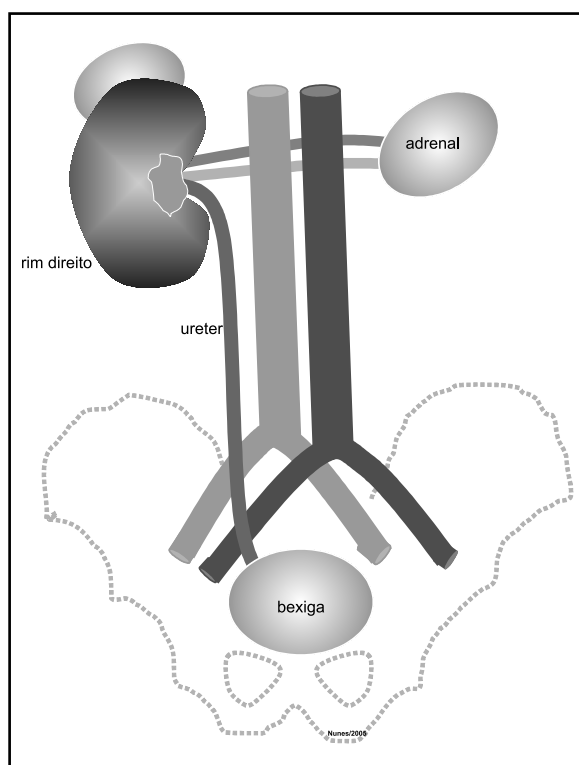


Figura 1. Agenesia do rim esquerdo com respectiva agenesia ureteral.

ausência unilateral de um rim não causa nenhum sintoma e, usualmente, não é descoberta durante a infância, pois, em geral, o outro rim apresenta uma hipertrofia compensatória e executa as funções do rim que falta. Deve-se suspeitar de agenesia renal unilateral em crianças com somente uma artéria umbilical. Quando a agenesia é descoberta na infância, normalmente é detectada durante a avaliação de outras anomalias congênitas ou por causa de sintomatologia urinária.

A agenesia renal bilateral está associada ao oligodramnio, pois pouca ou nenhuma urina é excretada para a cavidade amniótica. Com um volume de fluido amniótico diminuído, na ausência de outros fatores causais, tais como ruptura das membranas fetais, geralmente existem anomalias do trato urinário. A ausência bilateral dos rins ocorre em 1:3.000 nascimentos e é incompatível com a vida pós-natal. Essas crianças têm um aspecto facial característico: olhos muito separados e pregas epicânticas, orelhas em posição baixa, nariz largo e achatado, queixo recuado e defeitos nos membros. A estabilidade dos eletrólitos fetais não está prejudicada, pois ela é controlada pelas trocas através da membrana placentária. A maioria das crianças com agenesia renal bilateral morre pouco depois do nascimento ou durante os primeiros meses de vida.

A ausência dos rins ocorre quando os divertículos metanéfricos não se desenvolvem, ou quando os primórdios dos ureteres degeneram. Quando o divertículo metanéfrico não penetra no mesoderma, há ausência do desenvolvimento renal, pois os túbulos coletores não induzem a formação dos néfrons pela massa de mesoderma metanéfrico. A agenesia renal, provavelmente, tem uma etiologia multifatorial (2).

Persistência de lobação fetal

Os segmentos terminais dos brotos induzem a diferenciação de áreas adjacentes dos blastemas. Nas fases mais precoces do desenvolvimento, os rins primitivos apresentam superfície irregular, que lembra um cacho de uvas. Com o crescimento, essa superfície deve regularizar-se de maneira a não deixar vestígios. Se houver uma parada no processo de regularização, o rim, uni ou bilateralmente, exibirá um aspecto lobular de grau muito variável – o “rim lobulado” ou “fetal” (figura 2). Essa anormalidade, habitualmente, não acarreta qualquer repercussão funcional, exceto se for acompanhada de malformações dos néfrons e/ou dos ductos coletores intra-renais (3).

Normalmente, a lobulação está presente até os 4 ou 5 anos de idade e persiste além do tempo considerado, devido a uma inconseqüência anatômica variável. Embora muitos autores acreditem que a persistência da lobação fetal represente uma relativa imaturidade do desenvolvimento renal, todas as funções renais estuda-

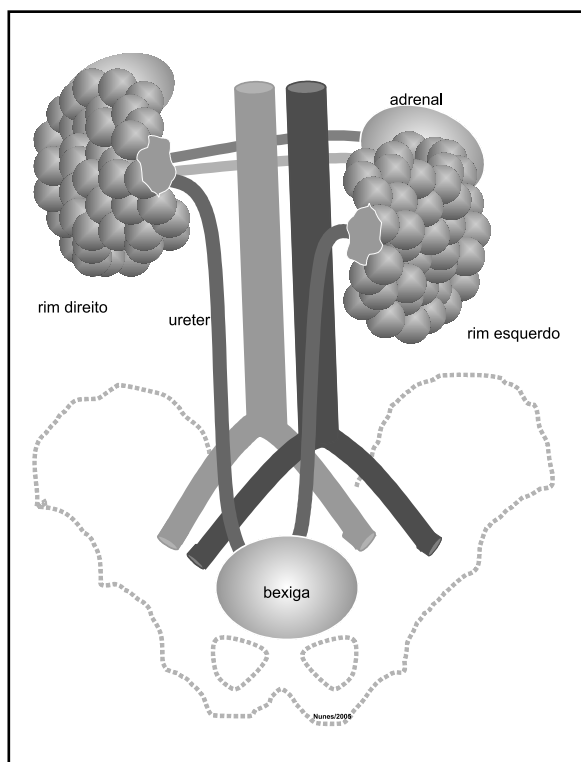


Figura 2. Persistência de lobação fetal bilateral.

das indicam maturidade normal. Ocasionalmente, o diagnóstico de disgenesias císticas é feito por solicitação. Quando a lobulação é apalpada ou examinada clinicamente, solicita-se um raio X para a observação da forma anormal do rim (4).

Fusão renal (rim em ferradura)

É conseqüência da fusão dos segmentos mais inferiores dos blastemas. Como decorrência, há um desvio do eixo bipolar de cada unidade renal. O ponto de convergência desses eixos situa-se na linha média abaixo do nível dos rins, e não acima, como seria o normal. A subida normal dos rins fundidos é impedida, pois ficam presos à raiz da artéria mesentérica inferior. O grau de fusão renal é muito variável, desde uma pequena faixa de tecido fibroso até o parênquima com características normais. O tecido que os une é chamado istmo, e quando este é parenquimatoso, há cálices nessa região. Os cálices situam-se medialmente aos bacinetes respectivos, e não lateralmente, como seria o normal. Assim, sempre que se encontrar inversão do ponto de convergência dos eixos bipolares e cálices medialmente aos bacinetes, impõe-se o diagnóstico de rim em ferradura. Usualmente, um rim em ferradura

não apresenta sintomas, porque seu sistema coletor se desenvolve normalmente, e os ureteres abrem-se na bexiga (3). Ocorre em 1:500 pessoas. Cerca de 7% das pessoas com a síndrome de Turner têm rim em ferradura. Geralmente, o grande rim em U fica no hipogástrico, anterior às vértebras lombares inferiores (figura 3).

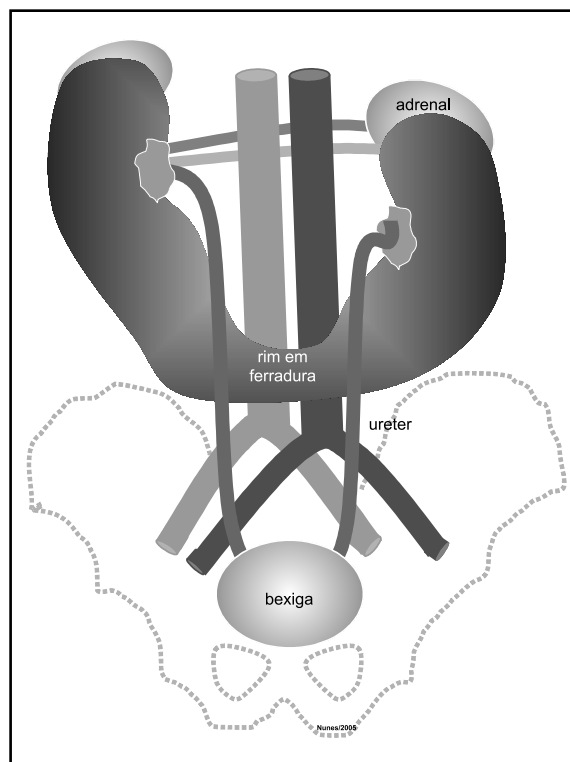


Figura 3. Rim em ferradura.

Quando o fluxo urinário é impedido, podem aparecer sinais e sintomas de obstrução e/ou infecção. Os tumores de Wilms são duas a oito vezes mais freqüentes em crianças com rim em ferradura do que na população em geral (2).

Mais raramente, a fusão se faz pelos pólos superiores, pelos dois pólos ou pelo meio. A fusão pode ocorrer também na ectopia cruzada, em geral entre o pólo inferior do rim normal e o superior do ectópico. Com grande freqüência, coexistem anomalias da pelve, dos ureteres e, sobretudo, vasculares. Assim, a fusão predispõe o rim a várias afecções (5).

A fusão renal é a mais freqüente das anomalias de fusão, e o istmo e os vasos anômalos não criam, obrigatoriamente, dificuldade para uma boa drenagem pilouretal (3).

Duplicação de ureter

São comuns as duplicações da parte abdominal do ureter e pelve renal. Essas anomalias resultam da divisão do divertículo metanéfrico (broto do ureter). A extensão da duplicação depende de quão completa for a divisão do divertículo. A divisão incompleta do primórdio do ureter resulta em um rim dividido com um ureter bífido (figura 4). A divisão completa resulta em um rim duplo com ureter bífido ou em ureteres separados. Um rim supranumerário, com seu próprio ureter, provavelmente resulta da formação de dois divertículos do ureter.

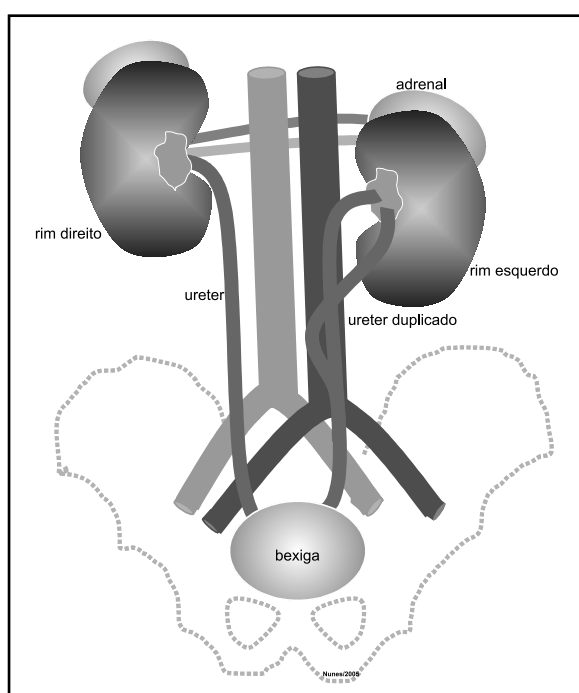


Figura 4. Duplicação do ureter incompleta.

O ureter duplo não é uma anormalidade incomum, e a duplicação pode ser parcial ou completa (figura 5). Se dois ureteres completamente separados existem de um lado, os dois orifícios dos ureteres estão geralmente presentes sobre a mesma borda ureteral (2).

Obstrução ureteral (ureter ectópico)

O ureter ectópico pode abrir-se em qualquer lugar, exceto na bexiga. Em 70% dos casos, associa-se com duplicação do ureter; nos demais, com outras anomalias (5). Nos homens, geralmente os ureteres ectópicos abrem-se no colo da bexiga ou na parte prostática da uretra, mas podem desembocar no ducto deferente,

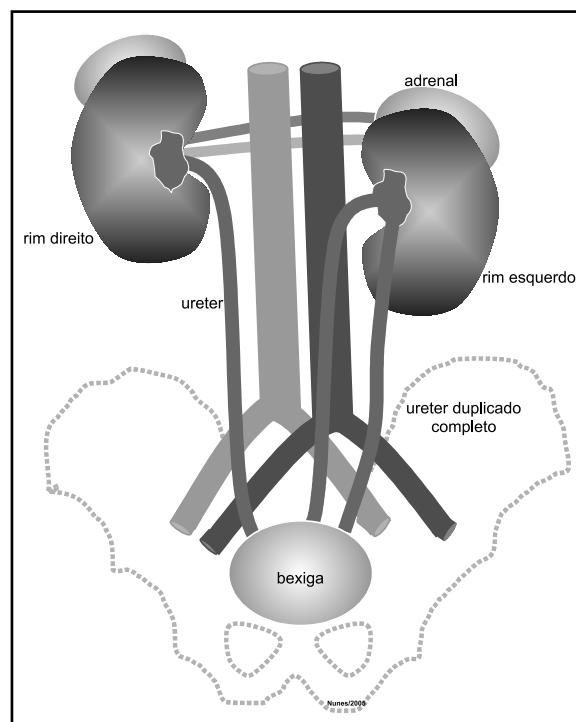


Figura 5. Duplicação completa do ureter.

utrículo prostático ou vesícula seminal. Nas mulheres, os orifícios de ureteres ectópicos podem estar no colo da bexiga, uretra, vagina ou vestibulo da vagina. A incontinência é a queixa comum resultante de um orifício ectópico do ureter, pois a urina que flui por esse orifício não vai para a bexiga; em vez disso, ela goteja continuamente da uretra, nos homens, e/ou da vagina, nas mulheres (2). Além disso, em ambos os sexos, a abertura pode se fazer no ápice do trígono vesical, colo da bexiga, reto, parede abdominal anterior ou em "cloaca". É mais diagnosticada na mulher, pois no homem é geralmente assintomática (5).

A ectopia do ureter ocorre quando o mesmo não é incorporado pela parte posterior da bexiga. Em vez disso, ele é carregado, caudalmente, com o ducto mesonéfrico e é incorporado pela porção caudal da parte vesical do seio urogenital. Como essa parte do seio torna-se a uretra prostática nos homens e a uretra nas mulheres, é compreensível a localização comum dos orifícios dos ureteres ectópicos. Quando dois ureteres se formam de um lado, usualmente eles se abrem na bexiga. Em alguns homens, o ureter extraordinário é levado caudalmente e drena no colo da bexiga ou na parte prostática da uretra (2).

Além de anomalias congênicas, cicatrizes, cálculos e tumores, a obstrução ureteral pode ser causada por complicação cirúrgica, gravidez, câncer da próstata e do colo uterino, hematomas retroperitoneais, etc. Sua im-

portância decorre do fato de provocar hidronefrose e facilitar infecções no sistema urinário (5).

Rim supranumerário

É raro e de diagnóstico praticamente impossível. A pessoa apresenta pelve própria, que se abre quase sempre no ureter normal do mesmo lado. Raras vezes, tem ureter independente, que pode desaguar em sede anômala (5).

Geralmente, ocorre por uma duplicação completa de rins, pelve e ureter, causada por uma divisão do blastema nefrogênico à frente, ou pelo tempo de união dos brotos uretéricos (figura 6). Ocorre uma condição igual em qualquer um dos dois lados, e poderá também ser bilateral. O rim supranumerário é geralmente mais estreito e situa-se inferiormente. O ureter do rim supranumerário usualmente liga-se ao ureter do rim superior; assim, é um ureter comum aberto dentro da bexiga no lado afetado. Ocasionalmente, seja como for, o ureter do rim supranumerário é separado do orifício da bexiga.

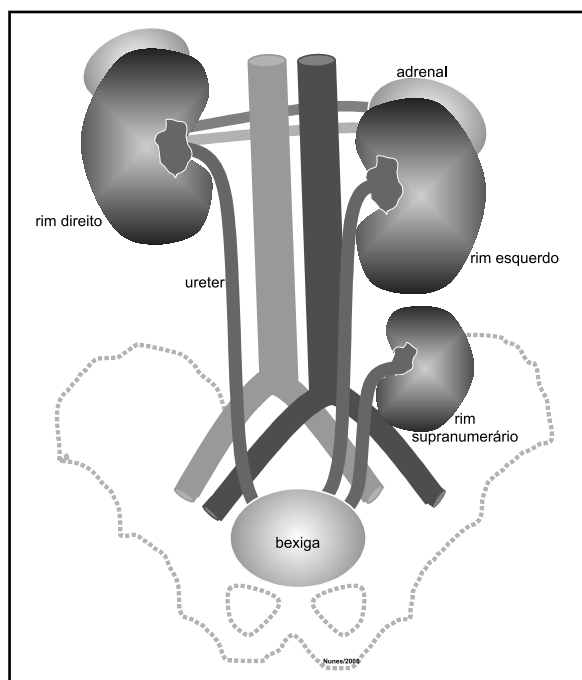


Figura 6. Rim supranumerário com duplicação completa do rim esquerdo.

Diferentemente da situação da duplicação parcial, a cápsula que fornece sangue dos rins supranumerários é inteiramente separada da parte do rim regular do mesmo lado. O diagnóstico de rim supranumerário é feito por pielografia intravenosa, mas, freqüentemente, fun-

ções acessórias dos rins adoentados e pielogramas retrógrados são necessários para demonstrar sua presença (4).

Rim ectópico

Está entre as anomalias mais comuns. Deriva da falta de migração (“subida”) do rim, na vida embrionária, da pelve até sua posição definitiva, e da falta da rotação lateromedial que acompanha a ascensão. Como conseqüências: 1) o rim se encontra em situação baixa (lombar, ilíaca ou pélvica); 2) a forma do rim é alterada, pois o órgão se torna reniforme durante a rotação – o ectópico é quase sempre discóide, com pelve e ureter em posição anterior; 3) o ureter é sempre mais curto que o normal, porém retilíneo; 4) a artéria renal nasce em ponto mais baixo da aorta, correspondente à posição do rim. A vascularização do rim ectópico é quase sempre anômala, com os vasos arteriais emergindo principalmente das aortas distal, ilíaca, mesentérica ou sacral média.

A ectopia congênita deve ser distinguida da ectopia renal torácica, que ocorre na hérnia diafragmática (rim na cavidade pleural ou no mediastino posterior). Deve ser distinguida também na ptose renal, que é o deslocamento do rim após o nascimento. Esta é mais comum no rim direito, em mulheres após gerações repetidas ou em obesos depois de emagrecimento rápido.

A ectopia pode ser unilateral (é a mais comum e mais freqüente no rim esquerdo – figura 7) ou bilateral,

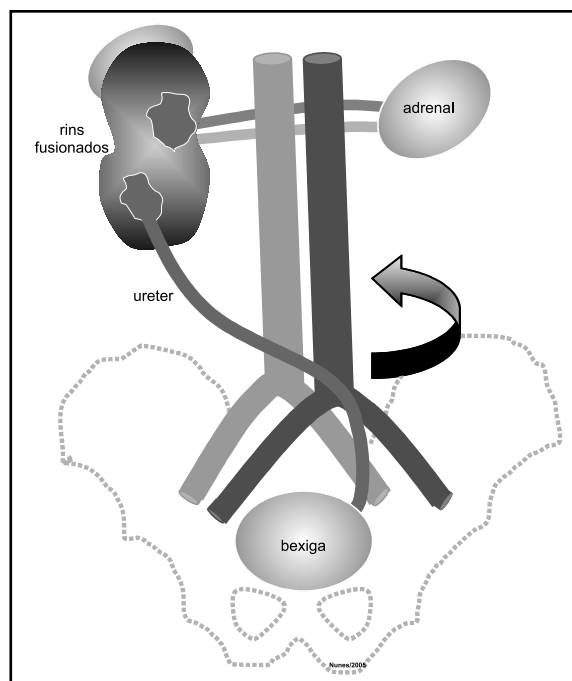


Figura 7. Ectopia do rim esquerdo com fusão.

simples (os dois rins se encontram do lado normal) ou cruzada (quando um rim migra para o lado oposto, e seu ureter cruza a linha média antes de atingir a bexiga). O rim ectópico é sede freqüente de infecção e litíase; além disso, pode comprimir estruturas vizinhas, especialmente vasos e nervos. Essas complicações e a própria anomalia de posição explicam a possibilidade de o rim ectópico simular outras entidades mórbidas, particularmente tumores e inflamações de outros órgãos da região (apendicite, tuberculose ileocecal, tumores do intestino grosso, cistos do ovário, etc.). As anomalias de rotação, isoladas, são raras em rins ectópicos (5).

CONCLUSÕES

Em termos de clínica médica, as ferramentas mais usadas na investigação das malformações do trato urinário são os exames de imagem. A identificação desses distúrbios é importante para a manutenção dos pacientes. Novas ferramentas, principalmente aquelas relacionadas à biologia molecular, deverão contribuir para a compreensão dos mecanismos envolvidos na gênese renal. Esse breve levantamento sobre as malformações do trato urinário mais comuns serve de base para os es-

tudos relacionados à nefrogenética, uma área que procura compreender a origem fisiomolecular das mais variadas nefropatias, quer sejam congênitas, genéticas ou adquiridas.

REFERÊNCIAS

1. Noronha L, Reichert A, Martins VDM, Sampaio GA, Cat I, Serapião MJ. Estudos das malformações congênitas do aparelho urinário: análise de 6.245 necrópsias pediátricas. *J Bras Patol Med Lab.* 2003;39(3):237-43.
2. Kumar V, Cotran RS, Robbins SL. *Basic pathology.* 5th ed. Philadelphia: WB Saunders; 1994.
3. Pinheiro M, Macedo A Jr, Srougi M. Retrocaval ureter in children: a rare cause of antenatal hydronephrosis. *Braz J Urol.* 2000;26(2):196-8.
4. Brenner BM, Levine SA. *The kidney.* 6th ed. Philadelphia: WB Saunders; 2000.
5. Kenneth I, Glassberg M. Renal dysplasia and cystic disease of the kidney. In: Walsh PC, Retik AB, Vaughan ED Jr, Wein AJ, editors. *Campbell's urology.* 7th ed. Philadelphia: WB Saunders; 1998. Pp. 2283-323.