

**UNIVERSIDADE FEDERAL DO RIO GRANDE DO SUL**

**FACULDADE DE VETERINÁRIA**

**MEMBRANA AMNIÓTICA NA OFTALMOLOGIA VETERINÁRIA**

Carolina Fonseca Neumann

**Porto Alegre**

**2014/2**

**UNIVERSIDADE FEDERAL DO RIO GRANDE DO SUL**  
**FACULDADE DE VETERINÁRIA**

**MEMBRANA AMNIÓTICA NA OFTALMOLOGIA VETERINÁRIA**

**Autor:** Carolina Fonseca Neumann

Monografia apresentada à Faculdade de Veterinária como requisito parcial para a obtenção da Graduação em Medicina Veterinária.

**Orientador:** João Antonio Tadeu Pigatto

**Coorientador:** Paula Stieven Hünning

**Porto Alegre**

**2014/2**

*Dedico esse trabalho aos meus pais, meu irmão, meus avós e ao meu namorado que ajudaram a realizar meu sonho, me apoiando em todos os momentos.*

## AGRADECIMENTOS

Agradeço, primeiramente, a minha mãe Kátia e ao meu pai Luiz Fernando que sempre estiverem ao meu lado, nos momentos bons e ruins e que me apoiaram a vida inteira. Obrigada por acreditarem em mim, por todo amor e carinho, pela educação e, principalmente, pelo exemplo de como ser excelentes pais. A vocês minha eterna gratidão e amor.

Agradeço ao meu irmão, Gabriel, por ter sido um excelente irmão e ter superado minhas expectativas quando há muito tempo desejei um irmãozinho.

A minha querida avó, Nanci, tão guerreira e sempre com muito orgulho dos seus netos, obrigada por todo o apoio e carinho. A minha tia, Tatiana, e prima, Pietra, agradeço pela torcida de vocês ao longo dessa caminhada.

Ao meu namorado, Matheus, que esteve muito presente nesse período, me elogiando e sendo crítico nos momentos que foram necessários. Obrigada, você foi e sempre será essencial na minha vida.

Ao meu avô, José Artur, que infelizmente participou apenas do começo dessa etapa da minha vida, mas que com certeza, está comemorando comigo, mais essa vitória, de onde estiver. Sou eternamente grata por todo o seu amor, meu querido avô, meu segundo pai, te amo!

Ao meu orientador, Professor Pigatto, obrigada por me auxiliar na escolha de seguir na oftalmologia veterinária, pelos ensinamentos e pela paciência, és um grande orientador. Serei eternamente grata. Muito obrigada por tudo o que o senhor já fez por mim.

Ao Serviço de Oftalmologia Veterinária da UFRGS que me proporcionou muito conhecimento e a chance de me aprimorar, através das consultas, cirurgias, congressos e trabalhos científicos. Em especial, as pós-graduandas: Paula, Maria Cristina, Luciane, Celeste e Fabiana por sempre estarem dispostas a me ensinar, só tenho a agradecer, vocês contribuíram muito na minha formação. As estagiárias, muito obrigada por tudo. Foi ótimo trabalhar com todas vocês.

E, por fim, agradeço a minha cadelinha, Pipoca, pois foi ela quem me incentivou a escolher a minha futura profissão.

## RESUMO

A córnea representa a porção mais externa do bulbo ocular e, devido a sua localização, está frequentemente sujeita a processos lesivos. As etiologias das enfermidades que acometem a córnea são variadas e dependendo da gravidade, a terapia medicamentosa não é suficiente, sendo necessário o tratamento cirúrgico concomitante. Vários são os procedimentos cirúrgicos sugeridos para o tratamento da superfície ocular, tais como o recobrimento com a terceira pálpebra, a tarsorrafia, os recobrimentos conjuntivais, os adesivos biológicos ou sintéticos, as lentes de contato terapêutica, o transplante de córnea e a utilização da membrana amniótica que tem merecido destaque na oftalmologia veterinária. Sua utilização tem apresentado sucesso em tratamentos para reconstrução da superfície ocular; nos casos de queimaduras químicas, simbléfaro, defeitos epiteliais persistentes, neoplasia da superfície ocular, úlceras de córnea de difícil cicatrização, descemetoceloses, úlceras profundas, deficiência límbica total ou parcial, ceratopatia bolhosa, ceratites infecciosas e perfuração ocular. A membrana amniótica possui propriedades que promovem a reepitelização, sendo capaz de reduzir a formação de cicatriz e processo inflamatório, pois inibe a fibrose, é imunologicamente inerte, apresenta ação antimicrobiana e viral, além de ser antiangiogênica. Objetiva-se, nesse trabalho, realizar uma revisão bibliográfica sobre a membrana amniótica na oftalmologia veterinária, descrevendo sua história, anatomia, fisiologia e propriedades, indicações de uso da membrana amniótica, obtenção, preparação, preservação, e sutura da membrana amniótica em procedimentos cirúrgicos.

Palavras-chave: córnea, conjuntiva, âmnion, oftalmologia veterinária.

## ABSTRACT

*The cornea is the outer portion of the ocular globe, and because of its location, is often subject to harmful processes. The etiologies of diseases that affect the cornea are varied and depending on severity, drug therapy is not enough, concomitant surgical treatment is necessary. Various surgical procedures are suggested for the treatment of ocular surface such as coating with the third eyelid, the blepharorrhaphy, conjunctival coatings, biological or synthetic adhesives, therapeutic contact lenses, corneal transplantation and the use of membrane amniotic that has been highlighted in veterinary ophthalmology. Its use has been successful in treatments for ocular surface reconstruction; in cases of chemical burns, symblepharon, persistent epithelial defects, ocular surface neoplasia, corneal ulcers are difficult to heal, descemetocelles, deep ulcers, partial or total limbal stem cell deficiency, bullous keratopathy, infectious keratitis and ocular perforation. The amniotic membrane has properties that promote reepithelialization, being able to reduce scar formation and inflammatory processes because it inhibits the fibrosis is immunologically inert, viral and has antimicrobial action, in addition to being anti-angiogenic. Objective is, in this work, conduct a literature review on the amniotic membrane in veterinary ophthalmology, describing its history, anatomy, physiology and properties, indications of amniotic membrane, obtaining, preparation, preservation, and suturing amniotic membranes in surgical procedures .*

*Keywords: cornea, conjunctiva, amnion, veterinary ophthalmology.*

## LISTA DE FIGURAS

- Figura 1:** Corte histológico da córnea de um felino, com as camadas: (A) epitélio. (B) estroma. (C) membrana de Descemet. (D) endotélio.....12
- Figura 2:** Desenho esquemático das camadas da membrana amniótica.....22
- Figura 3:** Imagem da separação do âmnion do córion manualmente de uma membrana amniótica humana.....,28
- Figura 4:** Imagem do pinçamento do lado estromal da membrana amniótica humana com o uso de pinça hemostática.....32
- Figura 5:** Desenho esquemático demonstrando a membrana amniótica suturada na córnea recobrimdo uma pequena lesão na córnea.....33
- Figura 6:** Desenho esquemático demonstrando a membrana amniótica suturada na córnea e ajustada de tamanho semelhante a lesão.....33
- Figura 7:** Desenho esquemático demonstrando a membrana amniótica suturada na córnea recobrimdo toda sua extensão.....34

## LISTA DE ABREVIATURAS E SIGLAS

cm: **centímetros**

HLA: **antígeno leucocitário humano**

MA: **membrana amniótica**

mcg: **micrograma**

mg: **miligramas**

ml: **mililitros**

mm: **milímetros**

UI: **unidade internacional**

%: **porcentagem**



## SUMÁRIO

<b>1. INTRODUÇÃO.....</b>	<b>10</b>
<b>2. ANATOMOFISIOLOGIA DA CÓRNEA.....</b>	<b>12</b>
<b>2.1 Cicatrização da córnea.....</b>	<b>15</b>
<b>3. ANATOMOFISIOLOGIA DA CONJUNTIVA.....</b>	<b>17</b>
<b>3.1 Cicatrização da conjuntiva.....</b>	<b>18</b>
<b>4. MEMBRANAS BIOLÓGICAS.....</b>	<b>19</b>
<b>5. MEMBRANA AMNIÓTICA.....</b>	<b>20</b>
<b>5.1 História da membrana amniótica.....</b>	<b>20</b>
<b>5.2 Anatomia, fisiologia e propriedades da membrana amniótica.....</b>	<b>21</b>
<b>6. INDICAÇÕES DO USO DA MEMBRANA AMNIÓTICA NA OFTALMOLOGIA VETERINÁRIA.....</b>	<b>25</b>
<b>7. PREPARAÇÃO E PRESERVAÇÃO DA MEMBRANA AMNIÓTICA.....</b>	<b>28</b>
<b>7.1 Membrana Amniótica Fresca.....</b>	<b>29</b>
<b>7.2 Membrana Amniótica Criopreservada.....</b>	<b>30</b>
<b>7.3 Membrana Amniótica Desidratada.....</b>	<b>30</b>
<b>7.4 Membrana Amniótica Liofilizada.....</b>	<b>30</b>
<b>8. FIXAÇÃO DA MEMBRANA AMNIÓTICA.....</b>	<b>31</b>
<b>9. CONCLUSÃO.....</b>	<b>35</b>
<b>REFERÊNCIAS.....</b>	<b>36</b>

## 1 INTRODUÇÃO

A córnea é uma estrutura convexa, delgada e transparente. Na maioria das espécies, histologicamente, a córnea é composta por quatro camadas: epitélio, estroma, membrana de Descemet e endotélio (SLATTER, 2005; PIPPI; GONÇALVES, 2009). Devido a sua localização externa, a córnea está constantemente sujeita a agressões (GALERA *et al.*, 2009; MILLER, 2001; SAMUELSON, 1999; SLATTER, 2005) . A superfície ocular pode ser severamente lesada, como nas queimaduras químicas, simbléfaro, defeitos epiteliais persistentes, neoplasias da superfície ocular, úlceras de córnea de difícil cicatrização, descemetoceloses, úlceras profundas, deficiência límbica total ou parcial, ceratopatia bolhosa, ceratites infecciosas ou perfuração ocular (PLUMMER, 2009). Essas afecções oculares quando não tratadas de forma adequada, podem acarretar deficiência ou perda da visão, infecção intraocular, ou nos casos mais graves, a perda do bulbo do olho. Sendo assim, o tratamento rápido e eficaz é muito importante para a preservação da visão e do globo ocular (SLATTER, 2005).

Diversos procedimentos cirúrgicos são recomendados para a reconstrução da superfície ocular, incluindo o recobrimento com a terceira pálpebra, a tarsorrafia, os enxertos conjuntivais, os adesivos biológicos ou sintéticos, as lentes de contato terapêutica, o transplante de córnea, entre outros. Devido à necessidade de reconstrução da superfície ocular e frente às dificuldades de se obter tecidos similares e compatíveis com a estrutura lesada, pesquisadores buscaram opções de tecidos que possam substituir tal defeito (DE ROTH, 1940; SOUZA, 2003). Neste contexto, as membranas biológicas foram empregadas em diversos estudos experimentais, e com seus comprovados benefícios, atualmente estão sendo utilizadas para fins reparativos em várias especialidades (SOUZA, 2003).

Dentre as membranas biológicas, atualmente, a utilização da membrana amniótica tem merecido destaque na oftalmologia veterinária, pois apresenta propriedades que promovem a reepitelização, sendo capaz de reduzir o processo cicatricial e inflamatório, inibição da fibrose, imunologicamente inerte, ação antimicrobiana e viral, além de apresentar características antiangiogênicas (DE ROTH, 1940; DUA; AZUARA-BLANCO, 1999; MA *et al.*, 2000). Ela é composta por uma camada de epitélio cúbico simples, uma membrana basal espessa, formada basicamente de colágeno tipo IV e laminina, e uma matriz estromal avascular (DE ROTH, 1940; DUA *et al.*, 2004; DUA; AZUARA-BLANCO, 1999).

O transplante de membrana amniótica foi descrito pela primeira vez, em 1940, por De Roth, na reparação de simbléfaro e defeitos conjuntivais. Em 1946, Sorsby *et al.*, relataram bons resultados no tratamento de queimadura química aguda. Nos anos 90, várias publicações sobre o transplante da membrana amniótica foram reintroduzidos na oftalmologia. O transplante de membrana amniótica tem sido utilizado para a reconstrução da superfície ocular em substituição ao tecido conjuntival nos casos de doenças cicatriciais da córnea e conjuntiva (MOREIRA; OLIVEIRA, 2000).

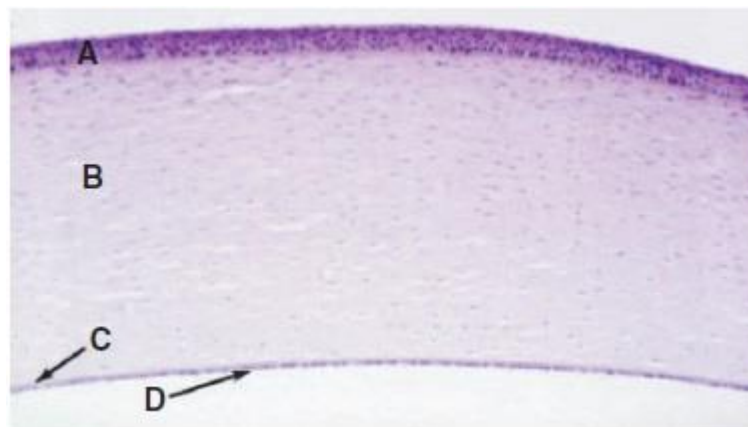
Para o uso clínico ideal, a membrana amniótica deveria ser estéril, facilmente armazenada e transportada até o local de utilização (DUA *et al.*, 2004). A membrana amniótica é derivada da membrana fetal que tem como componentes o âmnion, o córion, membrana alantoide e saco vitelino (DUA *et al.*, 2004; TSENG *et al.*, 2004; PLUMMER, 2009). Para a obtenção da membrana amniótica deve-se separá-la manualmente do córion de maneira estéril e prepara-la de acordo com os protocolos existentes na literatura (DE ROTH, 1940; DUA; AZUARA-BLANCO, 1999; LASSALINE *et al.*, 2005). Entre os métodos de preservação estão a membrana amniótica, fresca, criopreservada, desidratada e liofilizada (DUA; AZUARA-BLANCO, 1999).

A fixação da membrana amniótica pode ser realizada por fio de sutura, normalmente são utilizados o mononylon 10-0 ou vicryl 8-0 a 10-0, com suturas contínuas ou pontos separados (SEKIYAMA *et al.*, 2007). A membrana pode ser utilizada como bandagem, com função de curativo e deve ser aplicado com o epitélio voltado para baixo, ou como enxerto e deve ser utilizada com o epitélio voltado para cima (DUA *et al.*, 2004; TSENG *et al.*, 2004; PLUMMER, 2009). Podem ser utilizadas múltiplas camadas de membrana amniótica, dependendo da afecção ocular (DUA *et al.*, 2004; PLUMMER, 2009).

Objetiva-se realizar uma revisão bibliográfica sobre a membrana amniótica na oftalmologia veterinária, salientando sua história, anatomia, fisiologia e propriedades, indicações de uso da membrana amniótica, obtenção, preparação, preservação, e fixação da membrana amniótica.

## 2 ANATOMOFISIOLOGIA DA CÓRNEA

A córnea representa o segmento mais anterior do olho e, juntamente com a esclera, compõe a túnica fibrosa do bulbo ocular, sendo essa a mais externa (SLATTER, 2005; PIPPI; GONÇALVES, 2009). A córnea está localizada no eixo central do bulbo ocular, ocupando uma área de aproximadamente 20% do tamanho total do globo ocular (GALERA *et al.*, 2009). Sua espessura varia dentre as espécies, mas é usualmente inferior a 1 mm (SLATTER, 2005). A córnea hígida é lisa, esférica e transparente (ANDRADE *et al.*, 1999; GALERA *et al.*, 2009; POWER; NEVES, 1996; SLATTER, 2005). Histologicamente, a córnea é composta por quatro camadas: epitélio, estroma, membrana de Descemet e endotélio (Figura 1). Alguns autores consideram o filme lacrimal pré-corneano como uma quinta camada corneana, embora não seja histologicamente visível (BISTNER, 1977; HELPER, 1989; SLATTER, 2005; GALERA *et al.*, 2009).



**Figura 1:** Corte histológico da córnea de um filme com as camadas: (A) epitélio; (B) estroma; (C) membrana de Descemet; (D) endotélio.

Fonte: Slatter's Fundamentals of Veterinary Ophthalmology, 2008

O filme lacrimal pré-corneano reveste a córnea e a conjuntiva a uma profundidade de sete  $\mu\text{m}$ . Possui três camadas que diferem em composição e função. A camada superficial externa é composta de materiais oleosos e fosfolipídios provenientes das glândulas tarsais e desempenha as seguintes funções: aumenta a tensão superficial e liga o filme lacrimal pré-corneano à superfície da córnea limitando a evaporação da camada aquosa inferior. A camada aquosa se constitui, principalmente, de água que é derivada das glândulas lacrimais e principal e da terceira pálpebra. Sua função é auxiliar na eliminação do material estranho do saco

conjuntival, lubrificação na passagem das pálpebras e da membrana nictante, atua como meio de passagem do oxigênio, células inflamatórias e imunoglobulinas A e G até a córnea e fornece uma superfície corneana regular para maior eficiência óptica. A camada interna ou mucóide consiste de mucoproteínas derivadas de células caliciformes conjuntivais, que ligam a camada aquosa hidrofílica ao epitélio corneano hidrofóbico por meio de moléculas mucoproteicas bipolares (BISTNER, 1977; SLATTER, 2005).

O epitélio da córnea compreende a camada mais externa da córnea e pode ser considerado uma continuação da conjuntiva bulbar, apresenta padrão simples, escamoso e não queratinizado, de espessura variável, com padrão básico de membrana basal, células epiteliais, células aladas e células superficiais escamosas (SLATTER, 2005; HELPER, 1989; BISTNER, 1977). É formado de cinco a sete camadas de células epiteliais poliédricas ancoradas à membrana basal, a qual está firmemente aderida ao estroma (GALERA *et al.*, 2009; SLATTER, 2005). O epitélio corneal normal está em constante descamação na superfície. A porção do limbo – área que separa a córnea da conjuntiva e da esclera – é pigmentada em forma de halo. O epitélio não contém nenhum tipo de colagenase (GALERA *et al.*, 2009).

O estroma compreende aproximadamente, 90% da espessura corneana e é composto por fibrócitos, ceratócitos, colágeno e substância fundamental. As fibras colágenas paralelas formam folhas interlaçadas ou lamelas, com linfócitos entremeados, macrófagos e neutrófilos. Um espaçamento regular das fibrilas colágenas mantém a transparência da córnea e diferencia o estroma do colágeno no tecido cicatricial e na esclera. Os ceratócitos são capazes de sintetizar colágeno, glicosaminoglicanos e mucoproteínas da substância fundamental, se transformar em fibrócitos e produzir colágeno não transparente em casos de lesão na córnea (SLATTER, 2005; HELPER, 1989; BISTNER, 1977).

A membrana de Descemet localiza-se posteriormente ao estroma e anterior ao endotélio. Ela é a membrana basal de endotélio e é estabelecida durante toda a vida, aumentando o espessamento com a idade. É elástica, e caso seja rompida, suas terminações se enrolam para o interior da câmara anterior. Eventualmente, as células endoteliais secretam uma nova membrana para preencher os pequenos defeitos produzidos por feridas penetrantes. A membrana de Descemet se apresenta como uma estrutura transparente e em casos de úlcera profunda, essa camada fica facilmente exposta (SLATTER, 2005; HELPER, 1989; BISTNER, 1977).

O endotélio localiza-se posteriormente à membrana de Descemet e revestindo a câmara anterior. Ele fica em contato direto com o humor aquoso, atuando como uma barreira para a entrada de líquidos no interior da córnea. O endotélio é composto por uma monocamada de células poligonais, sendo que na maioria das espécies as células endoteliais possuem formato predominantemente hexagonal (SLATTER, 2005; HELPER, 1989; BISTNER, 1977; GALERA *et al.*, 2009 ; HERRERA, 2008). Apresenta capacidade mínima de replicação dependendo da idade e da espécie, e quando as células endoteliais são perdidas, o defeito é substituído pela migração de células adjacentes existentes e hipertrofia celular (SLATTER, 2005). O endotélio é o maior responsável pelo estado de deturgescência da córnea, sendo esse um fator fundamental para a transparência corneana (GALERA *et al.*, 2009; HERRERA, 2008; POWER; NEVES, 1996; SLATTER, 2005).

A córnea é considerada a superfície de refração óptica mais potente do bulbo do olho, sendo transparente. A transparência e a curvatura são mantidas pelas suas características anatômicas e celulares. A transparência corneana baseia-se em ausência de vasos e células sanguíneas e linfáticas; ausência de pigmento; superfície óptica lisa (fornecida pelo filme lacrimal pré-corneano); controle do conteúdo aquoso e disposição regular e altamente organizada das fibras de colágeno, a qual elimina a interferência destrutiva pela dispersão da luz (SLATTER, 2005).

A maior parte do oxigênio necessário para a manutenção da córnea é recebido através do filme lacrimal pré-corneano. Capilares provenientes do limbo e da conjuntiva palpebral também atuam no suprimento de oxigênio para a córnea (SLATTER, 2005; MILLER, 2001; GALERA *et al.*, 2009; POWER; NEVES, 1996). A nutrição da córnea ocorre através do contato direto com o humor aquoso, do qual recebe oxigênio, aminoácidos, glicose e outros nutrientes. O metabolismo da glicose fornece a maioria da energia necessária para a córnea (SLATTER, 2005; MILLER, 2001; PIPPI; GONÇALVES, 2009).

A córnea possui nervos sensoriais derivados do ramo oftálmico do nervo trigêmeo (STARTUP, 1984; SAMUELSON, 1999). As fibras nervosas não mielinizadas passam da periferia da córnea em direção ao centro do estroma, estando dispostas em dois planos. O plano superficial forma uma plexo com terminações na camada epitelial, onde existem terminações táteis e de dor. As fibras que se localizam em um plano mais profundo, as quais são distribuídas através do estroma, possuem somente terminações táteis (SLATTER, 2005).

## 2.1 Cicatrização da Córnea

A cicatrização da córnea varia de acordo com a profundidade da lesão (MILLER, 2001; SLATTER, 2005). As células do epitélio basal começam a se achatar após uma hora da lesão. O epitélio corneano possui um equilíbrio constante entre as células perdidas e as renovadas através da sua capacidade de autorregeneração (SLATTER, 2005). Após a lesão na córnea, células epiteliais perdem as suas aderências hemidesmossômicas e deslizam até a área afetada. As substâncias como fibrina, fibrinogênio e fibronectina são secretadas na lesão com o objetivo de tamponar inicialmente a injúria, seguidos pela mitose de células basais do epitélio (GALERA *et al.*, 2009; MILLER, 2001; POWER; NEVES, 1996; SLATTER, 2005). Toda a córnea pode ser recoberta em quatro a sete dias ou menos (SLATTER, 2005). Estímulos nervosos, hormonais, fatores de crescimento, e mensageiros bioquímicos vão influenciar o processo de mitose e deslizamento do epitélio corneano (GALERA *et al.*, 2009; NASISSE, 1985; KERN, 1990). Caso a membrana basal do epitélio não seja danificada, as células mitóticas vão as utilizar para fortalecer a aderência com a camada estromal subjacente. Caso contrário, a membrana basal deve ser primeiramente recuperada, processo que se inicia em alguns dias e pode demorar até seis semanas para se completar. A adesão do epitélio com estroma acontece após a recuperação da membrana basal do epitélio (KERN, 1990). Durante o deslizamento das células, melanócitos do limbo podem ser levados para o interior de áreas previamente transparentes. Pequenas deficiências no estroma subjacente podem ser preenchidas com células epiteliais, formando uma face epitelial (SLATTER, 2005).

O estroma apresenta um processo de reparação mais complexo e demorado; envolve mecanismo de síntese, distribuição de colágeno, alterações na síntese de proteoglicanos e remodelação gradual de toda a estrutura. Inicialmente a lesão é recoberta com um tampão de fibrina (POWER; NEVES, 1996). Leucócitos polimorfonucleares chegam até a lesão, através do filme lacrimal e da migração estromal, e realizam sua atividade proteolítica e remoção de debris celulares. Os ceratócitos adjacentes migram até a borda da lesão e iniciam secreção de colágeno após 24 horas. O colágeno depositado sofrerá remodelação, porém, não irá recuperar a sua organização fibrilar inicial (NASISSE, 1985; KERN, 1990; SLATTER, 2005; POWER; NEVES, 1996).

Ao sofrer perfuração, a membrana de Descemet, retrai seus bordos e ocorre a tentativa de formação de um tampão de fibrina. Em algumas horas, as células endoteliais sofrem processo de tumefação para realizar o tamponamento da lesão. Estas células podem ficar

permanentemente aumentadas de tamanho ou pode ocorrer sobreposição celular. Células epiteliais conjuntivais migram até a lesão e, posteriormente, assumem o padrão de células epiteliais corneanas (GALERA *et al.*, 2009; SLATTER, 2005). No decorrer do processo de cicatrização ocorre inflamação, neovascularização e resulta em cicatriz (ANDRADE *et al.*, 1999; GALERA *et al.*, 2009; SLATTER, 2005; KERN, 1990).

A capacidade regenerativa do endotélio é limitada na maioria das espécies e, quando o endotélio é perdido, o defeito é substituído pela migração de células existentes adjacentes e hipertrofia celular. Com o avançar da idade, o número de células endoteliais diminui (SLATTER, 2005). O endotélio é o principal responsável pela manutenção da desidratação da córnea, fator fundamental para a sua transparência. Em caso de perda de células, além da capacidade de compensação endotelial, ocorre edema de córnea, comprometendo a sua transparência, podem levar a diminuição ou até mesmo a perda completa da visão (SLATTER, 2005; ANDRADE *et al.*, 1999; POWER; NEVES, 1996).



### 3 ANATOMOFISIOLOGIA DA CONJUNTIVA

A conjuntiva é uma membrana mucosa transparente, móvel, fina e altamente vascularizada que recobre as superfícies internas das pálpebras, superfície interna e externa da terceira pálpebra e a porção anterior do globo ocular, adjacente ao limbo. Das membranas que envolvem o organismo, a membrana conjuntival é a que mantém maior contato com o meio externo (SLATTER, 2005; MAGRANE, 1977; SAMUELSON, 1999; STADES *et al.*, 1999). O espaço delimitado pela conjuntiva é denominado saco conjuntival (SLATTER, 2005). A conjuntiva pode ser dividida em conjuntiva palpebral, conjuntiva bulbar e fórnix, que é o ponto de transição entre a conjuntiva palpebral e a bulbar (MAGRANE, 1977; PIPPI; GONÇALVES, 2009; SLATTER, 2005, STADES *et al.*, 1999).

A conjuntiva palpebral recobre as pálpebras superior e inferior, e também a terceira pálpebra. A conjuntiva palpebral possui coloração mais avermelhada em relação à conjuntiva bulbar devido à sua maior vascularização (SLATTER, 2005; STADES *et al.*, 1999). Já a conjuntiva bulbar reveste toda a extensão da superfície da esclera e se transforma em epitélio corneano após a região límbica (MAGRANE, 1977; STADES *et al.*, 1999). É uma estrutura móvel, levemente aderida a esclera através de tecido conjuntivo, com exceção da região próxima ao limbo, onde se encontra fortemente aderida. A conjuntiva pode ser utilizada como enxerto para reparar lesões na superfície ocular devido a sua mobilidade (GELLAT, 2003; MAGRANE, 1977; SLATTER, 2005; STADES *et al.*, 1999).

Histologicamente, a conjuntiva é dividida em três camadas: filme pré-corneano, epitélio e substância própria, que se subdivide em camada granular e camada fibrosa (SLATTER, 2005). O filme pré-corneano é uma camada de proteção essencial, visto que ele atua como barreira contra patógenos externos, fornece proteção imunológica ao globo ocular, participa no processo cicatricial corneano e conjuntival, e também evita qualquer tipo de atrito entre o bulbo do olho e as pálpebras durante a sua movimentação (GELLAT, 2003; MAGRANE, 1977; PIPPI; GONÇALVES, 2009; SLATTER, 2005). O filme pré-corneano é secretado pelas glândulas lacrimais tarsais, glândula da terceira pálpebra e células caliciformes da conjuntiva que são responsáveis pela produção mucosa do filme lacrimal pré-corneano (SLATTER, 2005).

O epitélio conjuntival é composto por seis a sete camadas de tecido estratificado, não queratinizado e colunar, contendo inúmeras células caliciformes produtoras de muco. As células epiteliais basais apresentam morfologia cuboide e transformam-se em células

poliédricas aplanadas à medida que atingem a superfície. Essas células são responsáveis pela renovação epitelial e na morte celular, as células irão se agrupar no fórnix conjuntival dorsal e ventral em meio a filamentos de muco (GELLAT, 2003; MAGRANE, 1977; SLATTER, 2005).

A substância própria é dividida em camada granular e fibrosa. A camada granular contém linfócitos que quando estimulados por antígenos formam folículos ativos. Esses folículos estão presentes por toda a conjuntiva, principalmente na superfície bulbar da terceira pálpebra. A camada fibrosa localiza-se abaixo da camada granular (SLATTER, 2005).

As artérias anteriores e palpebrais são responsáveis pela vascularização da conjuntiva (GELLAT, 2003; STADES *et al.*, 1999). Os vasos conjuntivais são superficiais, se ramificam extensamente, são móveis no interior da conjuntiva e terminam em arcos no limbo (SLATTER, 2005). Em situações de injúria, esses vasos encontram-se ingurgitados (PIPPI; GONÇALVES, 2009; STADES *et al.*, 1999).

A inervação da conjuntiva é realizada pelos ramos dos nervos oftálmico e conjuntival. A inervação é altamente sensível e é um mecanismo de proteção do bulbo do olho contra traumas externos (MAGRANE, 1977; SLATTER, 2005).

### **3.1 Cicatrização da Conjuntiva**

Devido ao grande potencial de reparação da conjuntiva, a maioria das lesões conjuntivais cicatrizam espontaneamente sem precisar de procedimentos cirúrgicos (PIPPI e GONÇALVES, 2009).

A cicatrização conjuntival é decorrente da ação de neutrófilos e linfócitos que chegam até a área lesada através dos vasos sanguíneos e linfáticos conjuntivais. Lesões pequenas são reparadas através do processo de mitose e deslizamento das células epiteliais adjacentes. A cicatrização de feridas primárias ocorre, aproximadamente, em 24 a 36 horas (MAGRANE, 1977; SLATTER, 2005; PIPPI; GONÇALVES, 2009). No caso de lesões conjuntivais maiores, a cicatrização ocorre através do processo de granulação, onde os histiócitos, macrófagos e fibrócitos transformam-se em fibroblastos para cobrir o defeito. Esse processo de cicatrização dura cerca de quatro a sete dias (MAGRANE, 1977; SLATTER, 2005).

#### 4 MEMBRANAS BIOLÓGICAS

Devido à necessidade de reconstrução da superfície ocular e frente às dificuldades na obtenção de tecidos similares e compatíveis com a estrutura lesada, pesquisadores buscaram opções de tecidos que possam substituir tal defeito. Neste contexto, as membranas biológicas foram empregadas em diversos estudos experimentais, e com seus comprovados benefícios, atualmente estão sendo empregadas para fins reparativos em várias especialidades (SOUZA, 2003).

Na oftalmologia veterinária, as membranas biológicas estão sendo utilizadas para reparação da superfície ocular, em busca da reconstrução anatômica e retorno funcional do bulbo do olho. Entre as membranas utilizadas, destacam-se: o perióstio autólogo (KOENING; KAUFMAN, 1983), pericárdio equino conservado em glicerina (BARROS *et al.*, 1985; BARROS *et al.*, 1990; BARROS *et al.*, 1996), pericárdio de cão (KAVINSKI, 1980), cápsula renal equina (LAUS *et al.*, 1999), peritônio de cão (GARCIA *et al.*, 1996), túnica vaginal autógena (GALERA *et al.*, 2000), pericárdio homólogo conservado em glicerina (HÜNNING *et al.*, 2009), submucosa intestinal (LEWIN, 1999) e a membrana amniótica equina (BARROS *et al.*, 1995; GODOY, 2001).

## 5 MEMBRANA AMNIÓTICA

A membrana fetal é composta pelo córion, membrana alantoide, membrana amniótica e saco vitelino. A membrana amniótica, ou âmnio, é uma membrana translúcida composta por uma camada de células colunares firmemente aderida á camada mais interna, mesenquimal, que contém grande quantidade de colágeno (DUA; AZUARA-BLANCO, 1999, DE ROTH, 1940; DUA *et al.*, 2004). Ela merece destaque quanto a sua história, anatomia, fisiologia e propriedades por ser de grande importância nas cirurgias reconstrutivas, em particular na oftalmologia veterinária, na reparação da superfície ocular.

### 5.1 História da Membrana Amniótica

Os primeiros relatos do uso da membrana amniótica como material biológico foi descrito por Davis, em 1910, para transplante de pele, e tem sido subsequentemente, utilizada para esse fim.

Em 1940, De Roth utilizou pela primeira vez a membrana amniótica na área da oftalmologia, para fins reparadores da superfície ocular onde foi inicialmente aplicada na correção de defeitos conjuntivais. O autor descreveu que o material ideal para o transplante da conjuntiva deveria ser fino, transparente, liso, estéril e de tamanho apropriado. Essas características foram apontadas pelo autor para a membrana amniótica na recuperação de defeitos conjuntivais, porém, os resultados foram pouco alentadores. Sorsby e Simons, em 1946, reafirmaram os benefícios do uso da membrana amniótica no tratamento de queimaduras oculares.

Apesar dos relatos que mostraram os benefícios da utilização da membrana amniótica, seu uso foi temporariamente abandonado e durante muitos foi esquecido (DUA *et al.*, 2004; DUA; AZUARA-BLANCO, 1999; MOREIRA; OLIVEIRA, 2000). Em 1995, Kim e Tseng reiniciaram os estudos de utilização da membrana amniótica para fins reconstrutivos em queimaduras da superfície ocular de coelhos, com resultados bons, mostrando que a membrana amniótica facilita a epitelização por substituir algumas propriedades da membrana basal corneana. Também foi relatado melhora na transparência da córnea e diminuição da neovascularização

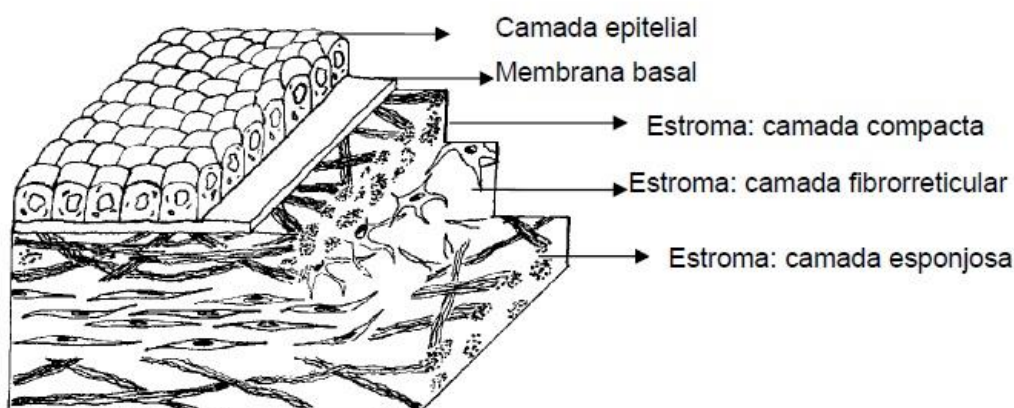
Na oftalmologia veterinária, a utilização da membrana amniótica foi iniciada por Barros, Garcia, Laus, Ferreira e Sales Gomes em 1995. Foi implantada a membrana amniótica equina preservada em glicerina em 18 perfurações oculares experimentalmente produzidas em cães. Como resultado, foi observada reestruturação da câmara anterior, com pressão intraocular normal e demais estruturas corneanas. No estudo histopatológico, observaram integração da membrana amniótica com aspecto próximo a córnea normal e restabelecimento das camadas da córnea. Os autores concluíram que a membrana amniótica pode ser usada como enxerto para as reparações de lesões na córnea de cães.

## **5.2 Anatomia, Fisiologia e Propriedades da Membrana Amniótica**

A membrana amniótica tem sido utilizada com sucesso na oftalmologia humana e veterinária, além de outras especialidades. Isso se deve às características benéficas desta membrana que vinham sendo buscadas para as afecções da superfície ocular (PLUMMER, 2009; DUA; AZUARA-BLANCO, 1999; SOUZA, 2003). Ela possui capacidade de restaurar as propriedades da arquitetura corneana, fornecendo fatores de crescimento epitelial, favorecendo a migração de células epiteliais, aumentando a adesão entre as células da membrana basal e prevenindo a apoptose celular (PLUMMER, 2009; RONK *et al.*, 2005; DUA; AZUARA-BLANCO, 1999; DUA *et al.*, 2004).

A membrana amniótica é a camada mais interna da membrana fetal, composta, na parte externa, pelo material coriônico (tecido trofoblástico-mesenquimal) e, internamente, pelo âmnio de origem fetal (tecido ectodérmico) (FERNANDES *et al.*, 2005).

Na espécie humana, a membrana amniótica surge após sete a oito dias da concepção (DUA *et al.*, 2004). Em ovinos, bovinos, equinos, suínos, caninos e felinos o âmnion se forma entre os dias 13 e 16 após a concepção (ROBERTS, 1979). Em humanos, sua espessura varia de 0,02 a 0,05 mm e não apresenta vascularização nem suprimento sanguíneo direto (DUAL *et al.*, 2004; FERNANDES *et al.*, 2005). É composta por três camadas: camada epitelial, membrana basal e matriz estromal (Figura 2) (DE ROTH, 1940; DUA *et al.*, 2004; DUA; AZUARA-BLANCO, 1999; FERNANDES *et al.*, 2005).



**Figura 2:** Desenho esquemático das camadas da membrana amniótica.

Fonte: <http://www.lume.ufrgs.br/bitstream/handle/10183/19088/000735344.pdf?sequence=1>

A camada epitelial consiste em uma única camada de células poligonais sobre membrana basal. Apresenta um grande número de microvilosidades na superfície apical, o que a distingue de outros epitélios da superfície ocular. Lateralmente, os microvilos são numerosos e podem formar canalículos intercelulares (ZHONG *et al.*, 2005; DE ROTH, 1940; DUA *et al.*, 2004; DUA; AZUARA-BLANCO, 1999). Essas células estão conectadas por desmossomos, promovendo uma via efetiva no transporte de macromoléculas. Intracelularmente, o núcleo é irregular, grande e homogêneo. No citoplasma, são encontradas vesículas pinocitóticas, organelas em abundância, incluindo retículo endoplasmático e complexo de Golgi. Os núcleos celulares possuem configuração irregular e indentações na membrana nuclear, com nucléolos grandes e homogêneos, o que sugere atividade nucleolar (DUA *et al.*, 2004; DUA; AZUARA-BLANCO, 1999). No geral, a ultraestrutura do epitélio sugere que o âmnio tem várias funções especializadas. Ele foi especificamente adaptado para executar três funções principais, como um epitélio de revestimento, como um epitélio secretor ativo, e para transporte intercelular e transcelular intenso (DUA; AZUARA-BLANCO, 1999).

A presença de um substrato normal da córnea é essencial para a proliferação e diferenciação de células epiteliais normais. A membrana basal facilita a migração de células epiteliais, mas também reforça a adesão de células epiteliais basais, promove a diferenciação epitelial, e evita a apoptose. A membrana amniótica atua como um novo substrato para e epitelização adequada. (DUA; AZUARA-BLANCO, 1999; DE ROTH, 1940). A membrana basal é espessa e é composta por colágenos tipo IV e VII (também presentes no epitélio corneano), colágenos tipo I, II, III e V; elastina, fibronectina e várias outras integrinas. Ela é

conhecida por prevenção da cicatrização conjuntival, neovascularização e fibrose. Histologicamente, a membrana basal assemelha-se com a conjuntiva (LEE; TSENG, 1997). A membrana basal está aderida ao epitélio por processos interdigitais (BOURNE, 1960).

A matriz estromal é dividida em camada compacta, camada fibrorreticular e camada esponjosa, sendo todas elas avasculares. É rica em ácido hialurônico fetal que suprime a proliferação celular por alterar a regulação TGF beta, reduzindo a fibrose por inibir a proliferação e diferenciação de miofibroblastos. O TGF beta está presente em todo estroma corneano, com concentrações maiores na camada esponjosa (HOPKINSON *et al.*, 2006). Esse fato explica o motivo da membrana amniótica reduzir o processo de cicatrização durante a reconstrução da superfície ocular (BURMAN, 2004). Também é característico da matriz estromal suprimir a expressão de várias citocinas inflamatórias que originam-se no epitélio da superfície ocular, incluindo a interleucina 1 alfa, 1 beta, interleucinas 2 e 8, interferon e fator de necrose tumoral. A supressão da inflamação é essencial na prevenção da cicatrização conjuntival, neovascularização e fibrose (DUA *et al.*, 2004; DUA; AZUARA-BLANCO, 1999; DE ROTH, 1940).

A membrana amniótica além de promover a reepitelização, facilitar a migração celular e diminuir a fibrose, também possui atividade anti-inflamatória e antiangiogênica. O mecanismo exato ainda é desconhecido, mas a membrana amniótica parece atuar como uma barreira ao filme lacrimal, reduzindo a quantidade de células inflamatórias e de mediadores da inflamação. Interleucinas IL-10 e IL-1, além de inibidores de metaloproteinases tissulares, presentes na matriz estromal, provavelmente estão envolvidos nesse processo, sendo potentes inibidores da inflamação. A trombospondina 1, fator antiangiogênico, está expressa na camada de células epiteliais e em 20% das células mesenquimais do âmnion, o que pode explicar sua atividade antiangiogênica (FERNANDES *et al.*, 2005). Além disso, as propriedades anti-inflamatórias da membrana amniótica diminuem o estímulo a angiogênese e consequentemente a neovascularização corneana (DUA *et al.*, 2004; DUA; AZUARA-BLANCO, 1999; DE ROTH, 1940).

A membrana amniótica também apresenta propriedades antimicrobianas que ajudam na diminuição do risco de infecção pós-operatória. Ela contém cistatina E que é um análogo dos inibidores de proteinase das cistinas, que possuem propriedades antivirais e antibacterianas (TALMI *et al.*, 1991).

As células epiteliais da membrana amniótica não expressam antígenos leucocitários humanos (*HLA*) A, B, C ou DR, ou beta 2-microglobulinas, o que a torna supostamente inerte (DUA *et al.*, 2004; DUA; AZUARA-BLANCO, 1999).

Kubo *et al.*, (2001) estudaram a imunogenicidade da membrana amniótica humana em xenotransplantes em ratos e encontraram poucos sinais de rejeição, sugerindo que a MA seja um tecido imunologicamente privilegiado com propriedades imunorreguladoras.



## 6 INDICAÇÕES DO USO DA MEMBRANA AMNIÓTICA NA OFTALMOLOGIA VETERINÁRIA

A membrana amniótica vem sendo utilizada em oftalmologia no tratamento de afecções da superfície ocular. Sua utilização baseia-se na capacidade de beneficiar o processo de epitelização, além de reduzir os processos inflamatórios, angiogênicos e cicatriciais (DE ROTH, 1940; DUA; AZUARA-BLANCO, 1999; DUA *et al.*, 2004). As principais indicações do uso de membrana amniótica são: reconstrução da superfície ocular, queimaduras químicas, simbléfaro, defeitos epiteliais persistentes, neoplasia da superfície ocular, úlceras de córnea de difícil cicatrização, descemetoceloses, úlceras profundas, deficiência límbica total ou parcial, ceratopatia bolhosa, ceratites infecciosas, perfuração ocular e, também, como substrato para a expansão de células epiteliais (PLUMMER, 2009).

Em 1940, De Roth descreveu, a aplicação da membrana amniótica humana para fins reparadores da superfície ocular onde foi inicialmente aplicada na correção de defeitos conjuntivais. O autor relatou que o material ideal para transplante de conjuntiva deve ser fino, transparente, liso, estéril e de tamanho apropriado. Estas características foram apontadas, pelo autor, para a membrana amniótica na recuperação de falhas conjuntivais. Sorsby *et al.* (1947), reafirmaram os benefícios do uso da membrana no tratamento de queimaduras químicas oculares, com resultados favoráveis em 28 olhos tratados por essa técnica. Kim e Tseng, em 1995, também relataram a utilização da membrana amniótica em casos de queimadura da superfície ocular em coelhos, com resultados bons, demonstrando que a membrana facilita a epitelização por substituir algumas propriedades da membrana basal corneana.

A aplicação de transplante de membrana amniótica para correção de simbléfaro foi descrita por Tseng *et al.*, em 1997, e concluíram que a membrana amniótica funciona como substrato alternativo para defeitos conjuntivais.

Lassaline *et al.*, em 2005, relataram o uso da membrana amniótica equina em três cavalos com úlcera de córnea e ceratomalacia. A membrana foi preservada em glicerol. Os autores obtiveram resultados favoráveis e concluíram que a utilização da membrana amniótica forneceu apoio adequado, apresentando propriedades antiangiogênicas, evidenciado pela progressão da vascularização da córnea apenas na periferia da membrana e, além disso, pareceu ter sido permeável a medicamentos tópicos. Plummer (2009) demonstrou, também, a utilização da MA como tratamento de 58 equinos com ceratoplastia severa, e avaliou o *status* visual dos pacientes, observando o grau de cicatrização da córnea. Como resultado, o autor

obteve cicatriz leve em 69% dos casos, 24% com cicatriz moderada e apenas 7% com cicatriz intensa.

Estudos foram realizados para avaliar o uso da membrana amniótica equina preservada em glicerol no tratamento de defeitos da córnea de espessura total em 18 cães. Foi implantada a membrana amniótica do mesmo tamanho e formato da lesão e suturada com nylon 10-0 com pontos isolados simples. Edema da córnea foi observado, próximo do implante, 24 horas após a cirurgia, mas estava ausente após uma semana. O tecido de granulação e vascularização da córnea superficial para o implante foram observados no sétimo após a cirurgia, mas estava ausente no trigésimo dia. Não houve retenção de fluoresceína no dia 30 pós-operatório. Aos 60 dias de pós-operatório, não havia infiltrado celular inflamatório, mas fibroblastos e fibrose estavam presentes. A arquitetura da córnea foi restaurada. Como conclusão, os autores relataram que a evidência clínica e histológica indica que a membrana amniótica pode ser útil como enxerto na reparação de perfuração da córnea de cães (BARROS *et al.*, 1998).

Barachetti *et al.*, em 2010, descreveram e avaliaram o uso de transplante de membrana amniótica equina após ceratectomia lamelar superficial para o tratamento de sequestro de córnea em gatos. Foram utilizados seis gatos (sete olhos), com sequestro de córnea, tratados cirurgicamente com ceratectomia lamelar superficial e transplante de membrana amniótica. Após a cirurgia, não foi notado blefarospasmo. Cinco dos sete olhos mostraram nível mínimo de cicatrizes na córnea e boa transparência. Não foram observadas recorrências do sequestro de córnea durante o período de seguimento. Dois olhos apresentaram complicações: um olho evoluiu para necrose da membrana amniótica duas semanas após a cirurgia. O sequestro desse olho mostrou um alto nível de bactérias na histopatologia. O segundo olho desenvolveu uma perfuração sob a membrana amniótica, duas semanas após a cirurgia. O sequestro desse olho foi profundo e sem vascularização. Os autores concluíram que o transplante de membrana amniótica após a ceratectomia lamelar superficial é válido para tratamento cirúrgico de sequestro de córnea em gatos. O procedimento resultou em visão funcional em cinco dos sete olhos; embora seleção dos casos seja importante, principalmente para excluir o sequestro muito profundo e não vascularizado, segundo opinião dos autores.

Segundo Choi *et al* (2010), a membrana amniótica apresenta ótimos resultados na restauração da superfície ocular, como em casos de cisto de inclusão epitelial. Os autores descreveram um caso de um cão com cisto de inclusão epitelial, que foi removido por ceratectomia lamelar superficial e a membrana amniótica foi transplantada para corrigir o

defeito na córnea. Não houve recorrência ou complicação no local da cirurgia após 100 de pós-operatório. No exame oftálmico, o olho estava visual, sem desconforto ocular, com pequena área de pigmentação, vascularização e cicatriz moderada. A combinação de ceratectomia lamelar superficial e o transplante de membrana amniótica devem ser considerados como uma alternativa para a reparação de grandes defeitos na córnea.

Barros *et al.*, em 2005, relataram o uso da membrana amniótica para a reconstrução da superfície ocular, em casos de ceratomalacia generalizada, anquilobléfaro e fibrohistiocitoma removidos em dois cães e um gato. Nos três casos, houve algum grau de opacidade na córnea e não foi notado desconforto ocular. Foi relatado epitelização rápida devido ao novo substrato fornecido pela membrana amniótica, redução da cicatriz e da inflamação.

Em defeitos epiteliais persistentes quando o tratamento clínico não for suficiente, o transplante da membrana amniótica pode ser utilizado por diminuir a inflamação e aumentar a velocidade de reepitelização com grandes índices de sucesso. A membrana amniótica também pode ser usada em associação com adesivo tecidual em perfurações corneanas pequenas (até 2 mm) (FERNANDES *et al.*, 2005)

Em casos de ceratopatia bolhosa, a membrana amniótica fornece um novo substrato, por meio de sua membrana basal e matriz estromal avascular. A membrana basal é apontada como capaz de facilitar a migração de células epiteliais, reforçando a adesão das células do epitélio basal, promover a diferenciação epitelial e prevenir apoptose (PIRES *et al.*, 1999).

Ollivier *et al.*, em 2006, estudaram a eficácia do transplante de membrana amniótica como tratamento coadjuvante a ceratectomia lamelar superficial sozinho ou combinado com irradiação de estrôncio-90 no tratamento de carcinoma de células escamosas corneolimbais em 11 equinos. Os autores compararam o nível de formação de cicatrizes em pacientes, que além de receberem o tratamento com irradiação e ceratectomia lamelar superficial, foram submetidos ao uso da membrana amniótica com os outros pacientes em que foram utilizados enxertos conjuntivais. Os cavalos que receberam o transplante com a membrana amniótica equina apresentaram recuperação da transparência da córnea mais rapidamente e com mínima cicatriz corneana. Segundo os autores, o uso da membrana amniótica representa um procedimento cirúrgico alternativo para enxertos conjuntivais, especialmente se existe uma falta de tecido conjuntival após a ressecção do tumor ou caso seja necessário grande ressecção da córnea. A membrana amniótica é incorporada no defeito da córnea e apresenta, visivelmente, menor cicatriz do que um defeito corneal coberto pela conjuntiva bulbar.

## 7 OBTENÇÃO, PREPARAÇÃO E PRESERVAÇÃO DA MEMBRANA AMNIÓTICA

Na oftalmologia humana, as placentas selecionadas para uso devem ser de doadoras com história clínica saudável que sejam negativas para doenças como HIV, sífilis e hepatite e, submetidas à cesariana em ambiente livre de contaminação (ADDS *et al.*, 2001). Esse tecido é processado para armazenamento e mantido em bancos. O processo e preparação da membrana amniótica são realizados sob condições estéreis (DE ROTH, 1940; DUA *et al.*, 2004; DUA; AZUARA-BLANCO, 1999). Vários protocolos existem para o processo da membrana amniótica, entretanto, o primeiro protocolo de preparação e criopreservação foi descrito por Kim e Tseng e consiste na separação do âmion do córion (Figura 3) (KIM; TSENG, 1995).

Na oftalmologia veterinária, a membrana amniótica é frequentemente obtida de membranas fetais equinas devido a facilidade de aquisição e manuseio comparada com animais de pequeno porte. As éguas selecionadas devem ser saudáveis e sem história clínica de doenças transmissíveis (PLUMMER, 2009; BARROS *et al.*, 1998; LASSALINE *et al.*, 2005).



**Figura 3:** Imagem da separação do âmion do córion manualmente de uma membrana amniótica humana.

Fonte: OLLIVER *et al.*, 2006.

Primeiramente, a coleta da placenta é realizada por meio de cesariana em ambiente livre de contaminação, remove-se os coágulos sanguíneos através de lavagem com solução fisiológica 0,9%, separação da membrana amniótica do córion manualmente e colocá-la

sobre papel de nitrocelulose estéril com sua superfície voltada para cima. A seguir, mergulha-se o papel de nitrocelulose com a membrana três vezes em solução contendo 1.000 UI/ml de penicilina, 20 mg/ml de estreptomicina e 2,5 mcg/ml de anfotericina B, secciona-se o papel em discos de 1,5cm de diâmetro e estocar em glicerina na proporção de 1:1 (DE ROTH, 1940; DUA *et al.*, 2004). De uma placenta, consegue-se processar, aproximadamente, 40 a 50 fragmentos de membrana amniótica. De cada lote, é retirada uma amostra para a realização de testes culturais e somente após a confirmação dos resultados negativos as MA são liberadas para uso (PLUMMER, 2009, DUA *et al.*, 2004).

Em seguida, a membrana amniótica é estocada em freezer a -80C e deve ser transportada em gelo até o momento da sua utilização, quando é colocada em solução salina para ser restaurada para o uso. Por esse método de preservação, a membrana amniótica tem sido utilizada por até dois anos (DE ROTH, 1940; DUA *et al.*, 2004; DUA; AZUARA-BLANCO,1999).

Na maioria dos métodos utilizados na preservação da membrana amniótica suas propriedades são afetadas de alguma maneira. Kruse relatou que a criopreservação diminui a viabilidade e capacidade de proliferação celular, funcionando mais como uma matriz e não por transferência de células funcionalmente ativas (KRUSE *et al.*, 2000). Nakamura et al. demonstraram não haver diferença significativa entre a membrana amniótica criopreservada e a liofilizada, quando submetidas a testes de *stress*, também não houveram diferenças morfológicas significativas produzidas pelo processo de liofilização e irradiação em análises realizadas com imunohistoquímica e microscopia eletrônica da membrana liofilizada (NAKAMURA *et al.*, 2006).

A membrana amniótica pode ser utilizada através de diferentes métodos de preservação e estocagem, entre eles estão a membrana amniótica fresca, criopreservada, desidratada e liofilizada.

### **7.1 Membrana Amniótica Fresca**

Nesse método de conservação, também conhecido como preservação hipotérmica, a membrana amniótica é mantida em meio de cultura, na geladeira a 4°C, permitindo que o tecido seja utilizado em 7 a 12 dias da data da coleta. A membrana amniótica fresca também pode ser preservada em glicerol a 50% pelo mesmo período de tempo (KRUSE *et al.*, 2000).

Estudos demonstram que a utilização da membrana amniótica fresca apresenta maior risco de contaminação (SIMMONDS *et al.*, 1992). Também pode-se utilizar a glicerina a 98%, que desidrata a membrana amniótica e preserva a concentração iônica das células mantendo a integridade celular. Essa capacidade de desidratação confere à glicerina um poder antisséptico contra bactérias e fungos, porém sem ação contra vírus. Esse método de preservação é de baixo custo e de fácil manuseio (DUA *et al.*, 2004).

## **7.2 Membrana Amniótica Criopreservada**

Método em que o tecido é congelado a  $-80^{\circ}\text{C}$  em meio contendo antibióticos e glicerol 50% ou em meio de Dulbeco e pode ser utilizado em até dois anos (KIM; TSENG, 1995). Depois de retirada do freezer, a membrana amniótica pode ser mantida em refrigerador de  $-20^{\circ}\text{C}$  por um período de sete dias. O descongelamento da membrana amniótica deve ser em temperatura ambiente, no momento da sua utilização, por, no máximo, 24 horas (DUA *et al.*, 2004).

## **7.3 Membrana Amniótica Desidratada**

Nessa maneira de preservação, a membrana amniótica é desidratada em temperatura ambiente, sem passar pelo processo de congelamento. Na literatura, há poucos trabalhos utilizando esse método de preservação. Na oftalmologia humana, Fournier e McLachlan, em 2005, relataram o uso da membrana amniótica desidratada para reconstrução da superfície ocular após queimadura química, com resultado satisfatório.

## **7.4 Membrana Amniótica Liofilizada**

Nesse método de preservação, a membrana amniótica é congelada em temperatura abaixo de  $-20^{\circ}\text{C}$  e, então, submetida à baixa pressão (alto vácuo). Dessa maneira, a água que foi transformada em gelo passará diretamente ao estado sólido para o gasoso, resultando num produto final com estrutura porosa livre de umidade e capaz de ser reconstruída com adição de água. O processo não utiliza conservante ou produtos químicos. O princípio básico do processo é a secagem ou desidratação à vácuo, por sublimação, da água contida no produto com a intenção de otimizar a estabilidade química durante períodos maiores de armazenamento. Quando reconstituídos, retomam suas propriedades originais (GUILHERME, 2002).

## 8 FIXAÇÃO DA MEMBRANA AMNIÓTICA

A fixação da membrana amniótica, na oftalmologia, pode ser realizada por fio de sutura, normalmente são utilizados o mononylon 10-0 ou vicryl 8-0 a 10-0, com suturas contínuas ou pontos separados (DUA *et al.*, 2004; SEKIYAMA *et al.*, 2007).

Em relação ao lado da membrana amniótica a ser utilizado em contato com a superfície ocular, pode ser realizado com o epitélio para baixo que irá cobrir uma área da superfície ocular que apresenta função de curativo, bandagem ou, ainda, como lente de contato terapêutica biológica. Quando é utilizada com o objetivo de servir como substrato para o crescimento epitelial e será incorporada ao tecido hospedeiro, ela é usada como enxerto e deve ser utilizada com o epitélio voltado para cima. Ao ser utilizado como uma bandagem espera-se que a epitelização ocorra sob a membrana amniótica e, no caso de enxerto, espera-se que a epitelização ocorra na membrana amniótica (DUA *et al.*, 2004; DE ROTH, 1940; PLUMMER, 2009; DUA; AZUARA-BLANCO, 1999).

Duas camadas da membrana amniótica podem ser utilizadas em alguns casos, uma com o lado epitelial para cima e a outra com o lado epitelial para baixo. A membrana interna irá atuar como um enxerto, tendo seu lado epitelial voltado para cima. A segunda membrana, geralmente maior, é suturada na porção superior da primeira, com o lado estromal voltado para cima. A segunda membrana atua como uma bandagem protetora da primeira e das células que crescem nela (DUA *et al.*, 2004; DUA; AZUARA-BLANCO, 1999; PLUMMER, 2009). DUA *et al.*, em 2004, demonstraram uma adaptação da técnica para empregar as duas camadas de membrana amniótica, sobrepondo a segunda membrana na conjuntiva. Dessa forma, a migração do epitélio da conjuntiva crescerá sobre a segunda membrana e não sobre a córnea ou na primeira membrana, o que pode acontecer quando a segunda membrana não é utilizada.

Segundo DUA *et al.* (2004), também podem ser utilizadas múltiplas camadas de membrana amniótica, empilhadas uma em cima da outra para preencher uma área de derretimento da córnea. A última camada deve ser ligeiramente maior que as outras, com a sua superfície epitelial voltada para cima e suturada na córnea (DUA *et al.*, 2004).

O lado epitelial é mais liso que o lado estromal. Normalmente, não há dificuldade para orientar-se em relação ao lado da membrana amniótica, pois ela é colocada nos papéis de nitrocelulose com o epitélio voltado para cima. Entretanto, em caso de dúvida, o cirurgião

pode fazer um teste rápido e simples, pinçando a membrana com uma pinça de conjuntiva ou tocando a membrana amniótica com uma esponja de nitrocelulose. Se ao soltar a pinça ou a esponja de nitrocelulose houver aderência de um material que lembra o vítreo, então esse é o lado estromal (PLUMMER, 2009; DUA *et al.*, 2004; DUA; AZUARA-BLANCO, 1999).

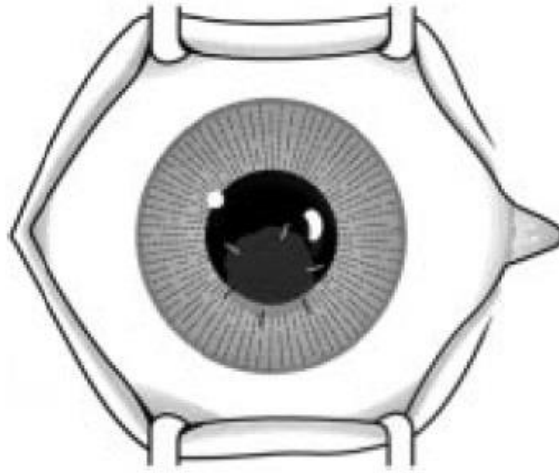


**Figura 4:** Imagem do pinçamento do lado estromal da membrana amniótica humana com uma pinça hemostática.

Fonte: DUA *et al.*, 2004

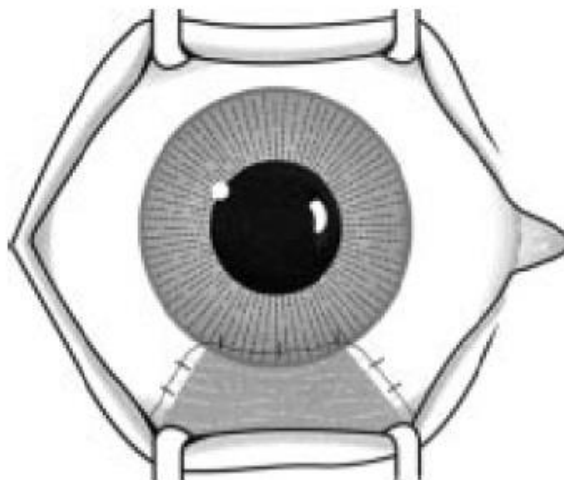
A membrana amniótica pode ser utilizada para se obter cobertura parcial à córnea, quando uma pequena área lesada é coberta por uma membrana de tamanho adequado e mantida por suturas (Figura 5). Geralmente, ela é ajustada manualmente pelo cirurgião a fim de que se obtenha um tamanho e uma forma adequada para reparar a lesão (Figura 6). Em lesões mais extensas, a membrana pode ser utilizada para recobrir toda a superfície ocular (Figura 7) (DUA; AZUARA-BLANCO,1999).





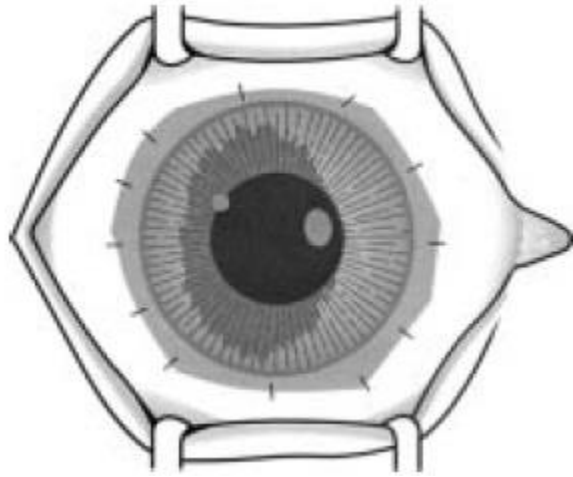
**Figura 5:** Desenho esquemático da membrana amniótica suturada na córnea recobrimdo uma pequena lesão na córnea.

Fonte: DUA; AZUARA-BLANCO,1999



**Figura 6:** Desenho esquemático da membrana amniótica suturada na córnea e ajustada de tamanho semelhante a lesão.

Fonte: DUA; AZUARA-BLANCO,1999



**Figura 7:** Desenho esquemático da membrana amniótica suturada na córnea recobrando toda sua extensão.

Fonte: DUA; AZUARA-BLANCO,1999

## 9 CONCLUSÃO

A córnea por ser a porção mais externa do bulbo ocular, está frequentemente sujeita a agressões, que podem prejudicar a função visual. Nesse contexto, surge o interesse de novas terapias para a sua reconstrução. O transplante da membrana amniótica tem sido utilizado como alternativa para a reconstrução da porção mais externa do globo ocular. Sua utilização tem sido descrito na literatura para o tratamento da reconstrução as superfície ocular: queimaduras químicas, simbléfaro, defeitos epiteliais persistentes, neoplasia da superfície ocular, úlceras de córnea de difícil cicatrização, descemetoceloses, úlceras profundas, deficiência límbica total ou parcial, ceratopatia bolhosa, ceratites infecciosas, perfuração ocular e, também, como substrato para a expansão de células epiteliais. Vários métodos de tratamento de lesões na superfície ocular têm sido utilizados e, dentre os cirúrgicos, aqueles que envolvem a utilização da membrana amniótica têm merecido destaque.

A membrana amniótica possui propriedades que promovem a reepitelização, sendo capaz de reduzir o processo cicatricial e inflamatório, inibição da fibrose, imunologicamente inerte, ação antimicrobiana e viral, além de apresentar características antiangiogênicas. Essas propriedades são essenciais e contribuem para a reconstrução da superfície ocular.

Embora, ainda existam poucos relatos do uso da membrana amniótica na oftalmologia veterinária, os estudos que já foram publicados descrevem resultados positivos e similares aos relatos na oftalmologia humana. O transplante de membrana amniótica é uma técnica cirúrgica em constante evolução e que tem apresentado sucesso no tratamento de reconstrução da superfície ocular humana e de animais.

## REFERÊNCIAS

- ADDS, P. J.; HUNT, C. J.; DARK, J. K. G. Amniotic membrane grafts, fresh or frozen? A clinical and in vitro comparison. **British Journal of Ophthalmology**, v.85, p.905-907, 2001.
- ANDRADE, A. L.; LAUS, J. L.; FIGUEIREDO, F.; BATISTA, C. M. The use of preserved equine renal capsule to repair lamellar corneal lesions in normal dogs. **Veterinary Ophthalmology**, v.2, n.2, p.79-82, 1999.
- BARACHETTI, L.; GIUDICE, C.; MORTELLARO, C. M. Amniotic membrane transplantation for the treatment of feline corneal sequestrum: pilot study. **Veterinary Ophthalmology**, v.13, n.5, p.326-330, 2010.
- BARROS, P. S. M.; ALVARENGA, J.; STOPIGLIA, A. J. The use of pericardium in the correction of entropion and the filling of the canine orbital cavity following enucleation. **The Internacional Society of Veterinary Ophthalmology Newsletter**, v.3, n.1, p. 4, 1985.
- BARROS, P. S. M.; BURNIER, M.; RIGUEIRO, M.; MALERBA, T. A.; SAFATLE, A. M. V. The repair of the sclera and third eyelid using heterologous pericardium. A experimental study. In: **American Society of Veterinary Ophthalmology and Internacional Society of Veterinary Ophthalmology**, 1990, San Francisco. Program... San Francisco: Internacional Society of Veterinary Ophthalmology, 1990, p.11-12.
- BARROS, P. S. M.; GARCIA, J. A.; LAUS, J. L.; FERREIRA, A.; GOMES, T. L. S. Preserved equine amniotic membrane used in the repair of the cornea of the dog. **Investigative Ophthalmology & Visual Science**, v.36, n.4, p.S982, 1995.
- BARROS, P. S. M.; LAUS, J. L.; MORALES, A.; FERREIRA, A. L.; SAFATLE, A. M. V. Reparação experimental de lesões lamelares de esclera de cães com pericárdio xenólogo conservado. **Arquivo Brasileiro de Oftalmologia**, v.59, n.5, p.462-466, 1996.
- BARROS, P. S. M.; GARCIA, J. A.; LAUS, J. L.; FERREIRA, A. L.; GOMES, T. L. S. The use of xenologus amniotic membrane to repair canine corneal perforation created by penetrating keratectomy. **Veterinary Ophthalmology**, v.1, p.119-123, 1998.
- BARROS, P. S. M.; SAFATLE, A. M. V.; GODOY, C. A.; SOUZA, M. S. B; BARROS, L. F. M.; BROOKS, D. E. Amniotic membrane transplantation for the reconstruction of the ocular surface in three cases. **Veterinary Ophthalmology**, v.8, n.3, p.189-192, 2005.

- BISTNER, S. I.; AGUIRRE, G.; BATIK, G. **Atlas of Veterinary Ophthalmic Surgery**. W. B. Saunders Company Philadelphia, 1977.
- BOURNE, G. L. The microscopic anatomy of the human amnion and chorion. **American Journal Obstetrics Gynaecology**, v.79, p.1070-1073, 1960.
- BURMAN, S.; TEJWANI, S.; VEMUGANTI, G. K.; GOPINATHAN, U.; SANGWAN, V. Ophthalmic applications of preserved human amniotic membrane: a review of current indications. **Cell Tissue Bank**, v.5, p.161-175, 2004.
- CHOI, U. S.; LABELLE, P.; KIM, S.; CHA, J.; LEE, K. C.; LEE, H. B.; KIM, N. S.; KIM, M. S. Successful treatment of an unusually large corneal epithelial inclusion cyst using equine amniotic membrane in a dog. **Veterinary Ophthalmology**, v.13, n.2, p.122-125, 2010.
- DE ROTH, A. Plastic repair of conjunctival defects with fetal membrane. **Archives of Ophthalmology**, v.23, p.522-550, 1940.
- DUA, H. S.; BLANCO, A. A. Amniotic membrane transplantation. **British Journal of Ophthalmology**, v.83, p.748-752, 1999.
- DUA, H. S.; GOMES, J. A. P.; KING, A. J.; MAHARAJAN, V. S. The amniotic membrane in ophthalmology. **Survey Ophthalmology Journal**, v.49, n.1, p.51-77, 2004.
- FERNANDES, M.; SANGWAN, V. S.; RAO, G. N. Amniotic membrane transplantation for ocular surface reconstruction. **Cornea**, v.24, n.6, p.643-653, 2005.
- FOURNIER, J. H.; MCLACHLAN, D. L. Ocular surface reconstruction using amniotic membrane allograft for severe surface disorders in chemical burns: case report and review of the literature. **International Surgery Journal**, v.90, n.1, p.45-47, 2005.
- GALERA, P. D.; LAUS, J. L.; FERREIRA, A. L. Use of fresh autogenous vaginal tunic in the experimental lamellar keratoplasty in dogs (*Canis familiaris*, Linnaeus, 1758). **Brasilian Journal of Veterinary Research and Animal Science**, v.37, n.6, p.475-79, 2000.
- GALERA, P. D.; LAUS, J. L.; ORIÁ, A. P. Afecções da túnica fibrosa. In: LAUS, J. L. **Oftalmologia Clínica e Cirurgia em Cães e Gatos**. São Paulo: Roca, 2009, cap.4, p.69-97.
- GELLAT, K. N. Doenças e cirurgia da córnea e da esclera do cão. In: \_\_\_\_\_. **Manual de Oftalmologia Veterinária**. São Paulo: Manole, 2003, cap. 7, p.125-164.

GELLAT, K. N. Oftalmologia felina. In: \_\_\_\_\_. **Manual de Oftalmologia Veterinária**. São Paulo: Manole, 2003, cap. 12, p. 295-336.

GODOY, C. A. L. Ceratoplastia lamelar em cães utilizando membrana fetal equina como enxerto. Estudo experimental. 2001. 8f. **Dissertação (Mestrado em Cirurgia)** – Faculdade de Medicina Veterinária e Zootecnia, USP, São Paulo, 2001.

GUILHERME, D. A. Liofilização industrial. **Control Contamination**, v.43, p.22-30, 2002.

HELPER, J. C. Diseases and surgery of the cornea and sclera. In: \_\_\_\_\_. **Magr ane's canine Ophthalmology**. 4ed. Philadelphia: Lea & Febiger. 1989, p. 102-149.

HERRERA, D. Oftalmologia no gato. In: \_\_\_\_\_. **Oftalmologia Clínica em Animais de Companhia**. 1 ed. São Paulo: MedVet, 2008, cap.13, p.237-239.

HÜNNING, P. S.; RIGO, N. G. M.; BEHEREGARAY, W. K.; PRESSER, D.; MUCCILO, M.; PIGATTO, J. A. T. Reparação de perfuração ocular em um cão usando pericárdio homólogo preservado em glicerina. **Acta Scientiae Veterinariae**, v.37, n.2, p.195-199, 2009.

HOPKINSON, A.; MCINTOSH, R. S.; TIGHE, P. J.; JAMES, D. K.; DUA, H. S. I. Amniotic membrane for ocular surface reconstruction: donor variations and the effect of handling on TGF- $\beta$ . **Investigative Ophthalmology & Visual Science**, v.47, p. 4316-4322, 2006.

KAVINSKI, L. C. Pericardium patch grafts for treatment of cornea lesions in dogs. In: World Congress of the World Small Animal Veterinary Association, 7., National Congress of Avepa, 14., 1980, Barcelona. **Proceedings**...p.17.

KERN, T. J. Ulcerative keratitis. **Veterinary Clinics of North America: Small Animal Practice**, v.2 , p.643-665, 1990.

KIM, J. C.; TSENG, S. C. G. Transplantation of preserved human amniotic membrane for surface reconstruction in severely damaged rabbit corneas. **Cornea**, v.14, n.5, p.473-484, 1995.

KOENING, S. B.; KAUFMAN, H. E. The treatment of necrotizing scleriting an autogenous periosteal graft. **Ophthalmic Surgery**, v.14, p.1029-1032, 1983.

KUBO, M.; SONODA, Y.; MURAMATSU, R.; USU, MI. Immunogenicity of human amniotic membrane in experimental xenotransplantation. **Investigative Ophthalmology & Visual Science**, v.42, n.15, p.39-46, 2001.

LAUS, J. L.; GALERA, P. D.; SCHOCKEN-ITURRINO, R. P.; CAVASSANI, M. M.; ANDRADE, A. L. Bilateral lamellar keratoplasty in descemetocele treatment in dog with botulism by use of equine renal capsule and conjunctival pedicle graft. **Ciência Rural**, v.29, n.2, p.355-359, 1999.

LASSALINE, M. E.; BROOKS, D. E.; OLLIVIER, F. J.; KOMAROMY, A. M.; KALLBERG, M. E.; GELATT, K, N. Equine amniotic membrane translation for corneal ulceration and keratomalacia in three horses. **Veterinary Ophthalmology**, v.8, n.5, p.311-317, 2005.

LEE, S. H.; TSENG, S. C. G. Amniotic membrane transplantation for persistent epithelial defects with ulceration. **American Journal of Ophthalmology**, v.123, p.303-312, 1997.

LEWIN, G. A. Repair of a full thickness corneoscleral defect in a German shepherd dog using porcine small intestinal submucosa. **The Journal of Small Animal Practice**, v.40, p. 340-342, 1999.

MA, D. H. K.; SEE, L. C.; LIAU, S. B.; TSAI, R. J. F. Amniotic membrane graft for primary pterygium: comparison with conjunctival autograft and topical mitomycin C treatment. **British Journal of Ophthalmology**, v.8, p.973-978, 2000.

MAGRANE, W. G. Diseases and surgery of the conjunctiva. In: \_\_\_\_\_. **Canine Ophthalmology**, 3 ed, Lea e Febiger: Philadelphia, 1977, cap. 5, p. 91-106.

MILLER, W. W. Evaluation and management of corneal ulcerations: a systematic approach. **Clinical Techniques in Small Animal Practice**. v.16, n.1, p.51-57, 2001.

MOREIRA, H.; OLIVEIRA, C. S. Transplante de membrana amniótica. **Arquivos Brasileiros de Oftalmologia**, São Paulo, v.63, n.4, p.303-305, 2000.

NAMAKURA, T.; INATOMI, T.; SEKIYAMA, E. *et al.* Novel clinical application of sterilized, freeze-dried amniotic membrane to treat patients with pterygium. **Acta Ophthalmol Scand**, v.84, n.3, p.401-405, 2006.

NASISSE, M. P. Canine ulcerative keratitis. **The Compendium on Continuing Education**, v.7, p.686-698, 1985.

OLLIVIER, F. J.; KALLBERG, M. E.; PLUMMER, C. E.; BARRIE, K. P.; REILLY, S. O.; TAYLOR, D. P.; GELLAT, K. N.; BROOKS, D. E. Amniotic membrane transplantation for corneal surface reconstruction after excision of corneolimbus squamous cell carcinomas in nine horses. **Veterinary Ophthalmology**, v.9, n.6, p.404-413, 2006.

PIPPI, N. L.; GONÇALVES, G. F. Anatomofisiologia ocular. In: \_\_\_\_ **Oftalmologia Clínica e Cirurgia em Cães e Gatos**. São Paulo: Roca, 2009, cap. 1, p. 1-10.

PIRES, R. T.; TSENG, S. C.; PRABHASAWAT, P.; PUANGSRICHAREM, V.; MASKIN, S. L.; KIM, J. C. *et al.* Amniotic membrane transplantation for symptomatic bullous keratopathy. **Archives of Ophthalmology Journal**, v.117, n.10, p.1291-1297, 1999.

PLUMMER, C. E. The use of amniotic membrane transplantation for ocular surface reconstruction: a review and series of 58 equine clinical cases (2002-2008). **Veterinary Ophthalmology**, v. 12, n.1, p.17-24, 2009.

POWER, W. J.; NEVES, R. A. Anatomia e fisiologia da córnea. In: \_\_\_\_ **Córnea Clínica Cirúrgica**. 1a ed, São Paulo: Rocha. 1996, cap.1, p.3-15.

ROBERTS, S. J. **Obstetrícia veterinária y patología de la reproducción**. Buenos Aires: Editora Hemisfério Sur, 1979, p.50-53.

RONK, J. F.; RUIZ-ESMENJAUD, S.; OSORIO, M.; BACIGALUPE, M.; GOOSEY, J. D.; Limbal conjunctival autograftin a subacute alkaline corneal burn. **Cornea**, v.13, p.465-468, 1994.

SAMUELSON, D. A. Ophthalmic anatomy. In: GELLAT, K. N. **Veterinary Ophthalmology**, 3 ed, Baltimore: Lippincott Williams & Wilkins, 1999. Cap. 2, p.31-150.

SEKIYAMA, E.; NAKAMURA, T.; KUTIHARA, E.; COPEER, L. J.; FULLWOOD, N. J.; TAKAOKA, M. *et al.* Novel sutureless transplantation of bioadhesive-coated freeze-bried amniotic membrane for ocular surface reconstruction. **Investigative Ophthalmology & Visual Science**, v.48, n.4, p.1528-1534, 2007.



SIMMONDS, R. J.; HOLMBERG, S. D.; HURWITZ, R. L. Transmission of human immunodeficiency virus type 1 from a seronegative organ and tissue donor. **New England Journal of Medicine**, v.326, p.726-732, 1992.

SOUZA, M. S. B. Estudo comparativo entre a ceratoplastia lamelar em cães utilizando membranas amniótica e alantoamniótica alógenas preservadas em glicerina: avaliação clínica e morfológica. **Dissertação (Doutorado em Cirurgia)**. 2003. Faculdade de Medicina Veterinária e Zootecnia de São Paulo, USP, São Paulo, 2003.

SLATTER, D. Córnea e Esclera. In: SLATTER, D. **Fundamentos em Oftalmologia Veterinária**. 3ª ed. São Paulo: Roca, cap.11, p.283-338, 2005.

STADES, F. C.; BOEVÉ, M. H.; NEUMANN, W.; WYMAN, M. Aparelho lacrimal. In: \_\_\_\_\_. **Fundamentos de Oftalmologia Veterinária**. São Paulo: Manole, 1999, cap. 6, p. 54-63.

STADES, F. C.; BOEVÉ, M. H.; NEUMANN, W.; WYMAN, M. Aparelho lacrimal. In: \_\_\_\_\_. **Fundamentos de Oftalmologia Veterinária**. São Paulo: Manole, 1999, cap. 8, p. 89-102.

STADES, F. C.; BOEVÉ, M. H.; NEUMANN, W.; WYMAN, M. Aparelho lacrimal. In: \_\_\_\_\_. **Fundamentos de Oftalmologia Veterinária**. São Paulo: Manole, 1999, cap. 10, p. 107-126.

STARTUP, F. G. Corneal ulceration in the dog. **Journal of Small Animal Practice**, v.25, n.12, p.737-752, 1984.

TALMI, Y. P.; SIGLER, L.; INGE, E. Antibacterial properties of human amniotic membranes. **Placenta**, v.12, p.285-288, 1991.

TSENG, S. C. G.; ESPANA, E. M.; KAWAKITA, T.; PASCUALE, M. A. D.; LI, W.; HE, H.; LIU, T. S.; CHO, T. H.; GAO, Y. Y.; YEH, L. K.; LIU, C. Y. How does amniotic membrane work? **The ocular surface**, v.2, n.3, p.177-187, 2004.

TSENG, S. C. G.; PRABHASAWAT, P.; LEE, S.H. Amniotic membrane transplantation for conjunctival surface reconstruction. **American Journal of Ophthalmology**, v.124, n.6, p.765-774, 1997.

ZHONG, Y.; YE, W.; CHENG, Y.; SUN, J.; WANG, K. The effect of frozen storage for amniotic membrane ultrastructure. **Yan Ke Xue Bao**, v.17, n.4, p.202-205, 2001.