

# HEMIPELVECTOMIAS: TRATAMENTO, AVALIAÇÃO FUNCIONAL E PROGNÓSTICA DOS TUMORES PÉLVICOS

HEMIPELVECTOMIES: TREATMENT, FUNCTIONAL OUTCOME AND PROGNOSTIC OF THE PELVIC TUMORS

Valter Penna<sup>1</sup>, Eduardo Areas Toller<sup>1</sup>, Carla Aparecida Pinheiro<sup>2</sup>, Ricardo Gehrke Becker<sup>3</sup>

## RESUMO

**Objetivo:** Demonstrar a experiência de uma única instituição em hemipelvectomias internas sem reconstrução. Avaliar as cirurgias pélvicas preservadoras e as amputações interílio-abdominais e seu prognóstico. **Métodos:** 21 pacientes com tumores primitivos pélvicos submetidos à hemipelvectomia com ou sem preservação de membro. Sete foram tratados com hemipelvectomias externas (amputação) e 14 com internas, entre junho de 2004 e julho de 2009. A classificação cirúrgica utilizada foi a de Enneking para tumores pélvicos. O método de avaliação funcional foi o escore de ISOLS/MSTS. **Resultados:** A sobrevida dos pacientes em dois anos foi de 63,9%. A média de sobrevida do grupo todo foi de 43 meses. A avaliação funcional demonstrou que as hemipelvectomias preservadoras com ressecção do osso inominado obtiveram 12,5%, 62,5% e 25% de resultados ruins, bons e excelentes, respectivamente. Nos casos em que o osso inominado foi preservado, os resultados foram 16,7% e 83,3% bons e excelentes, respectivamente. **Conclusões:** A hemipelvectomia é procedimento pouco usual e causador de importante limitação funcional e comorbidades. A alternativa de ressecar a hemipelve sem reconstrução tem demonstrado resultados tão bons quanto a não-reconstrução. Os elevados custos médicos, além das possíveis complicações com uso de enxerto e próteses justificam a técnica empregada neste artigo. Nível de Evidência IV, Estudo de caso-controle.

**Descritores:** Hemipelvectomia. Neoplasias. Amputação. Tumores de partes moles. Taxa de sobrevida.

## ABSTRACT

**Objective:** To describe the experience of one single institution in internal hemipelvectomies without reconstruction and external hemipelvectomies. **Methods:** Twenty-one patients with primary tumors of the pelvic region underwent total hemipelvectomy, at Barretos Cancer Hospital, São Paulo, Brazil, between 2004 and July 2009. Of these, seven were treated with external hemipelvectomy (classic) and 14 with internal hemipelvectomy. Evaluation was done based on Enneking's surgical classification for internal hemipelvectomy. **Results:** Overall survival in two years was 63,9%. Median survival of 43 months. Functional outcomes demonstrated that procedures with inoininate bone resection reached 12,5%, 62,5% and 25% of bad, good and excellent results, respectively. When inoininate bone was preserved the results were 16,7% and 83,3% good and excellent, respectively. No endoprosthesis or bone graft reconstructions were done. **Conclusions:** Hemipelvectomy is an unusual procedure that is rarely performed because it is infrequently indicated and because of its high morbidity rate. In some reports, the morbidity rate has reached 77% of the cases. We did not perform any type of reconstruction or arthrodesis based on complications and the experience of good results with this method. Our results are similar to the main reports and are still subject of discussion by the oncologic surgeons. Level of evidence IV, Case-control study.

**Keywords:** Hemipelvectomy, Neoplasms, Amputation. Soft tissue neoplasms, Survival rates.

**Citação:** Penna V, Toller EA, Pinheiro CA, Becker RG. Hemipelvectomias: tratamento, avaliação funcional e prognóstica dos tumores pélvicos. Acta Ortop Bras. [online]. 2011;19(6):328-32. Disponível em URL: <http://www.scielo.br/aob>.

**Citation:** Penna V, Toller EA, Pinheiro CA, Becker RG. Hemipelvectomies: treatment, functional outcome and prognostic of the pelvic tumors. Acta Ortop Bras. [online]. 2011;19(6):328-32. Available from URL: <http://www.scielo.br/aob>.

## INTRODUÇÃO

Os ossos da região pélvica são localização comum de tumores malignos primitivos e lesões metastáticas.<sup>1</sup> Os tumores malignos mais comumente encontrados nessa região são, em ordem de frequência, o condrossarcoma, o sarcoma de Ewing e o osteossarcoma.<sup>2</sup> Sarcomas primários da pelve são considerados de pior prognóstico quando comparados aos localizados em ossos longos.<sup>3</sup>

Com o advento de novas drogas quimioterápicas, radioterapia e novos métodos de diagnóstico, como a tomografia computadorizada, a ressonância magnética, e as novas técnicas cirúrgicas, houve aumento do número de pacientes que foram submetidos às cirurgias com preservação de membros.<sup>2,4,5</sup>

A hemipelvectomia externa, também conhecida com amputação interílioabdominal, é o tratamento clássico para lesões pélvicas

Todos os autores declaram não haver nenhum potencial conflito de interesses referente a este artigo.

1- Hospital de Câncer de Barretos – Fundação Pio XII - Barretos, São Paulo, Brasil.

2- Hospital de Clínicas da Universidade Federal de Uberlândia - MG, Brasil.

3- Hospital de Clínicas de Porto Alegre - RS, Brasil.

Trabalho realizado no Hospital de Câncer de Barretos – Fundação Pio XII.

Correspondência: Carla Aparecida Pinheiro, Rua: Guajaras, 560, bairro Saraiva- Uberlândia, MG, Brasil .CEP: 38408-406. E-mail: [carlaapinheiro@hotmail.com](mailto:carlaapinheiro@hotmail.com)

Artigo recebido em 29/06/10, aprovado em 08/07/10.

e está historicamente associada a um pobre resultado funcional e psicológico. A literatura descreve um risco em torno de 50% a 80% de complicações relacionadas ao método, ou à doença, no seguimento da hemipelvectomy externa.<sup>6</sup>

O objetivo principal da cirurgia é a ressecção do tumor primário com margem oncológica, porém as cirurgias da região pélvica, apesar de todo o avanço na forma de abordagem e tratamento cirúrgico dos tumores malignos, apresentam uma taxa de recidiva em torno de 27% após o tratamento cirúrgico.<sup>7,8</sup>

A indicação de preservação de membro só é possível quando oferecer margem cirúrgica adequada, sem aumentar as chances de recidiva se comparada à amputação interílio-abdominal.<sup>2</sup>

A classificação cirúrgica de Enneking modificada para ressecções dos tumores pélvicos, utilizada neste artigo, é baseada na região do osso inominado ressecado, de posterior para anterior, dividindo as ressecções pélvicas em quatro tipos: Tipo I - ressecção do íliaco, Tipo II - ressecção periacetabular, Tipo III - ressecção dos arcos anteriores, Tipo IV - ressecção em bloco de todo o íliaco, também chamada Tipo I estendida. Os resultados funcionais distinguem-se quando a articulação fêmuro-acetabular é preservada ou ressecada. Cada tipo de hemipelvectomy é subdividido em quatro categorias, de acordo com a extensão da sua ressecção.<sup>3,4</sup> O objetivo deste estudo foi descrever a experiência do grupo de ortopedia oncológica do Hospital de Câncer de Barretos no tratamento dos tumores pélvicos, avaliar o prognóstico dos pacientes submetidos à hemipelvectomy, estratificar em resultados funcionais nos diferentes tipos de ressecção e determinar a morbidade e mortalidade associados ao método.

## MATERIAIS E MÉTODOS

Foi realizado estudo retrospectivo através de análise de prontuários de 21 pacientes entre novembro de 2004 e julho de 2009. Todos apresentavam em comum tumores pélvicos e haviam sido submetidos a hemipelvectomy interna ou externa na mesma instituição. Os casos de hemipelvectomy interna foram realizados sem reconstrução. Sete pacientes foram tratados com hemipelvectomy externa (clássica) e 14 com hemipelvectomy interna. As 21 peças de ressecção foram encaminhadas para análise anatomopatológica e apresentaram margens cirúrgicas livres.

O atendimento aos pacientes foi realizado por equipe assistencial multidisciplinar do Hospital de Câncer de Barretos.

Os pacientes portadores de osteossarcoma foram submetidos a tratamento quimioterápico pré e pós-operatório quando indicado, conforme o protocolo do Grupo Brasileiro para Tratamento do Osteossarcoma (GBT0). A maioria dos indivíduos portadores de condrossarcoma foram submetidos apenas à cirurgia com margem ampla, sem quimioterapia, devido às peculiaridades da histologia tumoral. Os portadores de fibrohistiocitoma maligno ósseo foram incluídos em protocolos semelhantes aos de osteossarcoma, porém com períodos de tratamento e doses menores de quimioterapia de acordo com a faixa etária.

A avaliação funcional foi baseada no escore da MSTS como proposta por Enneking *et al.*<sup>4</sup> O escore é baseado em seis variáveis (dor, função, aceitação emocional, uso de sustentação como bengalas ou muletas, deambulação e marcha) sendo a cada um atribuídos no máximo 5 pontos. O somatório total pode ir até 30 pontos. O número de pontos do paciente é então dividido pelo valor máximo (30 pontos). Encontra-se, então, uma porcentagem que é expressa da seguinte forma: excelente (67% -100%), bom (50%-66%) e ruim (<50%) de acordo com um seguimento de no mínimo seis meses de pós-operatório. Todos pacientes foram orientados a permane-

cerem sem carga no pós-operatório por período entre 60 a 90 dias e incluídos em programa de reabilitação motora e proprioceptiva.

A análise dos dados foi realizada utilizando o software SPSS (*Statistical Package for the Social Sciences*) versão 17.0. As variáveis contínuas foram descritas através de média e desvio padrão e as variáveis categóricas foram descritas através de frequências absolutas e relativas. Para comparar as variáveis contínuas foi utilizada a Análise de Variância (ANOVA) *one-way* e para comparar as variáveis categóricas foi aplicado o teste qui-quadrado de Pearson. Para estimar a probabilidade de sobrevivência foi utilizado o método de Kaplan-Meier e para a comparação das curvas de sobrevida, o teste qui-quadrado de log-rank foi aplicado. O nível de significância estatística considerado foi de 5% ( $p \leq 0,05$ ).

## RESULTADOS

A amostra foi constituída por 21 pacientes com tumores da bacia e idade média de 38,1 anos ( $\pm 18,4$ ) variando de 13 a 68 anos. A preponderância foi do sexo masculino (65%), nos estágios IIB e III (66,7%) e diagnóstico de Osteossarcoma (47,6%). O tempo médio de seguimento foi de 24,8 meses ( $\pm 15,1$ ) com variação entre 2 e 60 meses.

Apenas cinco pacientes (23,8%) apresentaram complicações pós-cirúrgicas, como necrose de pele e infecção superficial. Entre estes, apenas dois necessitaram reintervenção cirúrgica com debridamento e limpeza.

Do ponto de vista oncológico, as hemipelvectomias internas foram realizadas com intenção curativa. De acordo com a classificação cirúrgica de Enneking para hemipelvectomias internas, as ressecções foram do tipo I em quatro pacientes, do tipo II em três pacientes, duas ressecções foram do tipo III, três do tipo IV e duas do tipo I + II. O tempo médio de cirurgia foi de três horas e quinze minutos (90 - 300 minutos). A caracterização da amostra é apresentada na Tabela 1.

A Tabela 2 apresenta a situação dos pacientes na amostra total e por tipo de cirurgia. Observamos pior prognóstico nas hemipelvectomias externas, e melhor nas internas do tipo I e III.

Agrupamos as cirurgias em três grupos com intuito de identificar os resultados funcionais baseados em critérios anatômicos de ressecção envolvendo ou não o osso inominado. Os grupos foram divididos da seguinte forma: hemipelvectomias do tipo I e III formaram o primeiro grupo, onde a articulação fêmuro-acetabular foi preservada; as hemipelvectomias do tipo II, IV e I+II formaram o segundo grupo; e as hemipelvectomias externas o terceiro grupo. A caracterização dos grupos está descrita na Tabela 3.

Observamos diferença estatisticamente significativa entre os tipos de hemipelvectomy e a progressão da doença ( $p=0,030$ ) e óbito ( $p=0,020$ ). Em termos de prognóstico, ou seja, considerando-se como desfecho óbito e atividade da doença, as hemipelvectomias internas do tipo I e III foram melhor que as externas.

Dos 14 pacientes submetidos à hemipelvectomy interna, apenas dois foram a óbito por progressão ou atividade da doença. O primeiro óbito foi registrado seis meses após a cirurgia e o segundo após dois anos. Doze pacientes estão vivos (85%) e 10 deles permanecem em remissão oncológica (71,4%). Apenas dois pacientes necessitaram de UTI após a cirurgia (4,3%), sendo que um apresentava doença não oncológica pulmonar, e o outro, previamente hígido, porém evoluiu com infecção do trato urinário alto e febre.

O resultado funcional dos pacientes com cirurgia preservadora de membro foi avaliado após dois meses da ressecção, repetido ao completar seis meses e, finalmente, quando atingido um ano. Foi baseado no Sistema de Avaliação Funcional padronizado por Enneking *et al.*<sup>9</sup> e validado pela *Musculoskeletal Tumor Society* (MSTS).

Pacientes submetidos às hemipelvectomias internas com ressecção do osso inominado, como as do tipo IV, II e I+II, apresentaram resultados funcionais inferiores às que preservaram a articulação coxo-femoral. A avaliação funcional demonstrou que as hemipelvectomias internas com ressecção do osso inominado obtiveram 12,5%, 62,5% e 25% de resultados ruins, bons e excelentes, respectivamente. (Figuras 1 e 2) Nos casos onde o osso inominado foi preservado, os resultados foram 16,7% e 83,3% bons e excelentes, respectivamente. (Figura 3) Reiteramos que não foram realizadas reconstruções com próteses ou enxerto estrutural. Apesar de não realizarmos nenhum tipo de reconstrução, obtivemos resultados funcionais animadores para as ressecções pélvicas. Os indivíduos submetidos às cirurgias mais limitantes

**Tabela 1. Caracterização da amostra.**

Características*	n=21
<b>Idade (anos)</b>	38,1 18,4
<b>Sexo - n=20</b>	
Masculino	13 (65,0)
Feminino	7 (35,0)
<b>Diagnóstico</b>	
Osteossarcoma	10 (47,6)
Condrossarcoma	6 (28,6)
TGC	2 (9,5)
Leiomiossarcoma	1 (4,8)
FHM	2 (9,5)
<b>Estágio</b>	
IIA	3 (14,3)
IIB	8 (38,1)
III	6 (28,6)
B2	2 (9,5)
B3	2 (9,5)
<b>Tipo de cirurgia</b>	
I	4 (19,0)
II	3 (14,3)
III	2 (9,5)
IV	3 (14,3)
I + II	2 (9,5)
Externa	7 (33,3)

\*Os dados são descritos por média ± desvio padrão (variáveis quantitativas) ou por nº de pacientes (%) para as variáveis qualitativas.

**Tabela 3. Associação das variáveis em estudo com o tipo de cirurgia.**

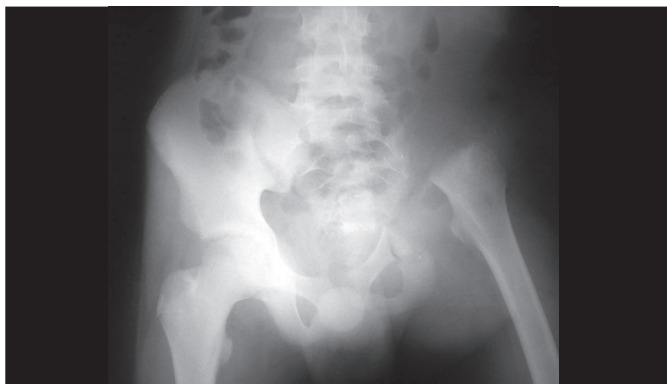Características	I / III (n=6)	II / IV / I+II (n=8)	Externas (n=7)	p
<b>Idade (anos)</b>	41,7 9,9	27,9 18,0	46,6 20,8	0,120*
<b>Sexo - n=20</b>				
Masculino	6 (100)	2 (28,6)	5 (71,4)	0,024**
Feminino	0 (0,0)	5 (71,4)	2 (28,6)	
<b>Diagnóstico</b>				
Osteossarcoma	2 (33,3)	4 (50,0)	4 (57,1)	0,365**
Condrossarcoma	2 (33,3)	3 (37,5)	1 (14,3)	
TGC	1 (16,7)	1 (12,5)	0 (0,0)	
Leiomiossarcoma	1 (16,7)	0 (0,0)	0 (0,0)	
FHM	0 (0,0)	0 (0,0)	2 (28,6)	
<b>Estágio</b>				
IIA	2 (33,3)	1 (12,5)	0 (0,0)	0,133**
IIB	1 (16,7)	3 (37,5)	4 (57,1)	
III	0 (0,0)	3 (37,5)	3 (42,9)	
B2	2 (33,3)	0 (0,0)	0 (0,0)	
B3	1 (16,7)	1 (12,5)	0 (0,0)	
<b>Doença ativa</b>				
Sim	0 (0,0)	4 (50,0)	5 (71,4)	0,030**
Não	6 (100)	4 (50,0)	2 (28,6)	
<b>Óbito</b>				
Sim	0 (0,0)	2 (25,0)	5 (71,4)	0,020**
Não	6 (100)	6 (75,0)	2 (28,6)	
<b>Escala Funcional* (MSTS)</b>				
Ruim	0 (0,0)	1 (12,5)	-	0,092**
Bom	1 (16,7)	5 (62,5)	-	
Excelente	5 (83,3)	2 (25,0)	-	

\* Análise de Variância (ANOVA) one-way; \*\* teste qui-quadrado de Pearson.

**Tabela 2. Situação dos pacientes após o tratamento na amostra total e por tipo de cirurgia.**

Variáveis	Amostra total n (%)	Tipo I (n=4) n (%)	Tipo II (n=3) n (%)	Tipo III (n=2) n (%)	Tipo IV (n=3) n (%)	Tipo I+II (n=2) n (%)	Externa (n=7) n (%)
<b>Escala Funcional* (MSTS)</b>							
Ruim	1 (7,1)	0 (0,0)	0 (0,0)	0 (0,0)	1 (33,3)	0 (0,0)	-
Bom	6 (42,9)	1 (25,0)	2 (66,7)	0 (0,0)	1 (33,3)	2 (100)	-
Excelente	7 (50,0)	3 (75,0)	1 (33,3)	2 (100)	1 (33,3)	0 (0,0)	-
<b>Doença Ativa</b>							
Sim	9 (42,9)	0 (0,0)	2 (66,7)	0 (0,0)	1 (33,3)	1 (50,0)	5 (71,4)
Não	12 (57,1)	4 (100)	1 (33,3)	2 (100)	2 (66,7)	1 (50,0)	2 (28,6)
<b>Óbito</b>							
Sim	7 (33,3)	0 (0,0)	0 (0,0)	0 (0,0)	1 (33,3)	1 (50,0)	5 (71,4)
Não	14 (66,7)	4 (100)	3 (100)	2 (100)	2 (66,7)	1 (50,0)	2 (28,6)

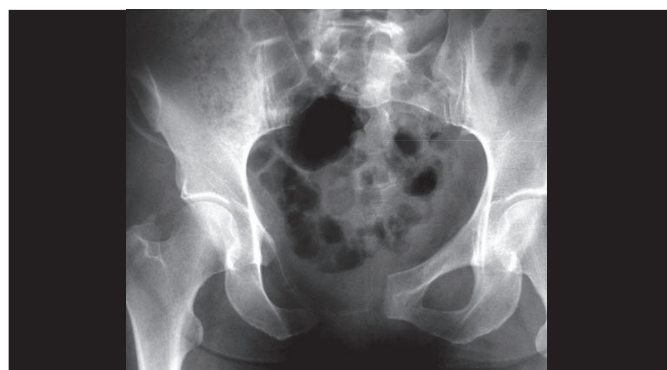\* não foi observado nas cirurgias externas (n=14).



**Figura 1.** Radiografia controle pós-operatória de bacia mostrando a ressecção de toda a hemibacia esquerda e a adaptação do membro inferior na deambulação com o sacro.



**Figura 2.** Avaliação funcional com resultado excelente com 4 anos de pós-operatório.



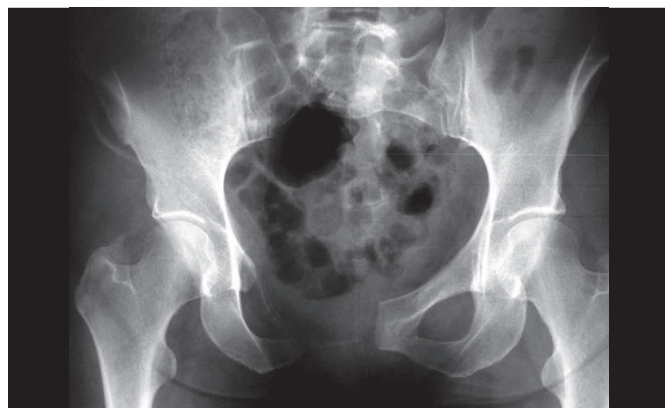**Figura 3.** Radiografia pós-operatória de hemipelvectomia mostrando a ressecção da sínfise púbica e ramos púbicos.

funcionalmente como às hemipelvectomias internas do tipo I+II, II e IV surpreenderam positivamente, retornando às atividades diárias com boa aceitação emocional.

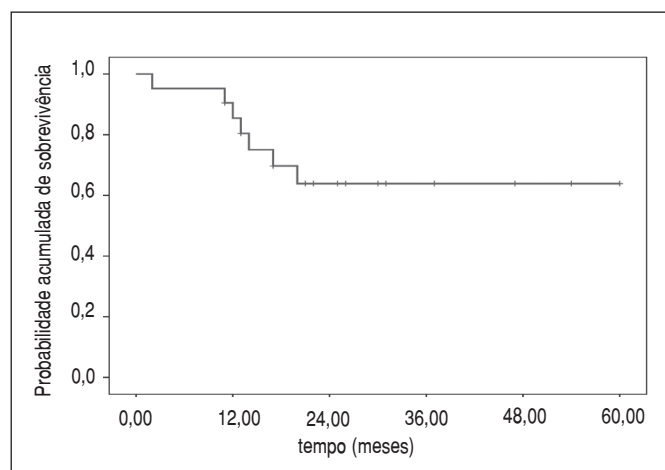
A indicação de amputação interílioabdominal foi baseada nas dimensões do tumor, invasão de partes moles e feixe vâsculo-nervoso. Pacientes em que os exames de imagem e a análise clínica não oferecerem margem de segurança para preservação foram amputados. (Figura 4) Os sete casos amputados apresentavam inviabilidade de preservação, sendo que os resultados em termos de prognóstico também foram piores. Dois

pacientes amputados necessitaram de UTI (28 %) no pós-operatório imediato devido a complicações cardiorrespiratórias.

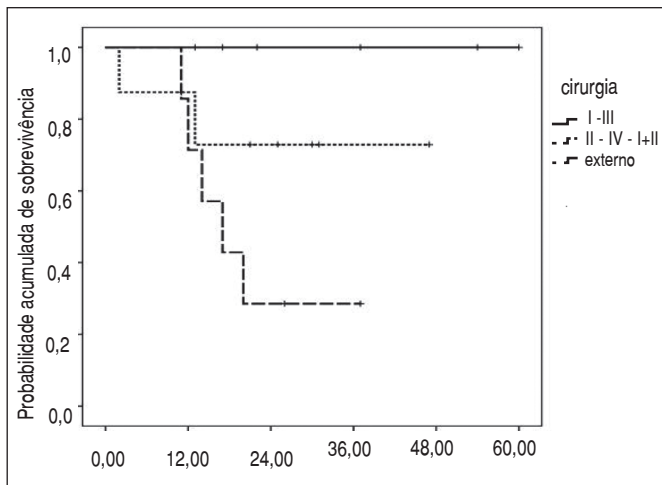
A curva de sobrevida, através do método de Kaplan-Meier, da amostra total de pacientes é apresentada na Figura 5. A chance de sobrevida dos pacientes foi de 85,4% (IC 95%: 70,1% a 100%) e 63,9% (IC 95%: 42,3% a 85,5%) em 12 e 24 meses, respectivamente. A média de sobrevida do grupo todo foi de 43 meses (IC 95%: 32,9 a 53,2). Observamos diferenças importantes entre os grupos hemipelvectomias que devem ser destacadas. No grupo de hemipelvectomias do tipo I / III a chance de sobrevida foi de 100%, não sendo possível calcular o intervalo de confiança, pois não houve nenhum óbito neste grupo. No grupo de cirurgias dos tipos II, IV e I+II, a chance de sobrevida em um ano foi de 87,5% (IC 95%: 64,6% a 100%), em dois anos de 72,9% (IC 95%: 40,6% a 100%) e em cinco anos a probabilidade foi a mesma dos dois anos. No entanto, no grupo de hemipelvectomias externas a chance de sobrevida em um ano foi de 71,4% (IC 95%: 37,9% a 100%), decaindo para 28,6% (IC 95%: 0% a 62,1%) em dois anos. A probabilidade em cinco anos também foi idêntica a dos dois anos. (Figura 6) Quando avaliado o tempo de sobrevida pela atividade da doença (Figura 7), houve diferença estatisticamente significativa ( $p < 0,001$ ). Os pacientes com a doença ativa, também chamada de progressão da doença, tiveram chance de sobrevida de 66,7% (IC 95%: 35,9% a 97,4%)



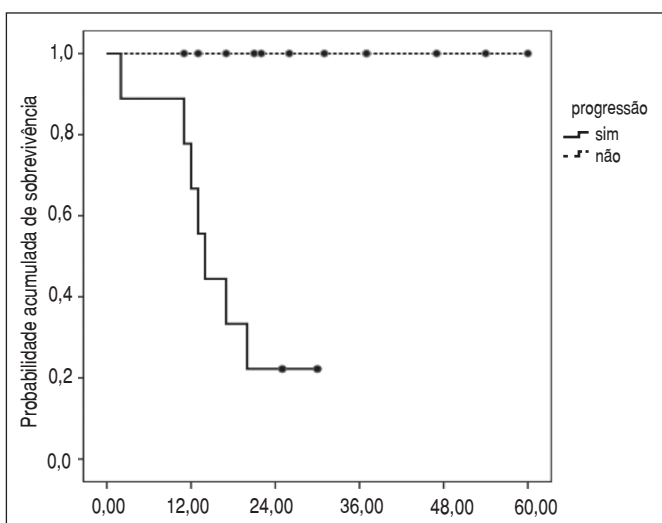
**Figura 4.** Ressonância magnética de paciente com tumor envolvendo a hemibacia direita com biópsia confirmando diagnóstico de sarcoma osteogênico.



**Figura 5.** Análise de sobrevivência, através da curva de Kaplan-Meier, da amostra de 21 pacientes.



**Figura 6.** Análise de sobrevivência, através da curva de Kaplan-Meier, dos pacientes com tumores da bacia por grupo de cirurgias.



**Figura 7.** Análise de sobrevivência, através da curva de Kaplan-Meier, dos pacientes com tumores da bacia por atividade da doença.

e 22,2% (IC 95%: 0% a 49,4%) em 12 e 24 meses, respectivamente. Em cinco anos novamente a chance de sobrevivida foi a mesma dos dois anos. Estes valores já eram esperados, pois é consenso na literatura mundial que o prognóstico está intimamente relacionado à progressão da doença.

## DISCUSSÃO

A hemipelvectomy interna oferece ao paciente portador de lesão pélvica melhor função e menor prevalência de complicações pós-cirúrgicas, quando comparada à hemipelvectomy clássica. A opção de reconstruir ou não o anel pélvico com uso de enxerto estrutural ou endoprótese depende da experiência do cirurgião e de sua equipe. Não há consenso na literatura quanto ao que seria melhor em termos de resultados funcionais e complicações quando comparados os métodos de ressecção com e sem reconstrução. O'Connor e Sim *et al.*<sup>10</sup> compararam o uso de técnica de artrodese a não reconstrução do anel pélvico e encontraram melhores resultados a favor da artrodese. No entanto, Hillmann *et al.*<sup>11</sup> encontraram 37% de maus resultados em reconstruções com endopróteses e amputações contra 79% de bons resultados quando não realizada reconstrução. O custo do tratamento também tem se mostrado elevado em casos onde se opta por reconstrução devido às complicações e preço de implantes. Complicações frequentemente identificadas em reconstruções são a fratura do enxerto ósseo, infecção, soltura do implante protético e pseudoartroses. Nos pacientes submetidos à hemipelvectomy sem reconstrução observamos maior discrepância de membros quando realizada ressecção do osso inominado que em média atinge 6 a 10 cm como descrito na maioria dos artigos.<sup>12</sup>

Os resultados funcionais de nosso grupo nas hemipelvectomias sem reconstrução encorajam o cirurgião ortopedista oncológico a executar o procedimento. Identificamos baixas taxas de infecção (23,8%) e, sem dúvidas, menor custo operacional. O tempo de execução da cirurgia sem a necessidade de reconstruir também foi menor, em torno de 3 horas e 15 minutos de média. As complicações decorrentes de reconstruções com autoenxertos, aloenxertos, placas e endopróteses não justificam o ganho funcional ou psicológico em nossa opinião.

A sobrevivência dos pacientes portadores de tumores pélvicos em nossa instituição é muito semelhante aos demais trabalhos publicados em nível nacional.<sup>12</sup> A peculiaridade de nosso hospital em receber pacientes de estados do Brasil que não oferecem adequado suporte assistencial à saúde piora o prognóstico e dificulta a indicação de cirurgias preservadoras. Por este motivo, 1/3 dos nossos pacientes foram submetidos à desarticulação da hemipelve.

## CONCLUSÃO

Somos favoráveis às hemipelvectomias sem reconstrução, independente do envolvimento do osso inominado pela doença. Os nossos resultados falam a favor desta afirmação, sendo que o objetivo de demonstrar as vantagens da hemipelvectomias sem reconstrução foram atingidos.

## REFERÊNCIAS

- Malawer MM, Sugarbaker PH. Musculoskeletal cancer surgery. Treatment of sarcomas and allied diseases. Dubai: Kluwer Academic Publishers; 2001.
- Lopes A, Penna V, Rossi BM, Chung WT, Tanaka MH. Hemipelvectomy total interna no tratamento dos tumores malignos da região pélvica. *Rev Bras Ortop.* 1994;29:11-2.
- Campanacci M, Capanna R. Pelvic resections: the Rizzoli Institute experience. *Orthop Clin North Am.* 1991;22:65-86.
- Enneking WF. Limb salvage in musculoskeletal oncology. New York: Churchill-Livingstone; 1987.
- Nielsen HK, Veth RP, Oldhoff J, Koops HS, Scales JT. Resection of a peri-acetabular chondrosarcoma and reconstruction of the pelvis. A case report. *J Bone Joint Surg Br.* 1985;67:413-5.
- Beck LA, Einertson MJ, Winemiller MH, DEPompolo RW, Hoppe KM, Sim FF. Functional outcomes and quality of life after tumor-related hemipelvectomy. *Phys Ther.* 2008;88:916-27.
- Enneking WF, Dunham WK. Resection and reconstruction for primary neoplasms involving the innominate bone. *J Bone Joint Surg Am.* 1978;60:731-46.
- Healey JH, Lane JM, Marcove RL, Duane K, Otis JC. Resection and reconstruction of periacetabular malignant and aggressive tumors. In: Yamamoto T. New developments for limb salvage in musculoskeletal tumors. Tokyo: Springer Verlag; 1989. p. 443-50.
- Enneking WF, Dunham W, Gebhardt MC, Malawar M, Pritchard DJ. A system for the functional evaluation of reconstructive procedures after surgical treatment of tumors of the musculoskeletal system. *Clin Orthop Relat Res.* 1993;(286):241-6.
- Babis GC, Sakellariou VI, O'Connor MI, Hanssen AD, Sim FH. Proximal femoral allograft-prosthesis composites in revision hip replacement: a 12-year follow-up study. *J Bone Joint Surg Br.* 2010;92:349-55.
- Hillmann A, Hoffmann C, Gosheger G, Rödl R, Winkelmann W, Ozaki T. Tumors of the pelvis: complications after reconstruction. *Arch Orthop Trauma Surg.* 2003;123:340-4.
- Lackman RD, Crawford EA, Hosalkar HS, King JJ, Ogilvie CM. Internal hemipelvectomy for pelvic sarcomas using a T-incision surgical approach. *Clin Orthop Relat Res.* 2009;467:2677-84.