

Avaliação de dois diferentes fios de sutura para Colopexia incisional laparoscopia em cães. Estudo experimental

Evaluation of two different sutures for incisional laparoscopic Colopexy in dogs. A experimental study

Marcelo Veloso BRUN¹;
Ney Luis PIPPI¹;
Carlos Afonso de Castro
BECK¹;
Emerson Antônio
CONTESINI¹;
Rosecler Alves PEREIRA¹;
Rafael STEDILE¹;
Adamas Tassinari
BONFADA¹;
Ângela Ilha BORDIN¹;
SILVA, T.F.¹;
COLUMÉ, L.M.¹;
GOMES, K.¹;
VIEIRA JUNIOR, A.R.P.¹

1- Faculdade de Agronomia e Medicina Veterinária, Hospital Veterinário,
Universidade de Passo Fundo, Passo Fundo - RS

Resumo

Com o objetivo de descrever técnica laparoscópica para a realização de colopexia em cães, comparando os resultados de dois distintos fios de sutura, os autores utilizaram 10 animais separados em dois grupos de igual número (GV e GP). Nos do GV, a colopexia foi realizada com fio de poliglactina 910 3-0, enquanto no GP empregou-se polipropileno de igual espessura. Para o procedimento, os caninos foram posicionados em decúbito dorsal e submetidos a pneumoperitônio com CO₂ na pressão de 12mmHg. Foram introduzidos quatro trocartes, dois de 5mm e dois de 10mm, nas regiões umbilical, lateral direita e esquerda. O cólon descendente foi apreendido com pinça Babcock e submetido a incisão seromuscular de 2,5cm na superfície antimesentérica. Procedeu-se a incisão semelhante no músculo transversal abdominal, paralelamente à linha alba. As margens correspondentes das feridas do intestino e da musculatura abdominal foram aposicionadas com suturas contínuas simples. No 14º dia pós-operatório, os caninos foram submetidos a laparoscopia para as avaliações da cavidade peritoneal e das aderências produzidas, bem como para as coletas de biópsias. Constatou-se permanência da colopexia em todos os animais e a fixação do omento na região da sutura em 60% e 100% dos representantes do GV e do GP, respectivamente. Ambos os fios demonstraram adequabilidade; contudo, a sutura foi realizada mais facilmente com a poliglactina 910, graças à sua menor “memória”. Na histologia, observou-se que a deposição de tecido conjuntivo foi semelhante entre os grupos, sendo que em todos os casos o colágeno apresentava-se maturo. Pode-se concluir que a técnica laparoscópica proposta é adequada para a realização de colopexias em cães.

Palavras-chave:

Cirurgia laparoscópica animal.
Videolaparoscopia.
Colopexia.
Cães.

Correspondência para:

MARCELO VELOSO BRUN
Faculdade de Agronomia e Medicina
Veterinária
Hospital Veterinário
Universidade de Passo Fundo
Campus I – Bairro São José
BR 285 – km 171, Caixa Postal 611/631
99001-970 - Passo Fundo – RS
mbrun@upf.tche.br

Recebido para publicação: 07/05/2003
Aprovado para publicação: 18/05/2004

Introdução

Prolapso retal é a protrusão de uma ou mais camadas do reto, com inversão, através do orifício anal, podendo ser classificado como parcial, quando somente a mucosa está envolvida, ou completo, situação em que toda a circunferência do órgão e todas as suas camadas estão prolapsadas.^{1,2} Nos casos em que a mucosa está viável, realizam-se redução manual e aplicação de sutura em bolsa de tabaco no ânus.¹ Quando não se consegue reposicionar a massa protruída e inexistente a viabilidade tecidual, indicam-se a ressecção e anastomose retais.³ Para os animais que possuem tecido viável e a redução do prolapso torna-se difícil, em casos de protrusão extensa, ou após duas ou três tentativas mal-sucedidas de tratamento com a sutura de retenção, deve-se realizar a colopexia abdominal.⁴

Por meio desse procedimento, promove-se aderência permanente entre as superfícies serosas do órgão e da parede abdominal, a fim de se evitar movimentos caudais do cólon e do reto.² Para tanto, existem numerosas técnicas descritas, sendo que a maioria se encontra em livros-textos de cirurgia.⁵ Alguns autores preferem suturas com ou sem prévia escarificação das camadas serosas do cólon e da parede abdominal^{1,3,4}, enquanto outros procuram promover incisões nesses tecidos com posterior sutura entre as bordas correspondentes.^{2,5}

Apesar de os métodos incisionais e não incisionais demonstrarem ser igualmente efetivos na obtenção de fixação permanente do cólon à parede abdominal em cães², foi comprovado, em estudo envolvendo gastropexia, que por meio do procedimento incisional se obtêm aderências cirúrgicas firmes com infiltração mais profunda de tecido conjuntivo.⁶ Considerando esse aspecto, aliado aos bons resultados que a cirurgia laparoscópica tem demonstrado em humanos⁷ e caninos^{8,9}, procurou-se testar técnica incisional de colopexia em cães saudáveis e comparar os resultados obtidos com a utilização de dois distintos fios de sutura, no

que se refere aos resultados trans e pós-operatórios e as características histológicas das aderências produzidas.

Materiais e Métodos

Foram utilizados 10 cães, sem raça definida, dois machos e oito fêmeas, com peso médio de $17,9 \pm 5,3$ kg, separados aleatoriamente em dois grupos de igual número, denominados GV e GP. Nos animais do GV, as colopexias foram realizadas com fio de poliglactina 910 3-0 (Vicryl[®], Ethicon, SP), enquanto, no GP, com polipropileno (Prolene[®], Ethicon, SP) de espessura semelhante.

Como medicação pré-anestésica, os cães receberam, por via intramuscular (IM), a associação de maleato de acepromazina (Aceprom 1%[®], Univet, SP), $0,1 \text{ mg.kg}^{-1}$, e citrato de fentanila (Fentanil[®], Cristália, SP), 5 mg.kg^{-1} . Decorridos 15 minutos, realizou-se a indução anestésica com tiopental sódico (Thiopental[®], Cristália, SP), 10 mg.kg^{-1} , via intravenosa (IV). A manutenção foi obtida com halotano em O_2 a 100%, administrado em circuito semifechado, por meio de vaporizador universal. Trinta minutos antes do procedimento, aplicou-se ampicilina sódica (Ariston, SP), 30 mg.kg^{-1} , IV. Durante todo o período transoperatório foi administrado citrato de fentanila a cada 45 minutos, na dose e pela via previamente descritas.

Posteriormente à tricotomia e à antiseptia, mantendo-se o animal em decúbito dorsal, realizou-se incisão de pele e tecido subcutâneo na linha média ventral, a 2 cm distais da cicatriz umbilical. Esses tecidos foram apreendidos em conjunto com o folheto externo da bainha do músculo reto abdominal com duas pinças de Backhaus, posicionadas paralelamente às margens da ferida operatória. Com as pinças tracionadas, procedeu-se à introdução da agulha de Veress (Karl Storz[®], RJ). A verificação do correto posicionamento da agulha foi obtida a partir dos testes sugeridos por Richter.¹⁰ A cavidade peritoneal foi insuflada com CO_2 a 5% até

alcançar a pressão de 12mmHg.

No local da agulha, introduziu-se trocarte permanente de 10mm (Trocarte Edlo®, RS), que serviu de conduto para a passagem do endoscópio rígido (Endoscópio Hopkins® Karl Storz, RJ) acoplado à microcâmera (Telecam-DX® Karl Storz) e à fonte de luz (Fonte de luz halógena 250 Karl Storz®, RJ). Sob visualização direta, outros três trocartes, dois de 5mm e um de 10mm, foram introduzidos na parede abdominal lateral direita e esquerda. Através do trocarte lateral direito de 10mm, inseriu-se na cavidade pinça Babcock (Endo Babcock Autosuture®, Somerville, N.J.), que permitiu a manipulação do cólon descendente e a escolha do melhor local para a incisão na sua superfície antimesentérica. Considerando um marcador plástico de 2,5cm de comprimento, realizou-se incisão de mesmo tamanho nas camadas serosa e muscular do cólon com tesoura de Metzenbaum (Edlo®, RS). Por meio de divulsão com o mesmo instrumental, foi possível aprofundar a lesão até a submucosa. O sítio de colopexia foi escolhido mantendo-se o intestino grosso tracionado contra a parede abdominal esquerda. Na seqüência, realizou-se incisão paralela à linha alba, abrangendo o peritônio parietal e o músculo transversal do abdome.

As margens correspondentes das feridas produzidas no cólon e na parede abdominal foram mantidas aproximadas com a pinça Babcock, enquanto se utilizou porta-agulhas (Edlo®, RS) para a aplicação das suturas contínuas simples com fio de poliglactina 910 ou propileno, conforme o grupo. Inicialmente, as bordas laterais das feridas foram aposicionadas e, na seqüência, as mediais (Figura 1), sempre evitando a penetração da agulha através da luz do órgão.

Para a verificação da ausência de hemorragia, realizou-se a desinsuflação parcial da cavidade até se alcançar a pressão de 5mmHg. Após a drenagem do pneumoperitônio, os trocartes foram removidos e as feridas operatórias ocluídas com náilon monofilamentar 2-0 (Mononailon

Ethilon®, Ethicon, SP) em um ou dois planos, sendo a lesão produzida para o trocarte de 5mm suturada em único plano. Na camada muscular, empregou-se padrão de Sultan, enquanto, na pele, o isolado simples. Acompanharam-se os animais por um período de 14 dias, ao final do qual foram submetidos à laparoscopia para as avaliações da cavidade peritoneal e da aderência produzida, bem como para a coleta de uma amostra da região para exame histopatológico.

Para a realização das biópsias os animais foram posicionados em decúbito dorsal, sendo a cavidade insuflada com CO₂ por meio da técnica aberta, conforme descrevem Kolata e Freeman.¹¹ Foram empregados três trocartes, dois de 10mm e um de 5mm, distribuídos nas regiões umbilical, lateral direita e lateral esquerda. Com o auxílio de pinça Maryland (Edlo®, RS) e tesoura de Metzenbaum, removeu-se fragmento da porção medial da colopexia. O material de biópsia incluiu a musculatura da parede abdominal, o tecido da região de aderência e as camadas serosa e muscular do cólon. Na ocorrência de perfuração da mucosa, realizou-se sutura intracorpórea da camada submucosa, em padrão Lembert contínuo, e omentopexia. A oclusão das feridas operatórias seguiu o método previamente descrito. Após a biópsia, os cães

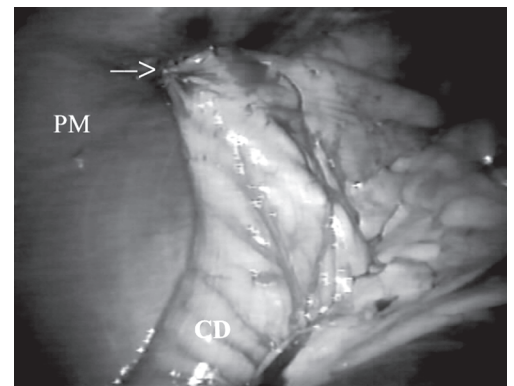


Figura 1

Aspecto final da colopexia incisional laparoscópica. A seta identifica o local de fixação do cólon descendente (CD) na parede muscular (PM)

foram acompanhados pelo período de sete dias.

Na avaliação das colopexias, consideraram-se a viabilidade da técnica proposta, o tempo cirúrgico total, o tempo necessário para a realização da sutura intracorpórea, o número de punções com a agulha de Veress para o estabelecimento do pneumoperitônio e as lesões decorrentes da introdução da agulha e/ou de trocartes. Os materiais coletados foram mantidos em solução de formaldeído a 10% tamponado e posteriormente corados com hematoxilina-eosina e tricrômico de Masson. Na histopatologia, analisou-se a presença de bactérias, células inflamatórias, vascularização, tecido conjuntivo e sua infiltração na musculatura esquelética. Todas as características, exceto as relacionadas à presença de bactérias, foram tabuladas de 0 a +++, correspondendo 0 a ausência e +, ++ e +++ a pequena, moderada ou acentuada presença da característica, respectivamente. Os tempos foram comparados pelo teste T de Student, e os resultados da histologia, pelo Mann-Whitney U-test, sendo em ambos os casos as diferenças consideradas significativas quando $p \leq 0,05$.

Resultados

Em todos os cães foi possível realizar as colopexias com a técnica proposta. O número de trocartes, o posicionamento destes e os instrumentais utilizados se mostraram apropriados. O tempo cirúrgico foi de $78,6 \pm 8,9$ min e $77,2 \pm 14,8$ min para GV e GP, respectivamente. Em todos os procedimentos, a aplicação das suturas unindo o intestino com a parede abdominal foi a etapa mais demorada, necessitando de $39,4 \pm 13,8$ min (GV) e $40,6 \pm 12,9$ min (GP) para a sua realização. O tempo cirúrgico total e o necessário para a confecção das suturas não demonstraram diferenças significativas entre os grupos ($p=0,86$ e $p=0,89$, respectivamente).

Como complicações transoperatórias, ocorreram a punção de baço com a agulha de Veress em um cão do GV e enfisema de

omento em um animal do GP. Com exceção do segundo animal citado, no qual foram realizadas duas introduções da agulha, o pneumoperitônio foi produzido a partir de única punção.

Quanto à colopexia propriamente dita, a sutura de aposição das bordas laterais das feridas produzidas no cólon e na parede abdominal demonstrou maior dificuldade técnica em relação à das bordas mediais. O fio de poliglactina 910 apresentou melhor maleabilidade, facilitando a aplicação dos nós cirúrgicos.

No segundo procedimento laparoscópico, constatou-se a manutenção da colopexia em todos os animais e ausência de sintomas de peritonite. A situação mais comumente observada foi a aderência do omento maior ao local de fixação do cólon, ocorrendo em 60% dos cães do GV e em 100% dos representantes do GP. Nesse último grupo, também se observou aderência do epíloon à parede abdominal e às feridas operatórias produzidas para a introdução do primeiro e do segundo trocartes, sendo que cada uma dessas situações ocorreu em um animal diferente. Um dos cães do GV supracitados também apresentou aderência do ligamento largo no sítio de colopexia. Ainda outro animal desse mesmo grupo possuía o omento aderido em um segmento do intestino delgado.

A laparoscopia demonstrou ser ferramenta adequada para a avaliação das colopexias. Para o procedimento de biópsia foram necessários $42,2 \pm 17,2$ min, sendo que as coletas propriamente ditas foram obtidas em tempo médio de $12,0 \pm 2,4$ min. A única complicação transoperatória observada foi perfuração da camada mucosa do colón em animal do GP, sem extravasamento de conteúdo fecal para a cavidade. Não ocorreram complicações durante o período de avaliação pós-biópsia.

No exame histológico, constatou-se em todos os caninos a ocorrência de reação inflamatória predominantemente mononuclear, sendo esta mais acentuada no GV. Nesse grupo, a inflamação localizava-se

principalmente ao redor dos fios de sutura, observando-se a presença de granuloma em três dos cinco animais. A vascularização também foi maior nos cães submetidos à sutura do cólon com fio de poliglactina 910. Os parâmetros de reação inflamatória e de vascularização não demonstraram diferenças significativas entre os grupos ($p=0,09$ e $p=0,15$, respectivamente). Em nenhuma das amostras foram encontradas bactérias. A deposição de tecido conjuntivo foi semelhante entre os grupos ($p=0,31$); contudo, nos animais do GV, este se mostrava menos infiltrado na musculatura esquelética ($p=0,01$) e mais organizado. Por meio do tricrômico de Masson, evidenciou-se coloração esverdeada das fibras de colágeno em todos os animais.

Discussão

O pneumoperitônio foi estabelecido por meio da introdução da agulha de Veress na linha média ventral, seguindo as técnicas de Boccasanta et al.¹² para retopexias em humanos e de Brun et al.⁸ e Pietrafitta et al.¹³ para ovário-histerectomia e piloromiotomia em cães, respectivamente. Tal método demonstrou-se adequado; contudo, esteve associado a punção de baço e a produção de enfisema de omento, lesões que não necessitaram de tratamento, demonstrando resolução espontânea. Alguns autores também descrevem a punção esplênica durante essa manobra^{14,15}, enquanto Gomez⁹ cita a ocorrência de perfuração hepática. Nesse trabalho, o sangramento associado à perfuração de baço não demonstrou importância clínica, o que assemelha às observações de Pope e Jones.¹⁶ A possibilidade de ocorrer tal situação poderia ser minimizada caso se colocassem os animais em posição de Trendelenburg durante a introdução da agulha¹¹, ou se fosse utilizado agente anestésico não associado à esplenomegalia. Em relação à punção de epíplon, Gomez⁹ também observou essa situação em três dos 14 cães submetidos à nefrectomia laparoscópica, contudo, sem a

ocorrência de enfisema de omento. No presente estudo, enfisema de epíplon foi observado no único animal em que se realizaram duas introduções da agulha, sendo que essa condição provavelmente resultou da primeira punção. Seguindo os testes para a verificação do correto posicionamento da Veress¹⁰, constatou-se nesse paciente pressão intrabdominal superior a 5mmHg ao se iniciar a insuflação com CO₂ por ocasião da primeira punção. Observando-se tal situação, prontamente foi encerrada a administração do gás e se reiniciou a manobra de posicionamento da agulha. Isso pode explicar a produção do enfisema de omento de pequena escala, que não influenciou na realização do procedimento e demonstrou resolução espontânea.

A pressão intra-abdominal de 12mmHg, também utilizada por outros autores^{8,9,17}, demonstrou ser apropriada para a realização do procedimento proposto. Apesar de Schossler¹⁸ comprovar que a pressão mínima para a obtenção de diagnóstico preciso em cães é de 2mmHg, optou-se pelo valor supracitado seguindo as considerações de Gomez⁹, que afirma que pressões inferiores induzem um espaço óptico menor e permitem baixa resistência da parede abdominal quando da introdução dos trocartes, aumentando o risco de lesões aos órgãos intracavitários.

Apesar de Thompson e Hendrickson¹⁹ e Trostle et al.²⁰ indicarem para colopexias o posicionamento dos animais em Trendelenburg, no presente trabalho os cães foram mantidos em decúbito horizontal dorsal. Com o espaço criado a partir da pressão intracavitária utilizada, foi possível trabalhar no cólon sem a necessidade de afastar as demais vísceras. Procurou-se evitar a posição de Trendelenburg devido às alterações cardiorrespiratórias relacionadas, tais como diminuição da capacidade vital respiratória, aumento da capacidade residual funcional, aumento do esforço respiratório e elevações do retorno venoso e do débito cardíaco.²¹

Não existe único posicionamento dos trocartes considerado como ideal para as

cirurgias laparoscópicas de cólon, pois ele irá depender da preferência individual do cirurgião e da conformação corporal dos pacientes.²² Contudo, procura-se respeitar o conceito básico de disposição das cânulas em forma de triângulo isósceles.²³ Nesse trabalho, o segundo trocarde de 10mm foi posicionado lateral e caudalmente aos demais, para permitir adequada apresentação do intestino grosso durante a manobra de sutura. Quanto ao número, foram empregadas quatro cânulas, o que se assemelha à técnica descrita para colopexia em eqüinos²⁰ e retopexia em humanos.^{12,24} Devido à necessidade de tracionamento do cólon simultaneamente à aplicação das suturas, os autores acreditam que essa é a quantidade ideal de cânulas para a realização do procedimento proposto.

A etapa de maior dificuldade técnica durante as cirurgias foi a de confecção das suturas intracorpóreas, o que corrobora as considerações de Soper e Hunter.²⁵ Esse método foi utilizado seguindo as indicações de Freeman²⁶ e Trostle et al.²⁰ e demonstrou ser efetivo para a fixação do cólon. De forma alternativa, poderiam ter sido utilizados grameador linear, conforme descreve Hardie et al.²⁷ em gastropexias de cães, grameador para hérnias, seguindo a descrição de Boccasanta et al.¹² para retopexias em humanos, ou até mesmo dispositivo para sutura segundo cita Price et al.²⁸ em prostatectomias totais. Optou-se por não empregar nenhum desses métodos por estarem associados a elevação nos custos do procedimento.

Em cirurgias convencionais, está comprovado que tanto os fios absorvíveis como os inabsorvíveis são adequados para a fixação do cólon²⁵. Ao se comparar um fio de cada natureza no presente estudo, verificou-se que ambos são efetivos e resultaram em tempos semelhantes para a confecção das suturas. Contudo, a de poliglactina 910 foi realizada com maior facilidade, sendo tal fato atribuído à menor “memória” que esse fio apresenta em relação ao propileno²⁹. A dificuldade de aplicação das suturas com o segundo fio citado pode

ter resultado em maiores manipulações e lesões teciduais, o que explicaria a mais elevada taxa de aderências do omento ao sítio de colopexia nos animais desse grupo.

Por ocasião da segunda laparoscopia, optou-se pelo estabelecimento do pneumoperitônio por técnica aberta, uma vez que todos os animais haviam sido previamente operados, havendo a possibilidade de existirem aderências de vísceras abdominais na linha média ventral. Tal conduta é amplamente realizada em pacientes submetidos à celiotomia³⁰ e demonstra ser método mais seguro que o fechado, quando realizado por equipe treinada³¹.

Assim como nesse trabalho, a ocorrência de perfurações da camada mucosa de órgãos ociosos do trato digestivo de cães tem sido relatada em gastropexias laparoscópicas²⁷ e em redução pneumática de intussuscepção auxiliada por laparoscopia³². Essa complicação, observada em um dos cães do GP, foi manejada com sutura intracorpórea e omentopexia. O método proposto demonstrou ser adequado, podendo ser considerado como alternativa para a aplicação de grampos de hérnia, conforme previamente indicado por Hardie et al.²⁷

A ausência de bactérias junto ao local de aderência cirúrgica e a predominância de reação inflamatória mononuclear constatados durante os exames histológicos sugerem que não houve contaminações por ocasião da sutura da parede do cólon. Tal condição poderia ter ocorrido caso a agulha penetrasse na mucosa, situação que deve sempre ser evitada, independentemente do método de colopexia.^{1,2,5} A maior ocorrência de células inflamatórias e a vascularização superior dos animais do GV podem ser atribuídas à presença do fio de sutura mais reativo³³. A formação de granulomas ao redor do fio, constatada apenas em animais do GV, explica-se pela reação predominantemente mononuclear associada à absorção da poliglactina 910³⁴. Tais diferenças entre os grupos não foram significativas e não influenciaram no resultado final em relação à

qualidade da aderência produzida, uma vez que em todos os cães as fibras de colágeno coraram-se de verde com o tricrômico de Masson, demonstrando a presença de tecido conjuntivo maduro. Esse é um indício importante de ganho de força da ferida, uma vez que, no final da fase anterior, a proliferativa, os valores de resistência à tração já são satisfatórios.²⁹ Durante a maturação da cicatriz, ainda ocorre o ganho de força,^{29,35} porém de forma mais lenta.²⁹

Conclusões

- A técnica laparoscópica proposta mostrou-se adequada para a realização de colopexias incisionais em cães.

- Os fios de polipropileno e de poliglactina 910 são apropriados para colopexias incisionais laparoscópicas nessa espécie, contudo, a realização das suturas é facilitada com o emprego do segundo material.

Abstract

Aiming to describe the laparoscopic technique for dog colopexy and to compare two suture materials 10 mongrel dogs separated in two groups of five (GV e GP). In the GV group the colopexy was realized with a polyglactin 910 3-0, and in the GP group a polypropylene 3-0 was used. For both procedures the dogs were positioned in dorsal recumbence and submitted to a pneumoperitoneum with CO₂ using pressure of 12mmHg. Four trocars (two of 5mm and two of 10mm) were introduced in the left and right position of umbilical region. The descendent colon was grasped with a Babcock forceps and submitted to a seromuscular incision of 2.5 cm in the antimesenteric surface. A similar lesion was preceded in the transverse abdominal muscle, parallel with the ventral midline. The incisioned margins of colon and transverse abdominal muscle were sutured in two lines of simple continuous pattern. Fourteen days after the surgeries the dogs were submitted to laparoscopy surgery for evaluations of the peritoneal cavity and of the adherences occurred and to biopsies collections. The colopexy permanence was found in all dogs and the omentum fixation in the suture region was observed in 60% of GV dogs and 100% of GP dogs. Both suture materials were reported adequate for the colopexy procedure, however the polyglactin 910 suture was more easily realized due to its lower memory. In the histological analysis were observed that the connective tissue deposition was similar in both groups and in all 10 dogs the collagen fibers presented mature aspect. Based on the results presented herein, the proposed laparoscopic technique in adequate for colopexy procedure in dogs.

Key-words:

Laparoscopic surgery.
Videolaparoscopy.
Colopexy.
Dogs.

Referências

- BURROWS, C. F.; ELLISON, G. V. Moléstias anorretais. In: ETTINGER, S. J. **Tratado de medicina interna veterinária**. 3. ed. São Paulo: Manole, 1992. p. 1632-1648.
- FOSSUM, T. H. et al. Cirurgia do sistema digestório. In: **Cirurgia de pequenos animais**. São Paulo: Roca, 2002. p. 222-405.
- ENGEN, M. H. Conduta no prolapso retal. In: BOJRAB, M. J. **Cirurgia dos pequenos animais**. 2. ed. São Paulo: Rocca, 1986. p. 200-204.
- MATTHIENSEN, D. T.; MARRETTA, S. M. Diseases of the anus and rectum. In: SLATTER, D. **Textbook of small animal surgery**. 2. ed. Philadelphia : W.B. Saunders, 1993. p. 627-645.
- POPOVITCH, C. A.; HOLT, D.; BRIGHT, R. Colopexy as a treatment for rectal prolapse in dogs and cats: a retrospective study of 14 cases. **Veterinary Surgery**, v. 23, p. 115-118, 1994.
- MACCOY, D. M. et al. A gastropexy technique for permanent fixation of the pyloric antrum. **Journal of the American Animal Hospital Association**, v. 18, n.5, p. 763-768, 1982.

7. BERMAN, I. R. Sutureless laparoscopic rectopexy for procedentia – technique and implications. **Diseases of the Colon & Rectum**, v. 35, n. 7, p. 689-693, 1992.
8. BRUN, M. V. et al. Ovário-histerectomia em caninos por cirurgia laparoscópica. **Brazilian Journal of Veterinary Research and Animal Science**, v. 37, n. 6, 2000. Disponível em: <http://cgi_bin/wxis.exe/iach/scielo>. Acesso em: 5 jan. 2001.
9. GOMEZ, H. M. **Nefrectomia videolaparoscópica total direita em cães: estudo experimental**. 2000. 83 f. Tese (Doutorado em Cirurgia) - Faculdade de Medicina Veterinária e Zootecnia, Universidade de São Paulo, São Paulo, 2000.
10. RICHTER, K. P. Laparoscopy in dogs and cats. **Veterinary Clinics of North America: Small Animal Practice**, v. 31, n. 4, p. 707-727, 2001.
11. KOLATA, R. J.; FREEMAN, L. J. Access, port placement, and basic endosurgical skills. In: FREEMAN, L.J. **Veterinary endosurgery**. St. Louis: Mosby, 1998. p. 44-60.
12. BOCCASANTA, P. et al. Comparison of laparoscopic rectopexy with open technique in the treatment of complete rectal prolapse: Clinical and functional results. **Surgical Laparoscopy and Endoscopy**, v. 8, n. 6, p. 460-465, 1998.
13. PIETRAFITTA, J. J. et al. Laser laparoscopic vagotomy and pyloromyotomy. **Gastrointestinal Endoscopy**, v. 37, n. 3, p. 338-343, 1991.
14. GILROY, B.A.; ANSON, L.W. Fatal air embolism during anesthesia for laparoscopy in a dog. **Journal of the American Veterinary Medical Association**, v. 190, n. 5, p. 552-554, 1987.
15. LEME, M. C. et al. Pneumoperitônio associado a três posições para laparoscopia em cães. **Ciência Rural**, v. 32, n. 2, p. 282-287, 2002.
16. POPE, E. R.; JONES, B. D. Clinical evaluation of a modified circumcostal gastropexy in dogs. **Journal of the American Veterinary Medical Association**, v. 215, n. 7, p. 952-955, 1999.
17. CASAVILLA, A. et al. Laparoscopic approach for islet cell transplantation. **Transplantation Proceedings**, v. 24, n. 6, p. 2800, 1992.
18. SCHOSSLER, J. E. A pressão intra-abdominal durante o pneumoperitônio para laparoscopia em cães. **Ciência Rural**, v. 24, n. 1, p. 105-108, 1994.
19. THOMPSON, S. E.; HENDRICKSON, D. A. Hernia repair. In: FREEMAN, L.J. **Veterinary endosurgery**. St. Louis: Mosby, 1998. p. 105-112.
20. TROSTLE, S. S. et al. Laparoscopic colopexy in horses. **Veterinary Surgery**, v. 27, n. 1, p. 56-63, 1998.
21. ALLEN, P. D. Anesthesia for minimally invasive surgery. In: LOUGHLIN, K. R.; BROOKS, D. C. **Principles of endosurgery**. Cambridge: Backwell Science, 1996. p. 54-71.
22. MONSON, J. R. T.; HILL, A. D. K.; DARZI, A. Laparoscopic colonic surgery. **The British Journal of Surgery**, v. 82, n. 2, p. 150-157, 1995.
23. BROOKS, D. C.; BECKER, J. M.; TORRE, R. Technique of open laparoscopy. In: **Principles of endosurgery**. Cambridge: Backwell Science, 1996. p. 81-88.
24. BRUCH, H. et al. Laparoscopic surgery for rectal prolapse and outlet obstruction. **Diseases of the Colon & Rectum**, v. 42, n. 9, p. 1189-1194, 1999.
25. SOPER, N. J.; HUNTER, J. G. Suturar e amarrar em laparoscopia. In: MACFADYEN, B. V.; PONSKY, J. L. **Clínicas cirúrgicas da América do Norte**. Interlivros: São Paulo, 1992. p.1153-1166.
26. FREEMAN, L. J. Laparoscopic colorectal surgery. In: **Veterinary endosurgery**. St. Louis: Mosby, 1998. p.144-151.
27. HARDIE, R. J. et al. Biomechanical and histological evaluation of a laparoscopic stapled gastropexy technique in dogs. **Veterinary Surgery**, v. 25, n. 2, p. 127-133, 1996.
28. PRICE, D. T. et al. Laparoscopic radical prostatectomy in the canine model. **Journal of Laparoendoscopic Surgery**, v. 6, n. 6, p. 405-412, 1996.
29. ELLISON, G. W. Wound healing in the gastrointestinal tract. **Seminars in Veterinary Medicine and Surgery (Small Animal)**, v. 4, n. 4, p. 287-293, 1989.
30. MARTINS, M. V. D. C. **Acidentes nos acessos videolaparoscópicos**. Disponível em: <<http://www.sobracil.org.Br/port/revista/rev01/artg0/hm>>. Acesso em: 15 out. 2001.
31. COHEN, R. V. et al. Pneumoperitônio: técnicas, objetivos e controvérsias. In: COHEN, R. V. **Laparoscopia intervencionista: conseqüências metabólicas, sistêmicas e imunológicas**. Interlivros: São Paulo, 1997. p.21-24.
32. ABASIYANIK, A. et al. Laparoscopic-assisted pneumatic reduction of intussusception. **Journal of Pediatric Surgery**, v. 37, n. 8, p. 1147-1148, 1997.
34. GRAIG, P. H. et al. A biologic comparison of polygactin 910 and polyglycolic acid synthetic absorbable sutures. **Surgery Gynecology and Obstetrics**, v. 141, n. 1, p. 1-10, 1975.
33. SMEAK, D.D. Escolha e uso dos materiais de sutura atualmente disponíveis. In: BOJRAB, M.J. **Técnicas atuais em cirurgia de pequenos animais**. 3. ed. Roca: São Paulo, 1996. p. 33-38.
35. STEED, D. L. Papel dos fatores de crescimento na cicatrização das feridas. In: BARBUL, A. **Cicatrização das feridas**. Rio de Janeiro: Interlivros, 1997. p. 571-582.