

Estresse oxidativo e alterações estruturais pulmonares no diabetes mellitus experimental*

Experimental diabetes mellitus: oxidative stress and changes in lung structure

Luiz Alberto Forgiarini Junior, Néelson Alexandre Kretzmann, Marilene Porawski, Alexandre Simões Dias, Norma Anair Possa Marroni

Resumo

O diabetes mellitus é uma desordem endócrino-metabólica caracterizada pela hiperglicemia. O seu impacto no sistema respiratório é caracterizado por alterações funcionais e na troca gasosa. O objetivo deste estudo foi avaliar o aumento do estresse oxidativo e os possíveis danos na estrutura pulmonar no modelo de diabetes experimental induzido por estreptozotocina. Foram realizadas análises histológicas, bioquímicas e gasométricas no pulmão de ratos diabéticos. Concluiu-se que o estresse oxidativo está presente no diabetes mellitus experimental e que ocorrem alterações estruturais no tecido pulmonar, bem como alterações na troca gasosa.

Descritores: Pulmão; Diabetes mellitus; Estresse oxidativo; Diabetes mellitus experimental; Radicais livres.

Abstract

Diabetes mellitus is an endocrine/metabolic disorder characterized by hyperglycemia. Its impact on the respiratory system is characterized by functional changes and alterations in gas exchange. The objective of this study was to evaluate the increase in oxidative stress and the potential damages to the lung structure in an experimental model of streptozotocin-induced diabetes. We conducted histological, biochemical and blood gas analyses in the lungs of diabetic rats. We concluded that the effects of experimental diabetes mellitus include oxidative stress, structural changes in the lung tissue and altered gas exchange.

Keywords: Lung; Diabetes mellitus; Oxidative stress; Diabetes mellitus, experimental; Free radicals.

A prevalência do diabetes mellitus (DM) tem aumentado nos últimos anos, devido principalmente ao elevado número de pacientes com DM tipo II, o qual está relacionado à prevalência da obesidade e de hábitos sedentários.⁽¹⁾

O DM causa anormalidades funcionais no sistema pulmonar, tais como redução no recolhimento elástico, nos volumes pulmonares e na capacidade de difusão.⁽²⁻⁴⁾ Diversos estudos transversais⁽⁵⁻⁷⁾ demonstraram o efeito do DM, tanto do tipo I, quanto do tipo II, sobre as provas de função pulmonar em adultos. O DM é considerado um fator de risco independente para o desenvolvimento de apneia do sono,⁽⁸⁾ sendo que os pacientes que possuem a doença

são mais suscetíveis à contaminação por partículas aerotransportadas.⁽⁹⁾

Um dos fatores responsáveis pelas alterações pulmonares pode ser o estresse oxidativo. O mecanismo responsável pelo desenvolvimento é a hiperglicemia, que ativa a via dos polióis, a qual eleva a produção de sorbitol. Esse aumento ocasiona um estresse celular que leva à diminuição das defesas antioxidantes intracelulares. Ainda pode ocasionar um aumento na concentração dos produtos da glicosilação avançada, alterando assim a função celular. Não obstante, a hiperglicemia pode ainda ativar fatores de transcrição nuclear desencadeando um aumento na expressão de mediadores inflamatórios. A

* Trabalho realizado no Hospital de Clínicas de Porto Alegre - HCPA - da Universidade Federal do Rio Grande do Sul - UFRGS - Porto Alegre (RS) Brasil.

Endereço para correspondência: Norma Anair Possa Marroni. Rua José Kanan Aranha, 102, Jardim Isabel, CEP 91760-470, Porto Alegre, RS, Brasil.

Tel 55 51 3269-0663. E-mail: nmarroni@terra.com.br

Apoio financeiro: Este estudo recebeu apoio financeiro do Fundo de Incentivo à Pesquisa do Hospital de Clínicas de Porto Alegre (FIPE-HCPA).

Recebido para publicação em 5/2/2009. Aprovado, após revisão, em 16/3/2009.

combinação desses mecanismos irá alterar a produção de oxidantes, causando o estresse celular e o conseqüente dano estrutural.⁽¹⁰⁾

Com o intuito de avaliar o aumento do estresse oxidativo e possíveis danos na estrutura pulmonar provocados pelo DM, foi desenvolvido o modelo experimental de DM induzido por estreptozotocina em ratos. Foram realizadas técnicas histológicas para determinar as alterações na estrutura pulmonar, medidas bioquímicas para avaliar a lesão oxidativa e medidas gasométricas sanguíneas para avaliar as alterações existentes na troca gasosa.

Este é um estudo experimental controlado, no qual foram utilizados ratos da raça Wistar pesando, em média, 300 g. Todos os animais foram tratados conforme o *Ethical Code for Animal Experimentation* da Organização Mundial da Saúde. Os animais foram divididos em dois grupos: grupo controle e grupo de animais diabéticos, cada um com 10 animais. O período do estudo foi de 60 dias, a contar da data em que os animais diabéticos apresentaram uma glicemia sanguínea superior a 250 mg/dL. O DM foi induzido com uma única injeção intraperitoneal de estreptozotocina (70 mg/kg; Sigma Chemical, St. Louis, MO, EUA).⁽¹¹⁾ Para a determinação da glicemia, utilizou-se o teste enzimático colorimétrico.

Os animais foram sacrificados no 60º dia de experimento. Primeiramente, eles foram anestesiados com cetamina (100 mg/kg) e xilaxina (50 mg/kg) i.p. Em seguida, a região torácica e abdominal foi tricotomizada e realizou-se laparotomia ventral média. Foi coletado sangue da artéria aorta abdominal no intuito de avaliar os gases arteriais. Foi utilizado um analisador ABL 700 (Radiometer, Copenhagen, Dinamarca) para determinar PaO₂, PaCO₂ e SaO₂. Os pulmões foram retirados e fixados em paraformaldeído a 4% para análise histológica ou armazenados a -80°C para posterior quantificação das *thiobarbituric acid reactive substances* (TBARS, substâncias reativas ao ácido tiobarbitúrico) e avaliar a atividade da enzima antioxidante superóxido dismutase (SOD).

Para a realização das análises bioquímicas, o tecido pulmonar foi homogeneizado,⁽¹²⁾ e, em seguida, foi realizada a quantificação da proteína segundo o método de Lowry et al.⁽¹³⁾ A medida das substâncias que reagem ao TBARS foi realizada conforme o estabelecido por Buege

e Aust.⁽¹⁴⁾ A determinação da atividade da SOD foi realizada segundo a técnica descrita por Misra e Fridovich.⁽¹⁵⁾

As amostras para a análise histológica do tecido pulmonar foram coletadas e conservadas por 12 h em solução de formaldeído a 10%, transferidas para álcool a 70% e coradas com H&E. O exame anatomopatológico foi realizado de forma duplo-cega por um patologista no Laboratório de Patologia do Hospital das Clínicas de Porto Alegre.

Os dados foram analisados no programa Statistical Package for the Social Sciences versão 13 (SPSS Inc., Chicago, IL, EUA). Utilizou-se o teste de Student-Newman-Keuls. Em todas as comparações realizadas, o nível de significância adotado foi de 5%.

A concentração de glicose sanguínea foi significativamente maior no grupo diabético quando comparado ao grupo controle, assim como na avaliação da lipoperoxidação pulmonar, cuja concentração de TBARS foi significativamente maior nos animais diabéticos quando comparados aos controles. Ao avaliarmos a atividade da enzima antioxidante SOD no tecido pulmonar, observou-se uma redução significativa no grupo diabético quando comparado aos controles.

Na análise gasométrica, observamos um aumento na PaCO₂ no grupo diabético quando comparado aos controles, e uma redução da PaO₂. A SaO₂ não apresentou diferença entre os grupos (Tabela 1).

Na histologia, evidenciamos a presença de macrófagos intravasculares no grupo diabético, o que sugere a presença de processo inflamatório. Observou-se ainda um aumento na matriz

Tabela 1 - Comparação entre o grupo controle e o grupo diabético em relação à glicemia, lipoperoxidação, superóxido dismutase e análise gasométrica.

Parâmetros	Grupo controle	Grupo diabético
TBARS, nmol/mg proteína	0,889 ± 0,17	1,585 ± 0,55*
SOD, IU/mg proteína	14,35 ± 3,98**	4,64 ± 2,3
PaCO ₂ , mmHg	46,2 ± 4,6	56,7 ± 9*
PaO ₂ , mmHg	105,9 ± 9,3**	90,2 ± 17,1
SaO ₂ , %	97,7 ± 0,4	95,7 ± 1,9

TBARS: *thiobarbituric acid reactive substances* (substâncias reativas ao ácido tiobarbitúrico); e SOD: (enzima) superóxido dismutase. Valores expressos em média ± dp. *p < 0,05 vs. grupo controle. **p < 0,05 vs. grupo diabético.

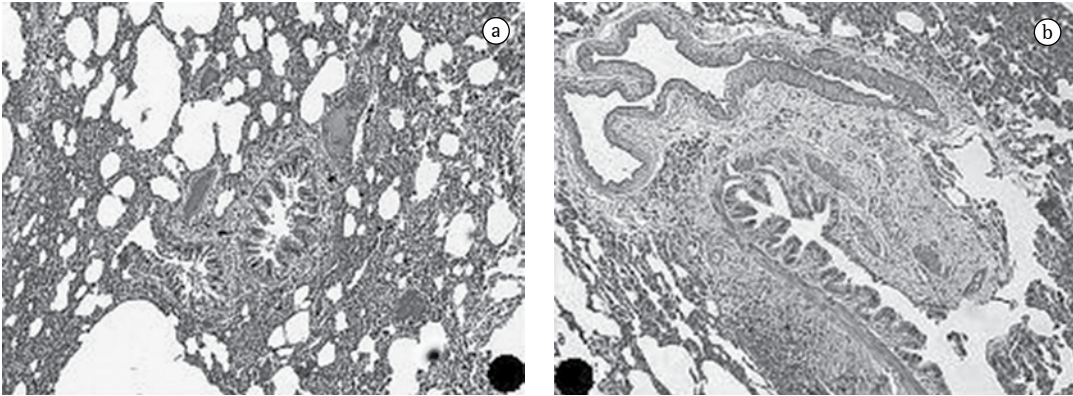


Figura 1 - Fotos de microscopia das amostras de tecido pulmonar: a) controle; b) diabéticos (H&E; aumento, 200x).

extracelular, expressa através da presença de fibrose, assim como um aumento na espessura da membrana alveolocapilar (Figura 1).

Em nosso estudo, observamos o aumento do estresse oxidativo pulmonar dos ratos diabéticos em relação aos controles, assim como uma redução na atividade da enzima antioxidante SOD. Esse dados vão ao encontro dos achados de outros autores,⁽¹⁶⁾ os quais demonstraram o aumento do estresse oxidativo e a redução da enzima antioxidante SOD no pulmão de ratos diabéticos. Esses autores demonstraram ainda haver um aumento na expressão da enzima óxido nítrico sintase induzível no tecido pulmonar dos animais diabéticos. O mesmo achado foi exposto por outros autores.⁽¹⁷⁾ Entretanto, utilizaram, como modelo experimental, coelhos com DM induzida por aloxano.

Quando analisamos os valores gasométricos, observamos alterações na troca gasosa, nos animais diabéticos, expressas através da diminuição da PaO_2 e do aumento da $PaCO_2$. Esse achado é descrito como uma alteração frequentemente encontrada em pacientes diabéticos, os quais apresentam uma diminuição na capacidade de difusão. Essa diminuição pode estar correlacionada com o controle glicêmico e com o tempo de doença. Um dos fatores responsáveis por esta alteração pode ser o aumento da espessura da membrana basal. Segundo um estudo de biópsias pulmonares de 171 pacientes,⁽¹⁸⁾ constatou-se que indivíduos com DM apresentam um aumento na membrana basal similar àquele dos pacientes asmáticos. Esse aumento foi maior do que em indivíduos com câncer e fibrose pulmonar, bem como em doentes com TB e sarcoidose.

Quando analisamos a histologia do tecido pulmonar, evidenciamos um aumento da barreira alveolocapilar nos animais diabéticos. Essas alterações também foram observadas por alguns autores,⁽¹⁹⁾ que concluíram, após estudar o pulmão de hamsters diabéticos, que essas modificações estruturais sustentam os distúrbios funcionais observados nos pacientes e que o pulmão seria um órgão afetado pelo DM. Essas alterações podem ser explicadas pelo aumento na síntese de colágeno e elastina e pela diminuição dos mesmos, sendo que o conteúdo de fosfolipídios e de fosfatidilcolina estão diminuídos em proporção à superfície alveolar. Nota-se ainda no tecido pulmonar de animais diabéticos a ocorrência de alterações na morfologia dos pneumócitos tipo II.⁽²⁰⁾

Concluimos que o estresse oxidativo está presente no DM experimental e que são encontradas alterações estruturais no tecido pulmonar, bem como alterações na análise gasosa sanguínea.

Referências

1. Zimmet P, Alberti KG, Shaw J. Global and societal implications of the diabetes epidemic. *Nature*. 2001;414(6865):782-7.
2. Davis TM, Knudman M, Kendall P, Vu H, Davis WA. Reduced pulmonary function and its associations in type 2 diabetes: the Fremantle Diabetes Study. *Diabetes Res Clin Pract*. 2000;50(2):153-9.
3. Goldman MD. Lung dysfunction in diabetes. *Diabetes Care*. 2003;26(6):1915-8.
4. Walter RE, Beiser A, Givelber RJ, O'Connor GT, Gottlieb DJ. Association between glycemic state and lung function: the Framingham Heart Study. *Am J Respir Crit Care Med*. 2003;167(6):911-6.
5. Davis TM, Knudman M, Kendall P, Vu H, Davis WA. Reduced pulmonary function and its associations in

- type 2 diabetes: the Fremantle Diabetes Study. *Diabetes Res Clin Pract.* 2000;50(2):153-9.
6. Lawlor DA, Ebrahim S, Smith GD. Associations of measures of lung function with insulin resistance and Type 2 diabetes: findings from the British Women's Heart and Health Study. *Diabetologia.* 2004;47(2):195-203.
 7. Lange P, Parner J, Schnohr P, Jensen G. Copenhagen City Heart Study: longitudinal analysis of ventilatory capacity in diabetic and nondiabetic adults. *Eur Respir J.* 2002;20(6):1406-12.
 8. Reichmuth KJ, Austin D, Skatrud JB, Young T. Association of sleep apnea and type II diabetes: a population-based study. *Am J Respir Crit Care Med.* 2005;172(12):1590-5.
 9. Zanobetti A, Schwartz J. Are diabetics more susceptible to the health effects of airborne particles? *Am J Respir Crit Care Med.* 2001;164(5):831-3.
 10. Calles-Escandon J, Cipolla M. Diabetes and endothelial dysfunction: a clinical perspective. *Endocr Rev.* 2001;22(1):36-52.
 11. Dias AS, Porawski M, Alonso M, Marroni N, Collado PS, González-Gallego J. Quercetin decreases oxidative stress, NF-kappaB activation, and iNOS overexpression in liver of streptozotocin-induced diabetic rats. *J Nutr.* 2005;135(10):2299-304.
 12. Llesuy SF, Milei J, Molina H, Boveris A, Milei S. Comparison of lipid peroxidation and myocardial damage induced by adriamycin and 4'-epiadriamycin in mice. *Tumori.* 1985;71(3):241-9.
 13. Lowry OH, Rosebrough NJ, Farr AL, Randall RJ. Protein measurement with the Folin phenol reagent. *J Biol Chem.* 1951;193(1):265-75.
 14. Buege JA, Aust SD. Microsomal lipid peroxidation. *Methods Enzymol.* 1978;52:302-10.
 15. Misra HP, Fridovich I. The role of superoxide anion in the autoxidation of epinephrine and a simple assay for superoxide dismutase. *J Biol Chem.* 1972;247(10):3170-5.
 16. Hürdağ C, Uyaner I, Gürel E, Utkusavas A, Atukeren P, Demirci C. The effect of alpha-lipoic acid on NOS dispersion in the lung of streptozotocin-induced diabetic rats. *J Diabetes Complications.* 2008;22(1):56-61.
 17. Gumieniczek A, Hopkała H, Wójtowicz Z, Wysocka M. Changes in antioxidant status of lung tissue in experimental diabetes in rabbits. *Clin Biochem.* 2002;35(2):147-9.
 18. Watanabe K, Senju S, Toyoshima H, Yoshida M. Thickness of the basement membrane of bronchial epithelial cells in lung diseases as determined by transbronchial biopsy. *Respir Med.* 1997;91(7):406-10.
 19. Popov D, Simionescu M. Alterations of lung structure in experimental diabetes, and diabetes associated with hyperlipidaemia in hamsters. *Eur Respir J.* 1997;10(8):1850-8.
 20. Hsia CC, Raskin P. The diabetic lung: relevance of alveolar microangiopathy for the use of inhaled insulin. *Am J Med.* 2005;118(3):205-11.

Sobre os autores

Luiz Alberto Forgiarini Junior

Doutorando em Ciências Pneumológicas. Universidade Federal do Rio Grande do Sul – UFRGS – Porto Alegre (RS) Brasil.

Nelson Alexandre Kretzmann

Doutorando. Programa de Pós-Graduação em Hepatologia, Fundação Universidade Federal de Ciências da Saúde de Porto Alegre – UFCSPA – Porto Alegre (RS) Brasil.

Marilene Porawski

Pesquisadora Associada. Laboratório de Hepatologia Experimental e Fisiologia, Centro de Pesquisas do Hospital de Clínicas de Porto Alegre – HCPA – da Universidade Federal do Rio Grande do Sul – UFRGS – Porto Alegre (RS) Brasil.

Alexandre Simões Dias

Docente. Mestrado Profissional em Reabilitação e Inclusão, Centro Universitário Metodista do Instituto Porto Alegre – IPA – Porto Alegre (RS) Brasil.

Norma Anair Possa Marroni

Coordenadora. Laboratório de Hepatologia Experimental e Fisiologia, Universidade Federal do Rio Grande do Sul – UFRGS – Porto Alegre (RS) Brasil.