

Otimização de Estética e Função em Próteses Implantossuportadas através da Personalização de Pilares – Relato de Caso Clínico.

Esthetics and Function Optimization in Implant-supported Prosthesis with Customized Abutments – Case Report.

VIDAL, Rafael de Araujo*
 POCZTARUK, Rafael de Liz**
 NACONECY, Marcos Michelon***
 FRASCA, Luiz Carlos da Fontoura****

RESUMO

Os pilares personalizados, preparados individualmente para cada situação, vêm sendo cada vez mais utilizados pelos odontólogos devido ao fato de minimizarem problemas de angulação e alinhamento de implantes dando à coroa um perfil de emergência mais natural. O presente estudo relata um caso clínico onde foram utilizados pilares protéticos tipo UCLA personalizados para otimizar função e estética numa reabilitação protética.

PALAVRAS – CHAVE

Estética em implantes. Osseointegração. Perfil de emergência. Prótese sobre implantes.

INTRODUÇÃO

Na prática odontológica, talvez um dos maiores desafios do Cirurgião-Dentista seja repor a falta de um ou mais dentes da maneira mais natural possível, preenchendo conjuntamente os quesitos estéticos, funcionais e biológicos. A utilização de implantes osseointegrados parece facilitar a obtenção desses aspectos.

A terapêutica reabilitadora utilizando implantes deve ser guiada pela reabilitação protética que será instalada sobre os mesmos, já que o objetivo primordial do tratamento, para o Cirurgião-Dentista e para o paciente, é o resultado protético da substituição dentária (SOARES; BEZERRA, 2001).

Quatro fatores afetam diretamente o resultado estético em restaurações implantossuportadas: a inserção do implante, o manejo dos tecidos moles, considerações ósseas e protéticas (ASKARY, 1999).

Todo o cuidado no planejamento é tido para se buscar a melhor posição possível do implante na arcada. Ocorre que embora o cirurgião busque ao máximo a correta angulação e posição, muitas vezes isso não ocorre (DARIO, 1996).

Quando não se consegue uma correta posição, essa inclinação desfavorável pode comprometer a estética, a fonética e a função das próteses fixas implantossuportadas (LIMA VERDE et al., 1994). Nesses casos, o pilar UCLA, que é um pilar cilíndrico e

calcinável, desenvolvido na Universidade da Califórnia de Los Angeles, pode ser usado para criar uma infra-estrutura feita sob medida, de acordo com sua relação com os dentes naturais, fixada ao implante usando um parafuso central, servindo como pilar para uma coroa ou uma prótese parcial fixa múltipla (SPIEKERMANN et al., 2000).

Em diversos casos, pilares angulados pré-fabricados podem minimizar deficiências de angulação. Entretanto, muitas vezes há um comprometimento estético devido ao fato desses pilares angulados possuírem uma cinta metálica vestibular mais larga do que o normal e não terem um perfil de emergência adequado (CARDOSO et al., 2005). Uma técnica combinando o uso de um pilar pré-fabricado UCLA, encerado e fundido é um meio eficaz de eliminar os problemas causados por inclinações desfavoráveis otimizando a resolução do caso (LIMA VERDE et al., 1994).

A personalização de pilares dá à restauração um perfil de emergência ideal, o mais próximo possível do perfil de emergência cervical da raiz de um dente natural (DAFTARY, 1995).

Com uma técnica de personalização de pilares UCLA, através de um enceramento e posterior fundição desse padrão, temos uma estrutura que se assemelha a um preparo convencional para receber uma coroa cerâmica. Isso aumenta a previsibilidade do caso e torna os procedimentos mais simplificados.

Além disso, esse método alternativo para fazer restaurações protéticas sobre implantes melhora a estética por simular mais corretamente a arquitetura gengival marginal ao redor do dente (MCARDLE; CLARIZIO, 2001).

Segundo vários autores, a sobrefundição do pilar deve ser feita com uma liga à base de ouro, visando minimizar problemas de distorção e consequente desadaptação dos pilares (CARVALHO et al., 2004, TOKUSTSUNE et al., 2004, CARDOSO et al., 2005). Entretanto, estudos recentes têm demonstrado que o uso de ouro ou cerâmica no nível transgengival não permite a adesão celular dos tecidos moles, fazendo com que ocorra uma recessão gengival e ma perda óssea ao redor do implante (ROMPEN; TAUATI; VAN DOOREN, 2005).

O objetivo desse trabalho é relatar um caso clínico onde se utilizou pilares UCLA que foram personalizados para resolver problemas de alinhamento e posição, otimizando função e estética.

CASO CLÍNICO

Paciente E. F. 65 anos, sexo feminino, chegou ao ambulatório necessitando de tratamento protético restaurador.

Apresentava uma prótese parcial fixa acrílica insatisfatória que se estendia do dente 22 ao 27, tendo como pilares os elementos 22, 23 e 27. Todos esses elementos dentários tinham tratamento endodôntico satisfatô-

* Especialista em Prótese Dentária, aluno do Programa de Pós-Graduação em Odontologia da ULBRA, nível Mestrado, área de concentração: Prótese Dentária.

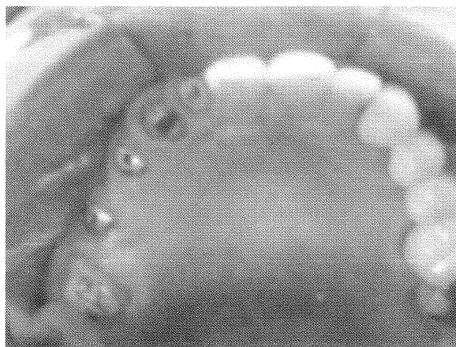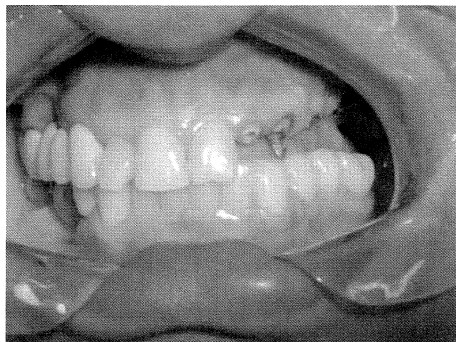
** Professor da faculdade de Odontologia da UFRGS.

*** Especialista e Mestre em Prótese Dentária.

****Doutor em Prótese Dentária, Professor das faculdades de Odontologia da UFRGS e da ULBRA.

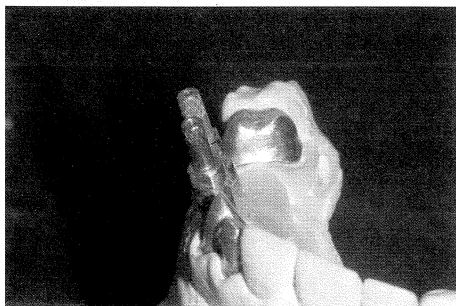rios e o dente 23 possuía um núcleo metálico fundido, em bom estado.

O paciente apresentava ausência dos elementos 24, 25 e 26 e dois implantes colocados, um na região do elemento 24 e o outro na do 26, com cicatrizadores já instalados e com nítida deficiência clínica em termos de angulação.



Figs. 1 e 2: Vistas vestibular e oclusal iniciais do caso.

Devido à falta de paralelismo e deficiência quanto à angulação dos implantes, optou-se por uma prótese cimentada utilizando pilares protéticos UCLA pré-fabricados plásticos, com cintas em ouro (Conexão – Sistemas de Prótese, SP - Brasil).



Figs. 3: Modelo com os transferentes mostrando a angulação deficiente dos implantes.

Após o planejamento do caso, com modelos de estudo, enceramento diagnóstico e radiografias, confeccionamos os núcleos metálicos dos dentes 22 e 27 e cimentamos com cimento de fosfato de zinco (SS White, RJ - Brasil) e os provisórios instalados e submetidos aos testes funcionais.

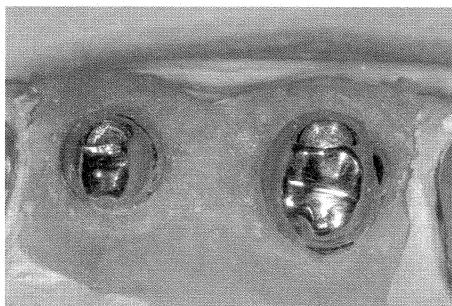
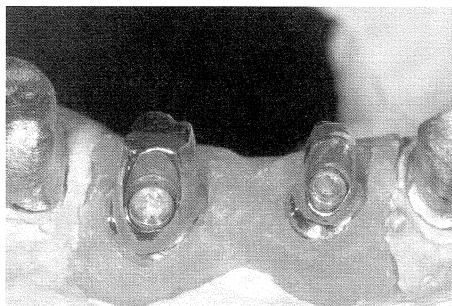
Realizamos a moldagem dos preparos e dos implantes com silicona de adição (3M Express STD, IL - USA) com a técnica de moldeira aberta e com a ferulização dos implantes com uma haste de broca usada para evitar maiores distorções.

Após a moldagem e o vazamento do modelo com gengiva artificial (Coe-soft, IL - USA) e gesso especial (Durone Dentsply, RJ - Brasil), foram confeccionados casquetes metálicos dos dentes 22, 23 e 27 para prova da estrutura e também foram personalizados os pilares UCLA.

A personalização desses pilares ocorreu da seguinte forma: O técnico em prótese dentária, no laboratório, tendo em mãos os modelos articulados encerrou os pilares de forma que eles ficassem parecidos com um preparo de um dente.

Como os pilares eram plásticos, tendo somente a cinta do sextavado em ouro, eles puderam ser cortados e aumentados como desejado, com um contorno cervical adequado e com um perfil de emergência o mais natural possível, o que não seria conseguido com pilares convencionais.

Após serem encerados, os pilares foram fundidos e depois de fundidos, polidos e levados para a prova em boca, juntamente com a estrutura metálica dos casquetes sobre eles e dos demais elementos da reabilitação.



Figs. 4 e 5: Vista vestibular e oclusal dos pilares no modelo.

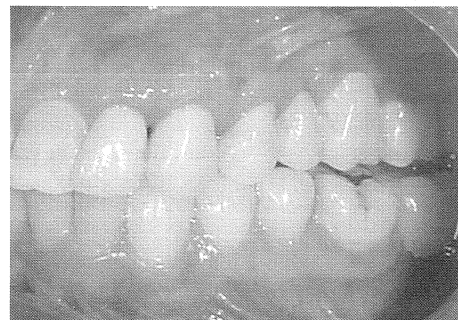
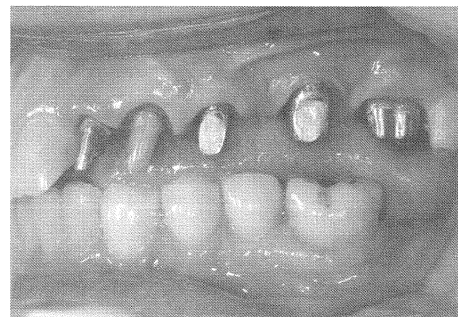Na prova da estrutura metálica fizemos o ajuste oclusal, a prova da adaptação dos casquetes às margens dos preparos, a verificação de espaço para a futura aplicação da cerâmica, a seleção de cor e a realociação dos casquetes através de uma moldagem com alginato (Jeltrate Dentsply, RJ - Brasil).

Após a realociação da estrutura, fize-

mos nova montagem dos modelos em articulador semi-ajustável e, após a aplicação da cerâmica, realizamos a prova da cerâmica, onde novamente testamos a oclusão, a adaptação, a cor, a forma e a harmonia dos dentes para que fosse finalizado o trabalho.

Por fim, logo que o polimento e acabamento ou glaze das restaurações foi dado, realizamos a cimentação das peças, com cimento de fosfato de zinco (SS White, RJ - Brasil).

Removidos os excessos, novamente conferimos a oclusão e adaptação da estrutura, assim como discutidos os cuidados do paciente para com a prótese em termos de higiene e manutenção da mesma.



Figs. 6 e 7: Vista dos pilares UCLA e das coroas metalocerâmicas após a cimentação.

DISCUSSÃO

O pilar é o componente do sistema para-fusado diretamente sobre o implante. Eventualmente, ele irá suportar a prótese nas restaurações retidas por parafuso, já que aceita o parafuso retentor da prótese. No caso das restaurações retidas por cimento, o formato do pilar pode seguir o de um preparo convencional para coroa (ROSENSTIEL et al., 2002).

A seleção do pilar, assim como a manipulação dos tecidos periimplantares, tem uma influência significativa no resultado estético final das próteses sobre implantes. Os pilares pré-fabricados possuem uma adaptação precisa e resolvem satisfatoriamente, na maioria das vezes, os requisitos estéticos e funcionais. Entretanto, os pilares personalizados simulam o preparo de um dente retentor de uma coroa total, promovendo uma solução estética mais favorável, e possibilitando que a reabilitação protética sobre implantes

e dentes naturais seja realizada com técnicas semelhantes (DINATO, 2001).

Em comparação aos pilares para prótese parafusada, os pilares personalizados para próteses cimentadas têm a principal vantagem de poder corrigir ou minimizar problemas de posição de implantes. Nesses casos, o uso de pilares para próteses parafusadas traria certamente um problema: a saída do parafuso pode estar localizada numa área estética como a vestibular de dentes anteriores ou numa área funcional como uma cúspide ou uma crista marginal de um dente posterior, o que é inaceitável. Nesses casos, os pilares UCLA, utilizados como uma infraestrutura, muitas vezes aparecem como a única opção para fornecer ao paciente uma resolução protética satisfatória (VALCANIA, 2001).

Uma alternativa para casos com deficiência de angulação seria a utilização de pilares angulados para prótese parafusada. Entretanto, o grande problema desses pilares é que eles possuem uma cinta vestibular mais larga para compensar angulação, gerando um problema estético (CARDOSO et al., 2005). Mesmo em um caso onde não existe deficiência quanto à posição, com um pilar personalizado para coroa cimentada, a integridade da superfície oclusal é mantida intacta. A saída do parafuso de um pilar para prótese parafusada é normalmente preenchida por resina acrílica ou resina composta, que se desgasta mais rapidamente que o metal e a cerâmica, o que pode provocar uma desarmonia oclusal (DARIO, 1996).

Em relação aos pilares pré-fabricados convencionais para próteses cimentadas, os personalizados também oferecem algumas vantagens. A primeira delas é que com os últimos, a prótese fica com um perfil de emergência mais natural (ASKARY, 1999). Além disso, a personalização melhora a higienização e conservação da restauração e do tecido periimplantar, por deixar a linha de cimentação mais próxima da linha gengival. Isso ocorre porque com a personalização o pilar é preparado e suas margens acompanham a curva da gengiva, mais baixa nas proximais e mais alta na vestibular.

Outra vantagem dos pilares personalizados em relação aos convencionais para próteses cimentadas e parafusadas é que, no caso de próteses fixas com dois ou mais pilares sem paralelismo, seja proporcionada uma via única de inserção da prótese de maneira mais fácil e segura, otimizando função.

Existe hoje no mercado de componentes para próteses sobre implantes uma quantidade enorme de tipos diferentes de pilares que servem para personalização. Os chamados munhões de preparo são usados para casos onde existem pequenos problemas de posição e podem ser de titânio ou de cerâmica. Os cerâmicos são indicados principalmen-

te para implantes unitários em regiões de maxila anterior, onde se busca estética, pois melhoram a transmissão de luz produzindo resultados estéticos mais naturais (PASTOR, 2002). Esses pilares têm como grande vantagem o fato de só poderem ser desgastados, gerando limitações na personalização principalmente em nível cervical (CARDOSO et al., 2005). Nos casos de angulações maiores eles também pecam pelo mesmo motivo, deixando muitas vezes o pilar fragilizado, sem retenção e também sem estética.

Os pilares estéticos também podem ser de titânio ou de cerâmica e são fabricados com uma forma definida, com as proximais mais baixas, a vestibular mais alta e a lingual com mais material. São pilares que servem muito bem em casos onde a posição do implante é ótima e o espaço é adequado, porque, assim como os munhões de preparo, não permitem que sejam muitos trabalhados.

Por fim, mais recentemente, foi lançado no mercado o Pilar Procera®, que permite sua total personalização, alterando angulação, conicidade, linha de término, altura, largura e secção transversal. Uma vantagem do sistema Procera® é a confecção de pilares personalizados, em titânio ou cerâmica, através do enceramento e varredura da superfície encerada ou pela técnica 3D (DINATO, 2001).

Dentre todos os tipos de personalização existentes hoje, o realizado com o pilar UCLA é o que mais se assemelha ao Pilar Procera®. A diferença dos dois métodos está na no custo, visto que a confecção do Pilar Procera® é feita no exterior, enquanto o pilar UCLA é fundido no laboratório, o que na maioria das vezes torna o procedimento menos oneroso e nos materiais empregados.

O Pilar Procera® é confeccionado tanto em óxido de alumina ou zircônia quanto em titânio, materiais biocompatíveis, enquanto o pilar UCLA têm como desvantagem nesse caso, e em relação a todos os pilares de titânio, é a liga de sobrefundição, podendo esta ocasionar transtornos futuros (ROMPEN; TAUATI; VAN DOOREN).

CONCLUSÕES

Observou-se uma função satisfatória da prótese com o uso da técnica de personalização do pilar UCLA, pois o enceramento proporcionou um paralelismo entre os pilares, possibilitando uma via única de inserção da estrutura.

Essa técnica também permitiu dar à restauração um perfil de emergência mais adequado, mimetizando o formato morfológico e anatômico da raiz no seu terço cervical, o que tornou o trabalho mais natural.

Somando a esse perfil de emergência ideal o fato de não haver a abertura para a saída

do parafuso, conseguiu-se uma estética mais agradável, dando maior qualidade à restauração.

ABSTRACT

Customized abutments, individually made for each situation, have been used by dentists because they can resolve angulation and alignment problems of implants and can provide a more natural emergence profile for the crown. The present study describes a case report using UCLA customized abutments to enhance function and esthetics in a prosthetic rehabilitation.

KEYWORDS

Implants aesthetic. Osseointegration. Emergence profile. Prosthesis over implants

REFERÊNCIAS

ASKARY, A. S. Esthetic Considerations in Anterior Single-Tooth Replacement. **Implant. Dent.**, v. 8, p. 61-67, 1999.

CARDOSO A. C. et al. **O Passo a Passo da Prótese sobre Implante – Da 2ª Etapa Cirúrgica à Reabilitação Final**. São Paulo: Santos, 2005. Cap. 2, p. 41-63.

CARVALHO, M. C. A. et al. Avaliação *In Vitro*, por MEV, da Interface Implante/Componente Protético (Gold UCLA e UCLA Calcinável) Fundidos em Ti c.p. e NiCrTiMo. **Rbp: Rev. Brasil. Implant. Prot. Implant.**, v. 11, n.42, p. 133-140, 2004.

DAFTARY, F. Natural Esthetics with Implant Prosthesis. **J. Esthet. Dent.**, v. 7, p. 9-17, 1995.

DARIO, L. J. Implant Angulation and Position and Screw or Cement Retention: Clinical Guidelines. **Implant. Dent.**, v. 5, p. 101-104, 1996.

DARIO, L. J. Implant Prosthesis Using Milled Custom Abutments. **Int. J. Periodont. Restor. Dent.**, v. 13, p. 531-539, 1993.

DINATO, J. C. A. Seleção do Pilar Pode Influenciar na Estética?. **Rev. Catar. Implantod.**, v. 3, p. 10-12, 2001.

LIMA VERDE, M. A. R. et al. Technique to Restore Unfavorably Inclined Implants. **J. Prosthet. Dent.**, v. 71, p. 359-363, 1994.

MCARDLE, B. F.; CLARIZIO, L. F. An Alternative Method for Restoring Single-Tooth Implants. **J. Am. Dent. Assoc.**, v. 132, p. 1269-1273, 2001.

PASTOR, F. P. et al. Otimização da Estética – Uso de Abutment de Zircônia e Coroa All-Ceram: Relato de Caso Clínico. **Innovat. J.**, v. 6, p. 17-21, 2002.

ROMPEN, E.; TOUATI, B.; VAN DOOREN, E. Factors Influencing Marginal Tissue Remodeling Around Implants. **Pract. Proced. Aesthet. Dent.**, v. 15, n. 10, p. 754 – 761, 2003.

ROSENSTIEL, S. F. et al. **Prótese Fixa Contemporânea**. 3. ed. São Paulo: Santos, 2002. Cap. 13, p. 313-353.

SETHI, A. et al. Evolution of the Concept of Angulated Abutments in Implant Dentistry: 14-year Clinical Data. **Implant Dent.**, v. 11 p. 41-48, 2002.

SOARES, A. P. F.; BEZERRA, F. J. B. Planejamento Cirúrgico e Protético Tridimensional Avançado. **Innovat. J.**, v. 5, p. 28-34, 2001.

SPIEKERMANN, H. et al. **Implantologia**. São Paulo: Artmed, 2000. p. 286-287.

TOKUSTSUNE, E. et al. Avaliação da Interface Intermediário/Estruturas Protéticas Obtidas Através de Três Diferentes Técnicas de Fundição, Antes e Após Soldagem. **Rev. Bras. Implantodont. Prót. Implant.**, v. 11, n. 42, p. 121-126, 2004.

VALCANAIÁ, D. D. V. Solução Protética para Implantes em Posição Inadequada. **Rev. Catar. Implantod.**, v. 2, p. 21-25, 2001.

WORTHINGTON, P. et al. **Osseointegration in Dentistry: An Introduction**. Chicago: Quintessence, 1994.

Endereço para correspondência:

Autor: Rafael de Araujo Vidal
Rua Humberto de Campos 117
Porto Alegre, RS, Brasil. 90660-280
Telefone: 51 33366808 / 51 99461583
e-mail: rafaelaraujovidal@hotmail.com