

PERSENTASE KEBUNTINGAN KEMBAR DAN ENUKLEASI VESIKEL EMBRIO DENGAN PANDUAN *ULTRASOUND* PADA KUDA

Percentage of Twin Pregnancies and Enucleation of Embryonic Vesicle Using Ultrasound on Mares

Amrozi¹ dan Ligaya ITA Tumbelaka¹

¹Departemen Klinik, Reproduksi, dan Patologi Fakultas Kedokteran Hewan Institut Pertanian Bogor, Bogor
E-mail: amrozi217@gmail.com

ABSTRAK

Penelitian ini bertujuan mengetahui persentase kebuntingan kembar pada kuda di Pulau Jawa dan Madura dan menguji tingkat keberhasilan enukleasi vesikel embrio dengan panduan *ultrasound*. Sebanyak 354 induk kuda dikawinkan secara alami dengan kebuntingan mencapai 57,6% (204 ekor) dan ditemukan 11 kebuntingan kembar (5,4%). Kebuntingan kembar dengan 2 vesikel embrio pada 10 induk dan 3 vesikel embrio pada satu induk. Pengurangan embrio dengan memberikan tekanan *probe* terhadap vesikel embrio berpanduan gambaran *ultrasound* terhadap 6 ekor kuda bunting kembar berhasil pada satu ekor induk kuda (16,6%) dan melahirkan satu anak. Semua kontrol kebuntingan kembar pada 5 induk kuda mengalami abortus pada usia kebuntingan 7-9 bulan.

Kata kunci: enukleasi, kebuntingan kembar, kuda, *ultrasound*

ABSTRACT

The aim of this study was to observe the twin pregnancies rate in mares in Java and Madura Island and to study the effectiveness of an enucleation of embryonic vesicle *ultrasound*-guided. A total of 354 mares were breed and pregnancy rate was 57.6% (204 mares) and twin pregnancies were found in 11 mares (5.4%). Twin pregnancies with 2 embryonic vesicles in 10 mares and 3 embryonic vesicles in a mare were found. Reduction of embryo using manual crush *ultrasound*-guided on 6 twin pregnancies mares were successfully done (16.6%) and delivered single foal. All control twin pregnancies in 5 mares are terminated in abortion on 7-9 month of pregnancy.

Key words: enucleation, twin pregnancies, mare, *ultrasound*

PENDAHULUAN

Kebuntingan kembar pada kuda menjadi masalah karena sebagian besar berakhir dengan kejadian abortus. Abortus ini umum terjadi pada masa kebuntingan 7-9 bulan sehingga sangat merugikan peternak karena kehilangan fetus dan waktu efektif untuk mengawinkan ulang induk kudanya. Di Polandia dilaporkan 73% kuda thoroughbred yang bunting kembar mengalami abortus (Deskur, 1985). Kejadian kebuntingan kembar pada kuda thoroughbred mencapai 2,5% (Merkt dan Jöchle, 1993). Persentase lebih tinggi dilaporkan oleh Sharma *et al.* (2010), angka kebuntingan kembar mencapai 10,70% di India. Disamping kerugian karena abortus, kebuntingan kembar pada kuda juga menyebabkan kelahiran anak kuda kerdil dan kerusakan pada saluran reproduksi sehingga sulit untuk dikembangbiakkan lagi (Wolc *et al.*, 2006).

Peternak kuda di Indonesia secara tradisional telah memahami bahwa kebuntingan kembar pada kuda akan berakhir dengan kejadian abortus. Hanya ada 2 laporan di Pamulang Stable tentang adanya kebuntingan kembar dan berhasil melahirkan anak yang sehat sesuai umur kebuntingan. Kebuntingan kembar dapat dideteksi secara dini dengan ultrasonografi (USG) pada hari ke-18 setelah perkawinan dengan melihat keberadaan vesikel embrio. Usaha untuk mencegah kebuntingan kembar dengan menghilangkan satu fetus telah banyak dilakukan secara manual yang biasa disebut metode enukleasi. Walaupun demikian belum

ada laporan yang menjelaskan tingkat insiden kebuntingan kembar dan upaya mencegahnya sehingga dapat mengurangi kerugian ekonomis peternak kuda di Indonesia. Penelitian ini bertujuan mengetahui persentase kebuntingan kembar dan menguji tingkat keberhasilan enukleasi embrio dengan panduan USG.

MATERI DAN METODE

Pemeriksaan Kebuntingan

Kebuntingan kuda diperiksa secara dini 18-26 hari setelah perkawinan dengan metode USG pada bulan Agustus 2011 sampai dengan Maret 2012 di Pulau Jawa dan Madura. Pemeriksaan kebuntingan dilakukan secara periodik setiap bulan. *Ultrasound* yang digunakan adalah Sonoscap Vet A6 yang dilengkapi *linear probe* 7,5 MHz. *Linear probe* dimasukkan melalui rektal mengarah ke kantung kemih dilanjutkan ke bagian dorsal kiri dan kanan sehingga diperoleh gambaran organ reproduksi secara lengkap sampai ke bagian ujung kornua uteri. Kebuntingan ditandai dengan terbentuknya vesikel embrio dan adanya fetus di uterus.

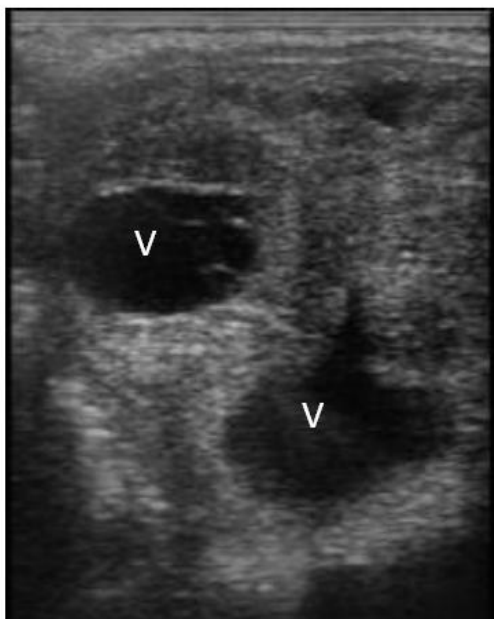
Enukleasi Vesikel Embrio

Enukleasi fetus kebuntingan kembar dilakukan dengan melakukan tekanan berulang yang terarah menggunakan *linear probe* terhadap salah satu vesikel embrio yang berukuran terkecil. Tekanan *linear probe* terhadap fetus diarahkan berdasarkan gambaran pada monitor USG sehingga dapat dihindarkan adanya tekanan pada vesikel embrio yang lain. Hasil enukleasi

vesikel embrio diamati kembali dengan USG pada bulan berikutnya. Kelompok kontrol adalah kuda dengan kebuntingan kembar dan tanpa perlakuan enukleasi vesikel embrio.

HASIL DAN PEMBAHASAN

Sebanyak 354 induk kuda telah dikawinkan secara alami dengan kebuntingan mencapai 57,6% (204 ekor). Sebelas ekor diantaranya merupakan kebuntingan kembar (5,4%) dengan 2 vesikel embrio pada 10 induk dan 3 vesikel embrio pada satu induk kuda. Persentase kebuntingan kembar ini lebih rendah dibandingkan kuda thoroughbred di India 10,7% (Sharma *et al.*, 2010) dan Australia 7,8% (Brück *et al.*, 1993). Kebuntingan dini pada kuda ditandai dengan terbentuknya vesikel embrio dan berlanjut dengan terbentuk fetus yang dapat diamati dengan USG. Vesikel embrio yang terbentuk dapat dibedakan dengan lendir estrus. Vesikel embrio memiliki dinding endometrium yang menebal dengan batas yang jelas dengan miometrium. Batas tersebut berupa garis hitam tipis yang menunjukkan adanya peningkatan vaskularisasi endometrium. Penekanan terhadap uterus tidak menyebabkan perubahan bentuk vesikel embrio, sedangkan pada lendir estrus penekanan uterus menyebabkan perubahan bentuk karena lendir estrus mengalir berpindah tempat. Sepuluh kebuntingan kembar yang ditemukan adalah unilateral dengan jarak vesikel embrio yang terpisah dalam satu uterus sehingga vesikel embrio kebuntingan kembar ini tidak dapat diamati dalam satu lapang pandang USG. Hanya ada satu kebuntingan kembar yang dapat diamati kedua vesikel embrionya dalam satu lapang pandang USG seperti yang disajikan pada Gambar 1.



Gambar 1. Gambaran *ultrasound* uterus kuda kebuntingan kembar pada usia 18 hari setelah perkawinan yang ditandai dengan adanya dua vesikel (V) berwarna hitam dikelilingi dengan penebalan dinding endometrium

Kebuntingan kembar harus dihindarkan mengingat sebagian besar kebuntingan tersebut 73% berakhir dengan kejadian abortus sehingga merugikan bagi peternak kuda (Deskur, 1985). Sebagian besar kebuntingan kembar merupakan dizigotik. Kebuntingan kembar dizigotik dapat dihindarkan dengan tidak melakukan perkawinan alami jika pada saat estrus terdapat 2 folikel berdiameter >28 mm karena besar kemungkinan (40%) akan terjadi ovulasi ganda (Ginther *et al.*, 2008). Hal lain yang dapat dilakukan untuk menghindari kebuntingan kembar adalah dengan melakukan sinkronisasi estrus dengan menggunakan prostaglandin F2 alfa (PGF₂α) secara tepat. Dua kasus kebuntingan kembar seperti yang disajikan pada Tabel 1, dengan 3 dan 2 fetus yang ditemukan di lapangan kemungkinan terjadi karena sinkronisasi estrus yang telah dilakukan dengan menggunakan PGF₂α. Sebagaimana telah diketahui bahwa penggunaan PGF₂α pada saat terdapat 2 folikel berdiameter >25 mm dapat memicu terjadinya ovulasi ganda (Pascoe *et al.*, 1987; Veronesi *et al.*, 2003). Demikian juga dengan penggunaan hormon untuk sinkronisasi ovulasi seperti *human chorionic gonadotropin* (hCG) atau kombinasi PGF₂α dan hCG dapat menginduksi kebuntingan kembar (Ginther, 1987; Raz *et al.*, 2010; Mancill *et al.*, 2011). Faktor usia induk juga berpengaruh terhadap kecenderungan terjadinya kebuntingan kembar terutama pada induk lebih dari usia 16 tahun (Deskur, 1985).

Tabel 1. Jumlah fetus kebuntingan kembar, perlakuan dan hasil enukleasi vesikel embrio yang dilakukan

No kuda	Jumlah fetus	Perlakuan	Hasil
1	2	enukleasi	kedua fetus mati
2	2	kontrol	abortus pada usia kebuntingan 9 bulan
3	2	kontrol	abortus pada usia kebuntingan 7 bulan
4	3	enukleasi	ketiga fetus mati
5	2	kontrol	abortus pada usia kebuntingan 9 bulan
6	2	enukleasi	lahir hidup 23 kg lemah dan akhirnya mati, lahir mummifikasi 2 kg
7	2	kontrol	abortus pada usia kebuntingan 8 bulan
8	2	kontrol	abortus pada usia kebuntingan 7 bulan
9	2	enukleasi	lahir tunggal
10	2	enukleasi	kedua fetus mati
11	2	enukleasi	kedua fetus mati; sistik luteal

Pada sebelas kebuntingan kembar pada usia 18-26 hari setelah perkawinan, lima kebuntingan kontrol mengalami abortus pada usia kebuntingan 7-9 bulan dengan dua fetus (Tabel 1). Enukleasi embrio yang telah dilakukan dengan memberikan tekanan terhadap

vesikel embrio dengan panduan USG terhadap 6 ekor kuda hanya berhasil pada satu ekor induk kuda (16,6%) yang melahirkan normal dengan satu anak yang sehat. Satu induk kuda melahirkan anak dengan berat 23 kg hidup dalam kondisi lemah dan pasangan kembarnya mengalami mumifikasi fetus dengan berat 2 kg. Pada 4 induk kuda lainnya, keseluruhan vesikel hilang dan fetus mati. Hasil enukleasi vesikel embrio yang berbeda ini kemungkinan berkaitan dengan letak fetus pada kornua uteri, kesetaraan ukuran vesikel embrio, porsi terbesar kantong kuning telur dan kantong alantois yang berbeda pada saat pelaksanaan enukleasi vesikel embrio (Ginther, 1989). Metode lain yang telah dikembangkan untuk mereduksi jumlah fetus dengan melakukan fungsi terhadap vesikel embrio dengan bantuan USG juga memberikan keberhasilan yang rendah (Raggio *et al.*, 2008).

E nukleasi vesikel embrio kemungkinan mengakibatkan terjadinya sistik ovarium dan kawin berulang. Satu induk kuda mengalami sistik ovarium setelah proses enukleasi fetus disertai dengan perubahan tingkah laku seperti layaknya kuda jantan, yaitu agresif dan menaiki induk betina lain yang sedang berahi. Perubahan gambaran USG ovarium dan tingkah laku tersebut menunjukkan bahwa sistik ovarium telah mengarah terbentuknya *granulosa theca cell tumor* (Maurice, 2005). Satu kuda dengan kebuntingan kembar 3 yang dilakukan enukleasi mengalami endometritis (Carnevale dan Ginther, 1992) dan berakibat terjadinya kawin berulang. Masih perlu dikembangkan suatu metode yang praktis, murah, dan akurat untuk mereduksi jumlah fetus kebuntingan kembar sehingga kerugian peternak kuda dapat dikurangi.

KESIMPULAN

Persentase kebuntingan kembar pada kuda di Pulau Jawa dan Madura mencapai 5,4%. Pengurangan embrio dengan memberikan tekanan *probe* terhadap vesikel embrio dengan bantuan USG tingkat keberhasilannya hanya mencapai 16,6%.

DAFTAR PUSTAKA

- Brück, I., G.A. Anderson, and J.H. Hyland. 1993. Reproductive performance of thoroughbred mares on six commercial stud farms. **Aust. Vet. J.** 70(8):299-303.
- Carnevale, E.M. and O.J. Ginther. 1992. Relationships of age to uterine function and reproductive efficiency in mares. **Theriogenology**. 37(5):1101-1115.
- Deskur, S. 1985. Twinning in thoroughbred mares in Poland. **Theriogenology**. 23:711-718.
- Ginther, O.J. 1987. Relationships among number of days between multiple ovulations, number of embryos, and type of embryo fixation in mares. **J. Equine. Vet. Sci.** 7:82-88.
- Ginther, O.J. 1989. Twin embryos in mares II: Post fixation embryo reduction. **Eq. Vet. J.** 21:171-174.
- Ginther, O.J., E.L. Gastal, M.O. Gastal, and M.A. Beg. 2008. Dynamics of the equine preovulatory follicle and periovulatory hormones: what's new?. **J. Equine. Vet. Sci.** 28:454-460.
- Mancill, S.S., G. Blodgett, R.J. Arnott, M. Alvarenga, C.C. Love, and K. Hinrichs. 2011. Description and genetic analysis of three sets of monozygotic twins resulting from transfers of single embryos to recipient mares. **J. Am. Vet. Med. Assoc.** 238:1040-1043.
- Maurice, K.T. 2005. Diagnosis and surgical removal of a granulosa-theca cell tumor in a mare. **Can. Vet. J.** 46(7):644-646.
- Merk, H. and W. Jöchle. 1993. Abortions and twin pregnancies in thoroughbreds: Rate of occurrence, treatments and prevention. **J. Equine. Vet. Sci.** 13:690-694.
- Pascoe, R.R., D.R. Pascoe, and M.C. Wilson. 1987. Influence of follicular status on twinning rate in mares. **J. Reprod. Fertil. Suppl.** 35:183-189.
- Raggio, I., R.C. Lefebvre, P. Poitras, D. Vaillancourt, and A.K. Goff. 2008. Twin pregnancy experimental model for transvaginal ultrasound-guided twin reduction in mares. **Can. Vet. J.** 49(11):1093-1098.
- Raz, T., M.D. Amorim, B.C. Stover, and C.E. Card. 2010. Ovulation, pregnancy rate and early embryonic development in vernal transitional mares treated with equine- or porcine-FSH. **Reprod. Domest. Anim.** 45(2):287-294.
- Sharma, S., G.S. Dhaliwal, and D. Dadarwal. 2010. Reproductive efficiency of Thoroughbred mares under Indian subtropical conditions: A retrospective survey over 7 years. **Anim. Reprod. Sci.** 117:241-248.
- Veronesi, M.C., M. Battocchio, M. Faustini, M. Gandini, and F. Cairoli. 2003. Relationship between pharmacological induction of estrous and/or ovulation and twin pregnancy in the Thoroughbred mares. **Domest. Anim. Endocrinol.** 25:133-140.
- Wolc, A., A. Bresińska, and T. Szwaczkowski. 2006. Genetic and permanent environmental variability of twinning in Thoroughbred horses estimated via three threshold models. **J. Anim. Breed. Genet.** 123:186-190.