

# EFEKTIVITAS PENTAGAMAVUNON-0 TERHADAP PENGHAMBATAN EKSPRESI SIKLOOKSIGENASE-2 PADA MODEL KANKER KOLON TIKUS WISTAR

## *Effectiveness of Pentagamavunon-0 on The Inhibition of Cyclooxygenase-2 Expression in Wistar Rats Colon Cancer Model*

Risfah Yulianty<sup>1,2</sup>, Lukman Hakim<sup>2</sup>, Sardjiman<sup>2</sup>, Gemini Alam<sup>1</sup>, Riska Nufika<sup>3</sup>, dan Sitarina Widyarini<sup>3</sup>

<sup>1</sup>Laboratorium Kimia Farmasi dan Fitokimia, Fakultas Farmasi, Universitas Hasanuddin, Makassar

<sup>2</sup>Bagian Kimia Farmasi dan Farmakologi-Toksikologi, Fakultas Farmasi, Universitas Gadjah Mada, Yogyakarta

<sup>3</sup>Bagian Patologi Anatomi, Fakultas Kedokteran Hewan, Universitas Gadjah Mada, Yogyakarta

E-mail: risfah@yahoo.com

### ABSTRAK

Penelitian ini bertujuan menentukan efektivitas pentagamavunon-0 (PGV-0) terhadap penghambatan ekspresi siklooksigenase-2 (COX-2) pada kanker kolon tikus Wistar. Pada penelitian ini digunakan 20 ekor tikus Wistar jantan yang dibagi secara acak dalam 4 kelompok perlakuan. Kelompok I merupakan kontrol negatif, kelompok II kontrol positif, kelompok III diberi PGV-0 40 mg/kg BB selama 15 minggu, dan kelompok IV diberi PGV-0 40 mg/kg BB selama 25 minggu. Pemberian PGV-0 dilakukan secara oral dua kali seminggu. Induksi kanker kolon dilakukan dengan cara injeksi subkutan DMH 60 mg/kg BB, satu kali seminggu selama 15 minggu. Pada minggu ke-26, semua hewan coba dieutanasia, kolon difiksasi dalam formalin 10% untuk selanjutnya diamati perubahan makroskopik dan mikroskopik. Penilaian ekspresi COX-2 dilakukan dengan menggunakan metode *Duke's stage* dan skor imunoreaktivitas (IRS). Hasil penelitian ini memperlihatkan pemberian PGV-0 selama 25 minggu menurunkan jumlah nodul kanker kolon dari 5 ke 2 (berkurang 60%); diameter kanker kolon (pxl) dari 0,712 mm<sup>2</sup> ke 0,0043 mm<sup>2</sup> (berkurang 99,31%). Pemberian PGV-0 selama 15 minggu hanya menurunkan jumlah nodul 10% dan area kanker kolon dari 0,712 mm<sup>2</sup> ke 0,0062 mm<sup>2</sup> (99,07%). Skor imunoreaktivitas COX-2 diekspresikan oleh kelompok III dan IV adalah 4 dan 5. Gambaran histologis dari kolon mendukung hasil di atas. Pemberian PGV-0 efektif menurunkan jumlah dan area nodul kanker kolon melalui penghambatan ekspresi COX-2.

Kata kunci : kanker kolon, PGV-0, COX-2, tikus Wistar

### ABSTRACT

The aim of the study is to determine the effectiveness of pentagamavunon-0 (PGV-0) on the inhibition of cyclooxygenase-2 (COX-2) expression in Wistar rats with colon cancer. Twenty male Wistar rats were randomly divided into 4 groups of five. Group I was negative control and group II was positive control. Groups III and IV were given PGV-0 40 mg/kg BW for 15 and 25 weeks respectively. Oral administration of PGV-0 was given twice a week. 1,2-dimethylhydrazine.2HCl (DMH) was subcutaneously injected, once a week for 15 weeks. All animals were sacrificed at week 26<sup>th</sup>, colon was fixed in 10% buffer formalin for gross and microscopic examination. Scoring of COX-2 expression was carried out using *Duke's stage* method and immunoreactivity score (IRS). The results showed that PGV-0 given for 25 weeks was reduced the number of nodules from 5 to 2 nodules (60%); the area of colon cancer (length x width) from 0.712 to 0.0043 mm<sup>2</sup> (99.31%). PGV-0 given for 15 weeks was only 10% reduced the number of nodules and the area of colon cancer from 0.712 to 0.0062 mm<sup>2</sup> (99.07%). Immunoreactivity score of COX-2 that was expressed in group III was 4, and in group IV was 5. Histological features of colonic cancer support the results mentioned above. To conclude, the administration of PGV-0 40 mg/kg BW reduced the number and area of tumor nodules, possibly through the inhibition of COX-2 expression.

Key words: colon cancer, PGV-0, COX-2, Wistar rats

### PENDAHULUAN

Prevalensi kanker di dunia cenderung meningkat dan di Indonesia kejadian kanker kolon mengalami peningkatan yang sangat pesat, tidak hanya pada orang tua tetapi juga anak usia muda (Amaliafitri, 2010). Eberhart *et al.* (1994) menyatakan bahwa ekspresi COX-2 ditemukan pada kolon karsinoma sebanyak 80% dan hampir 50% pada kolon adenoma. Siklooksigenase (COX) merupakan enzim yang dioksidasi dari asam arakhidonat menjadi prostaglandin G<sub>2</sub> (PGG<sub>2</sub>) (Fosslien, 2001). Siklooksigenase memiliki dua bentuk yaitu COX-1 dan COX-2. Bentuk COX-1 normal pada jaringan dan sel manusia maupun hewan (Tanabe dan Tohnai, 2002) sedangkan COX-2 keberadaannya pada jaringan karena adanya induksi dari sitokin, onkogen, promotor tumor, radang, dan neoplasma (Eberhart *et al.*, 1994).

Kurkumin merupakan senyawa polifenol yang terdapat dalam rimpang kunyit (*Curcuma longa* L.) dengan aktivitas biologi sebagai antioksidan, antiinflamasi, kemopreventif, dan kemoterapi (Hatcher *et al.*, 2008; Cen *et al.*, 2009). Kurkumin dapat menghambat pembentukan metabolit reaktif senyawa karsinogen yang menginduksi pembentukan tumor pada mencit. Sharma *et al.* (2001) memperlihatkan bahwa mekanisme kemoprevensi kurkumin *in vivo* pada kanker kolorektal melalui aktivitasnya dalam meningkatkan *glutathione S-transferase* (GST), dan menurunkan malondialdehid (MDA), serta ekspresi siklooksigenase-2. Aktivitas kemopreventif kurkumin ditunjukkan selama proses promosi/progresi pada kanker kolon (Bhaumik *et al.*, 1999).

Salah satu analog kurkumin, pentagamavunon-0 (PGV-0= 2,5- bis- (4' - hidroksi-3' - metoksibenzilidin) - siklopentanon) memiliki bioavailabilitas dalam sirkulasi

sistemik setelah pemberian dosis oral (40 dan 80 mg/kg) pada tikus berkurang, yang ditunjukkan dengan kadar dalam darah rendah (0,67-4,47 µg/ml selama 6 jam. Jumlah PGV-0 setelah diberikan per oral menunjukkan bahwa tidak terjadi perubahan dalam hati, paru-paru, dan ginjal, tetapi kurang dari 0,4% dosis pemberian terdapat dalam duodenum, jejunum atau ileum setelah 1 jam (Hakim, 2007).

Pentagamavunon-0 (PGV-0) diekskresikan melalui urin dan feses selama 72 jam setelah pemberian intravena, oral, dan intraperitoneal. Pemberian intravena PGV-0 (20 dan 40 mg/kg) diekskresikan melalui urin 0,57 dan 0,30%, dan tidak ditemukan dalam feses. PGV-0 (40 dan 80 mg/kg) setelah pemberian oral dan intraperitoneum diekskresikan melalui urin kurang dari 0,1% selama pemberian 72 jam, sedangkan dalam feses diekskresikan 30% setelah pemberian oral dan tidak terdapat dalam feses setelah pemberian intraperitoneal (Hakim, 2007). Pentagamavunon-0 mampu mengurangi ekspresi COX-2 pada sel kanker kolon (WiDr) (Septisetyani, *et al.*, 2008). Penelitian yang dilakukan oleh Sardjiman (2000) menggunakan plasma darah manusia memperlihatkan efek antiinflamasi dari analog siklovalon, 2,5-bis(4-hidroksi-3-metoksibenzilidin) siklopentanon, dan 1,5-bis(4-hidroksi-3-metoksifenil)-1,4-pentadien-3-on melalui penghambatan siklooksigenase. Berdasarkan hal tersebut, maka penelitian ini dilakukan untuk melihat efektivitas PGV-0 dalam menghambat ekspresi COX-2 dengan menggunakan model kanker kolon pada tikus Wistar.

## MATERI DAN METODE

### Induksi Karsinoma Kolorektal dan Perlakuan dengan PGV-0

Tikus jantan Wistar sebanyak 20 ekor dengan bobot badan 130-200 g yang diperoleh dari Laboratorium Penelitian dan Pengujian Terpadu Universitas Gadjah Mada (LPPT UGM) Yogyakarta digunakan dalam penelitian ini dibagi ke dalam 4 kelompok yang diambil secara acak. Kelompok I merupakan kelompok kontrol negatif, kelompok II merupakan kontrol positif yang diberikan 1,2-dimetilhidrazin 2HCl (DMH, ABCR Germany) 60 mg/kg BB melalui injeksi subkutan, kelompok III diberikan PGV-0 (resintesis) (Sardjiman, 2000) 40 mg/kg BB selama 15 minggu, dan kelompok IV diberikan PGV-0 40 mg/kg BB selama 25 minggu melalui per oral. Pemberian DMH dilakukan sekali seminggu selama 15 minggu, tikus dibiarkan selama 10 minggu lalu dibedah dan diamati kanker yang terjadi. Pentagamavunon-0 diberikan bersama-sama saat dengan induksi DMH. Penelitian dengan hewan coba telah mendapatkan kelayakan etik perlakuan dengan hewan coba yang dikeluarkan oleh Fakultas Kedokteran Universitas Gadjah Mada (UGM).

### Pengamatan Morfologi dan Histopatologi

Saat pembedahan, semua organ dalam diperiksa kecuali sistem saraf pusat. Bagian perut dibuka melalui lengkungan utama sedangkan usus secara longitudinal pada sisi antimesenterial; setelah dibuka, organ-organ

tersebut dicuci dengan akuades. Bagian akhir ileum, usus besar, anus, dan neoplasma dalam usus kecil disebar di atas papan polystirene dengan mukosa usus menghadap ke atas. Semua jaringan disimpan dalam bufer formalin 10%, selanjutnya jumlah dan area nodul dicatat untuk dianalisis.

### Pengamatan Mikroskopis dengan Pewarnaan Hematoksilin-Eosin

Blok parafin dipotong dengan ketebalan 5 µm dan ditempelkan pada gelas kaca (*slide*). Selanjutnya *slide* didewaxing dengan *xylol* untuk menghilangkan sisa parafin yang menempel. Rehidrasi jaringan dilakukan dengan merendam *slide* ke dalam alkohol 100% selama 2 menit, alkohol 95%, dan alkohol 70% selama 2 menit. Selanjutnya *slide* dibilas dengan air selama 1 menit dan diwarnai dengan hematoksilin-eosin (HE) sesuai dengan prosedur pewarnaan standar yang digunakan di Laboratorium Patologi Anatomi Fakultas Kedokteran Universitas Gadjah Mada, Yogyakarta.

### Pewarnaan Imunohistokimia dengan Antibodi COX-2

Blok parafin yang telah dipotong dengan ketebalan 4-5 µm diletakkan di atas gelas objek (*slide*) yang sebelumnya telah dilapisi dengan *poly-L-lysine* ((Muto pure chemicals Co., Ltd, Japan). Selanjutnya *slide* didewaxing dengan *xylol* dan direhidrasi dengan alkohol bertingkat sesuai dengan prosedur C. *Slide* tersebut selanjutnya ditetesi dengan H<sub>2</sub>O<sub>2</sub> 3% dalam metanol selama 30 menit untuk memblokir peroksidase endogen pada jaringan. Selanjutnya *slide* diinkubasi dengan antibodi primer yaitu COX-2 *rabbit monoclonal* (1:100 dari 0,1 ml, Cat.#RB-9072, Lab Vision Corp.) selama 60 menit pada suhu ruang. Kontrol negatif tidak diberi antibodi primer hanya ditetesi pelarut antibodi. Kemudian *slide* dicuci dengan PBS dan ditetesi antibodi sekunder yaitu *Trekkie Universal Link (Anti-Mouse and Rabbit ter-biotinylated)* selama 60 menit di suhu ruang, dan selanjutnya *slide* dicuci dengan PBS. *Trek avidin HRP* (streptavidin) ditetesi di atas *slide* dan diinkubasi selama 10 menit pada suhu ruang. Setelah *slide* dicuci dengan PBS, *slide* diinkubasi dengan larutan Betazoid DAB 1:50 selama 10 menit. *Counterstain* dilakukan dengan menggunakan hematoxylin *Meyer* (Prosedur pewarnaan IHC Bagian Patologi Anatomi Rumah Sakit Umum Pusat Dr. Sardjito).

### Analisis Data

Untuk melihat perbandingan pemberian PGV-0 selama 15 dan 25 minggu terhadap jumlah dan area nodul tumor digunakan uji *Chi Square* ( $p < 0,05$ ) terhadap kontrol DMH. Untuk ekspresi COX-2 ditentukan secara semikuantitatif menggunakan metode skor imunoreaktivitas (IRS) dan *Duke's stage* (Remmele and Nowak *et al.*, 2007).

## HASIL DAN PEMBAHASAN

Dalam penelitian ini, DMH merupakan prokarsinogen yang menginduksi terbentuknya tumor kolon setelah mengalami perubahan metabolisme dalam kolon dan

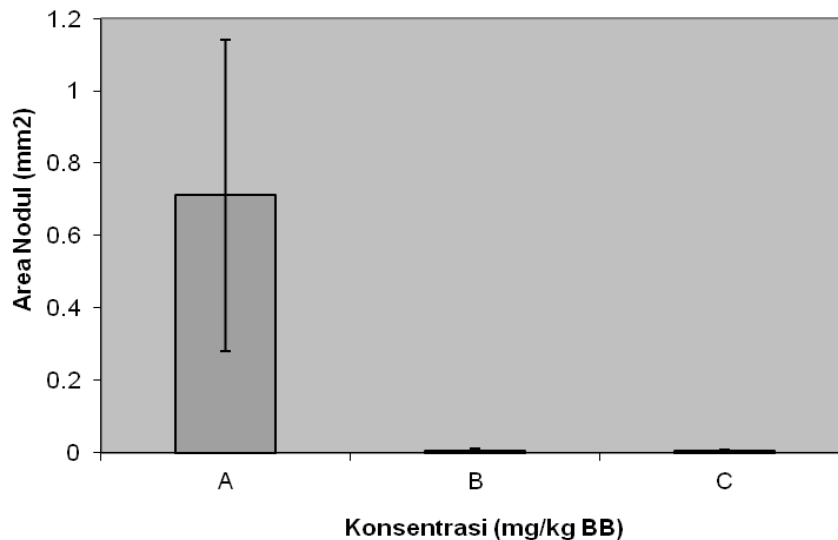
hati (Devasena *et al.*, 2006). Penelitian yang dilakukan Albert-Baskar dan Ignacimuthu (2010) pada tikus yang diinduksi DMH menghasilkan nodul pada bagian muskularis. Nodul pada kolon tikus Wistar yang diinduksi DMH dapat muncul pada bagian mukosa maupun muskularis dari kolon. Hasil pengamatan pada penelitian ini terdapat nodul yang berukuran besar, kecil, *flat*, dan menonjol ke arah mukosa. Namun untuk mengetahui jenis dari nodul tersebut harus dilakukan pengamatan histologis. Pemberian DMH pada penelitian ini menyebabkan nodul tumor dengan bentuk *pedunculated* dengan ukuran yang bervariasi. Pentagamavunon-0 (PGV-0) 40 mg/kg bobot badan selama 15 dan 25 minggu dapat menurunkan jumlah nodul dan area tumor kolon. Analisis statistik memperlihatkan bahwa tidak adanya perbedaan bermakna antara jumlah nodul dan lamanya

pemberian PGV-0 ( $p>0,05$ ). Namun demikian terdapat perbedaan bermakna antara area nodul tumor dengan lamanya pemberian PGV-0 ( $p<0,05$ ).

Pada penelitian ini tikus yang diinduksi DMH dan diberi PGV-0 40 mg/kg bobot badan per oral menghasilkan perubahan histologis pada kolon tikus berupa adenoma dan adenokarsinoma dengan presentase yang berbeda. Pemberian PGV-0 selama 25 minggu menghasilkan bentuk histologis tumor adenoma (100%) dan adenokarsinoma pada pemberian selama 15 minggu (Tabel 1, Gambar 1). Ekspresi COX-2 pada model kanker kolon dengan perlakuan PGV-0 dapat dilihat pada Tabel 2, Tabel 3, dan Gambar 2. Penilaian ekspresi COX-2 dilakukan dengan menggunakan metode *Duke's stage*; penilaian berdasarkan intensitas warna yang diekspresikan di sitoplasma sel (Dukes, 1932).

**Tabel 1.** Pengaruh PGV-0 40 mg/kg bobot badan dengan gambaran histologis kolon tikus Wistar

n=5	Sampel	Histologis Tumor	Persentase
1.	DMH (60 mg/kg BB)	adenokarsinoma	100%
2.	PGV-0 (15 MG) (40 mg/kg BB)	adenoma dan adenokarsinoma	60% adenoma dan 40% adenokarsinoma
3.	PGV-0 (25 MG) (40 mg/kg BB)	adenoma	100%



**Gambar 1.** Pengaruh pemberian DMH 60 mg/kg BB (A), PGV-0 40 mg/kg BB 15 minggu (B) dan PGV-0 40 mg/kg BB 25 minggu (C), terhadap diameter nodul tumor, n = 5

**Tabel 2.** Pengaruh pemberian PGV-0 terhadap ekspresi COX-2 pada kolon tikus *Wistar*

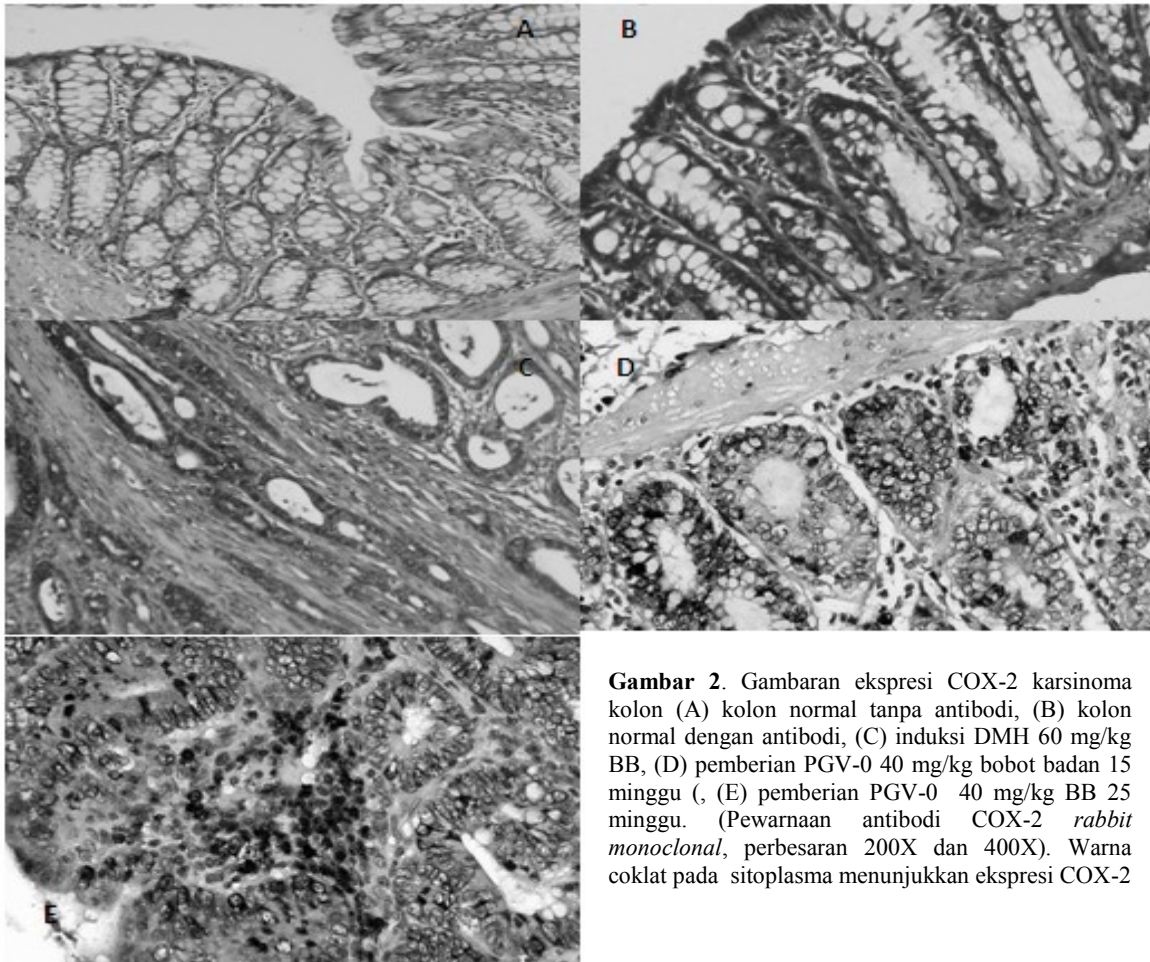
n=5	DMH					PGV-0									
	60 mg/kg BB		40 mg/kgBB (15 MG)			40 mg/kgBB (25 MG)									
	+	-	+%	-%	IRS	+	-	+%	-%	IRS	+	-	+%	-%	IRS
1	57	12	82,6	17,4	82,6	16	3	84,2	15,8	84,2	11	8	57,9	42,1	57,9
2	37	9	80,4	19,6	80,4	11	4	73,3	26,7	73,3	21	7	75,0	25,0	75,0
3	58	17	77,3	22,7	77,3	11	4	73,3	26,7	73,3	23	7	76,7	23,3	76,7
4	56	11	83,6	16,4	98,2	8	5	61,5	38,5	61,5	22	6	78,6	21,4	78,6
5	60	10	85,7	14,3	85,7	12	5	70,6	29,4	70,6	18	9	66,7	33,3	66,7
<b>X<sub>rata</sub></b>			<b>84,8</b>					<b>72,6</b>					<b>70,9</b>		

Keterangan: + : ekspresi COX-2 positif ; - : ekspresi COX-2 negatif; +%: persentase COX-2 positif; -%: persentase COX-2 negatif; IRS: persentase skor imunoreaktifitas

**Tabel 3.** Skor ekspresi COX-2 pada pemberian PGV-0 berdasarkan skala semikuantitatif IRS dan *Duke's stage* (Remmele,2001 dan Nowak *et al.*, 2007)

Tikus	DMH	PGV-0	
	60 mg/kg BB	40 mg/kg BB (15 MG)	40 mg/kg BB (25 MG)
1	4	6	3
2	4	3	6
3	3	3	6
4	4	3	6
5	4	3	6
<b>X<sub>rata</sub></b>	<b>4</b>	<b>4</b>	<b>5</b>

Keterangan:IRS 1-4:ekspresi lemah; 5-8:ekspresi sedang; 9-12: ekspresi kuat



**Gambar 2.** Gambaran ekspresi COX-2 karsinoma kolon (A) kolon normal tanpa antibodi, (B) kolon normal dengan antibodi, (C) induksi DMH 60 mg/kg BB, (D) pemberian PGV-0 40 mg/kg bobot badan 15 minggu, (E) pemberian PGV-0 40 mg/kg BB 25 minggu. (Pewarnaan antibodi COX-2 *rabbit monoclonal*, perbesaran 200X dan 400X). Warna coklat pada sitoplasma menunjukkan ekspresi COX-2

Pada penelitian ini dapat dilihat bahwa induksi DMH dengan dosis 60 mg/kg bobot badan menunjukkan angka IRS lemah yang berarti mengekspresikan warna COX-2 lebih lemah (IRS COX-2 = 4). Angka IRS lemah juga diperlihatkan pada pemberian PGV-0 selama 15 minggu (IRS COX-2 = 4), sedangkan PGV-0 yang diberikan selama 25 minggu dengan dosis 40 mg/kg BB memperlihatkan ekspresi COX-2 dengan IRS sedang (IRS COX-2 = 5). Ekspresi COX-2 meningkat apabila terjadi radang, pada proses peradangan serta berperan pada dalam perkembangan keganasan. Siklooksigenase-2 diekspresikan pada berbagai macam tumor dan terlibat pada karsinogenesis (Zimmermann *et al.*, 1999). Cejas *et al.* (2005) melaporkan bahwa ekspresi COX-2 mRNA lebih banyak terdapat pada sel normal yang terselubung sel tumor. Ekspresi COX-2 terjadi pada awal

terbentuknya tumor dan berhubungan dengan munculnya PGE<sub>2</sub> (Dong *et al.*, 2003). Hasil penelitian ini menunjukkan bahwa pada pemberian PGV-0 selama 25 minggu perkembangan tumor berupa adenoma, sedangkan pemberian PGV-0 selama 15 minggu tumor yang terbentuk berupa adenokarsinoma. Hal ini kemungkinan disebabkan pemberian PGV-0 dalam waktu yang lama (25 minggu) menghambat ekspresi COX-2 sehingga perkembangan tumor dari *benigna* ke *maligna* juga terhambat. Ini sesuai dengan hasil penelitian sebelumnya bahwa perkembangan kanker kolon melibatkan peningkatan ekspresi COX-2 dan angiogenesis yang berkorelasi dengan meningkatnya PGE<sub>2</sub> (Cejas *et al.*, 2005; Dong *et al.*, 2003). Mekanisme penghambatan ekspresi COX-2 oleh PGV-0 kemungkinan melalui mekanisme antiinflamasi seperti yang telah dilaporkan pada kurkumin (van der Goot, 1997).

Cervello *et al.* (2005) melaporkan bahwa tidak ada hubungan antara jumlah nodul tumor dengan ekspresi COX-2, kolon yang memiliki jumlah nodul lebih banyak tidak menghasilkan ekspresi COX-2 yang lebih tinggi dibandingkan dengan kolon dengan jumlah nodul yang lebih sedikit. Wu *et al.* (2003) melaporkan tidak adanya hubungan antara ukuran tumor dengan ekspresi COX-2. Ekspresi COX-2 pada kanker payudara tidak memiliki hubungan dengan ukuran tumor (Irianiwati *et al.*, 2006). Pada awal perkembangan kanker kolon ekspresi COX-2 lebih sedikit (Sheehan *et al.*, 1999). Perkembangan ukuran tumor meningkat memiliki hubungan dengan peningkatan COX-2. Hal ini disebabkan oleh semakin luas area inflamasi maka semakin banyak sel yang mengekspresikan COX-2 (Sinicrope dan Gill, 2004). Ekspresi COX-2 sangat sedikit terdapat pada mukosa kolon, terekspresi 50% pada adenoma dan 80% pada karsinoma (William *et al.*, 1999). Pada penelitian ini ekspresi COX-2 tertinggi terdapat pada kelompok yang diberikan PGV-0 selama 25 minggu (gambaran histologi adenoma).

Pentagamavunon-0 memiliki aktivitas yang menyerupai kurkumin. Kurkumin dapat digunakan pada kemoprevensi *malignan* pada usus manusia yang termutasi *Adenomatous Polyposis Coli (APC)* menggunakan model adenoma pada tikus C57Bl/6J (Perkins *et al.*, 2002). Rao *et al.* (1995), Kawamori *et al.* (1999), dan Huang *et al.* (1994) memperlihatkan bahwa pemberian kurkumin pada tikus jantan F344 dan mencit betina CF1 yang diinduksi azoxymethane (AOM) dapat mencegah terjadinya kanker kolon melalui mekanisme modulasi metabolisme asam arakhidonat. Kurkumin juga menghambat transkripsi COX-2 yang diuji pada beberapa *gastrointestinal cell lines* (SK-GT-4, SCC450, IEC-18 dan HCA-7) (Zhang *et al.*, 1999). Pentagamavunon-0 (PGV-0) mampu mengurangi ekspresi COX-2 pada sel kanker kolon (WiDr) (Septisetyani *et al.*, 2008). Penelitian yang dikerjakan oleh Sardjiman (2000) menggunakan plasma darah manusia memperlihatkan efek antiinflamasi dari analog siklovalon, 2,5-bis(4-hidroksi-3-metoksibenzilidin) siklopentanon, dan 1,5-bis(4-hidroksi-3-metoksifenil)-1,4-pentadien-3-on melalui penghambatan aktivitas siklooksigenase.

Kurkumin dilaporkan dapat meningkatkan kadar GST dalam hati, mengurangi kadar malondialdehid yang terikat dengan DNA sel mukosa kolon, dan menurunkan kadar M<sub>1</sub>G (malondialdehid-deoksiganosin) yang ditimbulkan oleh stimulus yang kuat dari lipid peroksidasi pada hati dan mukosa kolon (Sharma *et al.*, 2001; Pan *et al.*, 1998). Hasil penelitian ini memperlihatkan bahwa PGV-0 juga dapat menurunkan jumlah dan diameter nodul tumor melalui penghambatan ekspresi COX-2 seperti halnya kurkumin.

## KESIMPULAN

Dari hasil penelitian ini dapat disimpulkan bahwa PGV-0 efektif untuk menurunkan jumlah dan area nodul tumor kolon melalui penghambatan ekspresi COX-2.

## UCAPAN TERIMA KASIH

Penelitian ini dibiayai oleh I-MHERE Unhas dan merupakan bagian dari disertasi dalam rangka menyelesaikan program Doktor di Universitas Gadjah Mada. Oleh karena itu, penulis mengucapkan terima kasih kepada pihak I-MHERE dan pihak lainnya yang terlibat baik secara langsung maupun tidak langsung dalam penelitian ini.

## DAFTAR PUSTAKA

- Albert-Baskar, A. and S. Ignacimuthu. 2010. Chemopreventive effect of *Cynodon dactylon* (L.) Pers. extract against DMH-induced colon carcinogenesis in experimental animals. **Experiment. Toxicol. Pathol.** 62:423-431.
- Amaliafitri, A. 2010. Kanker Kolorektal Incar Manusia Modern di Usia Muda. <http://lifestyle.okezone.com/read/2010/03/17/27/313427/kanker-kolorektal-incar-manusia-modern-di-usia-muda>.
- Bhaumik, S., R. Anjum, N. Rangaraj, B.V. Padhasari, and A. Khar. 1999. Curcumin mediated apoptosis in AK-5 tumor cells involves the production of reactive oxygen intermediates. **FEBS Letters** 6(2):311-314.
- Cejas, P., M.A. Garcia-Cabezas, and E. Casado. 2005. Localisation of COX-2 protein is different in breast ductal carcinoma and adjacent non-tumour ductal epithelium. **Clin. Transl. Oncol.** 7:239-243.
- Cen, L., B. Hutzen, S. Ball, S. DeAngelis, C.L. Chen, J.R. Fuchs, C. Li, P.K. Li, and J. Lin. 2009. New structural analogues of curcumin exhibit potent growth suppressive activity in human colorectal carcinoma cells. **BMC Cancer** 9:99.
- Cervello, M., D. Fodera, A.M. Florena, M. Soresi, C. Tripodo, N. D'Alessandro, and G. Montalto. 2005. Correlation between expression of cyclooxygenase-2 and the presence of inflammatory cells in human primary hepatocellular carcinoma: Possible role in tumor promotion and angiogenesis. **World J. Gastroenterol.** 11(30):4638-4643.
- Devasena, T., V.P. Menon, and K.N. Rajasekharan. 2006. Prevention of 1,2-dimethylhydrazine-induced circulatory oxidative stress by bis-1,7-(2-hydroxyphenyl)-hepta-1,6-diene-3,5-dione during colon carcinogenesis. **Pharmacol. Rep.** 58:229-235.
- Dong, M., K. Kuda, P.R. Nambiar, A. Rezaie, G.S. Belinsky, G. Lambeau, C. Giardina, and D.W. Rosenberg. 2003. Inverse association between phospholipase A2 and COX-2 expression during mouse colon tumorigenesis. **Carcinogenesis** 24(2):307-315.
- Dukes, C.E. 1932. The classification of cancer of the rectum. **J. Pathol.** 35(3):323-332.
- Eberhart C.E., R.J. Coffey, A. Radhika, F.M. Giardiello, S. Ferrenbach, and R.N. Dubois. 1994. Up-regulation of cyclooxygenase-2 gene expression in human colorectal adenomas and adenocarcinomas. **Gastroenterol.** 107:1183-1188.
- Fosslien, E. 2001. Molecular pathology of cyclooxygenase-2 in cancer-Induce angiogenesis. **Ann. Clin. Lab. Sci.** 31:325-348.
- Hakim, L. 2007. Pharmacokinetics and biological activities of a curcumin analog-pentagamavunone-0, in recent development in curcumin pharmacology. **Proceedings of The International Symposium on Recent Progress in Curcumin Research.** Faculty of Pharmacy UGM, Yogyakarta: 37-55.
- Hatcher, H., R. Planalp, J. Cho, F.M. Torti, and S.V. Torti. 2008. Curcumin from ancient medicine to current clinical trial. **Cell. Mol. Life Sci.** 65(11):1631-1652.
- Huang, M.T., Y.R. Lou, W. Ma, H.L. Newmark, K.R. Reuhl, and A.H. Conney. 1994. Inhibitory effects of dietary curcumin on forestomach, duodenal, and colon carcinogenesis in mice. **Cancer Res.** 54:5841-5847.
- Irianiwati, A. Ghozali, dan S. Yoanita. 2006. Hubungan antara ekspresi cyclooxygenase-2 dan reseptor dengan derajat histologis dan stadium karsinoma pada payudara. **Berkala Ilmu Kedokteran** 38(4):183-188.
- Kawamori, T., R. Lubet, V.E. Steele, G.J. Kelloff, R.B. Kaskey, C.V. Rao, and B.S. Reddy, 1999. Chemopreventive effect of curcumin, a naturally occurring anti-inflammatory agent, during

- the promotion/progression stages of colon cancer. **Cancer Res.** 59:597-601.
- Pan, M.H., T.M. Huang, and J.K. Lin, 1998. Biotransformation of curcumin through reduction and glucuronidation in mice. **DMD** 27(1):486-494.
- Perkins, S., R.D. Verschoyle, K. Hill, I. Parveen, M.D. Threadgil, R.A. Sharma, M.L. Williams, W.P. Steward, and A.J. Gescher. 2002. Chemopreventive efficacy and pharmacokinetics of curcumin in the min/ mouse, a model of familial adenomatous polyposis. **Cancer Epidemiol. Biomarkers Prev.** 11:535-540.
- Rao, C.V., A. Rivenson, B. Simi, and B.S. Reddy. 1995. Chemoprevention of colon carcinogenesis by dietary curcumin, a naturally occurring plant phenolic compound. **Cancer Res.** 55:259-266.
- Ravnik-Glavac, M., A. Cerar, and D. Glavac. 2000. Animal model in the study of colorectal carcinogenesis. **Pflugers Arch.** 440:55-57.
- Remmele, W. and K.H. Schickelanz. 1993. Immunohistochemical determination of estrogen and progesterone receptor content in human breast cancer: computer-assisted image analysis (QIC score) vs subjective grading (IRS). **Pathol. Res. Pract.** 189:862-866
- Sardjiman, 2000. Synthesis of Some New Series of Curcumin Analogues, Antioxydative, Antiinflammatory, Antibacterial Activities and Quantitative-Structure Activity Relationship. **Dissertation.** Gadjah Mada University. Yogyakarta.
- Septisetyani, E.P., M. Ikawati, B. Widaryanti, and E. Meiyanto. 2008. Apoptosis Mediated Cytotoxicity of Curcumin Analogues PGV-0 and PGV-1 in WiDr Cell Line. **Proceeding Molecular Targeted Therapy Symposium.** Faculty of Pharmacy, Gadjah Mada University, Yogyakarta: 48-56.
- Sharma, R.A., C.R. Ireson, R.D. Verschoyle, K.A. Hill, M.L. Williams, C. Leuratti, M.M. Manson, L.J. Marnett, W.P. Steward, and A. Gescher. 2001. Effects of dietary curcumin on glutathione S-transferase and malondialdehyde-DNA adducts in rat liver and colon mucosa: Relationship with drug levels. **Clin. Cancer Res.** 7:1452-1458.
- Sheehan, K.M., K. Sheahan, D.P. O'Donoghue, F. MacSweeney, R.M. Conroy, D.J. Fitzgerald, and F.E. Murray. 1999. The Relationship between cyclooxygenase-2 expression and colorectal cancer. **JAMA** 282(13):1254-1257.
- Sinicrope, F.A. and S. Gill. 2004. Role of cyclooxygenase-2 in colorectal cancer. **Cancer and Metastasis Reviews** 23:63-75.
- Tanabe, T. and N. Tohna. 2002. Cyclooxygenase isozymes and their gene structures and expression. **Prostagland. Other Lipid Mediat.** 68-69:95-114.
- van der Goot, H. 1997. The chemistry and qualitative structure-activity relationship of curcumin. in recent development in curcumin pharmacology. **Proceedings of The International Symposium on Curcumin Pharmacology (ISCP).** Faculty of Pharmacy UGM, Yogyakarta: 13-23.
- Williams, C.S., M. Mann, and R.N. DuBios. 1999. The role of cyclooxygenases in inflammation, cancer, and development. **Oncogene** 18:7908-7916.
- Wu, A.W., J. Gu, F.J. Ji, F.Z. Li, and G.W. Xu. 2003. Role of COX-2 Carcinogenesis of Colorectal Cancer and it's Relationship with Tumor Biological Characteristic and Patients Prognosis. **World J. Gastroenterol.** 14 (10):256-265.
- Zhang, F., N.K. Altorkil, J.R. Mestre, K. Subbaramaiah, and A.J. Dannenberg. 1999. Curcumin inhibits cyclooxygenase-2 transcription in bile acid- and phorbol ester-treated human gastrointestinal epithelial cells. **Carcinogenesis** 20(3):445-451.
- Zimmermann, K.C., M. Sarbia, A.A. Weber, F. Borchard, H.E. Gabbert, and K. Schror. 1999. Cyclooxygenase-2 expression in human esophageal carcinoma. **Cancer Res.** 59:198-204.