

DEFORMASI SENDI TARSUS PADA PREPARAT KAKI BELAKANG KUDA DELMAN

Tarsal Joint Deformation in Delman Horse's Hindlimb

Hazar Sukareksi¹ dan Nurhidayat¹

¹Laboratorium Anatomi Departemen Anatomi Fisiologi dan Farmakologi Fakultas Kedokteran Hewan Institut Pertanian Bogor, Bogor.
E-mail: nhdayat@yahoo.com

ABSTRAK

Penelitian ini bertujuan mempelajari deformasi sendi tarsus yang mengalami tarsitis kronis. Penelitian ini dilakukan dengan mengamati perubahan ukuran sendi tarsus pada preparat kaki belakang kuda delman dan deformasi skelet sendi tarsus pada kuda delman. Dari hasil penelitian ditemukan adanya pembesaran di bagian medial tarsus kuda dan pembesaran pada lingkaran tarsus kuda 3-7 cm dari bentuk normal dengan rata-rata lingkaran tarsus kuda delman 23,18 cm dan rata-rata lingkaran tarsus pada kuda yang mengalami tarsitis 27,83 cm. Kelainan berupa perlekatan tulang (*ankylosis*) dan pertumbuhan tulang baru (*exostosis*) pada permukaan tulang-tulang sendi tarsus kuda. Pada gambaran radiografi ditemukan adanya penyempitan ruang sendi, kerusakan permukaan tulang dan pertumbuhan tulang baru yang abnormal. Deformasi yang terjadi pada sendi tarsus preparat kaki belakang kuda delman diduga disebabkan oleh aktivitas yang berat semasa hidupnya.

Kata kunci: deformasi, kudadelman, sendi tarsus, tarsitis

ABSTRACT

Tarsitis is an inflammation of the tarsal joint area, mostly at the distal part. The disease can be found in horses which are involved in extreme activities such as racing, polo, riding, and delman that can cause lameness in horse's hindlimbs. The study was aimed to reveal the tarsal joint deformation as the effect of chronic tarsitis. It was conducted by observing the change of shape of the tarsal region on the hindlimb specimens of the delman horse including the deformation of the tarsal joints and bones. The results of the study found several enlargements in the medial tarsal which led to the enlargement on tarsal circle around 3-7cm. The average circle of the normal delman horse's tarsal is 23.18 cm but horses with tarsitis were 27.83 cm. The abnormalities were also found as the adhesion of tarsal skeletal joints (ankylosis) and abnormal bone growth (exostosis) on the surface of the tarsal bones. Narrowed joint cavity, destructed bone and abnormal bone growth were found on the radiograph film. The deformation of tarsal joint of the specimens may be caused by heavy activities of the delman horses during their lives.

Key words: deformation, delman horse, tarsal joint, tarsitis

PENDAHULUAN

Pada awalnya kuda hanya dijadikan sebagai bahan makanan manusia. Seiring dengan perkembangan zaman, kuda dimanfaatkan sebagai sarana transportasi dan kereta pengangkut sarana perang. Peranan kuda sebagai sarana transportasi telah berhasil membuka isolasi daerah pedalaman sehingga masyarakat di daerah pedalaman dapat berkomunikasi dengan masyarakat luar (Soehardjono, 1990).

Kuda mempunyai tahapan evolusi yang unik, selain ukuran tubuh yang bertambah besar, jumlah jari dan kukunya juga berkurang. Saat ini hanya terdapat satu jari dan kuku fungsional pada setiap kakinya sebagai akibat dari evolusi yang ekstrim untuk dapat berlari cepat dalam waktu yang lama. Domestikasi kuda dilakukan berdasarkan kecepatan berlari dan kemampuan dalam menempuh jarak yang jauh. Ketertarikan terhadap kemampuan tersebut mendorong aktivitas domestikasi untuk mendapatkan kendaraan sebagai sarana transportasi (Groves dan Ryder, 2000).

Penggunaan kuda di Indonesia sangat beragam, selain digunakan untuk olahraga dan tunggang, kuda juga digunakan sebagai sarana transportasi yang dikenal sebagai delman (Soehardjono 1990). Kuda delman merupakan hewan pekerja dan penilaian kondisi kesehatan kuda ini ditentukan oleh kondisi kaki

dan kukunya. Kaki belakang kuda berfungsi melakukan pergerakan (*locomotion*) dan menunjang berat badan. Konformasi kaki kuda ini merupakan kunci dari bentuk gerak maju kuda. Konformasi abnormal kaki belakang dapat menyebabkan ketidakseimbangan langkah, kerusakan kuku serta dapat memicu terjadinya kepincangan. Kelainan konformasi, pemasangan ladam yang salah, dan aktivitas yang ekstrim merupakan faktor predisposisi terjadinya tarsitis kronis (*bone spavin*) pada kuda (Stashak, 1987).

Tarsitis dapat terjadi pada semua kuda, terutama kuda-kuda yang memiliki aktivitas berat seperti kuda pacu, kuda polo, kuda tunggang dan kuda delman (Shoemaker, 2004). Kuda delman memiliki aktivitas yang berat, dapat mengangkut 4-5 orang penumpang. Laboratorium Anatomi Fakultas Kedokteran Hewan Institut Pertanian Bogor (FKH IPB) memiliki preparat kaki belakang kuda yang berasal dari kuda-kuda delman akhir dari Padalarang-Bandung yang semasa hidupnya dipekerjakan di daerah berbukit, sehingga beban kaki belakang terhadap sendi tarsus untuk menarik beban sangat berat. Hal ini dapat memicu terjadinya tarsitis kronis yang dapat menyebabkan terjadinya *ankylosis* (perlekatan tulang) dan *exostosis* (pembentukan tulang baru) pada sendi tarsus (*hock joint*) (Bramlage, 2006). Oleh karena itu, perlu dilakukan penelitian mengenai dampak tarsitis kronis pada struktur sendi tarsus kuda delman tersebut.

MATERI DAN METODE

Penelitian ini menggunakan 17 preparat daerah tarsus kaki belakang kuda delman yang diawetkan di dalam larutan formalin 10% dan 13 preparat skelet sendi tarsus kuda (*os tibia, ossa tarsi, ossa metatarsi*) yang terdapat di Laboratorium Anatomi Fakultas Kedokteran Hewan, Institut Pertanian Bogor.

Pengamatan perubahan bentuk daerah sendi tarsus kuda delman dilakukan dengan mengukur lingkaran daerah sendi tarsus tepat di bagian *chestnut* (kastanye) dengan menggunakan *superior tailoring rule* (cm). Lokasi pembesaran daerah sendi tarsus juga diamati. Pengambilan gambar dilakukan dari posisi dorsal dan plantar.

Pengambilan gambar radiografi dilakukan di Rumah Sakit Hewan, Institut Pertanian Bogor (RSH IPB), menggunakan mesin X-Ray stationer Stephanix[®] dengan 64 kV; 6.40 mAs; 3.20 mA; dan 0.20 s. Pengambilan gambar radiografi dilakukan pada posisi dorsal dan dorsomedial dari preparat daerah sendi tarsus normal dan yang mengalami perubahan, kemudian gambar radiografi ditempelkan pada *illuminator* untuk didokumentasikan dengan menggunakan kamera Canon[®] EOS 450D.

Pengamatan struktur normal skelet sendi tarsus kuda delman pada tulang-tulang pembentuk skelet sendi tarsus, sedangkan pengamatan struktur skelet sendi tarsus yang menderita tarsitis dilakukan dengan membuka satu persatu tulang-tulang pembentuk skelet sendi tarsus untuk mengamati perubahan bentuk tulang yang meliputi *ankylosis* dan *exostosis*. Setelah skelet diamati, tulang-tulang tarsus dirangkai kembali dengan menggunakan *stick glue*, kemudian dilakukan pemotretan pada bidang dorsal dan dorsomedial. Gambar selanjutnya diolah dengan Adobe[®] Photoshop CS5 dan penamaan unsur-unsur sendi tarsus berdasarkan Nomina Anatomica Veterinaria (2005).

HASIL DAN PEMBAHASAN

Sendi tarsus pada kuda rentan terhadap ketidakstabilan tekanan, baik pada saat istirahat maupun bergerak. Dampak ketidakstabilan sendi yang berlangsung lama dapat menyebabkan tarsitis (peradangan sendi tarsus). Tekanan yang besar pada tulang-tulang tarsal dan ketegangan yang berlebihan pada tendo dan ligamen utama pada sendi tarsus merupakan penyebab utama kejadian tarsitis (Shoemaker, 2004; Ross, 2012). Tarsitis biasanya terjadi pada bagian terendah dari sendi tarsus, umumnya terjadi pada sendi *intertarsale distale* (ID) dan *tarsometatarsale* (TM). Walaupun penyakit ini dapat terjadi pada semua jenis kuda, tetapi kuda-kuda yang memiliki beban aktivitas yang berat seperti kuda pacu, kuda polo, kuda tunggang, dan kuda penarik beban (kuda delman) sering mengalami penyakit ini, sehingga dapat menyebabkan kepincangan pada kaki belakang kuda (Stashak, 1987; Pilsworth dan Head, 2001; Shoemaker, 2004). Kuda delman di Indonesia merupakan kuda pekerja yang memiliki beban aktivitas yang sangat berat, terutama kuda delman yang dipekerjakan di daerah berbukit, selain itu, delman juga dapat mengangkut 4-5 orang penumpang.

Perubahan Anatomis dan Ukuran Daerah Sendi Tarsus

Pengamatan pada 17 preparat daerah tarsus dan skelet tarsus (*os tibia, ossa tarsi, ossa metatarsi*) di Laboratorium Anatomi FKH IPB ditemukan adanya perubahan, berupa pembesaran di daerah sendi tarsus, *ankylosis* dan *exostosis*. Beberapa preparat sendi tarsus yang ditemukan mengalami pembesaran sedang dengan lingkaran 27,83 cm dan pembesaran berat sebesar 29-30 cm dibandingkan dengan lingkaran sendi tarsus normal sebesar 23,18 cm. Pembesaran di bagian *distomedial* sendi tarsus ditemukan pada preparat XII, XIII, XIV, dan XVII, sedangkan preparat XV dan XVI mengalami pembesaran di bagian *distomedial* maupun di *distolateral* tarsus (Tabel 1 dan Gambar 1).

Tabel 1. Perubahan ukuran sendi tarsus pada preparat kaki belakang kuda delman

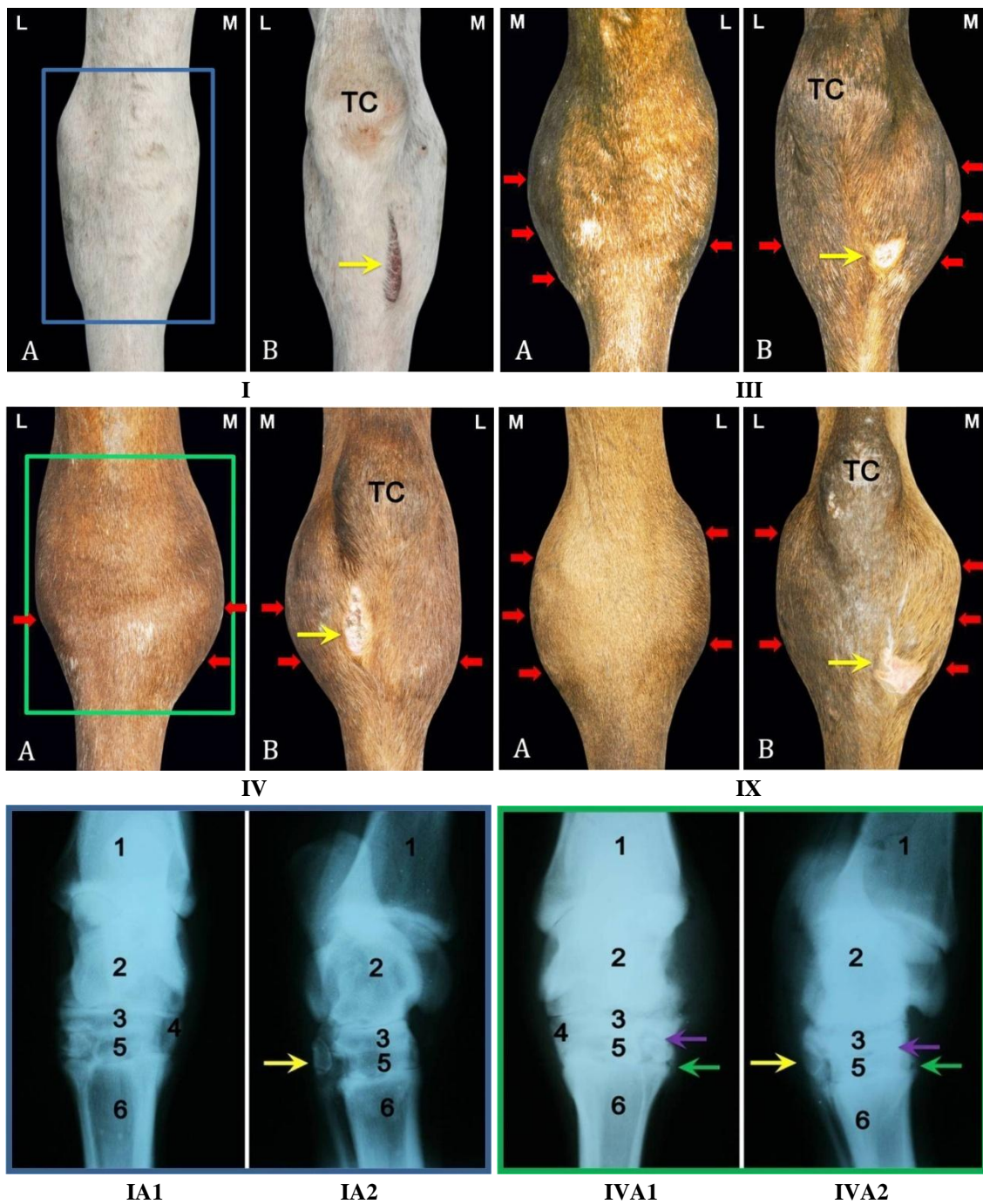
No preparat	Kondisi	Lingkar sendi tarsus [*]	Lokasi perubahan
I	Tidak membesar	22 cm	—
II	Tidak membesar	22 cm	—
III	Tidak membesar	22 cm	—
IV	Tidak membesar	22 cm	—
V	Tidak membesar	22 cm	—
VI	Tidak membesar	22 cm	—
VII	Tidak membesar	22 cm	—
VIII	Tidak membesar	23 cm	—
IX	Tidak membesar	23 cm	—
X	Tidak membesar	23 cm	—
XI	Tidak membesar	23 cm	—
XII	Pembesaran	26 cm	Medial tarsus
XIII	Pembesaran	26 cm	Medial tarsus
XIV	Pembesaran	27 cm	Medial tarsus
XV	Pembesaran	29 cm	Medial, lateral tarsus
XVI	Pembesaran	29 cm	Medial, lateral tarsus
XVII	Pembesaran	30 cm	Medial tarsus

^{*} Pengukuran dilakukan pada bagian *chestnut* (kastanye) kaki belakang kuda

Pembesaran sendi tarsus akibat peradangan pada sendi tarsus, terutama di bagian distal dari sendi tarsus. Peradangan terjadi akibat tekanan yang berlebihan dan berulang pada sendi tarsus, sehingga produksi cairan sinovial menjadi berlebihan (Stashak, 1987; Pilsworth dan Head, 2001). Cairan sinovial akan terakumulasi di kantong sendi tarsus dengan manifestasi sendi tarsus bagian distal tampak membesar (Shoemaker, 2004). Gambaran radiografi sendi tarsus kuda yang mengalami

tarsitis, ditemukan peningkatan opasitas akibat adanya penimbunan cairan pada sendi tarsus, batas antar sendi IP, ID, dan sendi TM mengalami penyempitan, serta terbentuk *exostosis* pada permukaan tulang-tulang tarsus (Gambar 1).

Pembesaran sendi tarsus umumnya terjadi pada sisi *distomedial* dari sendi tarsus kuda yang menderita tarsitis. Kondisi ini terjadi, karena pada saat kaki kuda menumpu, titik berat tubuh jatuh lebih besar di bagian

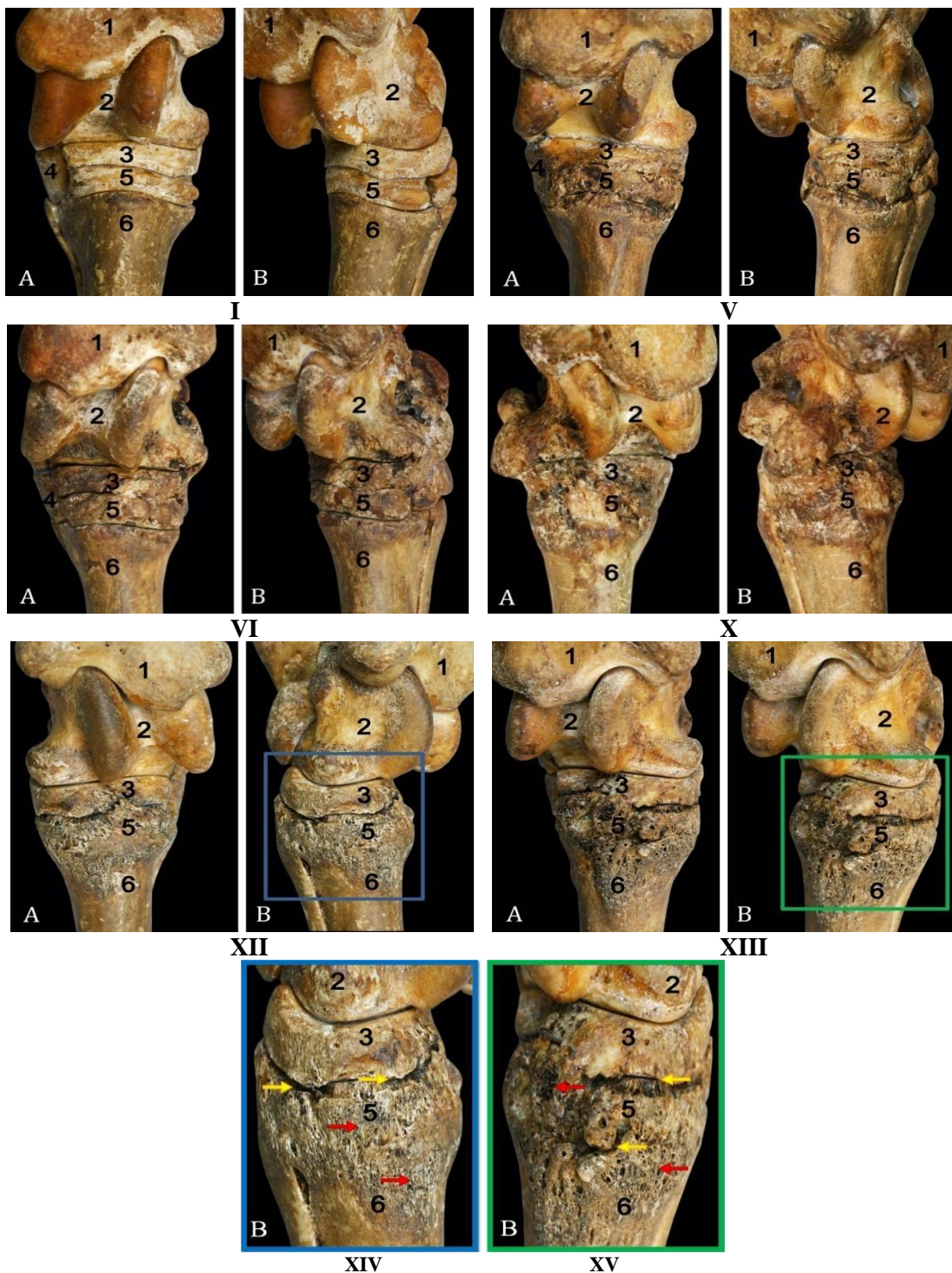


Gambar 1. Perubahan bentuk daerah tarsus preparat kaki belakang kuda delman. A= Sendi tarsus tampak dorsal; B= Sendi tarsus tampak plantar; I= Sendi tarsus normal; III, IV, IX= Sendi tarsus yang membesar; IA1= Gambaran radiografi tampak dorsal dari preparat IA; IA2= Gambaran radiografi tampak dorsomedial dari preparat IA; IVA1= Gambaran radiografi tampak dorsomedial dari preparat IVA; IVA2= Gambaran radiografi tampak dorsomedial dari preparat IVA; Tanda panah kuning= *Chesnut*/kastanye; Tanda panah merah= daerah pembesaran; Tanda panah ungu= Penyempitan ruang sendi; Tanda panah hijau= *exostosis*; M= Medial; L= Lateral; TC= *Tuber calcanei*; 1= *Os tibia*; 2= *Os talus*; 3= *Os tarsi centrale*; 4= *Os tarsale IV*; 5= *Os tarsale III*; 6= *Os metatarsale III* (Bar: 2 cm)

median tubuh kuda sehingga bagian medial sendi tarsus mengalami tekanan relatif lebih besar. Tarsitis ini awalnya terjadi di *ossa metatarsale* II, III, dan IV, kemudian menyebar ke *ossa tarsale* I, II, III, dan *os tarsi centrale*, serta jarang terjadi pada *os tarsale* IV (Eastman *et al.*, 1997).

Faktor-faktor yang dapat memengaruhi perkembangan tarsitis antara lain usia kuda, berat badan, ras,

jenis, frekuensi dan intensitas kerja, pemasangan ladam, dan konformasi (Ross, 2012). Konformasi *cow hock* (penyimpangan ke medial sendi tarsus dari garis tegak kaki) dan *sickle hock* (kuku berada lebih dorsal dari sendi tarsus) merupakan faktor predisposisi untuk terjadinya tarsitis. Hal ini sebagai akibat dari tekanan pada sendi tarsus yang tidak seimbang dan beban berat tubuh kuda lebih dominan di sisi medial sendi tarsus,



Gambar 2. Deformasi skelet sendi tarsus pada kuda delman. A= Skelet daerah tarsus tampak dorsal XIV. Inset gambar XIIIB; B= Skelet daerah tarsus tampak plantar XV. Inset gambar XIIIIB; Tanda panah merah= *Exostosis*; Tanda panah kuning= *Ankylosis*; 1= *Os tibia*; 2= *Os talus*; 3= *Os tarsi centrale*; 4= *Ossa tarsale I et II*; 5= *Os tarsale III*; 6= *Os metatarsale III* (Bar: 2 cm)

Tabel 2. Deformasi skelet sendi tarsus pada kuda delman

No preparat	Kondisi	Skelet tarsus	Sendi
I	Tidak terjadi deformasi	—	—
II	Tidak terjadi deformasi	—	—
III	Tidak terjadi deformasi	—	—
IV	<i>Exostosis</i>	TC,T3	ID
V	<i>Exostosis</i>	TC,T3	ID
VI	<i>Exostosis</i>	TC,T3	ID, TM
VII	<i>Ankylosis</i> dan <i>exostosis</i>	TC,T3,MT3	ID
VIII	<i>Ankylosis</i> dan <i>exostosis</i>	TC,T3,T4,MT3	ID, TM
IX	<i>Ankylosis</i> dan <i>exostosis</i>	TC,T3,T4,MT2,MT3	ID, TM
X	<i>Ankylosis</i> dan <i>exostosis</i>	TC,T3,T4,MT2,MT3,MT4	ID, TM
XI	<i>Ankylosis</i> dan <i>exostosis</i>	TC,T3,T4,MT2,MT3,MT4	ID, TM
XII	<i>Ankylosis</i> dan <i>exostosis</i>	T,C,TC, T3,MT2,MT3,MT4	ID,TCC,IP
XIII	<i>Ankylosis</i> dan <i>exostosis</i>	T,C,TC, T3,MT2,MT3,MT4	ID,TCC,IP

C = *Os calcanea*, MT2= *Os metatarsale II*, MT3= *Os metatarsale III*, MT4= *Os metatarsale IV*, T= *Os talus*, TC= *Os tarsi centrale*, T3= *Os tarsale III*, T4= *Os tarsale IV*, ID= *Intertarsale distale*, IP= *Intertarsale proximale*, TCC= *Talocalcaneal*, TM= *Tarsometatarsale*.

disertai dengan gesekan yang berlebihan dan berulang di bagian medial tarsus tersebut, sehingga dapat memicu terjadinya tarsitis kronis pada kuda (Stashak, 1987; Bramlage, 2006). Kondisi yang sama juga ditemukan pada kuda delman. Secara umum, titik berat tubuh kuda jatuh tepat di bagian kaudal dari kaki depan, tetapi pada kuda beban, titik berat tubuh jatuh sedikit di kranial dari kaki belakang sebagai akibat beban yang diemban (kereta kuda, kusir, dan penumpang). Pergeseran titik berat tubuh tersebut menyebabkan tekanan pada sendi tarsus menjadi lebih besar disertai dengan peningkatan ketegangan tendo dan ligamen utama pada sendi tarsus dapat menyebabkan deformasi pada sendi tarsus (Ross, 2012).

Deformasi Skelet Sendi Tarsus

Pengamatan pada skelet sendi tarsus ditemukan adanya deformasi berupa *ankylosis* pada sendi-sendi tarsus bagian distal dan *exostosis* tulang-tulang pembentuk sendi tarsus. Deformasi terjadi lebih dominan pada skelet tarsus bagian medial dan distal, serta jarang pada skelet bagian lateral. Deformasi sendi tarsus pada kuda yang mengalami tarsitis kronis berupa *ankylosis* terutama pada sendi ID dan TM serta *exostosis* pada permukaan *os tarsi centrale*, *ossa tarsale I et II*, *os tarsale III*, *ossa metatarsale II*, III, dan IV (Gambar 2 dan Tabel 2). Perubahan berupa *exostosis* paling banyak terjadi di bagian proximal *ossa metatarsale II* dan III, sebagai akibat dari tekanan yang berlebihan dan berulang pada sendi tarsus (Murray *et al.*, 2007; Janeczek *et al.*, 2010; Ross, 2012).

Kuda yang mengalami tarsitis, cairan sinovial menumpuk dan berakumulasi di proximal *ossa metatarsale II* dan III, diduga dapat menyebabkan penurunan kekompakan tulang tempat bertautnya tendo *m. tibialis cranialis*, *m. fibularis longus*, dan *m. fibularis tertius*, sehingga terjadi *exostosis* di tempat pertautan tendo tersebut sebagai akibat tarikan terus-menerus dari ketiga tendo tersebut. Dampak dari aktivitas tersebut berupa *exostosis* yang berlebihan pada bagian *proximodorsal os metatarsale II et III*

(Gambar 2) yang merupakan tempat *insertio* dari ketiga otot tersebut. Selain itu, kejadian tarsitis diduga berkaitan dengan kejadian *bursitis cunean tendon* (tendo *insertio* medial dari *m. tibialis cranialis*) pada kuda yang memiliki beban aktivitas yang berat seperti kuda pacu dan kuda delman, sehingga sering disebut *cunean tendon-bursitis tarsitis* (Major, 2012).

Perubahan struktur sendi tarsus yang berat ini diduga berkaitan dengan beban kerja kuda-kuda tersebut semasa hidupnya yang diperkerjakan di daerah berbukit, sehingga beban kaki belakang, terutama sendi tarsus menjadi sangat berat untuk menarik kereta dan penumpang, kondisi ini dapat memicu terjadinya tarsitis kronis pada kuda delman. Kondisi yang mirip juga ditemukan pada kuda pacu yang menderita tarsitis akibat beban sendi tarsus yang berat untuk mendorong tubuh sewaktu kuda berlari (Eastman *et al.*, 1997; Baxter *et al.*, 2003).

KESIMPULAN

Pembesaran daerah sendi tarsus yang mengalami *tarsitis* kronis terutama di daerah *distomedial* dan ditemukan juga pembesaran di daerah *distolateral* sendi tarsus. Pembesaran sendi tarsus akibat penimbunan kelebihan cairan sinovial dan pembesaran massa tulang-tulang sendi tarsus bagian distal berupa deformasi tulang-tulang sendi tarsus bagian distal. Deformasi skelet sendi tarsus berupa *ankylosis* pada sendi *intertarsale distale* dan *tarsometatarsale*, dan *exostosis* pada skelet tarsus bagian distal yaitu *os tarsi centrale*, *ossa tarsale I et II*, *os tarsale III*, *ossa metatarsale II*, III, *et IV*.

UCAPAN TERIMA KASIH

Penulis mengucapkan terima kasih kepada Dr. drh. Retno Wulansari dan drh. Arni Diana Putri, RSH IPB yang telah memberikan fasilitas Radiografi, serta Dr. drh. Chairun Nisa' M.Si., PA.Vet., staf pada Laboratorium FKH IPB yang telah membaca dan memberi masukan untuk tulisan ini.

DAFTAR PUSTAKA

- Baxter, G.M., J.E. Dechant, and L.L. Southwood. 2003. Diagnosis of distal tarsal osteoarthritis in horse. **J. Am. Vet.** 223(12):138-147.
- Bramlage, L.R. 2006. Traumatic and developmental lesions of the tarsus. **Proc. Am. Assoc. Equine Pract.** 52:1-4.
- Eastman, T.G., T.C. Bohanon, G.M. Beeman, and T.D. Swanson. 1997. Owner survey on cuneantectomy as a treatment for bone spavin in performance horses. **Proc. Am. Assoc. Equine Pract.** 43:121-122.
- Groves, C.P. dan O.A. Ryder. 2000. Systematics and Phylogeny of The Horse. In **The Genetic of Horse**. Bowling, A.T. and A. Ruvinsky (Eds.). Cabi Publishing. New York, USA.
- Janeczek, M., A. Chroszcz, Z. Miklikova, and M. Fabis. 2010. The pathological changes in the hind limb of a horse from The Roman Period. **Vet. Med.** 55(7):331-335.
- Major, M. 2012. How I approach performance limiting lameness in the western performance horse. **Proc. Am. Assoc. Equine Pract.** 1-10, *Focus Meeting on hindlimb Lameness*, Oklahoma City, USA.
- Murray, R.C., M.V. Branch, S.J. Dyson, T.D.H. Parkin, and A.E. Goodship. 2007. Effect of exercise on the distal tarsus. **J. Appl. Physiol.** 102:2194-2200.
- Nomina Anatomica Veterinaria. 2005. **Nomina Anatomica Veterinaria**. 5th ed. International Committee on Veterinary Gross Anatomical Nomenclature (I.C.V.G.A.N.) and authorized by the General Assembly of the World Association of Veterinary Anatomists (W.A.V.A), Knoxville, TN (U.S.A.), Hannover, Columbia.
- Pilsworth, R.C. and M.J. Head. 2001. A study of ten cases of focal peritarsal infection as a cause of severe lameness in the thoroughbred racehorse: Clinical signs, differential diagnosis, treatment and outcome. **Equine Vet. J.** 33(4):366-370.
- Ross, M.W. 2012. Tarsal conditions affecting racehorses and sport horses. **Proc. Am. Assoc. Equine Pract. Focus Meeting on hindlimb Lameness**, Oklahoma City, USA: 1-5.
- Shoemaker, R. 2004. Osteoarthritis of the distal tarsal joints (bone spavin) in the horse. **West. Col. Vet. Med.** 4(2):1-4.
- Soehardjono, O. 1990. **Kuda**. Gramedia, Jakarta.
- Stashak, T.S. 1987. The Relationship Between Conformation and Lameness. In **Adam's Lameness in Horse**. Stashak, T.S. (Ed.). 4th ed. Lea and Febinger, Philadelphia.