

研 究

全部床義歯装着が舌骨の位置と
咽頭の幅径に与える影響

玉田 泰嗣, 古屋 純一

岩手医科大学歯学部歯科補綴学講座有床義歯補綴学分野

(主任: 古屋 純一 准教授)

(受付: 2011年11月25日)

(受理: 2011年12月21日)

高齢者の摂食・嚥下機能を考える上では、加齢変化による摂食・嚥下機能の予備力低下を考慮する必要がある。特に、加齢による中咽頭拡大という器質的な変化は、咽頭残留の増加などの機能的変化の一因となると考えられている。一方、高齢者の口腔には、上下顎に全部床義歯が装着されていることが多く、義歯の装着と撤去は下顎位を偏位させて、中咽頭の形態に影響を及ぼすと推察されるが、その詳細は明らかになっていない。そこで本研究では、全部床義歯の装着状況が中咽頭の三次元的形態に与える影響を明らかにすることを目的とした。

対象は、全部床義歯装着者 17 名 (平均年齢 72.9 ± 9.2 歳) とした。上下顎全部床義歯装着 (上下顎あり)、上顎全部床義歯装着 (上顎のみ)、上下顎全部床義歯非装着 (上下顎なし) の 3 条件において、CBCT による撮影を行い、三次元解析を用いて 1) 下顎の位置 (FMA)、2) 舌骨の位置、3) 中咽頭の幅径を測定し、各条件間で比較検討を行った。

FMA は、上下顎ありに比べて、他の 2 条件では有意に減少した。舌骨の位置は、上下顎なしでは、上下顎ありに比べ有意に上方また前方に移動した。中咽頭の前後径は、喉頭蓋谷最深点の高さにおいて、上下顎なしでは、他の 2 条件に比べ有意に増加した。左右径は、上下顎なしでは、上下顎ありに比べ舌背と舌根の境界の高さ、および喉頭蓋谷最深点での高さにおいて有意に増加した。全部床義歯の撤去は、下顎を前上方に回転させ、舌骨を前上方に牽引する。その結果、舌根部が前方移動し、中咽頭の下部が前後左右方向に拡大したものと考えられた。義歯の撤去は、加齢によって生じた中咽頭の拡大という予備力低下のさらなる増悪に通じ、嚥下の際により大きな筋の収縮を必要とさせると考えられた。摂食・嚥下障害を有する高齢者は義歯が必要にも関わらず装着していないことも多く、本研究の結果より、義歯装着の新たな重要性が示された。

Effect of wearing complete dentures on hyoid bone position and pharyngeal diameter

Yasushi TAMADA, Junichi FURUYA

Division of Removable Prosthodontics, Department of Prosthodontics, School of Dentistry, Iwate Medical University

(Chief: Prof. Junichi FURUYA)

1-3-27, Chuo-dori, Morioka, Iwate, 020-8505, Japan

緒 言

超高齢社会を迎えた日本においては、食べる楽しみは高齢者の QOL に深く関与することから、歯科においても摂食・嚥下障害は非常に重要な問題である。一般に、加齢変化のみを原因として高齢者に摂食・嚥下障害が惹起されることは少ないが、たとえ健康であっても、高齢者の摂食・嚥下機能を考える上では、常に加齢変化による摂食・嚥下機能の予備力の低下^{1,2)}を考慮する必要があると考えられている。Logemann ら¹⁾は、嚥下時の舌骨と喉頭の挙上量を測定したところ、食道入口部の開大に必要な挙上量は青年者と高齢者で差がないが、青年では食道入口部の開大後も舌骨と喉頭が挙上し続ける一方で、高齢者では挙上運動が静止したことを明らかにし、これを予備力の低下と説明している。すなわち、青年では嚥下に必要な舌骨の移動や喉頭の収縮が余裕を持って行われているが、予備力が低下した高齢者では、運動に余裕がないために、誤嚥や咽頭残留のリスクが高まるとしている。

加齢によって生じる摂食・嚥下機能の予備力低下の原因は、嚥下に関連する神経筋機構の機能的変化の他に、摂食・嚥下に関連する器官に生じる器質的な変化もその一因となる。特に、喉頭の安静時位置の低下によって生じる中咽頭の拡大という器質的な変化³⁾は、嚥下時の喉頭挙上距離と所要時間を増大させ、舌根と咽頭後壁の密着によって生じる嚥下圧⁴⁾を産生するために、より大きな咽頭収縮を必要とさせる。このように、加齢による中咽頭の拡大という器質的な変化は、高齢者の摂食・嚥下機能の予備力低下に通じていると考えられる。

近年の研究から、嚥下時には口腔と咽頭が協調して働くこと⁵⁾や、嚥下障害の原因の多くは口腔期に存在する⁶⁾ことが明らかになっており、口腔と咽頭は器質的および機能的に密接に関連していると考えられる。特に、高齢者に多い全部床義歯の義歯装着は、口腔内の環境を一変させ、摂食・嚥下に対して大きな影響を及ぼ

すと推察される。これまでも、全部床義歯の撤去は、嚥下時の口腔における咬合支持と舌接触を失わせ^{7,8)}、嚥下所要時間の延長⁸⁾や、舌骨挙上量と喉頭の前方移動量の延長⁹⁾を引き起こすことが明らかになっている。しかしその一方で、義歯装着状況による口腔の変化が咽頭に与える影響を、器質的な側面から検討した研究は、著者らの知る限り認められない。中咽頭は解剖学的に口腔と連絡しており、また舌骨を介して連結されていることから、全部床義歯の装着状況が惹起した下顎位の変化によって、中咽頭の形態は器質的な影響を受けるものと推察される。

下顎位の変化と中咽頭の形態については、睡眠時無呼吸症候群 (obstructive sleep apnea syndrome: OSAS) を対象とした研究において、仰臥位における二次元的検討で、下顎位の変化が咽頭の形態に影響を与えることが明らかになっている¹⁰⁾。また、著者らは座位において、有歯顎者の下顎位を実験的に偏位させた結果、下顎前方位では中咽頭の体積と断面積が増大することを、コーンビーム CT (cone beam computed tomography, 以下、CBCT) を用いた三次元的解析から明らかにしている¹¹⁾。全部床義歯装着者においては、義歯の撤去によって咬頭嵌合位が失われ、有歯顎者よりも下顎位がダイナミックに偏位し、口腔から中咽頭に至る形態が大きく変化していると推測される。一方で、高齢者は義歯が必要であるにも関わらず装着されていない場合も多い¹²⁾。全部床義歯の撤去が高齢者にもともと生じている中咽頭の拡大を増悪するとすれば、摂食・嚥下機能の予備力低下を助長すると考えられることから、義歯の撤去は超高齢社会において大きな問題となる。よって、全部床義歯の装着が中咽頭の形態に与える影響を、器質的な側面からも研究し、高齢者に対する義歯装着の新たな重要性を明らかにする必要がある。

そこで本研究の目的は、全部床義歯の装着と撤去によって生じる下顎位の変化が、高齢者の舌骨の位置と中咽頭の幅径に与える影響を、日

常の摂食・嚥下が行われる座位において CBCT を用いて三次元的に明らかにすることとした。

対象および方法

1. 被験者

対象は、全身および顎口腔系、摂食・嚥下機能に特に異常を認めず、岩手医科大学附属病院歯科医療センター補綴科外来で新たに全部床義歯を製作し、臨床的に経過良好と判断された無歯顎患者 17 名（男性 4 名、女性 13 名、平均年齢 72.9 ± 9.2 歳）とした。なお、本研究は、岩手医科大学歯学部倫理委員会の承認（第 01103 号）を受けて行ない、文章および口頭で実験の目的および方法を十分に説明し、文書による同意を得た上で実施した。

2. CBCT の撮影と測定条件

CBCT の撮影には、頭部 X 線 CT 装置（3D Accuitomo F17, モリタ, 京都, 日本）を用いた。撮影条件は、管電圧 90kVp, 管電流 15mA の条件とした。被験者には X 線防護エプロンを着用させ、撮影範囲を必要最小限とし、可及的に被曝量が小さくなるよう配慮した。撮影時の姿勢は 90 度座位とし、2 方向スカウト撮影により、CT 画像上で顔面の正中と床が垂直に交わり、かつフラン克福ルト平面（以下、FH 平面）が床と平行になるよう頭位を調整し、チンレストとヘッドレストを用いて頭部および顔面を固定した。撮影条件は以下の 3 条件を設定した。1) 上下顎全部床義歯装着時（上顎および下顎全部床義歯を装着し、下顎位が咬頭嵌合位にある時。以下、上下顎あり）、2) 上顎全部床義歯装着時（上顎全部床義歯のみを装着し、自然に閉口させ、唾液嚥下後の下顎位。以下、上顎のみ）、3) 全部床義歯非装着時（上下顎全部床義歯を装着しない状態で、自然に閉口させ、唾液嚥下後の下顎位。以下、上下顎なし）とした。上顎のみと上下顎なしの下顎位については、実験前に試行を複数回繰り返し、再現性のある下顎位であることを確認した上で、咬合採得の要領で、上顎義歯と下顎顎堤間または上下顎の顎堤間にシリコンラバー印象材のパテタ

イプ（FUSION II, GC, 東京, 日本）を介在させて、それぞれの下顎位を記録した。CBCT 撮影に際しては、上記シリコンパテを装着した後に、ヘッドレストおよびチンレストにて下顎位を固定し、唾液嚥下後、安静時鼻呼吸後に軽い息こらえを行わせた状態で撮影を行った。

3. 中咽頭の定義と計測項目

各測定条件において撮影した画像データを DICOM 形式に変換した後、パーソナルコンピュータ（iMac, Apple Japan, 東京, 日本）に取り込み、MPR 画像の構築および中咽頭の計測を DICOM Viewer (OsiriX[®] v.3.5.1 Computers-Macintosh Family) によって行った。本研究における中咽頭の定義は、これまでの報告^{13,14)}を参考に以下のとおり定義した（図 1）。中咽頭前端は口峡部（a）とし、後端は咽頭後壁（b）、上端は正中における口蓋骨最後方点を含む FH 平面と平行な面（c）、下端は喉頭蓋谷の最深点を含む FH 平面と平行な面（d）とした。計測項目（図 2）は、下顎の位置測定として FMA（Frankfort mandibular angle）、舌骨の位置、中咽頭の前後および左右の幅径とした。

1) 下顎の位置（FMA）

FMA（図 2-A）については、Me（Menton）を通る下顎下縁の接線である下顎下縁平面と FH 平面のなす角度を測定した。

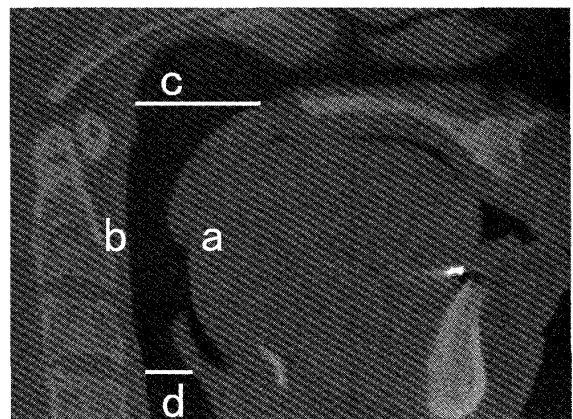


図 1 中咽頭の定義

a: 口峡部, b: 中咽頭後壁, c: 正中における口蓋骨最後方点を含むフラン克福ルト平面と平行な面, d: 喉頭蓋谷最深点を含むフラン克福ルト平面と平行な面。

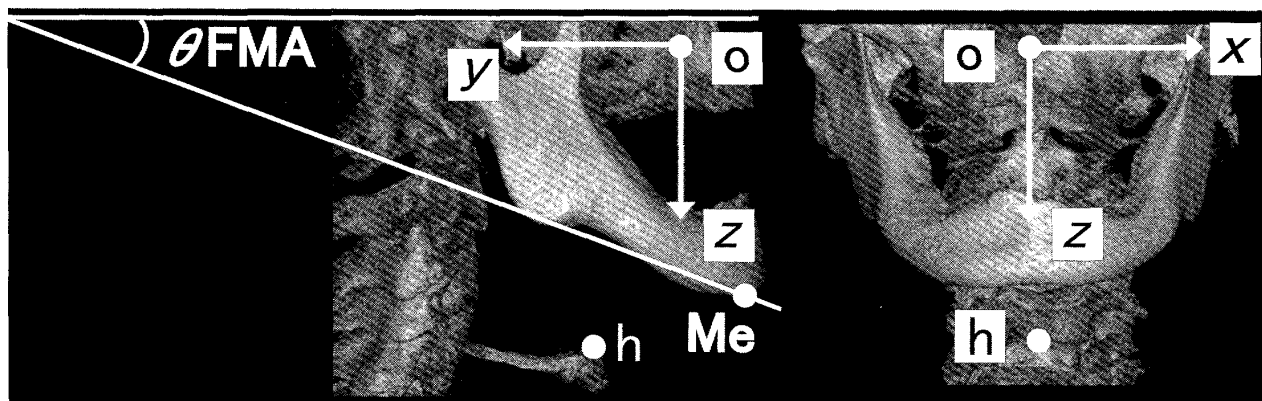


図2-A FMA および舌骨の位置

FMA (Frankfort mandibular angle: 下顎下縁平面と FH 平面のなす角度) および舌骨の位置. 舌骨の三次元的な位置 (h), Menton の位置 (Me), 基準点 (o): 両側の眼窩下孔の中心. x: 基準点からの左右方向の座標 (右方向+, 左方向-), y: 基準点からの前後方向の座標 (前方向-, 後ろ方向+), z: 基準点からの上下方向の座標 (上方向-, 下方向+).

2) 舌骨の位置

舌骨の位置 (図2-A) (h) については, 頭蓋の基準点 (両眼窩下孔の中心) (o) に対し, x 軸を左右方向, y 軸を前後方向および z 軸を上下方向として, 舌骨正中の最上方点との距離を測定した.

3) 中咽頭の前後径および左右径

咬合平面相当部の高さは, 軸椎歯突起の高さ (図2-B)¹⁵⁾ を参考に, 軸椎歯突起基部中央の点 (Db) から軸椎歯突起上端点 (Dt) に向かい, 2 点間の距離の 1/4 の高さとした. 中咽頭の前

径 (L1) および左右径 (L2) (図2-C) については, 口蓋骨 (p), 咬合平面相当部 (d), 舌背と舌根の境界相当部 (t), 喉頭蓋谷最深部 (e) の 4 カ所の高さにおいて計測を行った.

4. 統計解析

統計学的手法として, SPSS Statistics 19.0 (IBM Japan, 東京, 日本) を用いて, 各測定条件における FMA, 舌骨の位置, 中咽頭の前後径および左右径の個人内変化について, 反復測定一元配置分散分析および Tukey の方法によって解析を行った.

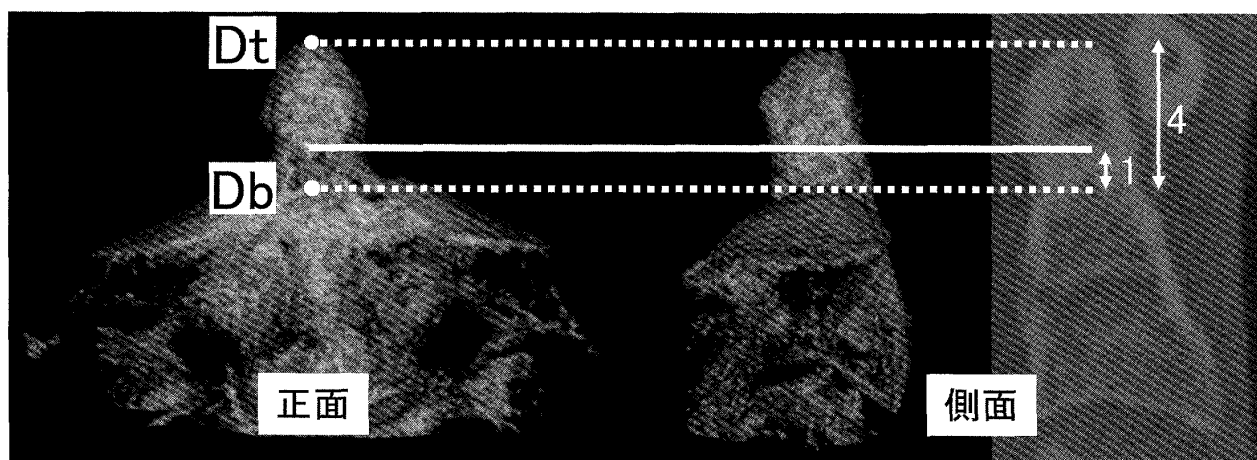


図2-B 軸椎歯突起の高さ

軸椎歯突起の高さ. 軸椎歯突起基部中央の点 (Db, 点線下) から軸椎歯突起上端点 (Dt, 点線上) に向かい, 2 点間の距離の 1/4 の高さを咬合平面の高さ (実線) とした.

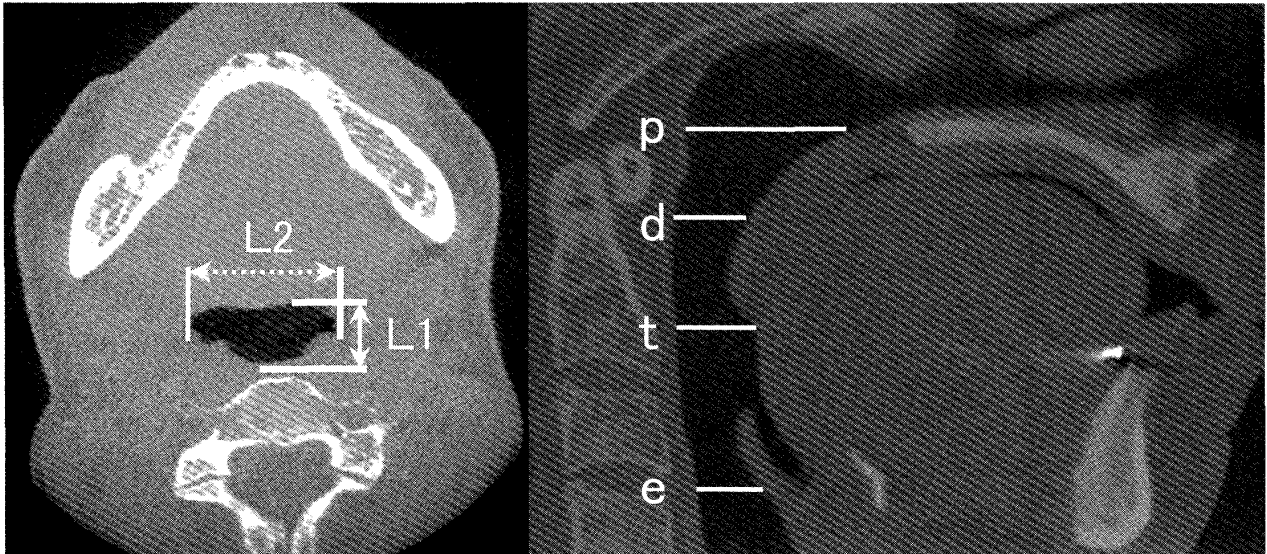


図2-C 中咽頭の幅径

中咽頭の幅径。L1：前後径，L2：左右径，p：口蓋骨の高さ，d：咬合平面の高さ，t：舌背と舌根の境界の高さ，e：喉頭蓋谷最深点の高さ。それぞれの高さにおけるL1とL2を測定。

結 果

各測定条件におけるCT画像と喉頭蓋谷最深点の高さにおける中咽頭の断面的像の一例(図3)を示す。図に示す被験者では、上下顎義歯装着時に比べ上下顎義歯非装着時では、前後径(上下顎あり：1.02 cm，上顎のみ：1.17 cm，上下顎なし：1.65 cm)は約1.6倍に、左右径(上下顎あり：2.05 cm，上顎のみ：2.21 cm，上下顎なし：2.45 cm)は約1.2倍に拡大した。17名の被験者は統計学的に有意に同様の傾向を示し、全部床義歯の撤去に伴って、中咽頭の下部が前後的かつ左右的に拡大した。

1. 下顎の位置(FMA)

FMA(図4)は、上下顎あり(22.19 ± 5.55 度)に比べ、上顎のみ(16.49 ± 5.97 度)，上下顎なし(11.61 ± 6.01 度)において有意に減少し、すべての条件間に有意差を認めた($P = 0.001$)。

2. 舌骨の位置

舌骨の三次元的な位置(図5)については、x軸(左右方向)においては有意な変化は認めなかったが、y軸(前後方向)では、上下顎あり(3.45 ± 1.33 cm)，および上顎のみ(3.37 ± 1.38 cm)と比べ、上下顎なし(3.07 ± 1.36 cm)にお

いて、基準点からの距離が有意に小さくなった($P < 0.001$)。また、z軸(上下方向)では、上下顎あり(8.04 ± 0.73 cm)に比べ、上顎のみ(7.85 ± 0.70 cm)において、基準点からの距離が有意に小さくなり($P = 0.047$)，上下顎なし(7.68 ± 0.84 cm)においても、基準点からの距離が有意に小さくなった($P < 0.001$)。

3. 中咽頭の前後径および左右径

中咽頭の前後径(図6)は、喉頭蓋谷最深点の高さにおいて、上下顎あり(1.39 ± 0.74 cm)，および上顎のみ(1.44 ± 0.75 cm)に比べ、上下顎なし(1.73 ± 0.77 cm)で、有意に増加した($P < 0.001$)。また、口蓋骨の高さ，咬合平面相当部の高さ，および舌背と舌根の境界相当部の高さでは、有意な変化は認めなかった。中咽頭の左右径(図7)は、舌背と舌根の境界相当部の高さにおいて、上下顎あり(2.60 ± 0.72 cm)に比べ、上下顎なし(2.85 ± 0.85 cm)で有意に増加した($P = 0.027$)。同様に、喉頭蓋谷最深点の高さにおいて、上下顎あり(3.06 ± 0.68 cm)に比べ、上下顎なし(3.33 ± 0.48 cm)で有意に増加した($P = 0.003$)。また、口蓋骨の高さ，咬合平面の高さでは有意な変化は認められなかった。

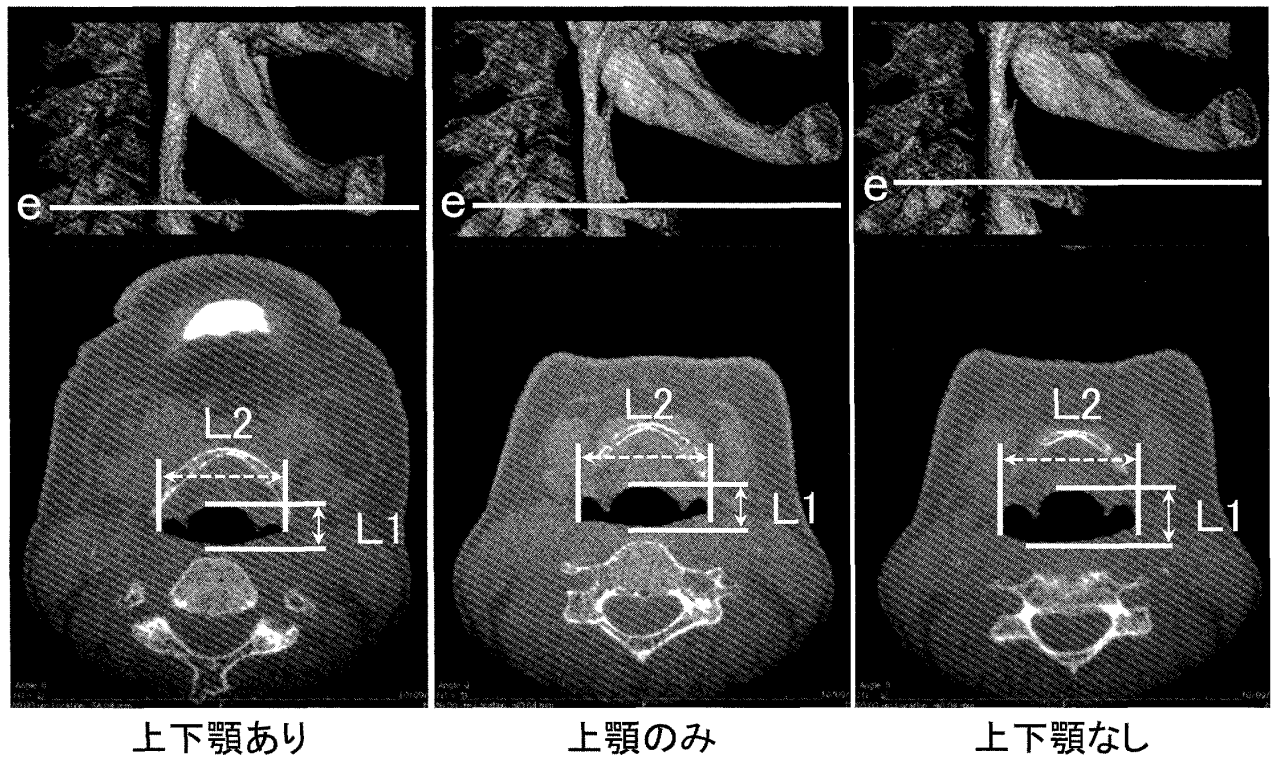


図3 各測定条件におけるCTの全体像と喉頭蓋谷最深点の高さにおける断面像の典型例.

上図：CTの全体像 実線e：喉頭蓋谷最深点の高さ

下図：喉頭蓋谷最深点における断面像

L1：中咽頭前後径 L2：中咽頭左右径

上下顎あり：上下顎全部床義歯装着時（前後径：1.02cm，左右径：2.05cm）

上顎のみ：上顎全部床義歯のみ装着時（前後径：1.17cm，左右径：2.21cm）

上下顎なし：上下顎全部床義歯非装着時（前後径：1.65cm，左右径：2.45cm）

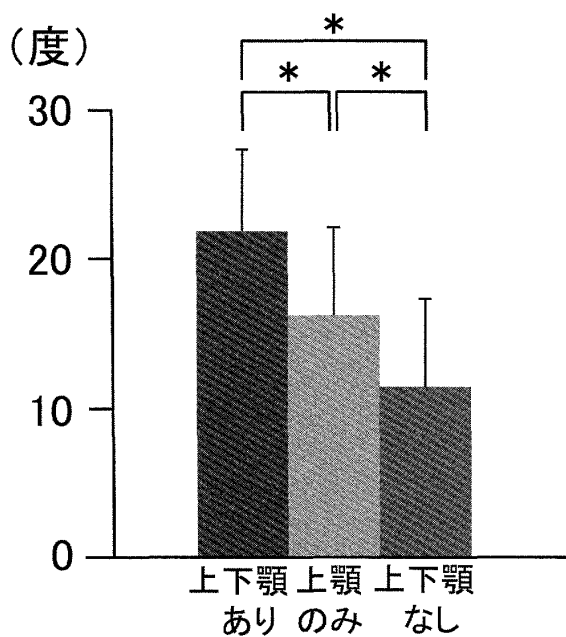


図4 FMAの変化 Mean ± SD

考 察

1. 中咽頭の形態学的評価法と義歯装着条件について

中咽頭の形態学的評価法には、これまでセファログラム¹⁶⁾が用いられることが多かった。しかし、二次元的手法では中咽頭の前後的な幅径の分析に限定され、詳細な咽頭の形態を評価するために必要な左右径を評価することが困難であるため、本研究ではCBCTによる三次元的評価方法を選択した。また、CBCTにおいては、軟組織部の濃度差を正確に把握することは困難な部分があるが、中咽頭を占める air density と人体を構成する硬組織および軟組織とは、明瞭に判別がつくため、本研究では air density の濃度を基準として中咽頭の前後径お

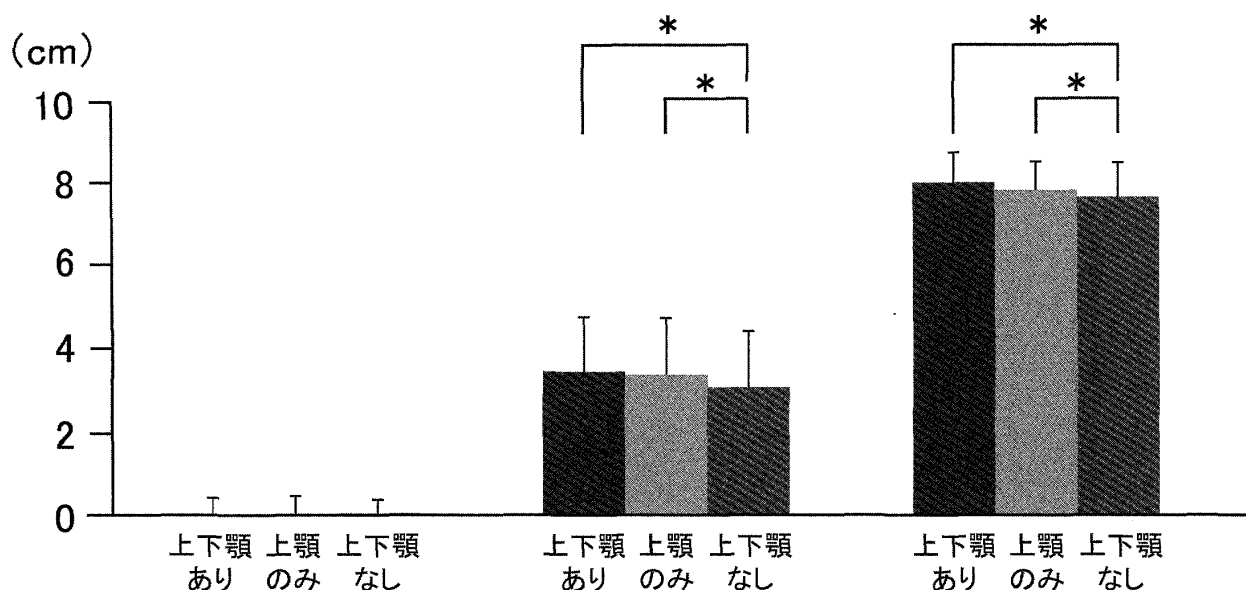


図5 舌骨の三次元的位置の変化 Mean ± SD

x: 左右方向 (左方向+, 右方向-), y: 前後方向 (前方向-, 後ろ方向+), z: 上下方向 (上方向-, 下方向+)

よび左右径を計測した。同様の手法によるCTを用いた中咽頭の三次元的評価は、仰臥位における評価ではあるが、これまでも睡眠時無呼吸症候群に関する研究¹⁷⁻¹⁹⁾で用いられており、その計測値の信頼性も高い²⁰⁾と考えられている。また、それに対し本研究で用いたCBCTでは、日常の摂食姿勢である座位にてCT撮影が可能であり、本研究にとって最適な評価方法であったと考えられる。

中咽頭の定義については、頸椎の高さを基準としたものや鼻咽頭狭部から舌骨レベルとしたものがあるが、本研究では、嚥下に関する咽頭領域内において、特に食塊移送に関わる部位を網羅するため、Molen¹³⁾やDonnelly¹⁴⁾の報告に準じて中咽頭を定義した。上端については、口蓋骨最後方点(後鼻棘)が、下端については喉頭蓋谷の基部が、それぞれランドマークとして明瞭であったため、それぞれを通る面を基準とした。また、前方部は口蓋舌弓および口蓋垂を含む面とし、左右側は口蓋舌弓および咽頭側壁、後方部は咽頭後壁とした。中咽頭の前後径および左右径の測定は、口蓋骨の高さ、咬合平面相当部の高さ、舌背と舌根境界相当部の高さ、喉

頭蓋谷最深部の高さの4つの高さにおいて測定を行った。有歯顎者の研究ではあるが、中咽頭の上部と下部では、下顎位による影響が異なる¹¹⁾ことが明らかになっている。本研究においても、下顎位の変化による影響を詳細に調べるために、上部に対する影響として、上端および咬合平面が通る高さを測定し、下部に対する影響として、下端および舌背と舌根境界相当高さにおける変化を測定した。

FMAは一般的に下顎骨の回転を分析する際に用いられており、義歯の装着状況によって下顎位が偏位すると想定されたため、下顎位の測定としてFMAを用いた。一方で、下顎骨は顎舌骨筋等を介して舌骨と連絡しており、舌骨は、中咽頭収縮筋の起始部でもあるため、義歯の撤去による下顎骨の移動が咽頭に与える影響を解明するためには必要と考えた。また、これまでのセファログラム¹⁶⁾を用いた咽頭の形態評価では、本研究でいう前後径に相当するものだけが測定されていたが、より詳細に中咽頭の拡大を検証するため左右径についても計測を行った。本研究では、CBCT撮影の際の義歯装着条件を、上下顎あり、上顎のみ、上下顎なしの3条

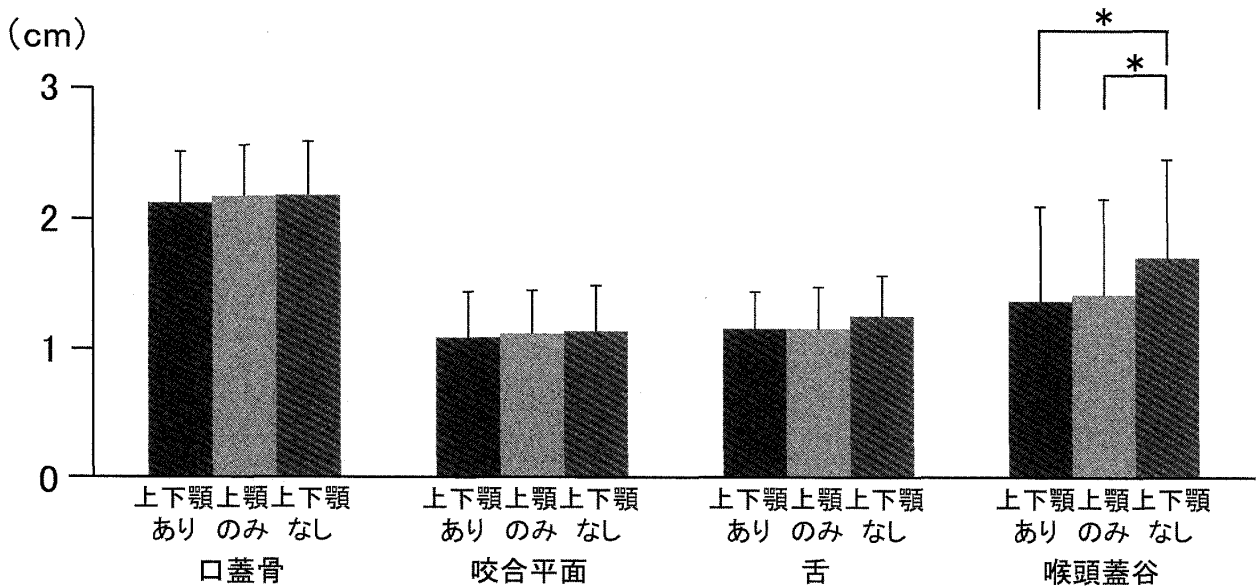


図6 中咽頭前後径の変化 Mean±SD

口蓋骨：口蓋骨の高さ，咬合平面：咬合平面相当部の高さ，舌：舌背と舌根の境界相当部の高さ，喉頭蓋谷：喉頭蓋谷最深部の高さ

件とした。臨床の場合においては，上顎義歯のみを装着している症例に遭遇することが多い²¹⁾ことから，下顎義歯のみを装着した条件については検討を行わなかった。また，本研究の被験者は，睡眠時以外は常時義歯を装着しており，日常的に上顎義歯のみを装着している患者や，日常的に義歯を装着していない患者とは，本研究で設定した義歯装着条件における下顎位が異なっている可能性が考えられる。しかし，これらを考慮すると被験者の候補がかなり限定されるため，本研究では，日常的に全部床義歯を装着している患者を対象に，義歯を撤去した場合の各分析項目の変化を検討することとした。

2. 義歯装着条件の変化による下顎位の変化

FMA が全部床義歯の撤去によって有意に小さくなったことは，全部床義歯装着者においては，義歯を撤去した状態で嚙下可能な閉口位を自然にとらせると，咬合支持を失ったことにより，下顎は単に上方移動ではなく，前上方に偏位しやすいことを意味している。特に，上顎のみと上下顎なしのとの間に有意な差が認められたことは，上顎義歯の存在が下顎の前上方への移動の防止に役立っていると考えられた。嚙下

時の下顎位や咬合高径は，無歯顎でも変化しない²²⁾とされており，咬合採得に用いられることも多い。しかしその一方で，義歯装着時と非装着時では異なるという報告^{9,23,24)}も認められ，本研究の結果もそれらを支持するものであった。

3. 義歯装着条件の変化による舌骨の位置変化と中咽頭の幅径の変化

上下顎なしにおける舌骨の位置は，上下顎ありおよび上顎のみに比べ，有意に前方および上方に移動した。これは下顎の前上方への偏位に伴って，オトガイ舌筋および顎舌骨筋によって舌骨が牽引された結果と考えられた。また，舌骨は舌骨舌筋と小角舌筋で舌とも連結されており，下顎の偏位に伴う舌の位置変化による影響も受けたと考えられた。舌骨の前上方への移動は，喉頭蓋と喉頭を前上方に牽引し，その結果，中咽頭下部の幅径の拡大が生じたと考えられた。

安全かつ円滑な嚙下には，咽頭が上から順序よく収縮することが重要であり²⁵⁾，中咽頭の形態はそれに大きく関与している。全部床義歯装着の有無は，口蓋骨の高さ，咬合平面の高さで

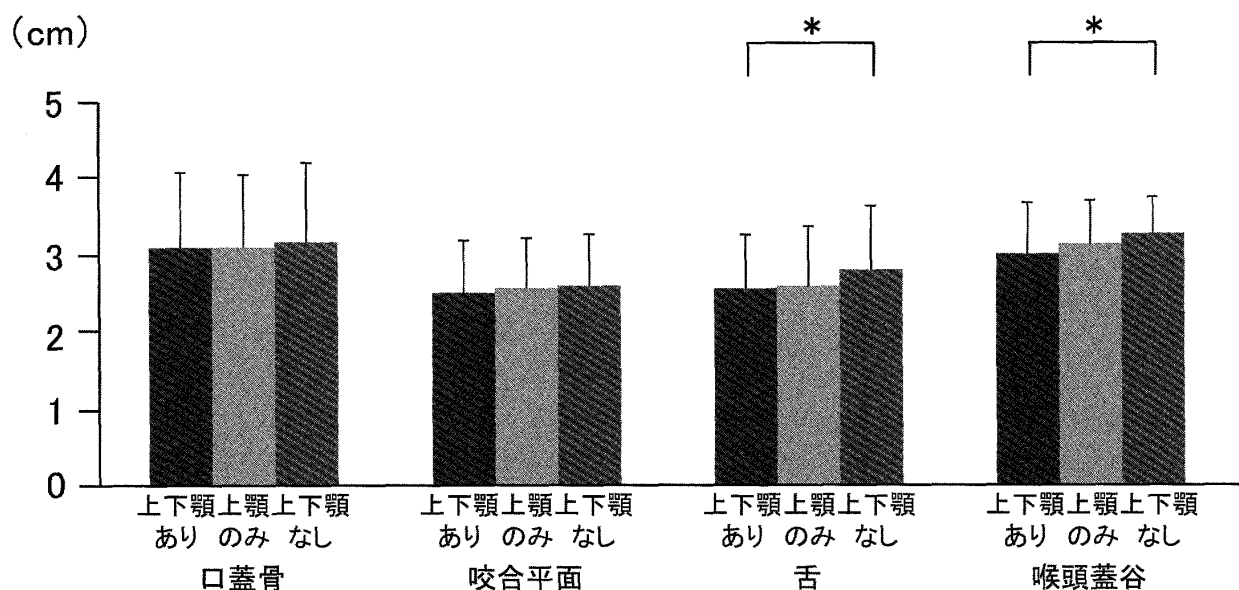


図7 中咽頭左右径の変化 Mean ± SD

口蓋骨：口蓋骨の高さ，咬合平面：咬合平面相当部の高さ，舌：舌背と舌根の境界相当部の高さ，喉頭蓋谷：喉頭蓋谷最深部の高さ

は中咽頭の形態に大きな影響を与えなかった。口蓋骨の高さでは，軟口蓋による鼻咽腔閉鎖が圧の生成を担うが，鼻咽腔閉鎖は軟口蓋と咽頭後壁によって得られるため，座位においては下顎位の変化による影響を受けにくいものと考えられた。Hoekemaら²⁶⁾は，OSASに対する下顎前方保持型の口腔内装置によって，上咽頭の断面積は前後方向と左右方向で増大していたと報告している。この結果は本研究の結果と矛盾するが，仰臥位では軟口蓋の位置に対する重力の影響が大きく，安静時では咽頭後壁に近接していたため，下顎前方位では上咽頭の形態が変化したものと考えられた。咬合平面相当部の高さでは，舌と口蓋の接触が嚥下圧を担っており，義歯の装着状況は，舌と口蓋の接触には影響を及ぼすが，中咽頭の幅径そのものには大きな影響を及ぼさないのかもしれない。舌背と舌根の境界相当部の高さでは，義歯撤去時に左右径が増大し，喉頭蓋谷最深点の高さでは，左右径と前後径が増大した。この高さで咽頭を形成する中咽頭収縮筋は，舌骨の小角および大角の上面から起こり，前方から後方へと扇形に走行し，筒状に中咽頭を形成する。そのため，中咽頭下

部の形態は舌骨の位置の影響を受けやすいと考えられる。本研究では，舌骨は義歯の撤去によって前上方へ偏位し，中咽頭の高さが減じられ，その結果，中咽頭収縮筋が上下に圧縮された形態となったため，中咽頭下部の左右径が拡大したものと考えられた。喉頭蓋谷の高さでの前後径の拡大については，中咽頭下部の前壁を構成する舌根が，下顎と舌骨の移動に伴って前方移動した影響が大きいと考えられ，また，中咽頭の形態を調べたOSASに関する過去の研究^{27, 28)}とも理論的に一致する。

義歯の撤去という口腔の要因が，下部の幅径の拡大という器質的な影響を中咽頭に与えるという本研究の結果は，嚥下という機能的な面においても重要な意味をもっていると考えられる。緒言で前述したように，高齢者においては，加齢による中咽頭の器質的な拡大が，摂食・嚥下機能の予備力低下の一因となりうるからである。食塊の食道入口部の通過には，中咽頭下部の前壁を構成する舌根部が後方へ移動し，咽頭後壁と密接に接触して嚥下圧を生成することが重要である。中咽頭の前後径増加と舌骨の前方移動は，嚥下時の舌根部の移動距離の増加を意

味するものであり, 義歯装着時と同じ大きさの嚥下圧を生成するためには, 義歯撤去によって増加した分のより大きな後方移動と咽頭の収縮が必要となる. 義歯の撤去による中咽頭の形態変化という器質的影響と, 嚥下圧の変化などの機能的影響との関連については, 同一被験者に対するマンメトリーを用いた嚥下圧測定が必要である. しかし, 全部床義歯の撤去が摂食・嚥下機能に与える影響としては, 喉頭侵入の増加²⁹⁾, 咽頭後壁の収縮量の増加⁹⁾, 嚥下所要時間の増加⁸⁾などが明らかになっている. これらを踏まえた上で本研究の結果を考察すると, 健全な高齢全部床義歯装着者にとって, 全部床義歯の撤去は直ちに誤嚥という摂食・嚥下障害を惹起するものではないが, もともと加齢によって拡大した中咽頭をさらに拡大させ, 結果として摂食・嚥下機能の予備力低下を増悪させるものと考えられた. もともと高齢者においては, 加齢変化による嚥下時咽頭圧の低下が生じた結果, 食塊の咽頭残留が生じている^{30, 31)}ことを考慮すると, 義歯の撤去による中咽頭のさらなる拡大は, 食塊の咽頭残留を増悪する可能性があると考えられた. 以上より, 口腔における全部床義歯の装着が中咽頭の形態に肯定的な影響を与えるという本研究の結果は, 高齢者における義歯装着の新たな有用性を示すものと考えられた.

結 語

本研究では, 全部床義歯の装着と, 舌骨の位置および中咽頭の幅径との関連を解明することを目的として, 上下顎全部床義歯装着者を対象にCBCTを用いた三次元的解析を行い, 以下の結論を得た.

1. 全部床義歯の撤去によって, 下顎は前上方に回転し, 舌骨は前上方に偏位した.
2. 全部床義歯の撤去によって, 中咽頭下部の前壁を構成する舌根と, 中咽頭下端を構成する喉頭蓋が前方に牽引され, 中咽頭下部の幅径が前後的, また, 左右的に拡大した.
3. 上記成績から, 全部床義歯の非装着は無歯

顎者の咀嚼機能の著しい低下のみならず, 加齢による中咽頭の拡大を増悪することで, 嚥下機能の予備力低下にも通ずると考えられた.

謝 辞

稿を終えるにあたり, 終始ご懇篤なご指導とご校閲を賜りました東京医科歯科大学歯学部口腔保健学科口腔保健再建技工学分野 鈴木哲也教授に深謝申し上げます. また, CT撮影にあたり, 多大なるご協力を頂いた総合歯科学講座歯科放射線学分野 小豆嶋正典教授, 泉澤充講師ならびに高橋徳明助教に謹んで感謝の意を表します. 最後に, 様々な面でご協力援助を頂きました歯科補綴学講座有床義歯補綴学分野の諸先生に心より御礼申し上げます.

引 用 文 献

- 1) Logemann, J. A., Pauloski, B. R., Rademaker, A. W., and Kahrilas, P. J.: Oropharyngeal swallow in younger and older women: videofluoroscopic analysis. *J. Speech. Lang. Hear. Res.*, 45: 434-445, 2002.
- 2) Shaw, D. W., Cook, I. J., Gabb, M., Holloway, R. H., Simula, M. E., Panagopoulos, V., and Dent, J.: Influence of normal aging on oral-pharyngeal and upper esophageal sphincter function during swallowing. *Am. J. Physiol.*, 268: G389-96, 1995.
- 3) 古川浩三: 嚥下における喉頭運動の X 線学的解析: 特に年齢変化について. *日耳鼻*, 87: 169-81, 1984.
- 4) Kahrilas, P.J., Logemann, J. A., Lin, S., and Ergun, G. A.: Pharyngeal clearance during swallowing: a combined manometric and videofluoroscopic study. *Gastroenterology.*, 103: 128-36, 1992.
- 5) Palmer, J. B., Hiimeae, K. M., and Liu, J.: Tongue-jaw linkages in human feeding: a preliminary videofluorographic study. *Arch. Oral. Biol.*, 42: 429-441, 1997.
- 6) Feinburg, M. J.: Radiographic techniques and interpretation of abnormal swallowing in adult and elderly patients. *Dysphagia.*, 8: 356-358, 1993.
- 7) Imaizaki, T., Nishi, Y., Kaji, A., and Nagaoka, E.: Role of the artificial tooth arch during swallowing in edentates. *J. Prosthodont. Res.*, 54: 14-23, 2010.
- 8) 古屋純一: 全部床義歯装着が高齢無歯顎者の嚥下機能に及ぼす影響. *口病誌*, 66: 361-369, 1999.
- 9) 服部史子: 高齢者における総義歯装着と嚥下機能の関連: videofluorography による検討. *口病誌*,

- 71 : 102-111, 2004.
- 10) Isono, S., Tanaka, A., Sho, Y., Konno, A., and Nishino, T. : Advancement of the mandible improves velopharyngeal airway patency. *J. Appl. Physiol.*, 79 : 2132-2138, 1995.
 - 11) Furuya, J., Tamada, Y., and Suzuki, T. : Effect of mandibular position on three-dimensional shape of the oropharynx in seated posture. *J. Oral Rehabil.*, 2011. (In printing : Accepted for publication 12 September 2011)
 - 12) 古屋純一, 織田展輔, 長谷理恵, 阿部里紗子, 鈴木哲也 : 大学病院歯科医療センターにおける摂食・嚥下リハビリテーションの現状とその効果. *老年歯学*, 24 : 37-47, 2009.
 - 13) van, der, Molen, L., van, Rossum, M. A., Burkhead, L. M., Smeele, L. E., Rasch, C. R., and Hilgers, F. J. : A randomized preventive rehabilitation trial in advanced head and neck cancer patients treated with chemoradiotherapy : feasibility, compliance, and short-term effects. *Dysphagia*, 26 : 155-170, 2011.
 - 14) Donnelly, L. F., Surdulescu, V., Chini, B. A., Casper, K. A., Poe, S. A., and Amin, R. S. : Upper airway motion depicted at cine MR imaging performed during sleep: comparison between young Patients with and those without obstructive sleep apnea. *Radiology*, 227 : 239-245, 2003.
 - 15) 秋元善次, 野間弘康, 高木多加志 : 頭部 X 線規格写真分析による軸椎歯突起と咬合平面との関係に関する研究 : 個性正常咬合者と顎変形症患者について. *日顎変形誌*, 10 : 89-98, 2000.
 - 16) Inoko, Y., and Morita, O. : Relationship between mandibular position and oropharyngeal space in obstructive sleep apnea syndrome patients with dental oral appliance. *Prosthodont. Res. Pract.*, 6 : 194-199, 2007.
 - 17) Zhijie, L. : Evaluation of pharyngeal volume and compliance of OSAHS patients using 3D CT and volume measurement. *J. Kanazawa Med. Univ.*, 29 : 243-251, 2004.
 - 18) Ogawa, T., Enciso, R., Memon, A., Mah, J. K., and Clark, G. T. : Evaluation of 3D airway imaging of obstructive sleep apnea with cone-beam computed tomography. *Stud. Health. Technol. Inform.*, 111 : 365-368, 2005.
 - 19) Abramson, Z., Susarla, S., August, M., Troulis, M., and Kaban, L. : Three-dimensional computed tomographic analysis of airway anatomy in patients with obstructive sleep apnea. *J. Oral. Maxillofac. Surg.*, 68 : 354-362, 2010.
 - 20) Aboudara, C., Nielsen, I., Huang, J. C., Maki, K., Miller, A. J., and Hatcher, D. : Comparison of airway space with conventional lateral headfilms and 3-dimensional reconstruction from cone-beam computed tomography. *Am. J. Orthod. Dentofacial. Orthop.*, 135 : 468-479, 2009.
 - 21) Minakuchi, S., Takaoka, S., Ito, J., Shimoyama, K., and Uematsu, H. : Factors affecting denture use in some institutionalized elderly people. *Spec. Care. Dentist.* 26 : 101-5, 2006.
 - 22) Shanahan, T. E. : Physiologic jaw relations and occlusion of complete dentures. 1955. *J. Prosthet. Dent.*, 91 : 203-205, 2004.
 - 23) Swerdlow, H. : Roentgencephalometric study of vertical dimension changes in immediate denture patients. *J. Prosthet. Dent.*, 14 : 635-650, 1964.
 - 24) Millet, C., Jeannin, C., Vincent, B., and Malquarti, G. : Report on the determination of occlusal vertical dimension and centric relation using swallowing in edentulous patients. *J. Oral Rehabil.*, 30 : 1118-1122, 2003.
 - 25) McConnel, F. M., Cerenko, D., and Mendelsohn, M. S. : Manofluorographic analysis of swallowing. *Otolaryngol. Clin. North. Am.*, 21 : 625-635, 1988.
 - 26) Hoekema, A., Stegenga, B., and De, Bont, L. G. : Efficacy and co-morbidity of oral appliances in the treatment of obstructive sleep apnea-hypopnea: a systematic review. *Crit. Rev. Oral Biol. Med.*, 15 : 137-55, 2004.
 - 27) Mohsenin, N., Mostofi, M. T., and Mohsenin, V. : The role of oral appliances in treating obstructive sleep apnea. *J. Am. Dent. Assoc.*, 134 : 442-449, 2003.
 - 28) Kyung, S. H., Park, Y. C., and Pae, E. K. : Obstructive sleep apnea patients with the oral appliance experience pharyngeal size and shape changes in three dimensions. *Angle, Orthod.*, 75 : 15-22, 2005.
 - 29) Yoshikawa, M., Yoshida, M., Nagasaki, T., Tanimoto, K., Tsuga, K., and Akagawa, Y. : Influence of aging and denture use on liquid swallowing in healthy dentulous and edentulous older people. *J. Am. Geriatr. Soc.*, 54 : 444-449, 2006.
 - 30) Dejaeger, E., Pelemans, W., Bibau, G., and Ponette, E. : Manofluorographic analysis of swallowing in the elderly. *Dysphagia*, 9 : 156-161, 1994.
 - 31) Blonsky, E. R., Logemann, J. A., Boshes, B., and Fisher, H. B. : Comparison of speech and swallowing function in patients with tremor disorders and in normal geriatric patients: a cinefluorographic study. *J. Gerontol.*, 30 : 299-303, 1975.

研 究

Effect of wearing complete dentures on hyoid bone position and pharyngeal diameter

Yasushi TAMADA, Junichi FURUYA

Division of Removable Prosthodontics, Department of Prosthodontics,

School of Dentistry, Iwate Medical University

(Chief : Prof. Junichi FURUYA)

[Received : November 25, 2011 : Accepted : December 21, 2011]

Abstract : In rehabilitation for dysphagia in the elderly, it is necessary to take into account both age-related changes and reduced reserve capacity for swallowing. Especially, since it was thought that the oropharyngeal expansion as morphological age-related change causes functional changes such as pharyngeal residue. Wearing complete dentures is common in elderly people, and although wearing and removing dentures is thought to affect the morphology of the oropharynx, the details of this effect remain unclear. The present study aimed to elucidate the relationship between wearing dentures and changes in the hyoid bone position and pharyngeal diameter.

The subjects were 17 elderly people fitted with complete dentures who underwent cone-beam computed tomography imaging while wearing maxillary and mandibular dentures (MM), maxillary denture only (OM), and with neither maxillary nor mandibular dentures (ED). Computed tomography images were subjected to analysis of mandibular position (FMA), hyoid bone position, and antero-posterior and left-right oropharyngeal diameters.

FMA decreased significantly in the order MM, OM, ED. In the ED condition, the hyoid bone shifted significantly in the antero-superior direction as compared with the MM and OM conditions. Antero-posterior and left-right oropharyngeal diameters in the ED condition were significantly larger than those in the MM condition at the height of the base of the epiglottis. Removal of complete dentures causes an antero-superior shift of the mandible, resulting in an anterior and superior shift of the hyoid bone and the expansion of the inferior part of the oropharynx. These findings suggest that removal of dentures exacerbate reduced reserve capacity for swallowing by age-related changes in the elderly.

Key Words : pharynx, computed tomography, denture, mandibular position, swallow