

症 例

多数の静脈石を伴った巨大な舌血管腫の1例

坂上 公一, 杉山 芳樹, 石橋 修
柴崎 信, 関山 三郎, 武田 泰典*

岩手医科大学歯学部口腔外科学第二講座

(主任 関山 三郎 教授)

*岩手医科大学歯学部口腔病理学講座

(主任 佐藤 方信 教授)

(受付 2003年10月14日)

(受理 2003年10月31日)

Abstract A case of gigantic hemangioma of the tongue with numerous phleboliths is reported. The patient was a 77-year-old woman with a chief complaint of eating disturbance due to the swollen mass of the tongue. Intra-oral examination revealed a lobulated, well circumscribed gigantic tumor mass of the tongue measuring 62×61×49mm, purplish-red in color. On palpation, the tumor was compressible, and had numerous phleboliths. In the tumor, over fifty radiopaque phleboliths were detected and no influx vessels were observed by angiography. The tumor was surgically excised and the postoperative course was uneventful.

Key Word hemangioma, tongue, phlebolith

緒 言

口腔領域の血管腫は、頬部粘膜、口唇、舌などに好発するといわれている^{1,2,3)}。腫瘍径は、小さいものでは10mm以下から、大きいものでは50mm以上まで、さまざまな大きさのものの報告があるか、一般に10mm以下のものが多い⁴⁾。また、血管腫は静脈石を伴うことかあり、その合併頻度は舌を含めた頭頸部領域では5～20%で⁵⁾、

舌だけの発生頻度は、10%以下と少ない^{6,7)}。今回、われわれは40年以上も放置され、55個の静脈石を伴った62×61×49mmの舌海綿状血管腫の1例を経験したので、若干の文献的考察を加えて報告する。

症 例

患 者 77歳, 女性。

主 訴 舌の腫大による摂食障害。

A case of gigantic hemangioma of the tongue with numerous phleboliths
Kouchi SAKAGAMI, Yoshiki SUGIYAMA, Shu ISHIBASHI, Makoto SHIBAZAKI, Saburo SEKIYAMA,
Yasunori TAKEDA*

Second Department of Oral and Maxillofacial Surgery, School of Dentistry, Iwate Medical
University 1-3-27 Chuo-dori, Morioka, Iwate 020-8505, Japan

*Department of Oral Pathology, School of Dentistry, Iwate Medical University 19-1 Uchimaru,
Morioka, Iwate 020-8505, Japan

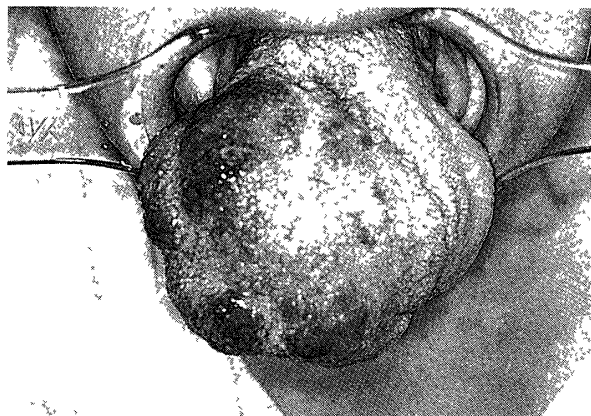

Fig 1 Extraoral findings of the tongue at the first examination
The patient had a dark purplish red tumor on the central dorsum of the tongue. The tumor had rough surface and was clearly demarcated.

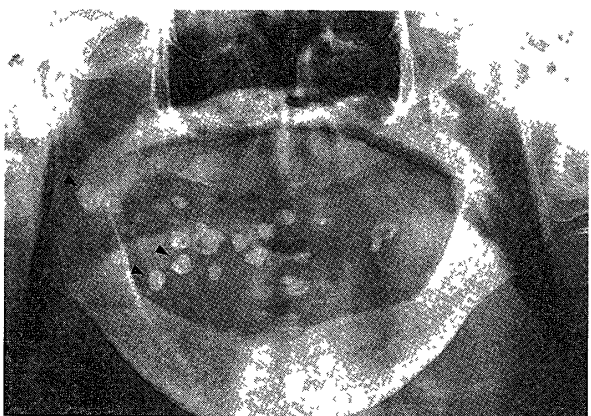

Fig 2 Panoramic radiographs of the tongue at the first examination
The patient had numerous round radiopaque lesions of various sizes in the tumor in the tongue.

初診・1997年3月19日。

家族歴・特記事項なし。

既往歴・1995年に白内障の手術を受けた。

1997年3月から高血圧症にて服薬加療中である。

現病歴 1950年頃、舌背部に大豆大の紫色の腫瘍があることに気付いたが疼痛がないため放置していた。その後、腫瘍は緩徐に増大し、20年前には義歯作製時に某歯科医院にて指摘されたがそのまま放置していた。腫瘍はその後も増大が続き1997年3月初旬には摂食が困難となり、某医院を受診し、精査加療を目的に当科を紹介され来院した。

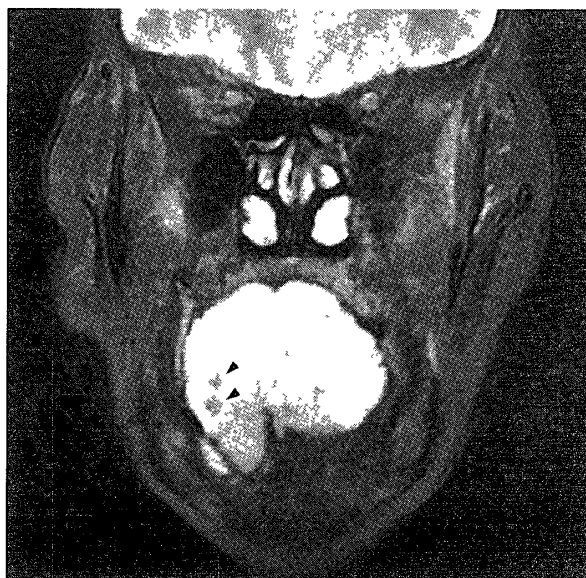


Fig 3 MR images of the tongue at the first examination (T2 weighted images)
The arrows in the MR images show numerous phleboliths in the tumor.

現症

全身所見；身長141.5cm，体重36.5kgで，栄養状態は良好であった。

口腔外所見，顔色は良好で顔貌は左右対称であった。顎下リンパ節所見は，左右ともに小豆大で可動性を有し，圧痛は認めなかった。

口腔内所見，腫瘍は，舌背部を中心に右側舌縁から舌下面に及ぶ62×61×49mm大の弾性軟で，圧迫による退色と勃起性を認めた。また表面の小膨隆部には硬固物を触知した (Fig 1)。腫瘍の表面は，暗赤紫色で凹凸不整であり，境界は比較的明瞭であった。

パノラマエックス線写真所見，舌の腫瘍相当部に大小多数の類円形の不透過像を認めた (Fig 2)。

MRI 所見，T1強調像は，舌全体に低～中等度の，T2強調像では高信号の集積を認めた。T1強調像では舌筋との境界は不明瞭であった。T2強調像の冠状断で高信号の集積は，舌尖部から舌背部および舌根部の右側にかけて認められ，辺縁部は分葉状で内舌筋との境界は不明瞭であり，顎舌骨筋にまで達していた (Fig 3)。T1およびT2強調像のいずれにおいても内部性状は不均一で，病変相当部に多数の小類円形の低信号を示す小塊が認められ，結石を含む腫

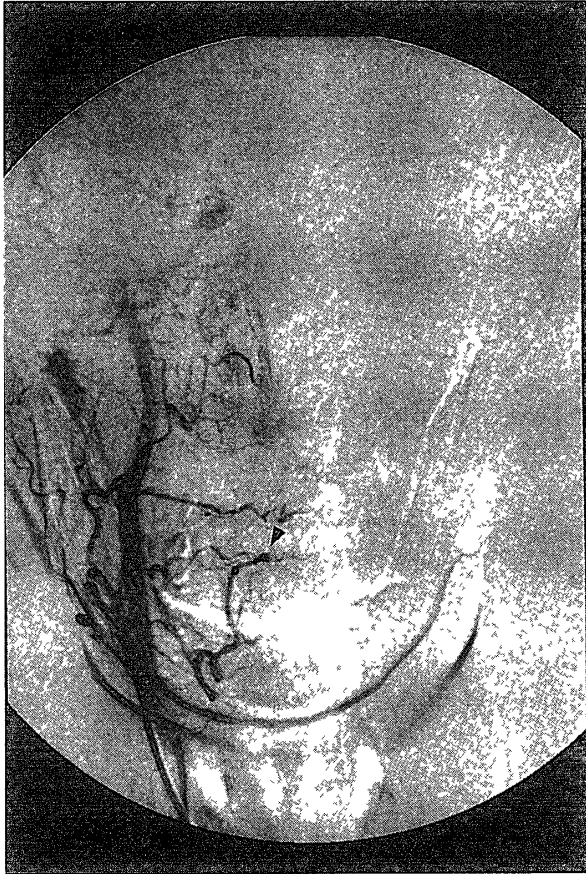


Fig 4 Preoperative angiographic images
The angiographic images showed no lingual arterial dilatation or no angiectopia, and the arrow indicates upward displacement of the dorsal lingual branches and its extension

瘍性病変か疑われた。

初診時臨床診断 静脈石を伴う舌血管腫。

血管造影所見, 流入血管と腫瘍範囲の確認を目的に血管造影撮影を施行した。左右内頸・外頸動脈には, ともに形態異常, 走行異常は認めなかった。流入血管と考えられた舌動脈の拡張や走行異常も認められず, 腫瘍相当部への明らかな造影剤の流入, 貯留も確認できなかった。舌動脈舌背枝は, 健側と比較して上方へ圧排, 伸展しており, 腫瘍によるものと考えられた (Fig 4)。

処置および経過 1997年6月29日手術目的で入院し, 同年7月8日にGOS全身麻酔下に腫瘍切除術を施行した。切開線の設定後 (Fig 5-1), エピネフリン添加1%キシロカインを注射し, 腫瘍の中枢側舌根部および舌尖正中部を止血と牽引をかねて絹糸で結紮し, #15メスにて腫瘍を切除した (Fig 5-2)。腫瘍組織は, 固有舌筋に深く入り込み, 腫瘍内には大小多数の結石を触知した。腫瘍の一部は筋層内で舌尖正中まで達し, 前方はオトカイ舌筋, 下方は顎舌骨筋まで及んでいた。境界が明瞭でないために, 切除は舌根部側から腫瘍組織と健常組織の境界部で健常組織を少量切除側に含めるようにして行った。舌神経は腫瘍組織に入り込んでいたため切離したか, ワルトン管と舌下腺は保存し

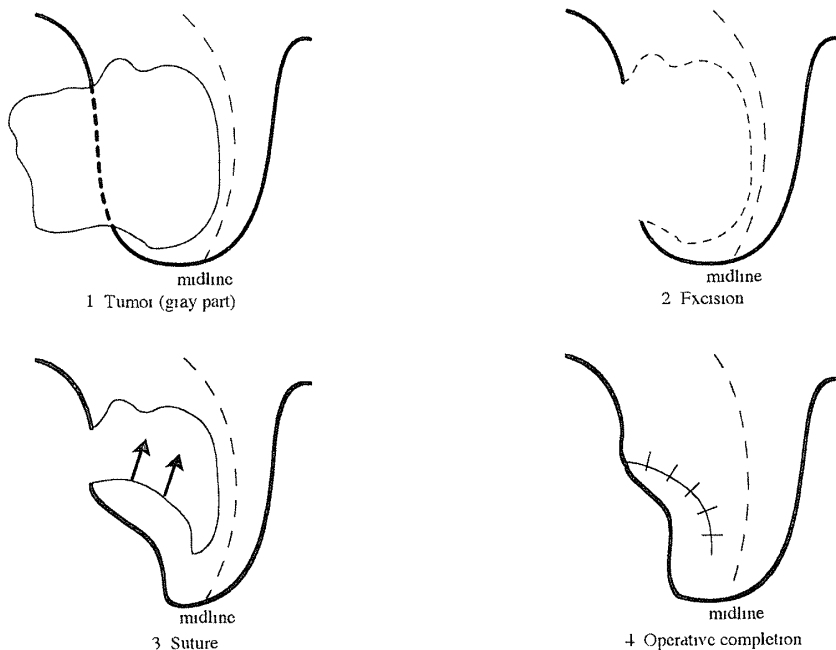


Fig 5 The schema of the operation steps
1 Tumor (gray part)
2 Excision
3 Suture
4 Operative completion

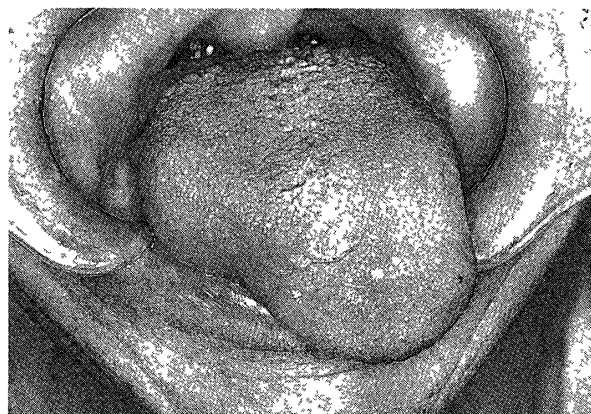

Fig 6 Postoperative findings of the tongue
The patient had no recurrence or functional disorder at eight months postoperatively

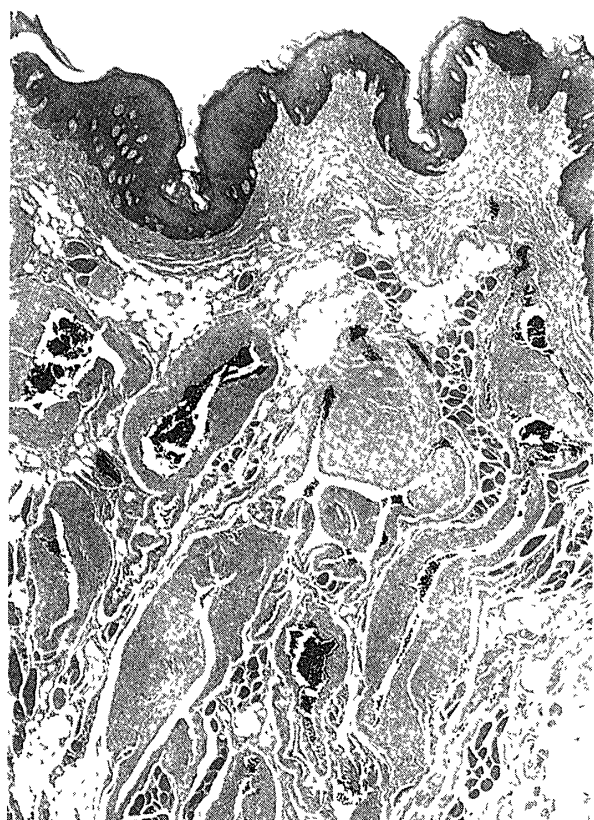


Fig 8 Histopathological findings (H-E stain $\times 40$)
The specimen exhibited cavernous hemangioma showing marked fibrosis around dilated capillaries, resulting in racemose hemangioma like appearance

た。舌粘膜上皮はできるだけ温存して一次縫合した (Fig 5-3, 4)。術中出血量は93mlであった。術後、舌の腫脹はみられたか、気道閉塞は認められず、同年8月9日経過良好にて退院となった。術後8か月の時点まで再発、機能障害

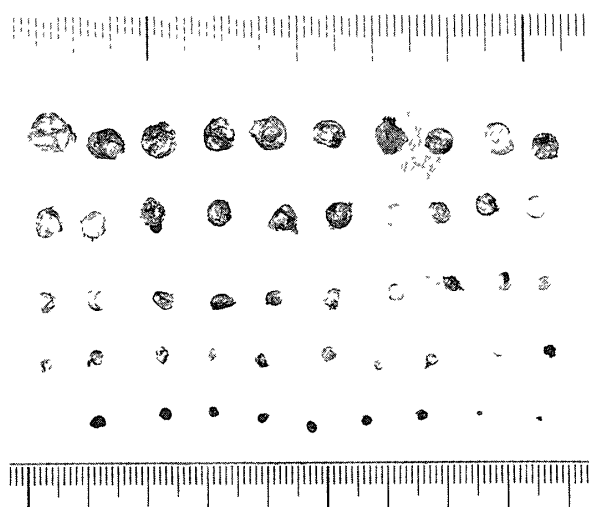
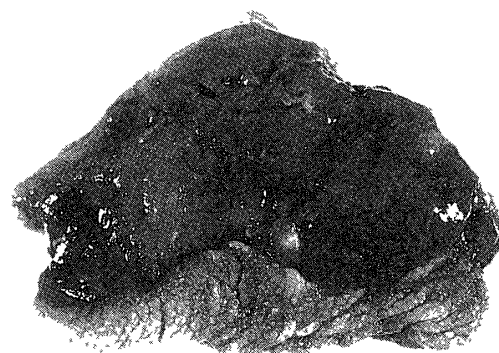

Fig 7 Excised specimens
The extraction specimens of the tumor upper Excised specimens was a state such as sponge in dark red lower 55 phleboliths were kind orbicular of various size

等なく経過良好であったか (Fig 6), 1998年9月直腸癌で他院にて死亡した。

切除物所見：切除物は、 $65 \times 58 \times 45$ mm大の暗赤色のスポンジ状で内部には55個の静脈石が存在した (Fig 7)。

病理組織学的所見 多数の拡張した毛細血管と、豊富な繊維組織を認める海綿状血管腫と診断された (Fig 8)。

元素分析・結石の元素分析は、粒子励起エックス線分光法 (Particle Induced X-ray Emission PIXE) を用いて行った^{8,9)}。その結果、Ca, P, Na, Mg, Cl, Zn, Fe, Cu, Co, Br, Pd, Sr, Hg, Pb, Gaの15種類の元素を検出した。含有量を見るとCaが 321mg/g と最も多く、ついでPが 173mg/g でありCa/P比は1.85であった。また、Naは 2mg/g , Mg, Cl,

Zn は0.2~1.0mg/g であり, Cu, Co, Br, Pd, Ga, Hg, Pb は0.003mg/g 以下であった。

考 察

血管腫は全身のいたる所に発生するか, 口腔内では舌, 口唇, 頬部などに好発する。口腔内の血管腫の大きさについて藤宮ら⁴⁾は, 腫瘍径か50mm以上のものは73症例中頬部に発生した1症例(1.4%)のみであったと報告している。腫瘍径か60mm以上の本症例は, 舌に生じた血管腫としてはわれわれの渉猟しえた範囲では, 本邦で最大のものであった。

舌は味覚の感覚器官の他に, 会話や咀嚼時の補助器官として重要な臓器であるか, 一般に腫瘍か小さく疼痛かない場合には大きな障害を生しない。しかし, 本症例のように腫瘍径か60mm以上にもおよぶような腫瘍の増殖や, 炎症, 疼痛などは舌運動に障害か生するようになる。腫瘍の増殖については, 腫瘍径か約40mm以上となると摂食障害を引き起こすとの報告¹⁰⁾がある。

口腔領域における静脈石を伴う血管腫の報告数は, 土井田ら⁶⁾は45例中3例(6.6%), 金田ら⁷⁾は67例中8例(11.9%)であったとしている。また, 口腔領域の血管腫に伴う静脈石の数については10個前後との報告が多い^{7, 11~16)}か, 村田ら¹⁷⁾は顎下部で100個を超えるものを報告している。舌に発生した静脈石を伴う血管腫に限局するとわれわれの渉猟しえた症例のうち, 数か明白なものでは3個前後の報告か多く^{6, 7, 15, 16)}, 最も多いものでも27個であった⁶⁾。本症例の静脈石の数は大小含めて55個であり, 舌血管腫か有するものとしては最も多かつた。静脈石の形成機序は, 一般に何らかの原因で局所の循環血流の速度か低下し, 血管壁に付着した血栓か石灰化着することから形成されると考えられている¹⁸⁾。静脈石の主要構成元素は, Ca と P との報告^{19, 20)}かほとんどであり, 本症例の元素分析においても同様の結果であった。また, 今回の元素分析では, Ca, P 以外にも Mg, Zn など微量ではあるか多くの元素か検出された。しかし, 過去の報告を見ても検出された元素に統一性はなく,

これは組織中の有機成分や血清成分か関与するためと考えられる。

血管腫の治療法には外科的切除, 凍結療法, 梱包療法, 塞栓療法などかあるか²¹⁾, 発生部位, 大きさ, 年齢などにより治療法の選択か重要と考えられる。本症例は血管造影所見から明確な流入血管を認めなかつたことから塞栓療法は行わなかつた。また, 口腔内を占める腫瘍の容積か大きい上, 患者か高齢であり, 術後の舌の腫脹による気道狭窄などの重篤な合併症を極力避ける必要かあつた。さらに患者の, より短期間での治療の希望などを考慮し, 凍結療法や梱包療法は選択しなかつた。そこで, MRI 所見から腫瘍の境界か明確であつたことから, より侵襲の少ない治療法として外科的切除を選択した。本症例ではエピネフリン添加キシロカインの局所注射と腫瘍の中枢側舌根部を結紮することて出血を制御しつつ, 一部健常組織を切除側に含めなから切除を行つた。

結 語

今回, われわれは摂食障害の原因となつた55個の静脈石を伴う巨大な舌血管腫を経験したのて報告した。

本論文の要旨は第52回日本口腔科学会総会(1998年4月16日愛媛県民文化会館)て発表した。

文 献

- 1) 石川悟朗 12 血管組織の腫瘍および類似病変, 石川悟朗 著 口腔病理学II, 改訂版, 永末書店, 京都, 572-577ページ, 1982
- 2) Barnes, L Surgical pathology of the head and neck, Marcel Dekker New York, pp729-732, 1985
- 3) Lucas, R B Pathology of tumours of the oral tissues 3rd ed, Churchill Livingstone, Edinburgh, pp293-295, 1976
- 4) 藤宮克則, 向井 洋, 杉原一正, 国芳秀晴, 内山秀樹, 山下佐英 当科における過去13年間の血管腫の臨床統計的観察, 日口外誌, 41 327-329, 1995
- 5) 初山安弘, 西端慎一, 藤野明人, 高橋廣臣 頭頸部領域の血管腫25症例, 耳鼻臨床, 81 1327-1332, 1988
- 6) 土井田誠, 藤塚秀樹, 坂井隆之, 奥村康明, 奥富

- 直, 立松憲親, 岡 伸光 静脈石を伴った舌および
オトカイ下部血管腫の2症例と文献的考察, 日口
外誌, 33 2032-2040, 1987
- 7) 金田式世, 富久尾明德, 吉田文昭, 阿部喜八, 福
井 洋, 立松憲親 静脈石を伴った頬部血管腫の
1例と文献的考察, 臨床歯科, 304 35-40, 1982
- 8) 石橋 修 粒子励起 X線分光法 (PIXE 法) によ
る口腔健全粘膜の元素分析, 日口粘膜誌, 4 91-
100, 1998
- 9) Sugiyama, Y, Ishibashi, S, Sekiyama, S, Sera,
K and Futatukawa, S Analysis of elements in
the soft tissue covering titanium plates and
screws for internal bone fixation by the PIXE
method *Int J PIXE* 9 305-313, 1999
- 10) 浅野 博, 炭谷恭之, 古土井春吾, 西松成器, 梅
田正博, 古森孝英 舌神経鞘腫を伴った神経繊維
腫症2型の1例, 日口外誌, 46 587-589, 2000
- 11) 扇内秀樹, 山下泰裕, 桑澤隆補, 古川伸一, 三宮
慶邦, 河西一秀 静脈石を伴った頬部血管腫の1
例, 日口外誌, 31 108-113, 1985
- 12) 増田正樹, 成宮正光, 大谷隆俊 多数の結石を有
するオトカイ下口底部血管腫の1例, 日口外誌,
17 428-431, 1971
- 13) 久野吉雄, 東 俊雄, 東理十三雄, 佐藤亮作, 窪
田正夫 静脈石を有した口底部血管腫の1例, 日
口外誌, 15 116-120, 1969
- 14) 日比野 修, 大西正俊, 佐藤和子, 清田健司, 塩
田重利, 金沢拓実, 久保木芳徳 初回手術後に静脈
石の形成をみた頬部血管腫の1例—その臨床経過
ならびに静脈石の物理化学的性状について—, 日
口外誌, 26 1300-1307, 1980
- 15) 稲村彦衛門, 領家和男, 永見輝生, 岡本和己, 道
田章仁, 小川隆嗣, 兵田 驍 多数の静脈石を有し
た舌血管腫の1例—静脈石の物理化学的性状, お
よび電子顕微鏡的検討—, 米子医誌, 39 291-300,
1988
- 16) 庵川富雄, 寺門正昭, 中島敏之, 高橋昭一, 田賀
善章, 素村栄一 口腔外科領域のいわゆる血管腫
に関する臨床病理学的研究, 日大歯学, 44 489-50,
1970
- 17) 村田晴彦, 真鍋 均, 向井 陽, 小林正典 多数
の結石を伴った顎下部血管腫の1例 (抄), 日口外
誌, 28 964, 1982
- 18) Ribbert, H Die Phlebolithen *Virchows Arch*
223 339-350, 1917
- 19) 奥井 寛, 下里常弘, 鎌田俊慈, 山木昌雄, 沢野
征一郎, 田村浩一, 二宮昭雄 頬部血管腫中に見ら
れた静脈石の物理化学的性状に関する研究, 広大
歯誌, 6 61-67, 1974
- 20) 五島博樹, 角田左武郎, 堀 滋, 木村義孝, 南雲
正雄, 江川 薫, 庵口励司 舌血管腫に見られた静
脈石の分析, 日口外誌, 34 732-737, 1988
- 21) 天笠光雄 7 腫瘍および類似疾患, 塩田重利,
富田喜内 監修 最新口腔外科学 各論, 第4版,
医歯薬出版, 東京, 765-766ページ, 2000