

レクチャー

ビスホスホネート (Bisphosphonate) 製剤に起因する
顎骨壊死について

水城 春美

岩手医科大学歯学部口腔外科学第一講座

(主任:水城 春美 教授)

I. はじめに

高齢者人口の増加に伴って、歯科医療施設を受診する患者さんの中で全身的な疾患を有する患者さん、またそのために種々の薬剤を服用している患者さんが増えている。この様な患者さんにおける歯科治療では、色々な注意を払う必要がある。

近年、骨粗鬆症の治療薬として、あるいは癌の骨転移などに対して使用頻度が高まっているビスホスホネート (Bisphosphonate: BP) 製剤も注意を要する薬剤の一つである。

1995年、Starck ら¹⁾が骨粗鬆症の治療のために BP が投与された患者におけるデンタル・インプラントのオッセオインテグレーションが失敗した1例を報告したが、当時はまだ BP による顎骨壊死 (osteonecrosis of the jaw: ONJ) の発症が知られていなかった。2003年になり、BP 投与中の患者における ONJ やそれに感染を伴った顎骨骨髄炎の多数例が報告され²⁻⁴⁾、BP と ONJ の関連が明らかとなったことから、ONJ が BP における重大な副作用の一つとして知られるようになった。以降、BP と関連した ONJ の報告が各国からなされるようになり、急速にその数が増加している。日本においても BP による ONJ の報告が増えつつある⁵⁻⁷⁾。

BP は、30年前に第1世代の BP であるエチ

ドロネート (ダイドロネル[®]) がはじめて患者に使用されて以来、次々と強力な活性をもつ BP が開発され、臨床で広く用いられている。今後、癌の骨転移に対して投与される症例が増えることが予想され、また高齢者人口の一層の増加に伴い骨粗鬆症への BP 投与の増加が予想される。

BP 投与患者における ONJ は、その発症と歯科疾患あるいは歯科治療との関連性が指摘されており、また一旦発症すると難治性であることから、歯科医師としてぜひ知っておくことが必要である。そこで、BP 製剤に起因する顎骨壊死・顎骨骨髄炎の発症頻度、症状、治療ならびに予防法などについて、自験例をまじえて述べる。

II. ビスホスホネート製剤の作用機序

BP は、生理的な石灰化抑制作用を有する生体内活性物質無機ピロリン酸と類似の化合物で、カルシウムに親和性の高いピロリン酸 (P-O-P) の酸素分子を炭素に置換した化合物 (P-C-P) の総称である (図1)。これが骨に取り込まれると、骨の分解を受けにくくなる⁸⁾。

BP は投与経路や投与方法にかかわらず、骨に蓄積して骨ミネラルと強固に結合して、破骨細胞に選択的に取り込まれ、破骨細胞のアポトーシスを誘導することにより骨吸収を抑制

表1 現在、日本で販売されているビスホスホネート製剤 (Bisphosphonates) の一覧表

| 一般名 (世代) | 商品名 | 適応症 | 投与量・方法 | 薬効比* |
|-----------------|---------|---|-------------------------------|--------------|
| エチドロネート (第1世代) | ダイドロネル | 骨粗鬆症 骨ページェット病 異所性骨化 | 200~400mg・2週間連日経口投与 (10~12週毎) | 1 |
| アレンドロネート (第2世代) | ボナロン | 骨粗鬆症 | 35mg・週1回経口投与 または5mg・連日経口投与 | 100~1,000 |
| | フォサマック | 骨粗鬆症 | 35mg・週1回経口投与 または5mg・連日経口投与 | 100~1,000 |
| リセドロネート (第3世代) | アクトネル | 骨粗鬆症 | 2.5mg・連日経口投与 | 1,000~10,000 |
| | ベネット | 骨粗鬆症 | 2.5mg・連日経口投与 | 1,000~10,000 |
| パミドロネート (第2世代) | アレディア | 悪性腫瘍による高カルシウム血症 乳癌の溶骨性骨転移 | 90mg・静注 (4時間以上) | ~100 |
| アレンドロネート (第2世代) | テイロック | 悪性腫瘍による高カルシウム血症 | 10mg・静注 (4時間) | 100~1,000 |
| | オンクラスト | 悪性腫瘍による高カルシウム血症 | 10mg・静注 (4時間) | 100~1,000 |
| インカドロネート (第3世代) | ビスフォナール | 悪性腫瘍による高カルシウム血症 | 10mg・静注 (2~4時間) | 100~1,000 |
| ゾレドロネート (第3世代) | ゾメタ | 悪性腫瘍による高カルシウム血症 多発性骨髄腫による骨病変 固形癌骨転移による骨病変 | 4mg・静注 (15分以上) | 10,000~ |

*エチドロネートを1とした場合の薬効比 (ラットモデルによる骨吸収抑制活性)

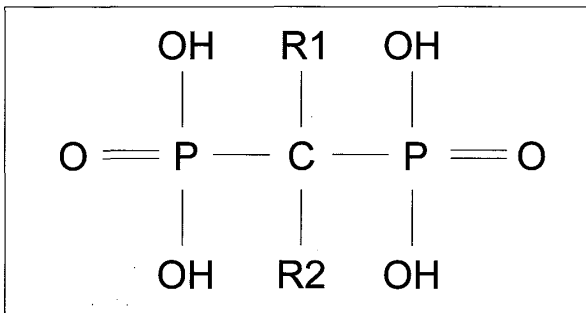


図1 ビスホスホネートの基本構造

し、その結果骨密度が増加し、骨粗鬆症を治療する⁸⁾。癌の骨転移などにおいては、癌骨転移によって破骨細胞による骨吸収が亢進すると、骨に取り込まれていたBPが溶出し、破骨細胞に取り込まれ、破骨細胞の骨吸収能が低下する、また細胞死を誘導することによって破骨細胞による骨吸収が抑制されると考えられている⁹⁾。一方、BPは癌細胞の増殖に対して抑制的に働くとも言われている⁹⁾。

III. ビスホスホネート製剤の種類と適応

現在、日本で発売されているBPを表1に示す。BPには、エチドロネートの様に炭素につ

く側鎖 (R1, R2) に窒素を含まないもの (窒素非含有BP) と、アレンドロネート、リセドロネート、パミドロネート、ゾレドロネート、インカドロネートの様に窒素を含むもの (窒素含有BP) がある。

また、BPの適応疾患には大きく分けて2つあり、一つは骨粗鬆症、骨ページェット (ページェット) 病などで、他は多発性骨髄腫、悪性腫瘍による高カルシウム血症あるいは悪性腫瘍の骨転移である (表1)。

投与法は薬剤ならびに適応によって異なり、骨粗鬆症の治療には連日または週1回経口投与する。悪性腫瘍による高カルシウム血症の治療に用いる場合は、週1回静注し、数回投与する。または多発性骨髄腫や悪性腫瘍の骨転移などに対しては、3~4週に1回の頻度で静注する (表1)。

IV. ビスホスホネート製剤の副作用

BPの重大な副作用には、1) 急性腎不全、2) うっ血性心不全 (浮腫、呼吸困難、肺水腫)、3) 顎骨壊死・顎骨骨髄炎があげられている。

また、その他の副作用には、血液系障害、過敏症反応、電解質異常、神経系障害、眼障害、循環器障害、消化器障害、肝機能異常、関節痛・骨痛、腎および尿路の障害などが報告されている。

顎骨壊死・顎骨骨髓炎は歯科、口腔外科の領域においてとくに注意すべき副作用であるので、以下、BPによるONJについて少し詳しく述べる。

V. ビスホスホネート製剤による顎骨壊死

1) 顎骨壊死の病態生理と危険因子

BPでONJが誘発されるメカニズムはまだ解明されていないが、一過性あるいは永続的な顎骨への血液供給不足が原因で生じると考えられている。病理組織学的には放射線性骨髓炎との鑑別は困難である¹⁰⁾。

BPの種類に関連した危険因子では、ゾレドロネートがパミドロネートよりも、また静注BPは経口BPよりもONJの発症率が高い¹¹⁾。

局所的な危険因子では、抜歯、デンタル・インプラントの埋入、歯根端切除術、顎骨に侵襲の及ぶ歯周外科処置などがあげられている¹¹⁾。また、歯肉膿瘍や歯槽膿瘍などの炎症性の歯の疾患の既往を有した患者ではONJの危険性が7倍になるといわれている¹¹⁾。

他の危険因子としては、多発性骨髄腫では年齢が10歳台ごとに危険率が9%ずつ増加し、疾患別では多発性骨髄腫が乳癌よりも、また乳癌は他の癌よりも危険率が高い¹¹⁾。さらに、ステロイド療法、糖尿病、喫煙、飲酒、口腔清掃不良、化学療法剤の使用が危険因子になると考えられている¹¹⁾。

2) 顎骨壊死の症状

ONJの典型的な症状は、治癒しない抜歯窩あるいは骨露出である¹²⁾。初期症状は、顎骨のしびれや重苦しさなどの感覚、顎骨の疼痛、顎骨周囲の腫脹、歯の動揺、排膿、骨露出で^{13,14)}、病期が進行するに伴い顎骨の露出範囲が徐々に広がる。また、原因が不明な歯肉の感染、治癒傾

向がみられない粘膜潰瘍、膿瘍または瘻孔形成、義歯性潰瘍、周囲軟組織の炎症を伴った骨露出、歯肉の修復機能の低下、倦怠感などがあげられている¹⁵⁾。

島原ら⁷⁾は、調査した30例にみられた臨床症状として、疼痛が23例(76.7%)、腫脹21例(70.0%)、骨露出19例(63.3%)に認められ、他の症状は排膿(30.0%)、知覚麻痺(13.3%)、出血(10.0%)であったと報告している。

3) 顎骨壊死の画像所見

島原ら⁷⁾は、腐骨形成像が30.0%、骨吸収像が23.3%、虫食い像が13.3%に認められたと述べているが、BPによるONJに特徴的な画像所見はない様である。また、ONJの初期で感染を伴わない場合は、パノラマX線写真や単純X線写真において変化はみられない。

4) 顎骨壊死の発現頻度

ONJの正確な発現頻度は不明であるが、Novartis社のHome Page¹⁶⁾によると、2004年5月までに、パミドロネートあるいはゾレドロネートの投与を受けた癌患者において217例のONJの発生がNovartis社に報告され、その間に両剤の治療を受けた患者が250万人と見込まれることから、ONJの発現頻度はほぼ1万人に対して1人(0.01%)であるとしている。

Hoffら¹⁷⁾は、1996年4月から2004年2月までにMD Andeson Cancer Centerで静注のBPによる治療を受けた4,000例のがん患者を対象とした調査を行い、34例のONJが確認されたと報告している。なお、この調査ではONJの定義を少なくとも3か月間、痛みを伴うあるいは伴わない、治癒しない骨露出としている。また、疾患別のONJの発現頻度は、乳癌の骨転移例では16/1338例(1.2%)、多発性骨髄腫では14/448例(3.1%)であったと報告している。

Wangら²⁾は、多発性骨髄腫で11/292例(3.8%)、乳癌で2/81例(2.5%)、前立腺癌で2/69例(2.9%)であったと述べている。Zervasら¹⁸⁾は、多発性骨髄腫でのONJの発現

表2 顎骨壊死の病変サイズ分類^{2D)}

| Grade | 大きさ (最大径) |
|-------|-------------------------|
| 1 A | 単一病変 <0.5cm |
| 1 B | 複数病変, 最大病変<0.5cm |
| 2 A | 単一病変 0.5cm~0.99cm |
| 2 B | 複数病変, 最大病変 0.5cm~0.99cm |
| 3 A | 単一病変 1.0cm~2.0cm |
| 3 B | 複数病変, 最大病変 1.0cm~2.0cm |
| 4 A | 単一病変 > 2 cm |
| 4 B | 複数病変, 最大病変 > 2 cm |

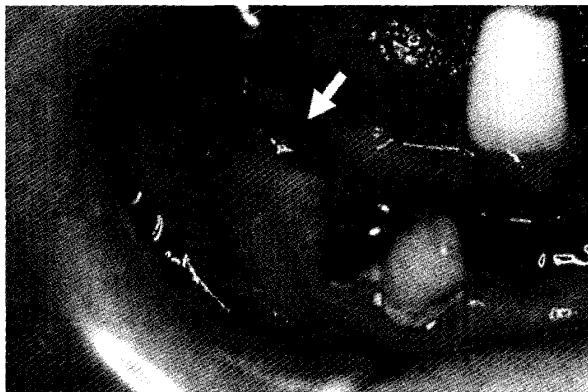


図2 症例1の初診時の口腔内写真
下顎右側大白歯歯槽部に肉芽状腫瘍(↓)を認め、腫瘍性病変が疑われた。同部からゾンデを挿入すると、下部で骨を触知した。

率は11%で、ゾレドロネートはパミドロネート単独の9.5倍、ゾレドロネート単独はパミドロネート+ゾレドロネートの4.5倍と記述している。米国口腔顎顔面外科学会のコメント¹¹⁾では、静注BPでのONJの発現頻度が0.8~12%に対して、経口BPでは年間10万人当たり0.7人と述べている。一方、オーストラリアでの調査では、週1回経口投与のアレンドロネートによるONJの発現頻度は0.01~0.04%であったと報告している¹⁹⁾。

この様に、静注BPでのONJの発現頻度は経口BPでのそれよりも明らかに高く、また、静注BPでも種類によって発現頻度が異なる。

一方、BP投与開始から骨露出が認められるまでの期間は、6か月から77か月と、報告によりばらつきが大きい⁷⁾。Mehrotra & Ruggiero¹⁰⁾は、BP投与開始からONJ発症までの期間の平均は経口BPで54か月、パミドロ

ネートで30か月、ゾレドロネートで16か月であったと述べており、発症頻度と同様、静注BPの方が経口BPに比べてONJ発症までの期間が短く、また薬効比の高いBPの方が投与開始からONJ発症までの期間が短いようである。

顎骨壊死の発症部位は、多くの報告が上顎よりも下顎に多いと述べている^{3, 7, 12, 19)}。島原ら⁷⁾の報告でも、下顎が約70%、上顎が約30%で、上下顎骨に発症した症例もみられている。

男女比について、Dunstanら²⁰⁾は文献的に集計して、男女の発症数はほぼ等しいとしているのに対して、島原ら⁷⁾の調査では、男女比が1:6.5と女性に圧倒的に多く認められている。

5) 顎骨壊死の診断

米国口腔顎顔面外科学会は、①現在または以前にBPの投与を受けたことがある。②8週間以上持続する骨露出が顎口腔領域にみられる。③顎骨に対する放射線治療の既往がない。の3項目をBPによるONJの定義としている¹¹⁾。

顎骨壊死の病変の大きさによる病期分類がNovartis社から提唱されている^{2D)}(表2)。また、米国口腔顎顔面外科学会¹¹⁾は病状により、ONJを4つの状態・病期に分類している(表3)。

6) 顎骨壊死の治療

BPによるONJの治療については、まだ明確な指針はないが、現時点では一般に保存的な治療が推奨されている。すなわち、抗菌薬の投与、口腔洗浄、疼痛管理、限定的な壊死組織除去などである。しかし、難治性の症例では、有効な治療法が模索されている段階で、外科的治療の有効性はまだ明確になっていない。また、本疾患における高気圧酸素療法(HBO)の有効性は確定していないが、Freibergerら²²⁾は16例のONJにHBOを行い、44%に寛解、50%に改善がみられたと述べている。

米国口腔顎顔面外科学会¹¹⁾で提唱している各病期における治療法を表3に示す。最近、副甲状腺ホルモンを用いた治療法の症例報告がなさ

表3 顎骨壊死の病期分類と治療法¹⁾

| ONJの病期分類 | | 治療法 |
|---------------|---|---|
| Risk category | 骨露出なし | <ul style="list-style-type: none"> 患者への指導 消毒薬による含嗽 |
| Stage I | 無症状の骨露出および軟組織感染がない | <ul style="list-style-type: none"> 年4回の経過観察 患者教育とBP投与継続の見直し 広域スペクトル経口抗菌薬（ペニシリン，セファレキシン，クリンダマイシン，第1世代フルオロキノロン）による治療 |
| Stage II | 疼痛・発赤を示す感染を伴った骨露出で，排膿は+/- | <ul style="list-style-type: none"> 消毒薬による含嗽 疼痛コントロール 表在のデブリドマンまたは刺激因子の除去 |
| Stage III | 疼痛・感染を伴った骨露出で，病的骨折，口腔外瘻孔，下顎骨下縁に及んだ骨破壊の症状を1つ以上伴う | <ul style="list-style-type: none"> 消毒薬による含嗽 抗菌薬の投与と疼痛コントロール 感染と疼痛の長期保存的治療のための外科的デブリドマンまたは切除 |

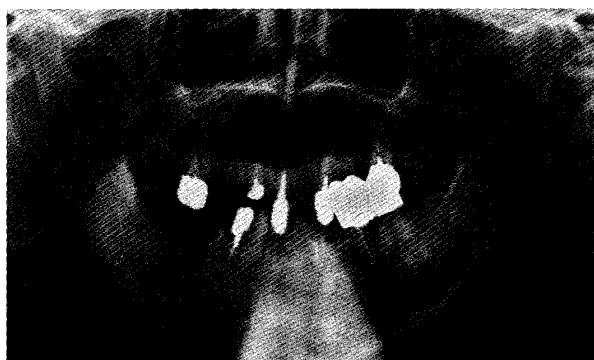

図3 症例1の初診時のパノラマX線写真
下顎右側大臼歯部に骨吸収像と腐骨分離像を認めた。左側大臼歯部には異常所見を認めなかった。

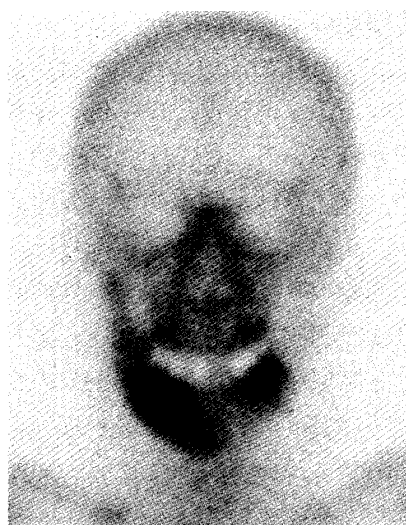

図4 症例1の初診時の骨シンチグラム
下顎骨右側大臼歯部に強い集積を認めた。この時点で，左側大臼歯部に自覚症状はなかったが，明らかな集積を認めた。

れているが，適応が骨粗鬆症に限定され，悪性腫瘍の症例に対しては禁忌とされている²³⁾。

7) 症例

(1) 症例1

患者は78歳の女性で，平成17年9月30日，下顎右側臼歯部歯肉の腫脹を主訴に来院した。約半年前に76]部に疼痛を自覚したため，近歯科医院を受診し，76]の残根の抜歯を受けた。2か月前になり，76]部歯肉が腫脹し，排膿する様になり，同歯科医院で搔爬と洗浄を数回受けたが，症状に改善がみられないため，同歯科医院からの紹介により当科を受診した。既往歴では，9年前に心臓ペースメーカーを装着している。その他，高血圧，高脂血症があり，通院加療中であった。

現症は，76]相当部に20×5mm大の肉芽形成を認め，周囲の歯肉は発赤，腫脹し，圧痛を認めた(図2)。同部にゾンデを挿入すると，下方に約2cm挿入でき，骨を触知した。パノラマX線写真で，76]部に骨吸収像と6]部に小さな腐骨分離像，その周囲骨に軽度の硬化像を認めた(図3)。骨シンチでは病変部に一致して強い集積をみたが，反対側臼歯部にも明らかな集積を認めた(図4)。

腫瘍性病変を疑い，生検を行ったが，病理組織検査の結果は慢性炎症であった。炎症症状が

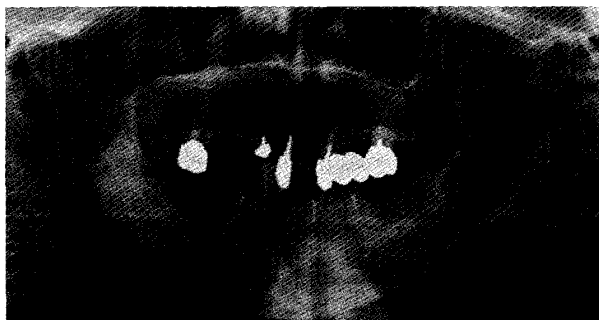


図5 症例1の治癒後のパノラマX線写真
下顎右側臼歯部は全麻下に腐骨除去、搔爬術および皿状形成術、左側臼歯部は局麻下に骨開窓術を施行し、骨壊死による炎症症状は消退し、以後再発はみられていない。

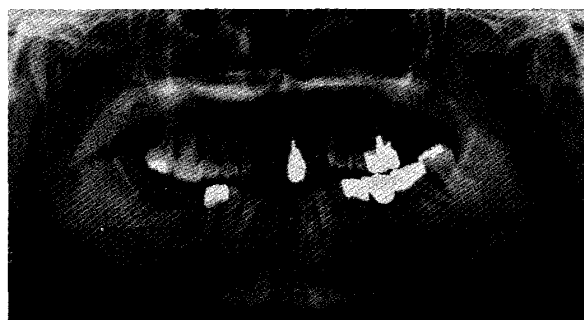


図6 症例2の初診時のパノラマX線写真
X線写真では下顎右側第二大臼歯の抜歯窩を認めるが、骨吸収像はみられなかった。抜歯窩は治癒不全の状態、ゾンデにて骨を触知した。

強いため、抗菌薬を点滴し消炎を図りながら、CT、MRIなどの画像検査を進めた。炎症症状に改善がみられず、骨内の膿の貯留がみられたため、消炎と病理組織学的検査を目的に、局麻下に76部歯肉を切除し、顎骨内を槌状に開窓した。ついで、全身麻酔下に下顎右側臼歯部の腐骨除去、搔爬術を行った。腐骨化していると思われる部分の骨削除、搔爬を行い、槌状に開けた骨腔に抗菌薬軟膏付きガーゼを挿入し、開放創とした。術後、炎症症状は消失し、骨面は肉芽で被覆され、その後上皮化した。

しかし、下顎左側臼歯部にも右側と同様の症状が発現したため、局所麻酔下に76を抜歯し、右側と同様に76～8部の骨を削除し槌状に開窓して、開放創として処置した。

入院後服用薬剤を調べたところ、患者は骨粗鬆症の治療の目的でアレンドロネート（商品名：ボナロン）5mg/日を1年半前から服用していることが判明したため、主治医と相談の上、同剤の投与を中止した。

この症例は、当初、下顎右側の歯肉腫瘍を疑ったが、病理組織学的所見および同様な病変が下顎骨の両側に認められたことから、アレンドロネートによる下顎骨壊死と診断した。両側とも術後の経過は良好で、再発なく経過している（図5）。

(2) 症例2

患者は55歳の女性で、平成19年2月9日、下顎右側臼歯部歯肉からの排膿を主訴に来院し

た。患者は6年前に乳癌に罹患し、化学療法を受けた。3年前に左側股関節に骨転移が発現し、パミドロネート（アレディア®）の静注を受け、また約1年前に右側頬骨に骨転移が認められたため、同部に56Gyの放射線照射とゾレドロネート（ゾメタ®）の静注を受けたが、両剤の投与回数、総量は不明であった。

6か月前、近医歯科にて下顎右側第二大臼歯の抜歯を受けたところ、抜歯窩治癒不全となり、当科に紹介来院した。初診時、開口域22mmと開口障害があり、77部の抜歯窩は治癒不全で、ゾンデにて骨の露出を触知し、排膿を認めた。初診時のパノラマX線写真では明らかな骨吸収像を認めなかったが（図6）、骨シンチグラムでは高い集積を認めた（図7）。

照射野が下顎骨を含んでいなかったことから、BPによる下顎骨壊死と臨床診断し、入院下に抗菌薬の点滴と高気圧酸素治療（HBO）を開始した。乳癌の転移の有無を確認する目的で、同部歯肉を生検した結果、炎症性組織の病理診断が得られた。保存的療法で症状の改善が得られないため、全身麻酔下に下顎右側臼歯部の皿状形成術を行った。術後もHBOを併用したが、創が哆開し骨が露出した。しかし、顎骨周囲歯肉の炎症症状は消退したため、骨露出に対しては保存的に経過を観察することとした。術後3か月で創は治癒し、骨露出も消失した。以後、症状の再発なく、経過良好である（図8）。

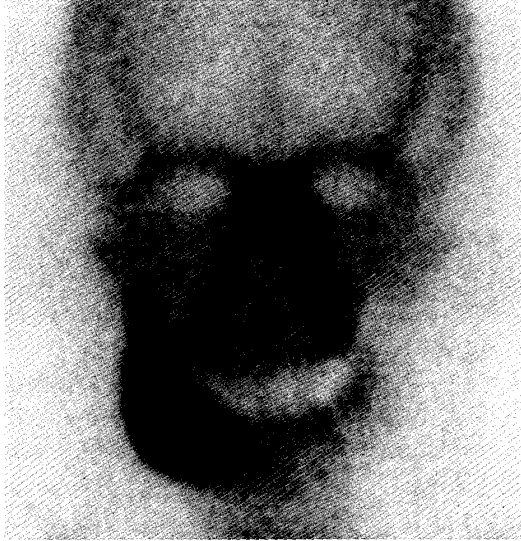

図7 症例2の初診時の骨シンチグラム
下顎骨右側臼歯部に強い集積を認めた。

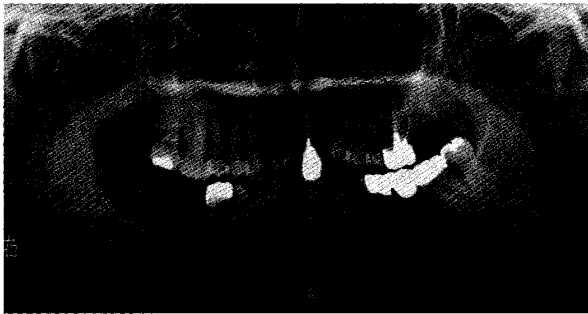


図8 症例2の治療後のパノラマX線写真
全身麻酔下にて下顎右側臼歯部に下顎管に近い位置まで骨を削除し、皿状に形成した。

8) 顎骨壊死とビスホスホネート治療の中断・中止

静注BPに関しては、短期間のBP投与中止はメリットがないが、もし全身状態がゆるせば、長期の中断はすでにONJが発症している部分の症状の安定化、新たなONJの出現の危険性の低下、および臨床症状の軽減に有効である¹⁰⁾。

経口BPについては、ONJを発症している患者におけるBPの中止は、ONJの臨床症状を徐々に改善する可能性がある¹¹⁾。

いずれにしても、BP療法の継続、中断・中止は、医科主治医と歯科医師が連携して、患者と相談のうえ決めるべきである。

9) 予防

BPによるONJが歯科疾患および歯科治療と関連が疑われることから、BPの投与を予定した患者はBP治療開始前に積極的に歯科健診を受けることが推奨されている¹⁰⁾。とくに、抜歯などの口腔外科的処置が必要な場合には、できる限りBP投与前に処置が完了していることが望まれる。また、BPの投与を受けている患者では、毎日の口腔洗浄と消毒薬(0.12%グルコン酸クロルヘキシジン)による含嗽、ならびに3か月ごとの定期的な口腔内の診察が推奨される¹⁰⁾。

経口BPでは、服用期間が3年間以内の患者で、臨床的に危険因子を有していない患者では、代替の治療や治療の延期の必要はないが、服用期間が3年以内でステロイド療法を受けている患者では、術前までに少なくとも3か月間の休薬が望ましい。また服用期間が3年以上の場合はステロイドの使用に関係なく、術前に3か月間の休薬が望まれる¹¹⁾。

抜歯はできるだけ避けるべきで、代わりに歯内療法(根管治療)が推奨される。侵襲的な歯科治療が必要な場合は、静注BPでは手術までに1~3か月間、投与を中断して、口腔の創が治癒した後に投与を再開することが勧められている^{10,11)}。

VI. まとめ

ビスホスホネート(BP)製剤に起因する顎骨壊死(ONJ)について述べた。以前は、放射線性の顎骨壊死が歯科の臨床において注意を要する事項であったが、現在は口腔癌の治療法の変遷とあいまって放射線照射による顎骨壊死は少なくなっている。それに比較して、BPは骨粗鬆症の治療薬として、また癌の骨転移の治療薬などとして使用され、その症例数が増加している。さらに、より効果の高い薬剤の開発により、今後、顎骨壊死(ONJ)の頻度は一層増加するものと予想される。

ONJは一旦発症すると難治性であることから、発症の予防と早期発見が重要であり、BP

投与患者の口腔管理において歯科医師の果たす役割はきわめて大きいといえる。本稿が日常診療に少しでも役立てば幸いです。

文 献

- 1) Starck, W.J. and Epker, B.N. : Failure of osseointegrated dental implants after diphosphonate therapy for osteoporosis : a case report. *Int. J. Oral Maxillofac. Implants*, 10 : 74-78, 1995.
- 2) Wang, E.P., Kaban, L.B., Strewler, G.J., Raje, N. and Troulis, M.J. : Incidence of osteonecrosis of the jaw in patients with multiple myeloma and breast or prostate cancer on intravenous bisphosphonate therapy. *J. Oral Maxillofac. Surg.* 61 : 1104-1107, 2003.
- 3) Marx, R.E. : Pamidronate (Aredia) and Zoledronate (Zometa) induced avascular necrosis of the jaws : A growing epidemic. *J. Oral Maxillofac. Surg.* 61 : 1115-1118, 2003.
- 4) Migliorati, C.A. : Bisphosphonates and bone necrosis. *J. Clin. Oncol.* 21 : 4253-4254, 2003.
- 5) 高橋喜久雄, 川畑彰子, 小池博文, 唐司則之 : ビスフォスフォネートによって発症したと考えられた上顎骨壊死の1例. *日口外誌*, 52 : 416-419, 2006.
- 6) 岸 直子, 足立忠文, 小泉英彦, 飯田征二, 古郷幹彦 : ビスフォスフォネートにより発症した下顎骨壊死の1例. *日口外誌*, 53 : 28-32, 2007.
- 7) 島原政司, 有吉靖則, 今井 裕, 水城春美, 島田淳, 古澤清文, 森田章介, 上山吉哉 : ビスフォスフォネート投与と関連性があると考えられた顎骨骨髓炎ならびに顎骨壊死に関する調査. *日口外誌*, 53 : 594-602, 2007.
- 8) 松本俊夫, 遠藤逸郎 : ビスフォスフォネート製剤とその使い方. *日医雑誌*, 136 : 296-298, 2007.
- 9) 井口東郎 : 骨転移の分子機構と治療への展開. *癌と化学療法*, 34 : 1-10, 2007.
- 10) Mehrotra, B. and Ruggiero, S., : Bisphosphonate complications including osteonecrosis of the jaw. *Hematology*, 2006 : 356-360, 2006.
- 11) Advisory task force on bisphosphonate-related osteonecrosis of the jaws : American association of oral and maxillofacial surgeons position paper on bisphosphonate-related osteonecrosis of the jaws. *J. Oral Maxillofac. Surg.* 65 : 369-375, 2007.
- 12) Ruggiero, S.L., Mehrotra, B., Rosenberg, T.J. and Engroff, S.L. : Osteonecrosis of the jaws associated with the use of bisphosphonates : a review of 63 cases. *J. Oral Maxillofac. Surg.* 62 : 527-534, 2004.
- 13) Gutta, R. and Louis, P.J. : Bisphosphonates and osteonecrosis of the jaws : Science and rationale. *Oral Surg. Oral Med. Oral Pathol. Oral Radiol. Endod.* 104 : 186-193, 2007.
- 14) American Dental Association : Osteonecrosis of the jaw. Available at : <http://www.ada.org/prof/resources/topics/osteonecrosis.asp>
- 15) Pucell, P.M. and Boyd, I.W. : Bisphosphonate and osteonecrosis of the jaw. *Med. J. Australia*, 182 : 417-418, 2005.
- 16) Novartis Pharmaceuticals Canada Inc. : Updated safety : Possible relationship of Aredia (pamidronate disodium) and/or Zometa (zoledronic acid) with osteonecrosis of the jaw. Available at : http://www.hc-sc.gc.ca/dhp-mps/medeff/advisories-avis/prof/2004/aredia_zom_hpc_cps_e.html
- 17) Hoff, A.O., Toth, B.B., Altundag, K., Guarneri, V., Adamus, A., Nooka, A.K., Sayegh, G.G., Johnson, M.M., Gagel, R.F. and Hortobagyi, G.N. : Osteonecrosis of the jaw in patients receiving intravenous bisphosphonate therapy. 2006 ASCO annual meeting proceedings (post-meeting edition). *J. Clin. Oncology*, 24 : 8528, 2006.
- 18) Zervas, K., Verrou, E., Teleioudis, Z., Vahtsevanos, K., Banti, K., Mihou, D., Krikelis, D. and Terpos, E. : Incident, risk factors and management of osteonecrosis of the jaw in patients with multiple myeloma : a single-centre experience in 303 patients. *Br. J. Haematol.* 134 : 620-623, 2006.
- 19) Mavrokokki, T., Cheng, A., Stein, B. and Goss, A. : Nature and frequency of bisphosphonate-associated osteonecrosis of the jaws in Australia. *J. Oral Maxillofac. Surg.* 65 : 415-423, 2007.
- 20) Dunstan, C.R., Felsenberg, D. and Seibel, M.J. : Therapy insight : the risk and benefits of bisphosphonates for the treatment of tumor-induced bone disease. *Nat. Clin. Pract. Oncol.* 4 : 42-55, 2007.
- 21) Novartis : Updated recommendations for the prevention, diagnosis, and treatment of osteonecrosis of the jaw in cancer patients : May 2006. Available at : http://www.novartis.co.jp/product/zom/te/te_arezom0607_a.html
- 22) Freiburger, J.J., Padilla-Burgos, R., Chhoeu, A. H., Kraft, K.H., Boneta, O., Moon, R.E. and Piantadosi, C.A. : Hyperbaric oxygen treatment and bisphosphonate-induced osteonecrosis of the jaw : a case series. *J. Oral Maxillofac. Surg.* 65 : 1321-1327, 2007.
- 23) Harper, R.P. and Fung, E.F. : Resolution of bisphosphonate-associated osteonecrosis of the mandible : Possible application for intermittent low-dose parathyroid hormone [rhPTM (1-34)]. *J. Oral Maxillofac. Surg.* 65 : 573-580, 2007.