

# Uno sguardo all'encefalopatia epatica nella cirrosi

A look at the hepatic encephalopathy in cirrhosis

Manuel Tufoni <sup>1</sup>, Carmen Serena Ricci <sup>1</sup>, Giacomo Zaccherini <sup>1</sup>, Alessandra Tovoli <sup>1</sup>, Lucia Napoli <sup>1</sup>, Marco Domenicali <sup>1</sup>

<sup>1</sup> Department of Medical and Surgical Sciences, University of Bologna, Italy

## Abstract

Hepatic encephalopathy (HE) is a neuropsychiatric syndrome complicating acute and chronic liver failure and characterized by a wide range of manifestations, in absence of other brain disease. HE is very frequent in course of cirrhosis and even mild forms involve a great additional burden on patients, their families and health-care resources. Its onset affects subsequent survival of patients. Historically, pathophysiology of HE was connected to several substances (mostly ammonia) produced in the gut and normally metabolized by the liver, but more recently other factors such as inflammation, bacterial translocation and oxidative stress have shown a crucial role. Symptoms are often overt (confusion, asterix, disorientation, ataxia or coma) but can also be subtle (sleep disturbances, cognitive impairment, mood alterations, impairment of executive decision-making, and psychomotor speed – Minimal HE); the West Haven Criteria are most often used to grade Overt HE (OHE), with grade ranging from 0 to 4 (4 corresponding to coma). Since both Minimal HE and grade 1 HE cannot be diagnosed by clinical examination and need for specific tests, it results practical to combine these entities and name them “Covert” HE (CHE) to aid clinical use. Diagnosis is based on evidence of neurological impairment in presence of liver cirrhosis, only after the exclusion of other brain diseases. Measurement of serum ammonia and electroencephalography are little specific, while brain magnetic resonance and search for portosystemic shunts are important in complex cases. Diagnosis of OHE is often just clinical, while that of CHE requires dedicated psychometric and neurophysiological tests. Although these tests are difficult to be performed in the clinical practice, detection and treatment of CHE are cost-effective and important; indeed, CHE affects patients' quality of life, socioeconomic status and driving skills, and increases the risk for falls, car accidents, development of OHE, and death. Management of HE includes early diagnosis and prompt treatment of precipitating factors (infection, gastrointestinal bleeding, electrolyte disturbances, dehydration, hypotension, use of benzodiazepines, psychoactive drugs, and/or alcohol). Current treatment is based principally on reducing intestinal ammonia with nonabsorbable disaccharides (lactulose or lactitol); rifaximin, used solely or in addition, is also becoming a first-line treatment.

## Keywords

*Liver cirrhosis; Overt hepatic encephalopathy; Covert hepatic encephalopathy; Minimal hepatic encephalopathy*

### Corresponding authors

Dr. Marco Domenicali  
Assistant Professor U.O. Semeiotica Medica  
Department of Medical and Surgical Sciences  
Alma Mater Studiorum – University of Bologna  
Via Albertoni, 15 – 40138 Bologna, Italy  
Phone: +39-051-6362928 – Fax: +39-051-6362930  
[marco.domenicali@unibo.it](mailto:marco.domenicali@unibo.it)

### Disclosure

The authors have no conflict of interests or financial disclosures.

## Introduzione

L'encefalopatia epatica (EE) è una forma di sofferenza cerebrale che spesso complica il decorso della cirrosi epatica. L'EE è caratterizzata da un ampio spettro di alterazioni neuropsicologiche e neuropsichiatriche, con differenti livelli di severità, da forme subcliniche fino a stupor e coma, in assenza di altre patologie cerebrali [1]. Il termine encefalopatia epatica non rappresenta una singola entità patologica, bensì racchiude diverse tipologie di danno cerebrale, tra le quali encefalopatia metabolica, edema e atrofia cerebrale [2].

L'EE viene suddivisa in tre differenti categorie: il tipo A, associato a insufficienza epatica acuta; il tipo B, associato alla presenza di bypass portosistemici in assenza di danno epatico; il tipo C, associata alla presenza di cirrosi epatica [3].

L'EE di tipo C rappresenta un problema clinico, economico e sociale di grande rilevanza [4]. La comparsa di encefalopatia, nel decorso della cirrosi epatica, implica per i pazienti un significativo peggioramento della qualità della vita e della prognosi [5]; ciò comporta, inoltre, un grande carico economico e assistenziale che viene a gravare sui pazienti, sulle loro famiglie e sulle risorse del servizio sanitario [6,7].

La maggior parte dei pazienti con cirrosi sviluppa un certo grado di encefalopatia nel corso della malattia epatica, tanto che si stima che fino all'80% dei cirrotici sia affetto almeno da forme lievi [8]. La forma clinicamente manifesta (**EE Overt**) colpisce circa il 30-45% dei pazienti cirrotici durante il decorso della malattia [9,10] e fino al 50% dei pazienti portatori di TIPS [11], mentre risulta difficile stimare la reale incidenza della forma subclinica (**EE Minima**) in quanto dipende in maggior misura dalla tipologia dei test utilizzati [12].

## Patogenesi

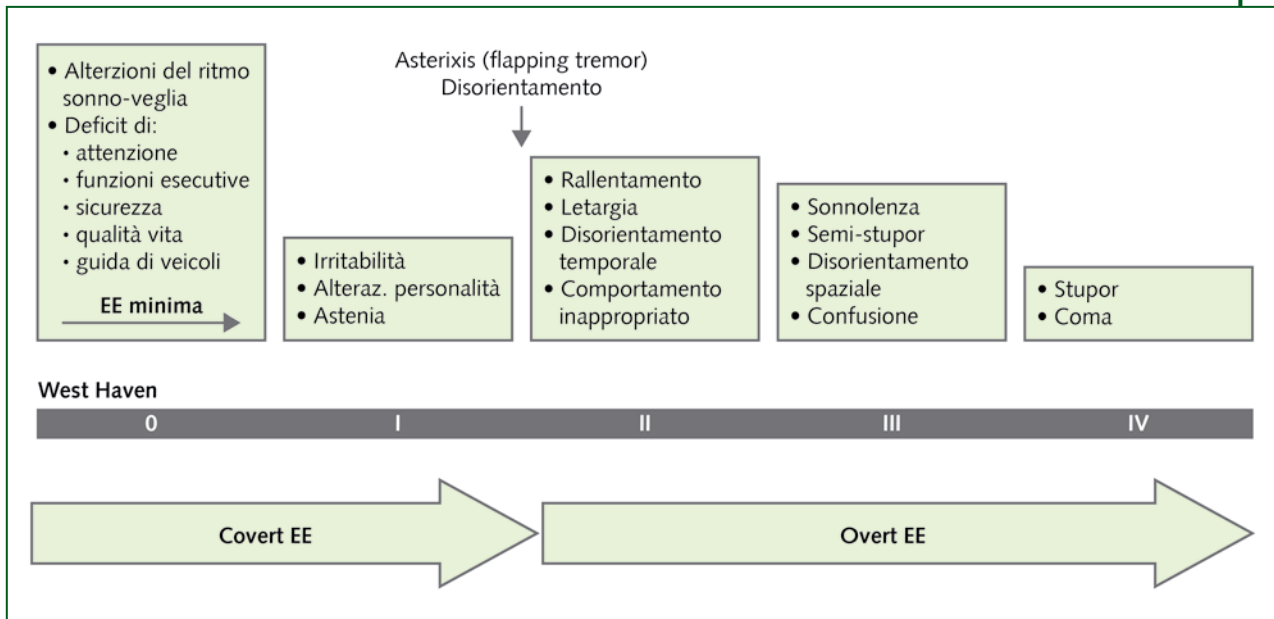
Al momento non è stata ancora raggiunta una conoscenza completa dei meccanismi alla base dello sviluppo di EE. Numerose evidenze sostengono la classica ipotesi secondo cui, in corso di cirrosi epatica, varie sostanze tossiche circolanti, che in normali condizioni vengono metabolizzate dal fegato, siano responsabili delle alterazioni neurologiche [13].

Tra queste, l'ammonio riveste un ruolo centrale, probabilmente in associazione con altri mediatori neurotossici (mercaptani, aminoacidi aromatici, triptofano e altri) [14,15]. La produzione dell'ammonio avviene principalmente a ridosso della parete intestinale, a partire dalla deaminazione della glutamina e dei metaboliti azotati presenti nella dieta, sia da parte della flora intestinale, sia da parte degli enterociti [16]; successivamente, in normali circostanze, esso subisce la trasformazione in urea all'interno degli epatociti (ciclo dell'urea) [15]. La diminuzione della capacità di clearance da parte degli epatociti e la presenza di circoli collaterali portosistemici (spontanei o iatrogeni) portano all'accumulo di ammonio nella circolazione sistemica [2].

Al metabolismo dell'ammonio contribuiscono anche, in maniera significativa, la funzione renale e il muscolo scheletrico. In particolare, alcune delle complicanze della cirrosi, quali insufficienza renale e depauperamento delle masse muscolari, possono portare all'ulteriore aumento dell'ammonio circolante [2].

Altri importanti meccanismi di neurotossicità sono stati più recentemente indentificati nell'aumento delle citochine pro-infiammatorie [17], dell'endotossitemia (favorita dalla traslocazione batterica) [18-20] e dello stress ossidativo [21-23].

L'iperammoniemia sembra essere in grado di aumentare il tono GABA-ergico [24] e, all'interno degli astrociti, provoca un aumento della produzione di glutamina [25,26]. Quest'ultima, assieme alle altre neurotossine coinvolte, aumenta l'osmolarità all'interno del citoplasma astrocitario, portando alla



**Figura 1.** Rappresentazione grafica dello spettro di segni/sintomi dell'EE (encefalopatia epatica) in base alla scala di West Haven e loro corrispondenza con la recente proposta di classificazione in EE "Covert" e "Overt" [9]

deplezione di osmoliti organici (mioinositolo e taurina). Quando tale meccanismo di compenso si esaurisce, si instaura una condizione di edema cerebrale cronico di basso grado [14,21]. Questa condizione, in sinergia con lo stress ossidativo/infiammatorio, porta alla creazione di un fragile substrato, insistendo sul quale, ulteriori eventi clinici e fattori di danno (alterazioni elettrolitiche, sanguinamenti, benzodiazepine, insufficienza renale, infezioni, ipossia, ipercapnia ed altri ancora) possono scatenare le manifestazioni cliniche dell'EE [21,28].

## Clinica

L'EE si caratterizza per un ampio spettro di manifestazioni neurologiche, le quali possono essere subcliniche (EE Minima) o clinicamente manifeste (Overt EE). Nel caso della forma Overt, la gravità delle manifestazioni può essere rapidamente stimata utilizzando i criteri di West Haven (WH), i quali, combinando stato di coscienza, funzioni intellettive, comportamento e segni neurologici, forniscono quattro differenti gradi di severità (il IV grado è rappresentato dal coma) [29]. In ogni caso, individuare l'EE Minima e quella di grado I secondo West Haven è un procedimento complesso, nell'ambito del quale non è sufficiente il solo esame neurologico. Per questa ragione nella pratica clinica potrebbe risultare più semplice considerare congiuntamente le due entità, EE minima e di grado I, sotto la definizione Covert EE [9] (Figura 1).

### Encefalopatia epatica "Overt"

Con il termine "Overt" si definisce la presenza di EE clinicamente manifesta e obiettivabile con l'esame neurologico, pertanto caratterizzata dalla presenza di almeno asterixis (o *flapping tremor*) e/o disorientamento (II grado della scala di West Haven) [9]. L'EE Overt rappresenta un problema clinico di grande rilevanza, sia perché spesso si rende necessario ospedalizzare il paziente [32], sia perché all'aumentare

della frequenza e della gravità degli episodi si accompagna un aumento del rischio di morte [33]. Recentemente si è osservato come la sopravvivenza, ad 1 e a 3 anni, dei pazienti che vengono ospedalizzati con EE di grado severo si attesti rispettivamente al di sotto del 50% e del 25% [34].

L'asterixis (o *flapping tremor*) è una delle manifestazioni ritenute più caratteristiche di EE, ma è bene tenere presente che tale segno è per lo più aspecifico. Esso è caratterizzato da un tremore a larghe scosse che si manifesta come conseguenza della caduta del tono muscolare e può essere facilmente evocato attraverso l'iperestensione delle braccia e delle mani con allargamento delle dita, sebbene si possa manifestare anche a carico di altri gruppi muscolari [35].

Il secondo grado della scala di West Haven è caratterizzato dalla presenza di asterixis e disorientamento (inizialmente temporale), letargia, alterazioni della personalità, comportamento inappropriato, disinibizione ed eloquio impastato [29]. Le alterazioni dello stato di coscienza possono occorrere sia con ipovigilanza che con iperattività, agitazione e talora franco delirium [35]. Con l'aumentare della severità dell'encefalopatia, si assiste alla progressiva caduta del livello di coscienza; nel grado III di WH il paziente si presenta in stato soporoso, ma risvegliabile, con grossolano disorientamento (nel tempo e nello spazio) e può esibire comportamento bizzarro, rigidità muscolare ed iperreflessia [29].

Nelle fasi più avanzate, il paziente si presenta in stato di stupor e può arrivare a raggiungere lo stato di coma (grado IV di WH) [29].

L'EE Overt può manifestarsi sia in **forma episodica** che in **forma persistente**. La **forma episodica** è caratterizzata da rapido sviluppo delle alterazioni neurologiche con severità e stato di coscienza fluttuanti; nella classificazione DSM-IV essa corrisponde a "Delirio secondario a Condizione Medica Generale" [36]. Spesso è possibile identificare uno o più fattori precipitanti l'episodio di EE (**EE precipitata**), mentre in altri casi, solitamente associati alla presenza di importanti circoli collaterali porto-sistemici spontanei o iatrogeni, l'episodio insorge in apparente assenza di cause scatenanti (**EE spontanea**). La definizione **EE ricorrente** viene utilizzata quando si manifestano due o più episodi nell'arco di un anno [3].

In corso di **EE persistente** possono comparire anche alterazioni a carico del sistema extrapiramidale, con alterazioni motorie quali ipomimia, bradicinesia, atassia, disartria e movimenti coreo-ateosici [17].

|                                      |  |
|--------------------------------------|--|
| <b>Eccesso di metaboliti azotati</b> | <ul style="list-style-type: none"> <li>• Sanguinamento gastrointestinale</li> <li>• Eccessivo introito proteico con la dieta</li> <li>• Iperazotemia</li> <li>• Stipsi</li> <li>• Insufficienza renale</li> </ul>  |
| <b>Disordini metabolici</b>          | <ul style="list-style-type: none"> <li>• Iponatriemia (edema cerebrale)</li> <li>• Ipokaliemia (aumento della produzione renale di NH<sub>3</sub>)</li> <li>• Alcalosi metabolica (aumento diffusione NH<sub>3</sub> attraverso la barriera emato-encefalica)</li> <li>• Ipossiemia</li> <li>• Ipovolemia</li> <li>• Disidratazione (overdiuresi – diarrea)</li> </ul> |
| <b>Altre cause</b>                   | <ul style="list-style-type: none"> <li>• Infezioni batteriche (escludere sempre PBS) anche occulte (ascesso)</li> <li>• Interventi chirurgici (aumento del catabolismo proteico)</li> <li>• Insufficienza epatica acuta su cronica (epatite virale, da farmaci, alcolica, altri)</li> <li>• Epatocarcinoma avanzato</li> <li>• Posizionamento di TIPS</li> </ul>       |
| <b>Farmaci</b>                       | <ul style="list-style-type: none"> <li>• Benzodiazepine</li> <li>• Sedativi</li> <li>• Diuretici</li> <li>• Narcotici</li> </ul>   |

**Tabella I.** Fattori precipitanti di encefalopatia epatica [37-40]

È stato dimostrato da tempo come oltre l'80% dei casi di EE Overt sia causato da fattori precipitanti e reversibili [37], tra i quali le infezioni rappresentano quello più comunemente identificato [38,39]. Per tale ragione, la presenza di un'infezione deve essere sempre esclusa nei pazienti con EE e, in particolare, una paracentesi esplorativa andrebbe effettuata in tutti i pazienti ascitici ricoverati per EE Overt, in modo da escludere la presenza di una peritonite batterica spontanea (PBS) [40]. Altri frequenti fattori precipitanti sono: sanguinamenti GI sia manifesti sia occulti, i quali sono in grado di scatenare l'EE nell'immediato o dopo alcuni giorni; insufficienza renale; disidratazione, spesso conseguente a un'eccessiva terapia diuretica; posizionamento di TIPS; alterazioni elettrolitiche (iponatriemia e iperpotassemia) e stipsi (Tabella I).

### Encefalopatia epatica "Covert"

L'EE Covert è una forma di leggera sofferenza cerebrale, non obiettivabile all'esame neurologico [30]. Essa rappresenta la forma più comune di EE ed è caratterizzata da alterazioni che riguardano principalmente la sfera cognitiva, il livello di attenzione, le funzioni esecutive, la coordinazione visuo-motoria, la memoria e la velocità psicomotoria, in assenza di asterixis e disorientamento spazio-temporale [31]. Inoltre, i pazienti affetti da EE Covert spesso lamentano alterazioni del ritmo circadiano, tipicamente insonnia notturna e sonnolenza diurna [41]. È bene tenere presente che l'EE, anche di grado minimo, può esacerbare l'espressività clinica di patologie psichiatriche sottostanti, portando a quadri clinici di elevata complessità [35].

In generale, le alterazioni associate all'EE Covert sono subdole e di difficile definizione. Nonostante ciò, la sua presenza comporta un significativo peggioramento della qualità di vita e un grande carico aggiuntivo su pazienti, famiglie e sistema sanitario [42,43]. Infatti, accanto a manifestazioni cliniche molto sfumate, è stato dimostrato che l'EE Covert si accompagna a un significativo aumento del rischio di incidenti sul luogo di lavoro e di cadute [31,44] e, dato ancor più rilevante, si associa ad una alterata capacità di guidare veicoli, aumentando in ultimo il rischio di incidenti automobilistici [45-47]. Infine, la comparsa di EE Covert aumenta il rischio di sviluppare la forma Overt, di progressione della malattia epatica e, in studi selezionati, di morte [48].

### Diagnosi

La diagnosi di EE viene posta al termine di un processo diagnostico differenziale, volto a escludere altre cause di encefalopatia (Tabella II) [49].

|   |
|---|
| Insufficienza respiratoria  |
| Trauma cranico  |
| Lesioni focali cerebrali (ictus, neoplasie, ematomi, ascessi)   |
| Processi infettivi a carico di encefalo e meningi   |
| Disordini elettrolitici e metabolici: <ul style="list-style-type: none"> <li>• iponatriemia, ipocalcemia</li> <li>• gravi alterazioni dell'equilibrio acido-base (acidosi lattica)</li> <li>• coma diabetici (chetoacidotico, iperosmolare)</li> <li>• ipoglicemia</li> <li>• uremia</li> </ul> |
| Intossicazioni ed avvelenamenti da: <ul style="list-style-type: none"> <li>• monossido di carbonio</li> <li>• benzodiazepine ed altri farmaci psicotropi</li> <li>• intossicazioni voluttuarie (alcol, sostanze d'abuso)</li> <li>• veleni industriali</li> </ul>                               |
| Astinenza da benzodiazepine, alcool, barbiturici, oppiacei  |
| Epilessia non convulsiva o stato post-ictale  |
| Stati confusionali complicanti la demenza   |
| Disordini endocrini: <ul style="list-style-type: none"> <li>• ipotiroidismo</li> <li>• morbo di Addison</li> <li>• iperparatiroidismo</li> <li>• ipopituitarismo</li> </ul>   |
| Sepsi   |
| Encefalopatie da carenza di: <ul style="list-style-type: none"> <li>• tiamina (vit. B1 – encefalopatia di Wernicke)</li> <li>• niacina (pellagra)</li> <li>• cianocobalamina (vit. B12)</li> <li>• folati</li> <li>• malattia di Marchiafava-Bignami</li> </ul>                                 |
| Simulazione   |

**Tabella II.** Principali condizioni patologiche da considerare nella diagnosi differenziale dell'encefalopatia epatica [49]

I criteri diagnostici di EE sono [35]:

1. quadro neuropsichico compatibile;
2. dati anamnestici e/o obiettivi di cirrosi (specialmente se di classe B o C di Child- Pugh) e/o di shunt porto-sistemico;
3. esclusione di altre cause di alterazione neuropsichica.

## Strumenti diagnostici a nostra disposizione

### Non fidarsi dell'ammonio sierico

Nonostante il ruolo patogenetico riconosciuto, l'utilità clinica della determinazione dei livelli di ammonio è ancora controversa [50]. Infatti, il dosaggio dell'ammonio plasmatico è influenzato da numerosi fattori, dovuti sia alla metodica di laboratorio, sia alla concomitante presenza di alterazioni della funzionalità renale, di fumo di sigaretta, di esercizio fisico e altri ancora [51]. Una singola determinazione dei livelli di ammonio non è in grado di confermare, né di escludere la presenza di EE; peraltro, l'andamento ottenuto tramite dosaggi seriati non sempre correla con l'evoluzione del quadro clinico [52]. Al contrario, in caso di stupor o coma, l'assenza di iperammoniemia rende molto improbabile la diagnosi di EE [53]. È quindi necessario tenere presente che il dosaggio dell'ammonio plasmatico rappresenta solamente una tessera di un mosaico molto più complesso, nell'ambito del quale il quadro clinico deve mantenere il ruolo di guida per l'orientamento diagnostico e terapeutico [54].

### Ricerca di shunt porto-sistemici

La ricerca di shunt porto-sistemici (con ecografia, TC, RM) riveste un ruolo diagnostico marginale, sebbene risulti utile in alcuni casi di EE ricorrente/persistente, soprattutto in presenza di una buona funzione epatica [5,40].

### Risonanza magnetica cerebrale (RM)

La RM cerebrale risulta utile soprattutto in casi complessi e permette di escludere altre possibili cause di encefalopatia, quali l'encefalopatia di Wernicke, encefaliti virali e patologie cerebrovascolari [55]. Inoltre, la risonanza magnetica può identificare alcune alterazioni cerebrali caratteristiche di EE come, ad esempio, depositi paramagnetici a livello dei gangli della base (probabilmente composti da manganese), atrofia cerebrale e aumento del contenuto di acqua nell'encefalo [56].

Utilizzando la spettroscopia di risonanza magnetica si sono potute osservare direttamente le alterazioni metaboliche indotte dall'iperammoniemia, le quali hanno dimostrato una correlazione con la severità dell'encefalopatia [57].

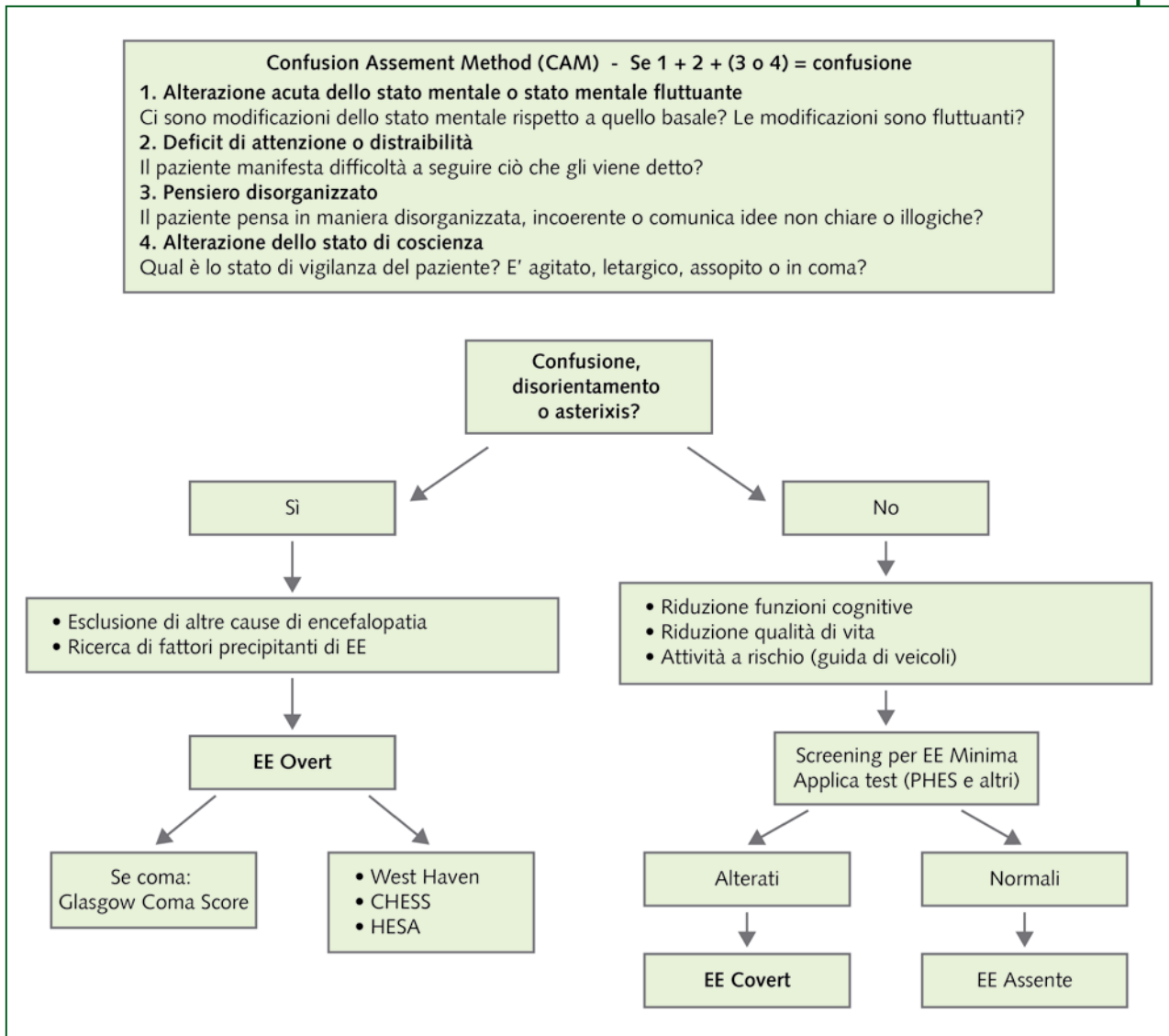
### Elettroencefalografia (EEG)

L'EEG individua con elevata sensibilità la presenza di encefalopatia metabolica, è in grado di svelare anche alterazioni subcliniche e ha dimostrato un significativo valore prognostico, sebbene le alterazioni non siano specifiche. Il grado di compromissione del tracciato EEG correla, inoltre, con la severità dell'encefalopatia [58]. Le modificazioni comprendono: riduzione della frequenza del ritmo dominante, aumento relativo dei potenziali  $\tau$  e diminuzione dei  $\beta$  nelle regioni parietali [59]. L'EEG risulta utile, inoltre, nel sospetto di encefalite, stato epilettico non convulsivo e simulazione [55].

## Approccio al paziente cirrotico con EE Overt

Come per altre forme di encefalopatia, lo stato confusionale può essere identificato utilizzando le quattro semplici domande del *Confusion Assessment Method* [60] (Figura 2).

Una volta stabilita la presenza di stato confusionale, è molto utile stimare il grado di severità dell'episodio, in maniera da porre in atto gli adeguati provvedimenti terapeutici [5]. Il modo più semplice è



**Figura 2.** Possibile approccio diagnostico al paziente cirrotico con sospetta EE [31,55,60,75]

CHES = Clinical Hepatic Encephalopathy Staging Scale; EE = encefalopatia epatica;

HESA = Hepatic Encephalopathy Scaling Algorithm; PHES = Psychometric Hepatic Encephalopathy Score

utilizzare la scala di West Haven [29]; spesso, tuttavia, non viene valutata sistematicamente la presenza di tutti i segni/sintomi neurologici e questo rende la valutazione finale molto intuitiva e per lo più utile nella valutazione del singolo paziente. Per aumentare la riproducibilità della valutazione clinica sono stati creati strumenti che combinano reperti clinici e test psicometrici, come l'*Hepatic Encephalopathy Scaling Algorithm* (HESA) [61] oppure il *Clinical Hepatic Encephalopathy Staging Scale* (CHES) [62]. Quest'ultimo, valutando la presenza di nove variabili, fornisce un punteggio compreso tra 0 (normale stato mentale) e 9 (coma profondo). I pazienti in stato di coma, infine, dovrebbero essere valutati utilizzando la scala del Glasgow Coma Score [63].

Qualora un paziente cirrotico manifesti modificazioni acute dello stato mentale, prima di porre diagnosi di EE episodica, è necessario escludere altre possibili cause e disordini neurologici e, nel contempo, iniziare la ricerca di un eventuale fattore precipitante di EE [52]. In una minoranza di casi non vi è evidenza di fattori precipitanti e i responsabili dell'insorgenza di EE possono essere il deterioramento

della funzione epatica (*Acute-on-Chronic Liver Failure*) [64] o la presenza di ampi circoli collaterali portosistemici [12]. Inoltre, recentemente, è stato identificato un polimorfismo del gene che codifica per l'enzima glutammina in grado di predisporre il soggetto allo sviluppo di EE [65].

## Approccio al paziente cirrotico con sospetta EE Covert

La diagnosi di EE Covert presenta ancora oggi alcuni limiti, soprattutto in termini di applicabilità e costi dei test necessari [66]. Esistono numerose tipologie di test neuro-psicologici (*paper-pencil tests*, *Block Design Test* e test computerizzati) e neuro-fisiologici (EEG e *Critical Flicker Frequency*).

**Paper pencil tests:** prevedono lo svolgimento di esercizi eseguiti con una matita su di un foglio di carta. In quest'ambito, il *Psychometric Hepatic Encephalopathy Score* (PHES) è stato validato da tempo in Italia, Germania e Spagna [24,67,68].

Il PHES comprende 5 differenti test: il *Number Connection Test-A* (NCT-A) e il *Number Connection Test-B* (NCT-B), i quali esplorano la capacità di concentrazione e la velocità visuo-motoria, il *Digit Symbol Test* (DST), il quale esamina la velocità visuo-spaziale e visuo-motoria, il *Line-Tracing Test* (LTT), il quale esamina le abilità visuo-spaziali e visuo-motorie con particolare riguardo a velocità e precisione, e, in ultimo, il *Serial Dotting Test* (SDT) che esplora la velocità psicomotoria. Ognuno dei suddetti test fornisce un punteggio compreso tra 1 e - 3, e il risultato finale del PHES è una somma algebrica dei risultati di ciascun test, corretta per età e livello di istruzione del paziente, che risulterà compresa tra 6 e -18. A seconda del Paese, si considerano indicativi di EE Minima valori inferiori a - 4 o - 6 (attualmente il cut off di normalità utilizzato in Italia è - 4) [31,69].

**Block Design Test (BDT):** il BDT esplora soprattutto le abilità visuo-spaziali, richiedendo al soggetto di assemblare blocchi bianchi e rossi secondo un particolare schema presentato inizialmente [70].

Qualora non sia possibile applicare per intero il PHES, il *Working Group on Hepatic Encephalopathy* ha raccomandato l'utilizzo di almeno 2 test tra NCT-A, NCT-B, DST e BDT, definendo la presenza di EE Minima quando fossero riscontrate alterazioni psico-motorie in almeno 2 dei suddetti test, 2 deviazioni standard al di fuori dei risultati ottenuti dai controlli sani e con lo stesso livello di scolarità [3].

**Test psicometrici computerizzati:** i test psicometrici computerizzati offrono la possibilità di testare sia le funzioni motorie sia multiple funzioni cognitive e forniscono quantificazioni oggettive e riproducibili dei deficit funzionali del soggetto. Questi test si basano sull'utilizzo di pulsanti che vengono premuti dal paziente e tengono conto del tempo di reazione [31].

I principali test disponibili sono:

- *Scan test, Choice 1 and Choice 2 tests.* Basandosi sul paradigma di Sternberg, misurano i tempi di reazione e la capacità di riconoscere numeri comuni composti da coppie di cifre visualizzate sullo schermo del computer [31];
- *Inhibitory Control Test (ICT).* Inizialmente utilizzato nei disturbi dell'attenzione, nella schizofrenia e nei traumi cerebrali, l'ICT misura il livello di attenzione e la risposta di inibizione del soggetto (non-risposta agli "stimoli esca" e risposta agli "stimoli bersaglio") ed è in grado di fornire una quantificazione oggettiva e separata di alcuni dei deficit che si verificano in corso di EE Covert. Nei pazienti con EE si osservano un basso numero di risposte agli "stimoli bersaglio", un elevato numero di risposte agli "stimoli esca" e lunghi tempi di reazione. L'applicazione del test è poco costosa, richiede circa 30 minuti e i risultati ottenuti sono sovrapponibili a quelli delle altre batterie di test. Tuttavia l'utilizzo dell'ICT è limitato a pazienti con una buona riserva funzionale [71,72];
- *Cognitive Drug Research computerized assessment system (CDR).* Il CDR, è composto da una batteria di 5 test psicometrici somministrati al computer, i quali permettono di indagare il grado di attenzione (livello e mantenimento) e la memoria (velocità e qualità). Il CDR ha dimostrato elevata sensibilità nel diagnosticare l'EE Minima, sebbene non sia stato ancora validato [73].



**Test neuro-fisiologici:** i test neuro-fisiologici forniscono una quantificazione oggettiva dell'alterazione delle funzioni cerebrali. I più utilizzati sono:

- elettroencefalografia (EEG). Sebbene i test psicometrici siano più sensibili nella diagnostica dell'EE Minima, l'EEG risulta utile in quanto fornisce informazioni fisiopatologiche e misura il grado di deterioramento funzionale e il peggioramento/progressione dell'EE [31]. La concordanza dei risultati dell'EEG con quelli ottenuti dai test psicometrici è spesso parziale. Infatti, nonostante un minimo deterioramento organico, alcuni soggetti mantengono buone performance cognitive (di solito si tratta di pazienti astinenti e con elevato livello di scolarità). Inoltre, l'EEG esplora solamente l'attività corticale e non è in grado di svelare alterazioni a livello sub-corticale (ad esempio a livello dei nuclei della base) [69];
- *Critical Flicker Frequency* (CFF). Il CFF prevede che il paziente osservi una luce lampeggiante a diverse frequenze. All'aumentare della frequenza viene stabilita la soglia oltre la quale il paziente percepisce la luce come continua ("fusion frequency"). Pazienti cirrotici che esibiscono soglie di fusioni di 38-39 Hz vengono considerati affetti da EE [74]. Il CFF si è dimostrato uno strumento sensibile e di semplice utilizzo, utile sia nella diagnosi che nella quantificazione dell'EE subclinica, sebbene debba essere ancora validato in maniera completa [31].

Nonostante i molteplici strumenti disponibili, a causa della mancanza di analisi di costo-beneficio esaurienti riguardo diagnosi e terapia dell'EE Covert, la sua ricerca e il trattamento non vengono ancora impiegati in tutti i pazienti con cirrosi epatica e vengono considerati caso per caso. Un approccio razionale potrebbe essere quello di ricercare elettivamente la presenza di EE Covert in pazienti che svolgono attività a rischio (ad esempio guida di veicoli), lamentano deficit cognitivi o peggioramento della qualità di vita [31,75] (Figura 2).

Ulteriori studi sono necessari per la definizione di criteri standardizzati per la diagnosi di EE Covert e ulteriori analisi di costo-beneficio saranno di fondamentale importanza affinché diagnosi e terapia possano essere considerate in tutti i pazienti cirrotici.

## Encefalopatia epatica e TIPS

Il *Transjugular Intrahepatic Porto-systemic Shunt* (TIPS) è utilizzato da più di 20 anni per il trattamento delle complicanze dell'ipertensione portale, quali il sanguinamento da varici esofagee e l'ascite refrattaria [76,77]. Dopo il posizionamento della TIPS circa la metà dei pazienti manifesta almeno un episodio di EE [11,78]. Gli episodi di EE si manifestano in maggior misura nel primo mese dopo la TIPS e, di solito, possono essere ben controllati con la terapia farmacologica e migliorano con il passare del tempo. In alcuni casi, tuttavia, l'insorgenza di EE ricorrente/intrattabile può richiedere il restringimento del diametro dello shunt, sebbene tale intervento possa non risultare risolutivo in tutti i casi [12,79]. L'EE post-TIPS rappresenta un problema clinico di grande rilevanza, il quale non è risultato prevenibile con le terapie farmacologiche correntemente utilizzate [80]. La prevenzione dell'EE post-TIPS dovrebbe essere invece perseguita tramite una più accurata selezione dei candidati alla procedura, soprattutto tenendo conto della funzione epatica residua e dell'esistenza di precedenti episodi di EE Overt [78]. Sebbene le evidenze al riguardo siano limitate, la presenza di EE Minima nei pazienti candidati alla TIPS non sembra correlare con lo sviluppo di successivi episodi di EE Overt [81,82].

## Terapia

La gestione terapeutica dell'EE deve essere adeguata alla severità delle manifestazioni cliniche. Il primo provvedimento terapeutico da intraprendere è la rimozione di una eventuale causa precipitante [83],

|                              |   |
|------------------------------|---|
| <b>Terapia dell'EE Overt</b> | <ul style="list-style-type: none"> <li>• Ricerca e rimozione causa scatenante</li> <li>• Disaccaridi non assorbibili</li> <li>• Lattulosio/lattitolo per os e/o tramite rettoclisi</li> <li>• Antibiotici non assorbibili</li> <li>• Rifaximina (fino a 1200 mg/die) (o neomicina)</li> <li>• Aminoacidi a catena ramificata per os/ev</li> <li>• Ospedalizzazione nelle forme di grado III-IV</li> </ul> |
| <b>Terapia domiciliare</b>   | <ul style="list-style-type: none"> <li>• Disaccaridi non assorbibili (per os/rettoclisi), rifaximina, aminoacidi a catena ramificata.</li> </ul>  |

**Tabella III.** Principali provvedimenti terapeutici utilizzati nella gestione dell'encefalopatia epatica (EE) [84,85]

mentre le terapie specifiche disponibili sono per lo più mirate a ridurre la produzione di ammonio nell'intestino e ad abbassarne i livelli plasmatici. Nonostante le terapie sperimentate siano molteplici, allo stato attuale disaccaridi e antibiotici non assorbibili restano i capisaldi della terapia della EE [84] (Tabella III).

## Farmaci disponibili

### Disaccaridi non assorbibili

**Lattulosio e lattitolo**, somministrati per os e/o tramite rettoclisi in caso di EE di grado III-IV, sono ad oggi considerati il trattamento di prima linea [83,85].

Un'adeguata catarsi intestinale, ottenuta garantendo 2-3 evacuazioni giornaliere, rappresenta lo standard terapeutico. I meccanismi di azione dei disaccaridi non assorbibili sono molteplici: abbassano il pH intestinale, aumentano la fissazione e l'escrezione dello ione ammonio, stimolano la peristalsi, modulano la composizione del microbiota intestinale (favorendo la flora saccarolitica a scapito della flora proteolitica ammoniogenica). Questi farmaci si sono dimostrati efficaci nel migliorare la qualità di vita del paziente e le sue funzioni psicomotriche [31,86-89].

Posologia: lattulosio (30-60 g/die); lattitolo (30-45 g/die).

Il lattulosio può determinare l'insorgenza di vari effetti collaterali, tra i quali figurano disturbi gastrointestinali (nausea, vomito, diarrea, meteorismo), disidratazione, ipernatremia, ipokaliemia e può avere effetto iperglicemizzante (da usare con cautela nei diabetici) [90].

### Antibiotici non assorbibili

Agiscono inibendo la produzione di ammonio e altre sostanze tossiche nel lume intestinale. Sono ad oggi considerati come seconda linea, in aggiunta o in sostituzione ai disaccaridi non assorbibili [85].

**Rifaximina:** posologia fino ad un massimo di 1200 mg/die.

Rifaximina viene scarsamente assorbita e si concentra elettivamente nel tratto GI e comporta un basso rischio di sviluppare resistenze, il che la rende adatta all'utilizzo a lungo termine [91-93].

Ne è stata ampiamente dimostrata l'efficacia, la quale è pari o superiore a quella dei disaccaridi non assorbibili e degli altri antibiotici [94,95]. Inoltre, è stato dimostrato come rifaximina sia in grado di migliorare la qualità di vita e le capacità di guida dei pazienti con EE minima [96,97].

Rifaximina viene oggi considerata da alcuni come la terapia di prima linea dell'EE, tuttavia le evidenze in merito alla sicurezza dell'uso prolungato sono ancora limitate [98].

L'impiego di altri antibiotici, quali **paromomicina** e **neomicina**, è consigliabile esclusivamente nel trattamento di episodi acuti di EE, in quanto, nonostante lo scarso assorbimento sistemico, sono stati riportati effetti collaterali quali ototossicità e nefrotossicità. In particolare devono essere utilizzati con cautela nei pazienti con insufficienza renale [85].

### Altri farmaci

Altri farmaci possono essere impiegati come terza linea in caso di EE resistente ai suddetti trattamenti o in particolari categorie di pazienti.

**Metronidazolo:** in alternativa agli altri antibiotici non assorbibili, possiede efficacia pari alla neomicina e si associa a disturbi gastrointestinali e neurotossicità [85].

**Zinco:** lo zinco agisce come cofattore nel processo di conversione dell'ammonio in urea nel fegato e nel muscolo; le evidenze sull'efficacia della supplementazione orale di zinco sono molto limitate, sebbene nella pratica clinica venga spesso utilizzata nei pazienti con carenza documentata [85,99].

**Bromocriptina:** utilizzata con beneficio in pazienti con sintomi extrapiramidali [85].

**Aminoacidi a catena ramificata:** diminuiscono i livelli di aminoacidi aromatici coinvolti nelle alterazioni della neurotrasmissione in corso di EE e riducono il catabolismo proteico e la conseguente produzione di ammonio da parte del tessuto muscolare. Le evidenze della loro utilità clinica sono limitate [100,101], sebbene ne sia stata dimostrata l'efficacia, in particolare, nell'EE precipitata dal sanguinamento gastrointestinale [103].

**L-ornitina-L-aspartato (LOLA):** recenti evidenze sostengono l'utilizzo del LOLA, in quanto si è dimostrato in grado di diminuire i livelli di ammonio, migliorare lo stato mentale e le performance cognitive dei pazienti con cirrosi epatica [104,105].

### Terapie emergenti

**Modulatori della flora batterica intestinale:** risultati promettenti sono stati ottenuti con probiotici (yogurt), simbiotici e prebiotici, i quali possono diminuire la produzione intestinale di ammonio modificando la composizione della flora batterica intestinale [106,107], sebbene siano necessari ulteriori studi a conferma di tali risultati [108].

**Ornitina fenilacetato:** promuove metabolismo ed escrezione della glutamina [109].

**Fenilacetato e benzoato di sodio:** utilizzato con successo nei pazienti con encefalopatia iperammonemica, in corso di valutazione nei soggetti con EE di grado III-IV [110].

**Extra-corporeal albumin dialysis (ECAD):** si è dimostrata utile nei pazienti con EE di grado III-IV in aggiunta al trattamento convenzionale [111].

### Terapie sperimentali

Sulla base dei nuovi meccanismi fisiopatologici emersi recentemente, nuove terapie sono in corso di sperimentazione [108]:

- **Oral spherical adsorptive carbon** (AST 120);
- **batteri transgenici** (consumatori di ammonio/knock out per l'enzima triptofanasi);
- **endocannabinoidi**;
- **sildenafil**;
- **farmaci anti-infiammatori non steroidei**.

## La dieta

È necessario mantenere un apporto calorico-proteico adeguato (minimo 1-1,5 g/kg di protidi) preferendo proteine latteo-vegetali (i vegetali aumentano il volume fecale, favoriscono il transito intestinale ed in seguito a fermentazione batterica riducono il pH colico) [112]. Da evitare una dieta ipoproteica o restrittiva, che potrebbe portare a malnutrizione, associata a una peggiore prognosi [113].

## Interventi su shunt porto-sistemici spontanei e TIPS

L'individuazione di circoli collaterali porto-sistemici spontanei è importante, in quanto la loro ostruzione è un'opzione terapeutica nei pazienti con EE ricorrente in presenza di una buona funzione epatica [114]. Inoltre, nei soggetti portatori di TIPS, in caso di EE scarsamente responsiva alla terapia medica, è opportuno considerare interventi volti a ostruire o ridurre il calibro dello shunt [12].

## Terapia dell'EE Covert

Le attuali terapie dell'EE (lattulosio e rifaximina) si sono dimostrate efficaci nel migliorare la qualità di vita e le capacità di guida dei pazienti con EE Covert [86,96,115]. Recentemente un'analisi di costo-efficacia ha dimostrato come l'identificazione e il trattamento dell'EE minima siano stati in grado di ridurre i costi per la società, grazie alla prevenzione degli incidenti automobilistici [116]. In questo contesto, le analisi costo-beneficio sono particolarmente problematiche, da un lato a causa della difficoltà nel diagnosticare l'EE Covert, dall'altro a causa delle difficoltà nella stima dei costi collegati alla riduzione della qualità di vita, della capacità di guida e dell'onere sulle famiglie. I dati ad oggi raccolti non sono sufficienti per raccomandare la terapia in tutti i pazienti con EE Covert [31,66].

### Aspetti prognostici

La prognosi dei pazienti con EE non è uniforme e dipende in grande misura dalla malattia epatica sottostante. È stato dimostrato come, già nella sua forma minima, la presenza di EE aumenti il rischio di morte; pertanto l'EE rappresenta un'indicazione consistente a considerare il paziente per il trapianto di fegato [33,49,117].

Ad oggi, la priorità del trapianto è dettata dalla valutazione laboratoristica della funzione epatica e renale attraverso il MELD [118], che integra i valori di bilirubina, creatinina e INR. Tuttavia, nella pratica clinica non è infrequente trovare pazienti cirrotici con EE ricorrente e valori di MELD relativamente contenuti, spesso a causa della presenza di voluminosi shunt porto-sistemici spontanei [12]. Inoltre, l'EE ricorrente è in grado di causare danni cerebrali e sequele che possono persistere anche dopo il trapianto [119].

Nel caso dell'EE episodica, la prognosi dipende per la maggior parte dalla sottostante causa precipitante e dalla sua pronta rimozione [83,119].

### Reversibilità dell'EE dopo il trapianto

Nella maggior parte dei pazienti, le alterazioni strutturali e funzionali dell'EE si risolvono completamente a seguito del trapianto di fegato [56,120]. Tuttavia, in alcuni casi, diversi disordini neurologici sono stati riportati anche dopo il trapianto; possibili cause sono: la pre-esistenza di patologie a carico del sistema nervoso centrale (vascolari, da traumi, da abuso alcolico), il danno ischemico cerebrale intraoperatorio [121], la persistenza di circoli collaterali portosistemici [122,123], la tossicità centrale di immunosoppressori e altri farmaci e, in ultimo, modificazioni e danni non reversibili conseguenti a precenti episodi di EE Overt [119]. L'entità di tali disordini è stata correlata alla severità e al numero di episodi di EE Overt prima del trapianto [124], sebbene siano necessarie ulteriori evidenze per fare sì che la presenza di EE venga presa in considerazione per una più appropriata definizione della priorità in lista d'attesa per trapianto di fegato.

#### Implicazioni per ulteriori ricerche

Nei prossimi anni, la ricerca nel campo dell'encefalopatia epatica nel paziente con cirrosi epatica dovrà essere volta a chiarire numerose problematiche ancora aperte:

- validazione dei nuovi test per la diagnosi di EE Covert;
- ulteriori analisi costo-beneficio volte ad estendere diagnosi e terapia dell'EE Covert in tutti i pazienti cirrotici;
- rifaximina come terapia di prima linea dell'EE e sua sicurezza nell'utilizzo a lungo termine;
- una maggiore comprensione dei meccanismi fisiopatologici potrà portare a nuove prospettive terapeutiche;
- efficacia/superiorità di nuove terapie rispetto a quelle in uso;
- ulteriori conferme dell'efficacia delle terapie attualmente in uso;
- studi dedicati alla possibilità di prevenire farmacologicamente lo sviluppo di EE;
- migliori score prognostici per il calcolo della priorità in lista trapianto.

| La revisione in breve |  |
|-----------------------|--|
| Quesito clinico       | L'encefalopatia epatica (EE) rappresenta una complicanza grave e frequente della cirrosi epatica. L'insorgenza di EE, anche in forma subclinica, si accompagna a un significativo peggioramento della prognosi, della qualità di vita dei pazienti e a un aumento del carico economico/assistenziale su pazienti, famiglie e sistema sanitario.<br>Lo scopo della review è quello di descrivere le caratteristiche fisiopatologiche e cliniche dell'EE e di riassumere le principali opzioni diagnostiche e terapeutiche attualmente disponibili.  |
| Tipo di revisione     | Narrativa.   |
| Conclusioni           | Le alterazioni neurologiche in corso di EE possono essere clinicamente manifeste (confusione, asterixis, disorientamento, atassia, stupor e coma – EE Overt), sebbene più spesso siano subcliniche (alterazioni ritmo sonno-veglia, deterioramento cognitivo, alterazioni dell'umore, alterazioni delle funzioni esecutive – EE Covert).<br>La diagnosi di EE si basa sull'evidenza di alterazioni neurologiche in corso di cirrosi epatica e viene posta solamente dopo l'esclusione di altre possibili cause di danno cerebrale. Il dosaggio dei livelli di ammonio e l'elettroencefalografia sono per lo più aspecifici, mentre la risonanza magnetica risulta utile in casi complessi.<br>L'approccio terapeutico all'EE deve comprendere la pronta ricerca e rimozione di eventuali fattori scatenanti e l'utilizzo in prima istanza di disaccardi non assorbibili e rifaximina. Sulla base delle nuove conoscenze fisiopatologiche, numerose nuove terapie sono in corso di sperimentazione con risultati promettenti. |
| Aree grigie           | Mentre la diagnosi di EE Overt è spesso clinica, quella di EE Covert richiede test neuropsicologici e neurofisiologici dedicati. Nonostante le terapie ad oggi disponibili siano in grado di migliorare le performance cognitive e la qualità di vita dei pazienti con EE Covert, spesso i test diagnostici richiesti non vengono applicati.<br>Nonostante l'EE si associ a un aumento della mortalità, tale variabile non viene ad oggi tenuta in considerazione nel calcolo della priorità all'interno della lista per trapianto di fegato.<br>Poco conosciuto e poco indagato è il ruolo delle comorbidità e di altri farmaci sulla possibilità di favorire/aggravare le manifestazioni dell'EE nei pazienti con cirrosi epatica.   |

## Bibliografia

1. Adams RD, Foley JM. The neurological disorder associated with liver disease. *Res Publ Assoc Res Nerv Ment Dis* 1953; 32: 198-237
2. Khungar V, Poordad F. Hepatic encephalopathy. *Clin Liver Dis* 2012; 16: 301-20; <http://dx.doi.org/10.1016/j.cld.2012.03.009>
3. Ferenci P, Lockwood A, Mullen K, et al. Hepatic encephalopathy--definition, nomenclature, diagnosis, and quantification: final report of the working party at the 11th World Congresses of Gastroenterology, Vienna, 1998. *Hepatology* 2002; 35: 716-21; <http://dx.doi.org/10.1053/jhep.2002.31250>
4. Bajaj JS, Wade JB, Gibson DP, et al. The multi-dimensional burden of cirrhosis and hepatic encephalopathy on patients and caregivers. *Am J Gastroenterol* 2011; 106: 1646-53; <http://dx.doi.org/10.1038/ajg.2011.157>
5. Córdoba J, Mínguez B. Hepatic encephalopathy. *Semin Liv Dis* 2008; 28: 70-80; <http://dx.doi.org/10.1055/s-2008-1040322>
6. Montagnese S, Amato E, Schiff S, et al. A patients' and caregivers' perspective on hepatic encephalopathy. *Metab Brain Dis* 2012; [Epub ahead of print]; <http://dx.doi.org/10.1007/s11011-012-9325-7>
7. Poordad FF. Review article: the burden of hepatic encephalopathy. *Aliment Pharmacol Ther* 2007; 25 Suppl 1: 3-9; <http://dx.doi.org/10.1111/j.1746-6342.2006.03215.x>
8. Zamora Nava LE, Torre Delgadillo A. Minimal hepatic encephalopathy. *Ann Hepatol* 2011; 10 Suppl 2: S50-4

9. Romero-Gómez M, Boza F, García-Valdecasas MS, et al. Subclinical hepatic encephalopathy predicts the development of overt hepatic encephalopathy. *Am J Gastroenterol* 2001; 96: 2718-23
10. Amodio P, Del Piccolo F, Pettenò E, et al. Prevalence and prognostic value of quantified electroencephalogram (EEG) alterations in cirrhotic patients. *J Hepatol* 2001; 35: 37-45; [http://dx.doi.org/10.1016/S0168-8278\(01\)00129-5](http://dx.doi.org/10.1016/S0168-8278(01)00129-5)
11. Nolte W, Wiltfang J, Schindler C, et al. Portosystemic hepatic encephalopathy after transjugular intrahepatic portosystemic shunt in patients with cirrhosis: clinical, laboratory, psychometric, and electroencephalographic investigations. *Hepatology* 1998; 28: 1215-25; <http://dx.doi.org/10.1002/hep.510280508>
12. Riggio O, Efrati C, Catalano C, et al. High prevalence of spontaneous portal-systemic shunts in persistent hepatic encephalopathy: a case-control study. *Hepatology* 2005; 42: 1158-65; <http://dx.doi.org/10.1002/hep.20905>
13. Conn HO. Portal-systemic shunting and portal-systemic encephalopathy: a predictable relationship. *Hepatology* 1995; 22: 365-7; <http://dx.doi.org/10.1002/hep.1840220148>
14. Phear EA, Sherlock S, Summerskill WH. Blood-ammonium levels in liver disease and hepatic coma. *Lancet* 1955; 268: 836-40; [http://dx.doi.org/10.1016/S0140-6736\(55\)90422-0](http://dx.doi.org/10.1016/S0140-6736(55)90422-0)
15. Shawcross DL, Olde Damink SW, Butterworth RF, et al. Ammonia and hepatic encephalopathy: the more things change, the more they remain the same. *Metab Brain Dis* 2005; 20: 169-79; <http://dx.doi.org/10.1007/s11011-005-7205-0>
16. Riordan SM, Williams R. Gut flora and hepatic encephalopathy in patients with cirrhosis. *N Engl J Med* 2010; 362: 1140-2; <http://dx.doi.org/10.1056/NEJMe1000850>
17. Kavitt RT, Yang VL, Jensen DM. Cerebral edema and hyperammonemia after transjugular intrahepatic portosystemic shunt placement in a cirrhotic patient. *Clin Gastroenterol Hepatol* 2008; 6: 1054-6; <http://dx.doi.org/10.1016/j.cgh.2008.04.020>
18. Wiest R, Garcia-Tsao G. Bacterial translocation (BT) in cirrhosis. *Hepatology* 2005; 41: 422-33; <http://dx.doi.org/10.1002/hep.20632>
19. Bellot P, Francés R, Such J. Pathological bacterial translocation in cirrhosis: pathophysiology, diagnosis and clinical implications. *Liver Int* 2013; 33: 31-9; doi: 10.1111/liv.12021
20. Jain L, Sharma BC, Sharma P, et al. Serum endotoxin and inflammatory mediators in patients with cirrhosis and hepatic encephalopathy. *Dig Liver Dis* 2012; 44: 1027-31; <http://dx.doi.org/10.1016/j.dld.2012.07.002>
21. Häussinger D, Schliess F. Pathogenetic mechanisms of hepatic encephalopathy. *Gut* 2008; 57: 1156-65; <http://dx.doi.org/10.1136/gut.2007.122176>
22. Bosoi CR, Rose CF. Oxidative stress: a systemic factor implicated in the pathogenesis of hepatic encephalopathy. *Metab Brain Dis* 2012 [Epub ahead of print]; <http://dx.doi.org/10.1007/s11011-012-9351-5>
23. Seyan AS, Hughes RD, Shawcross DL. Changing face of hepatic encephalopathy: role of inflammation and oxidative stress. *World J Gastroenterol* 2010; 16: 3347-57; <http://dx.doi.org/10.3748/wjg.v16.i27.3347>
24. Jones EA, Mullen KD. Theories of the pathogenesis of hepatic encephalopathy. *Clin Liver Dis* 2012; 16: 7-26; <http://dx.doi.org/10.1016/j.cld.2011.12.010>
25. Albrecht J, Norenberg MD. Glutamine: a Trojan horse in ammonia neurotoxicity. *Hepatology* 2006; 44: 788-94; <http://dx.doi.org/10.1002/hep.21357>
26. Desjardins P, Du T, Jiang W, et al. Pathogenesis of hepatic encephalopathy and brain edema in acute liver failure: role of glutamine redefined. *Neurochem Int* 2012; 60: 690-6; <http://dx.doi.org/10.1016/j.neuint.2012.02.001>
27. Donovan JP, Schafer DF, Shaw BW Jr, et al. Cerebral oedema and increased intracranial pressure in chronic liver disease. *Lancet* 1998; 351: 719-21; [http://dx.doi.org/10.1016/S0140-6736\(97\)07373-X](http://dx.doi.org/10.1016/S0140-6736(97)07373-X)

28. Bismuth M, Funakoshi N, Cadranel JF, et al. Hepatic encephalopathy: from pathophysiology to therapeutic management. *Eur J Gastroenterol Hepatol* 2011; 23: 8-22; <http://dx.doi.org/10.1097/MEG.0b013e3283417567>
29. Conn HO, Leevy CM, Vlahcevic ZR, et al. Comparison of lactulose and neomycin in the treatment of chronic portal-systemic encephalopathy. A double blind controlled trial. *Gastroenterology* 1977; 72: 573-83
30. Bajaj JS, Cordoba J, Mullen KD, et al. Review article: the design of clinical trials in hepatic encephalopathy--an International Society for Hepatic Encephalopathy and Nitrogen Metabolism (ISHEN) consensus statement. *Aliment Pharmacol Ther* 2011; 33: 739-47; <http://dx.doi.org/10.1111/j.1365-2036.2011.04590.x>
31. Kappus MR, Bajaj JS. Covert hepatic encephalopathy: not as minimal as you might think. *Clin Gastroenterol Hepatol* 2012; 10: 1208-19; <http://dx.doi.org/10.1016/j.cgh.2012.05.026>
32. Leevy CB, Phillips JA. Hospitalizations during the use of rifaximin versus lactulose for the treatment of hepatic encephalopathy. *Dig Dis Sci* 2007; 52: 737-41; <http://dx.doi.org/10.1007/s10620-006-9442-4>
33. Stewart CA, Malinchoc M, Kim WR, et al. Hepatic encephalopathy as a predictor of survival in patients with end-stage liver disease. *Liver Transplant* 2007; 13: 1366-71; <http://dx.doi.org/10.1002/lt.21129>
34. Fichet J, Mercier E, Genée O, et al. Prognosis and 1-year mortality of intensive care unit patients with severe hepatic encephalopathy. *J Crit Care* 2009; 24: 364-70; <http://dx.doi.org/10.1016/j.jcrc.2009.01.008>
35. Associazione Italiana Per Lo Studio Del Fegato. Encefalopatia epatica. 2004. Available at: <http://www.webaisf.org>
36. America Psychiatric Association. DMS IV-TR - Manual. Mental Health 2000.
37. Fessel J, Conn H. An analysis of the causes and prevention of hepatic coma. *Gastroenterology* 1972; 62:191.
38. Devrajani BR, Shah SZ, Devrajani T, et al. Precipitating factors of hepatic encephalopathy at a tertiary care hospital Jamshoro, Hyderabad. *J Pak Med Assoc* 2009; 59: 683-6
39. Strauss E, Gomes de Sá Ribeiro Mde F. Bacterial infections associated with hepatic encephalopathy: prevalence and outcome. *Ann Hepatol* 2003; 2: 41-5
40. Khungar V, Poordad F. Management of overt hepatic encephalopathy. *Clin Liver Dis* 2012; 16: 73-89; <http://dx.doi.org/10.1016/j.cld.2011.12.007>
41. Mostacci B, Ferlisi M, Baldi Antognini A, et al. Sleep disturbance and daytime sleepiness in patients with cirrhosis: a case control study. *Neurol Sci* 2008; 29: 237-40; <http://dx.doi.org/10.1007/s10072-008-0973-7>
42. Bajaj JS. Minimal hepatic encephalopathy matters in daily life. *World J Gastroenterol* 2008; 14: 3609-15; <http://dx.doi.org/10.3748/wjg.14.3609>
43. Schomerus H, Hamster W. Quality of life in cirrhotics with minimal hepatic encephalopathy. *Metab Brain Dis* 2001; 16: 37-41; <http://dx.doi.org/10.1023/A:1011610427843>
44. Soriano G, Román E, Córdoba J, et al. Cognitive dysfunction in cirrhosis is associated with falls: a prospective study. *Hepatology* 2012; 55: 1922-30; <http://dx.doi.org/10.1002/hep.25554>
45. Bajaj JS, Hafeezullah M, Hoffmann RG, et al. Navigation skill impairment: another dimension of the driving difficulties in minimal hepatic encephalopathy. *Hepatology* 2008; 47: 596-604; <http://dx.doi.org/10.1002/hep.22032>
46. Bajaj JS, Hafeezullah M, Hoffmann RG, et al. Minimal hepatic encephalopathy: a vehicle for accidents and traffic violations. *Am J Gastroenterol* 2007; 102: 1903-9; <http://dx.doi.org/10.1111/j.1572-0241.2007.01424.x>

47. Kircheis G, Knoche A, Hilger N, et al. Hepatic encephalopathy and fitness to drive. *Gastroenterology* 2009; 137: 1706-15; <http://dx.doi.org/10.1053/j.gastro.2009.08.003>
48. Dhiman RK, Kurmi R, Thumburu KK, et al. Diagnosis and prognostic significance of minimal hepatic encephalopathy in patients with cirrhosis of liver. *Dig Dis Sci* 2010; 55: 2381-90; <http://dx.doi.org/10.1007/s10620-010-1249-7>
49. Frontera JA. Metabolic encephalopathies in the critical care unit. *Continuum (Minneap Minn)* 2012; 18: 611-39
50. Blanco Vela CI, Bosques Padilla FJ. Determination of ammonia concentrations in cirrhosis patients-still confusing after all these years? *Ann Hepatol* 2011; 10 Suppl 2: S60-5
51. Gundling F, Seidl H, Schmidt T, et al. Blood ammonia level in liver cirrhosis: a conditio sine qua non to confirm hepatic encephalopathy? *Eur J Gastroenterol Hepatol* 2008; 20: 246-7; <http://dx.doi.org/10.1097/MEG.0b013e3282f1d00c>
52. Kundra A, Jain A, Banga A, et al. Evaluation of plasma ammonia levels in patients with acute liver failure and chronic liver disease and its correlation with the severity of hepatic encephalopathy and clinical features of raised intracranial tension. *Clin Biochem* 2005; 38: 696-9; <http://dx.doi.org/10.1016/j.clinbiochem.2005.04.013>
53. Arora S, Martin CL, Herbert M. Myth: interpretation of a single ammonia level in patients with chronic liver disease can confirm or rule out hepatic encephalopathy. *CJEM* 2006; 8: 433-5
54. Elgouhari HM, O'Shea R. What is the utility of measuring the serum ammonia level in patients with altered mental status? *Cleve Clin J Med* 2009; 76: 252-4; <http://dx.doi.org/10.3949/ccjm.76a.08072>
55. Cordoba J. New assessment of hepatic encephalopathy. *J Hepatol* 2011; 54: 1030-40; <http://dx.doi.org/10.1016/j.jhep.2010.11.015>
56. Rovira A, Alonso J, Córdoba J. MR imaging findings in hepatic encephalopathy. *AJNR Am J Neuroradiol* 2008; 29: 1612-21; <http://dx.doi.org/10.3174/ajnr.A1139>
57. McPhail MJW, Taylor-Robinson SD. The role of magnetic resonance imaging and spectroscopy in hepatic encephalopathy. *Metab Brain Dis* 2010; 25: 65-72; <http://dx.doi.org/10.1007/s11011-010-9171-4>
58. Ortiz M, Córdoba J, Jacas C, et al. Neuropsychological abnormalities in cirrhosis include learning impairment. *J Hepatol* 2006; 44: 104-10; <http://dx.doi.org/10.1016/j.jhep.2005.06.013>
59. Marchetti P, D'Avanzo C, Orsato R, et al. Electroencephalography in patients with cirrhosis. *Gastroenterology* 2011; 141: 1680-9; <http://dx.doi.org/10.1053/j.gastro.2011.06.085>
60. Inouye SK, van Dyck CH, Alessi CA, et al. Clarifying confusion: the confusion assessment method. A new method for detection of delirium. *Ann Intern Med* 1990; 113: 941-8
61. Hassanein TI, Hilsabeck RC, Perry W. Introduction to the Hepatic Encephalopathy Scoring Algorithm (HESA). *Dig Dis Sci* 2008; 53: 529-38; <http://dx.doi.org/10.1007/s10620-007-9895-0>
62. Ortiz M, Córdoba J, Doval E, et al. Development of a clinical hepatic encephalopathy staging scale. *Aliment Pharmacol Ther* 2007; 26: 859-67; <http://dx.doi.org/10.1111/j.1365-2036.2007.03394.x>
63. Teasdale G, Jennett B. Assessment of coma and impaired consciousness. A practical scale. *Lancet* 1974; 2: 81-4; [http://dx.doi.org/10.1016/S0140-6736\(74\)91639-0](http://dx.doi.org/10.1016/S0140-6736(74)91639-0)
64. [Sarin SK, Kumar A, Almeida JA, Chawla YK, et al. Acute-on-chronic liver failure: consensus recommendations of the Asian Pacific Association for the study of the liver (APASL). *Hepatol Int* 2009; 3: 269-82; <http://dx.doi.org/10.1007/s12072-008-9106-x>
65. Romero-Gómez M, Jover M, Del Campo JA, et al. Variations in the promoter region of the glutaminase gene and the development of hepatic encephalopathy in patients with cirrhosis: a cohort study. *Ann Intern Med* 2010; 153: 281-8
66. Mullen KD, Prakash RK. Management of covert hepatic encephalopathy. *Clin Liver Dis* 2012; 16: 91-3; <http://dx.doi.org/10.1016/j.cld.2011.12.006>



67. Romero-Gómez M, Córdoba J, Jover R, et al. Value of the critical flicker frequency in patients with minimal hepatic encephalopathy. *Hepatology* 2007; 45: 879-85; <http://dx.doi.org/10.1002/hep.21586>
68. Weissenborn K, Ennen JC, Schomerus H, et al. Neuropsychological characterization of hepatic encephalopathy. *J Hepatol* 2001; 34: 768-73; [http://dx.doi.org/10.1016/S0168-8278\(01\)00026-5](http://dx.doi.org/10.1016/S0168-8278(01)00026-5)
69. Amodio P, Campagna F, Olianas S, et al. Detection of minimal hepatic encephalopathy: normalization and optimization of the Psychometric Hepatic Encephalopathy Score. A neuropsychological and quantified EEG study. *J Hepatol* 2008; 49: 346-53; <http://dx.doi.org/10.1016/j.jhep.2008.04.022>
70. Grote C, Salmon P. Spatial complexity and hand usage on the Block Design Test. *Percept Mot Skills* 1986; 62: 59-67; <http://dx.doi.org/10.2466/pms.1986.62.1.59>
71. Bajaj JS, Saeian K, Verber MD, et al. Inhibitory control test is a simple method to diagnose minimal hepatic encephalopathy and predict development of overt hepatic encephalopathy. *Am J Gastroenterol* 2007; 102:754-60; <http://dx.doi.org/10.1111/j.1572-0241.2007.01048.x>
72. Bajaj JS, Hafeezullah M, Franco J, et al. Inhibitory control test for the diagnosis of minimal hepatic encephalopathy. *Gastroenterology* 2008; 135: 1591-1600; <http://dx.doi.org/10.1053/j.gastro.2008.07.021>
73. Mardini H, Saxby BK, Record CO. Computerized psychometric testing in minimal encephalopathy and modulation by nitrogen challenge and liver transplant. *Gastroenterology* 2008; 135: 1582-90; <http://dx.doi.org/10.1053/j.gastro.2008.06.043>
74. Kircheis G, Wettstein M, Timmermann L, et al. Critical flicker frequency for quantification of low-grade hepatic encephalopathy. *Hepatology* 2002; 35: 357-66; <http://dx.doi.org/10.1053/jhep.2002.30957>
75. Montgomery JY, Bajaj JS. Advances in the evaluation and management of minimal hepatic encephalopathy. *Curr Gastroenterol Rep* 2011; 13: 26-33; <http://dx.doi.org/10.1007/s11894-010-0150-z>
76. Boyer TD, Haskal ZJ. The role of transjugular intrahepatic portosystemic shunt in the management of portal hypertension. *Hepatology* 2005; 41: 386-400; <http://dx.doi.org/10.1002/hep.20559>
77. Riggio O, Ridola L, Lucidi C, et al. Emerging issues in the use of transjugular intrahepatic portosystemic shunt (TIPS) for management of portal hypertension: time to update the guidelines? *Dig Liver Dis* 2010; 42: 462-7; <http://dx.doi.org/10.1016/j.dld.2009.11.007>
78. Riggio O, Nardelli S, Moscucci F et al. Hepatic encephalopathy after transjugular intrahepatic portosystemic shunt. *Clin Liver Dis* 2012; 16: 133-46; <http://dx.doi.org/10.1016/j.cld.2011.12.008>
79. Riggio O, Nicolao F, Angeloni S, Masini A, Salvatori F, Fanelli F, et al. Intractable hepatic encephalopathy after tips with polytetrafluoroethylene-covered stent-graft. *Scand J Gastroenterol* 2003; 38: 570-2; <http://dx.doi.org/10.1080/0036552031000-762>
80. Riggio O, Masini A, Efrati C, et al. Pharmacological prophylaxis of hepatic encephalopathy after transjugular intrahepatic portosystemic shunt: a randomized controlled study. *J Hepatol* 2005; 42: 674-9; <http://dx.doi.org/10.1016/j.jhep.2004.12.028>
81. Biecker E, Hausdörfer I, Grünhage F, et al. Critical flicker frequency as a marker of hepatic encephalopathy in patients before and after transjugular intrahepatic portosystemic shunt. *Digestion* 2011; 83: 24-31; <http://dx.doi.org/10.1159/000288522>
82. Kircheis G, Bode JG, Hilger N, et al. Diagnostic and prognostic values of critical flicker frequency determination as new diagnostic tool for objective HE evaluation in patients undergoing TIPS implantation. *Eur J Gastroenterol Hepatol* 2009; 21: 1383-94; <http://dx.doi.org/10.1097/MEG.0b013e328310e0c3>
83. Riordan SM, Williams R. Treatment of hepatic encephalopathy. *N Engl J Med* 1997; 337: 473-9; <http://dx.doi.org/10.1056/NEJM199708143370707>
84. Bajaj JS. Review article: the modern management of hepatic encephalopathy. *Aliment Pharmacol Ther* 2010; 31: 537-47; <http://dx.doi.org/10.1111/j.1365-2036.2009.04211.x>

85. Al Sibae MR, McGuire BM. Current trends in the treatment of hepatic encephalopathy. *Ther Clin Risk Manag* 2009; 5: 617-26
86. Prasad S, Dhiman RK, Duseja A, et al. Lactulose improves cognitive functions and health-related quality of life in patients with cirrhosis who have minimal hepatic encephalopathy. *Hepatology* 2007; 45: 549-59; <http://dx.doi.org/10.1002/hep.21533>
87. Als-Nielsen B, Gluud L, Gluud C. Nonabsorbable disaccharides for hepatic encephalopathy. *Cochrane Database Syst Rev* 2004; 2: CD003044
88. Watanabe A, Sakai T, Sato S, et al. Clinical efficacy of lactulose in cirrhotic patients with and without subclinical hepatic encephalopathy. *Hepatology* 1997; 26: 1410-4; <http://dx.doi.org/10.1002/hep.510260606>
89. Lukens B, Nierman DM, Schiano TD. Lactulose: how many ways can one drug be prescribed? *Am J Gastroenterol* 2011; 106: 1726-7; <http://dx.doi.org/10.1038/ajg.2011.182>
90. Garcia-Tsao G, Lim JK, Lim J. Management and treatment of patients with cirrhosis and portal hypertension: recommendations from the Department of Veterans Affairs Hepatitis C Resource Center Program and the National Hepatitis C Program. *Am J Gastroenterol* 2009; 104: 1802-29; <http://dx.doi.org/10.1038/ajg.2009.191>
91. Scarpignato C, Pelosini I. Rifaximin, a poorly absorbed antibiotic: pharmacology and clinical potential. *Chemotherapy* 2005; 51 Suppl 1: 36-66; <http://dx.doi.org/10.1159/000081990>
92. Jiang ZD, DuPont HL. Rifaximin: in vitro and in vivo antibacterial activity--a review. *Chemotherapy* 2005; 51 Suppl 1: 67-72; <http://dx.doi.org/10.1159/000081991>
93. Gerard L, Garey KW, DuPont HL. Rifaximin: a nonabsorbable rifamycin antibiotic for use in non-systemic gastrointestinal infections. *Expert Rev Anti Infect Ther* 2005; 3: 201-11; <http://dx.doi.org/10.1586/14787210.3.2.201>
94. Bass N, Mullen K. Rifaximin treatment in hepatic encephalopathy. *N Eng J Med* 2010; 362: 1071-1081; <http://dx.doi.org/10.1056/NEJMoa0907893>
95. Lawrence KR, Klee JA. Rifaximin for the treatment of hepatic encephalopathy. *Pharmacotherapy* 2008; 28: 1019-32; <http://dx.doi.org/10.1592/phco.28.8.1019>
96. Bajaj JS, Heuman DM, Wade JB, et al. Rifaximin improves driving simulator performance in a randomized trial of patients with minimal hepatic encephalopathy. *Gastroenterology* 2011; 140: 478-487; <http://dx.doi.org/10.1053/j.gastro.2010.08.061>
97. Sanyal A, Younossi ZM, Bass NM, et al. Randomised clinical trial: rifaximin improves health-related quality of life in cirrhotic patients with hepatic encephalopathy - a double-blind placebo-controlled study. *Aliment Pharmacol Ther* 2011; 34: 853-61; <http://dx.doi.org/10.1111/j.1365-2036.2011.04808.x>
98. Zullo A, Hassan C, Ridola L, et al. Rifaximin therapy and hepatic encephalopathy: pros and cons. *World J Gastrointest Pharmacol Ther* 2012; 3: 62-7; <http://dx.doi.org/10.4292/wjgpt.v3.i4.62>
99. Takuma Y, Nouso K, Makino Y, et al. Clinical trial: oral zinc in hepatic encephalopathy. *Aliment Pharmacol Ther* 2010; 32: 1080-90; <http://dx.doi.org/10.1111/j.1365-2036.2010.04448.x>
100. Les I, Doval E, García-Martínez R, et al. Effects of branched-chain amino acids supplementation in patients with cirrhosis and a previous episode of hepatic encephalopathy: a randomized study. *Am J Gastroenterol* 2011; 106: 1081-8; <http://dx.doi.org/10.1038/ajg.2011.9>
101. Als-Nielsen B, Koretz RL, Kjaergard LL, et al. Branched-chain amino acids for hepatic encephalopathy. *Cochrane Database Syst Rev* 2003; 2: CD001939
102. Koretz RL, Avenell A, Lipman TO. Nutritional support for liver disease. *Cochrane Database Syst Rev* 2012; 5: CD008344.
103. Plauth M, Schütz T. Branched-chain amino acids in liver disease: new aspects of long known phenomena. *Curr Opin Clin Nutr Metab Care* 2011; 14: 61-6; <http://dx.doi.org/10.1097/MCO.0b013e3283413726>

104. Pérez Hernández JL, Higuera de la Tijera F, Serralde-Zúñiga AE, et al. Critical analysis of studies evaluating the efficacy of infusion of L-ornithine L-aspartate in clinical hepatic encephalopathy in patients with liver failure. *Ann Hepatol* 2011; 10 Suppl 2: S66-9
105. Blanco Vela CI, Poo Ramírez JL. Efficacy of oral L-ornithine L-aspartate in cirrhotic patients with hyperammonemic hepatic encephalopathy. *Ann Hepatol* 2011; 10 Suppl 2: S55-9
106. Liu Q, Duan ZP, Ha DK, Bengmark S, et al. Synbiotic modulation of gut flora: effect on minimal hepatic encephalopathy in patients with cirrhosis. *Hepatology* 2004; 39: 1441-9; <http://dx.doi.org/10.1002/hep.20194>
107. Bajaj JS, Saeian K, Christensen KM, et al. Probiotic yogurt for the treatment of minimal hepatic encephalopathy. *Am J Gastroenterol* 2008; 103: 1707-15; <http://dx.doi.org/10.1111/j.1572-0241.2008.01861.x>
108. Riggio O, Ridola L. Emerging drugs for hepatic encephalopathy. *Expert Opin Emerg Drugs* 2009; 14: 537-49; <http://dx.doi.org/10.1517/14728210903055067>
109. Jalan R, Wright G, Davies NA, et al. L-Ornithine phenylacetate (OP): a novel treatment for hyperammonemia and hepatic encephalopathy. *Med Hypotheses* 2007; 69: 1064-9; <http://dx.doi.org/10.1016/j.mehy.2006.12.061>
110. Enns GM, Berry SA, Berry GT, et al. Survival after treatment with phenylacetate and benzoate for urea-cycle disorders. *N Engl J Med* 2007; 356: 2282-92; <http://dx.doi.org/10.1056/NEJMoa066596>
111. Hassanein TI, Tofteng F, Brown RS, et al. Randomized controlled study of extracorporeal albumin dialysis for hepatic encephalopathy in advanced cirrhosis. *Hepatology* 2007; 46: 1853-62; <http://dx.doi.org/10.1002/hep.21930>
112. Bianchi GP, Marchesini G, Fabbri A, et al. Vegetable versus animal protein diet in cirrhotic patients with chronic encephalopathy. A randomized cross-over comparison. *J Intern Med* 1993; 233: 385-92; <http://dx.doi.org/10.1111/j.1365-2796.1993.tb00689.x>
113. Córdoba J, López-Hellín J, Planas M, et al. Normal protein diet for episodic hepatic encephalopathy: results of a randomized study. *J Hepatol* 2004; 41: 38-43; <http://dx.doi.org/10.1016/j.jhep.2004.03.023>
114. Uflacker R, Silva A de O, d' Albuquerque LA, et al. Chronic portosystemic encephalopathy: embolization of portosystemic shunts. *Radiology* 1987; 165: 721-5
115. Sidhu SS, Goyal O, Mishra BP, et al. Rifaximin improves psychometric performance and health-related quality of life in patients with minimal hepatic encephalopathy (the RIME Trial). *Am J Gastroenterol* 2011; 106: 307-16; <http://dx.doi.org/10.1038/ajg.2010.455>
116. Bajaj JS, Pinkerton SD, Sanyal AJ, et al. Diagnosis and treatment of minimal hepatic encephalopathy to prevent motor vehicle accidents: a cost-effectiveness analysis. *Hepatology* 2012; 55: 1164-71; <http://dx.doi.org/10.1002/hep.25507>
117. Bustamante J, Rimola A, Ventura PJ, et al. Prognostic significance of hepatic encephalopathy in patients with cirrhosis. *J Hepatol* 1999; 30: 890-5; [http://dx.doi.org/10.1016/S0168-8278\(99\)80144-5](http://dx.doi.org/10.1016/S0168-8278(99)80144-5)
118. Kamath PS, Wiesner RH, Malinchoc M, et al. A model to predict survival in patients with end-stage liver disease. *Hepatology* 2001; 33: 464-70; <http://dx.doi.org/10.1053/jhep.2001.22172>
119. García-Martínez R, Simón-Talero M, Córdoba J. Prognostic assessment in patients with hepatic encephalopathy. *Dis Markers* 2011; 31: 171-9
120. Stracciari A, Guarino M, Pazzaglia P, et al. Acquired hepatocerebral degeneration: full recovery after liver transplantation. *J Neurol Neurosurg Psychiatry* 2001; 70: 136-7; <http://dx.doi.org/10.1136/jnnp.70.1.136>
121. Dhar R, Young GB, Marotta P. Perioperative neurological complications after liver transplantation are best predicted by pre-transplant hepatic encephalopathy. *Neurocrit Care* 2008; 8: 253-8; <http://dx.doi.org/10.1007/s12028-007-9020-4>

122. Herrero JI, Bilbao JI, Diaz ML, et al. Hepatic encephalopathy after liver transplantation in a patient with a normally functioning graft: Treatment with embolization of portosystemic collaterals. *Liver Transpl* 2009; 15: 111-4; <http://dx.doi.org/10.1002/lt.21552>
123. Braun MM, Bar-Nathan N, Shaharabani E, et al. Postshunt hepatic encephalopathy in liver transplant recipients. *Transplantation* 2009; 87: 734-9; <http://dx.doi.org/10.1097/TP.0b013e318196340d>
124. Sotil EU, Gottstein J, Ayala E, et al. Impact of preoperative overt hepatic encephalopathy on neurocognitive function after liver transplantation. *Liver Transpl* 2009; 15: 184-92; <http://dx.doi.org/10.1002/lt.21593>