

Eziologia dell'emorragia cerebrale

Aetiology of intracerebral haemorrhage

Stefano Spolveri¹

¹ Stroke Unit, Ospedale San Giovanni di Dio, Firenze

Abstract

Spontaneous non traumatic intracerebral haemorrhage (ICH) is usually caused by many different interacting factors, such as the use of alcohol or fibrinolytic drugs, congenital aneurysm, brain tumors, and blood dyscrasia. Age and hypertension-related small vessel diseases, and cerebral amyloid angiopathy are the most common forms of vascular damage which can lead to ICH. Furthermore, a group of inherited cerebral small vessel diseases linked to ICH have been reported recently and the number of these forms is increasing. The presence of leukoaraiosis, lacunar infarcts and microbleeds has been suggested to indicate a higher risk for cerebral hemorrhage. In recent years, MRI and neuroimaging techniques contributed to the understanding and the diagnosis of this disease.

Keywords

Intracerebral haemorrhage; Aetiology; Cerebral amyloid angiopathy; Neuroimaging

Corresponding author

Dott. Stefano Spolveri

E-mail: stefano.spolveri@asf.toscana.it

Disclosure

L'Autore dichiara di non avere conflitti di interesse di natura finanziaria in merito ai temi trattati nel presente articolo

L'emorragia cerebrale (EC) spontanea, non traumatica, non è quasi mai determinata da una singola causa scatenante, ma spesso da un complesso di fattori che interagiscono tra di loro: il classico esempio è quello di un ematoma che si sviluppa nei nuclei della base in un paziente anziano, iperteso e fibrillante, in trattamento con anticoagulanti orali. Inoltre in molte classificazioni vengono confuse le cause con i fattori di rischio: si riconosce come causa l'ipertensione, anziché il danno dovuto all'ipertensione, e non si tiene conto di cause apparentemente "minori" che possono aver contribuito all'origine dell'EC, come un pregresso trauma misconosciuto o l'assunzione di farmaci antitrombotici.

Negli ultimi anni la diagnostica per immagini ha fatto luce sulla fisiopatologia dell'EC e sulle sue varie cause, così che il termine comune "EC primaria" sembra antiquato. Per comodità tuttavia è ancora utile distinguere i diversi tipi di EC spontanea in primari e secondari, nel caso che vengano riconosciute o no cause strutturali definite, con alterazioni vascolari o emocoagulative o parenchimali (Tabella I).

Tra le forme secondarie rivestono particolare importanza le malformazioni artero-venose (MAV), gli aneurismi e i cavernomi; alcuni studi arrivano ad attribuire una percentuale del 20% e del 13% del totale delle EC alle MAV e agli aneurismi [1], ribadendo l'importanza della ricerca di queste affezioni potenzialmente trattabili per prevenire le recidive. Le MAV rappresentano la prima causa di EC nei pazienti sotto i 30 anni, senza differenza di sesso [2]. Le emorragie secondarie alla rottura di una MAV sono intraparenchimali nel 30-82% dei casi, ma possono essere anche intraventricolari o subaracnoidee. La localizzazione lobare resta la più frequente. Il rischio annuale di recidiva è del 18% e il tasso di mortalità del 15%. I cavernomi rappresentano la seconda causa di EC nei giovani sotto 30 anni. Il rischio annuale di recidiva è del 4,5%. Gli aneurismi possono essere responsabili di ematomi intraparenchimali ma sono principalmente associati alle emorragie subaracnoidee.

Tra le anomalie della crasi sanguigna si distinguono le coagulopatie acquisite dalle congenite.

I trattamenti anticoagulanti, principalmente l'eparina e i dicumarolici, sono responsabili del 6-16% delle EC. Il rischio relativo di EC è circa 0,3-0,6% all'anno nei pazienti anticoagulati da lungo tempo, a range terapeutico costante [3-5] (per approfondire questo argomento si rimanda agli altri articoli specifici pubblicati su questo Supplemento). Le emorragie secondarie all'uso di farmaci fibrinolitici rappresentano un sottogruppo specifico di EC. Uno studio condotto da Gore e colleghi aveva rilevato che nel trattamento dell'infarto del miocardio la percentuale di emorragie sistemiche era dello 0,65% dei trattati e di questi l'80% erano EC [7]. Nella revisione Cochrane relativa alla terapia trombolitica nello stroke ischemico, il rischio di emorragia cerebrale (comprese le fatali) nei pazienti trattati con farmaci

Primaria (malattia dei piccoli vasi)	Secondarie		
	Malformazioni vascolari	Alterazioni della crasi ematica	Altre
Tipo 1: arteriolosclerosi (malattia dei piccoli vasi legata all'età e ai fattori di rischio vascolare)	Aneurisma	Anticoagulanti	Tumori
Tipo 2: angiopatia amiloide cerebrale (AAC)	Malformazioni artero-venose (MAV)	Trombolitici	Infarto cerebrale + trasformazione
Tipo 3: ereditarie o genetiche (diverse dalla AAC)	Cavernoma Fistola durale artero-venosa Angioma venoso S. di Rendu-Osler Malattia di MoyaMoya	Leucemie Porpora trombocitopenica Policitemia Coagulazione intravascolare disseminata (CID)	Erniazione cerebrale + danno del tronco Trombosi venosa cerebrale Vasculiti Agenti tossici: cocaina, anfetamine Endocarditi

Tabella I. Cause di emorragia cerebrale

trombolitici (tutti i tipi) nei trial randomizzati e controllati (7.152 pazienti) è risultato 3,3 volte superiore ai controlli (IC 95% = 2,7-4,1); nei pazienti trattati con rt-PA (3.977 pazienti) è 3,1 volte superiore ai controlli [8]. Nel Registro SITS-ISTR (*Safe Implementation of Thrombolysis in Stroke International Stroke Thrombolysis Register*) su 32.292 pazienti trattati con rt-PA ev la percentuale di emorragie cerebrali (secondo i criteri RCT) è del 7,4%. I fattori che possono determinare l'EC differiscono in qualche modo a seconda delle patologie per le quali sono usati i fibrinolitici. In un'analisi multivariata eseguita su oltre 40.000 pazienti trattati per infarto miocardico, l'età avanzata, il basso peso, lo stroke precedente, l'ipertensione sistolica e diastolica, il trattamento con rt-PA rispetto alla streptochinasi erano fattori indipendenti di rischio emorragico [7]; nei pazienti con ictus acuto sono implicati la leucoaraiosi, la gravità clinica, valutata tramite lo score NIH, l'edema cerebrale, l'effetto massa, i segni precoci di danno alla prima TC e la riduzione del flusso nella arteria cerebrale media [9-12]. Le coagulopatie congenite (principalmente l'emofilia) e quelle acquisite (la coagulazione intravascolare disseminata – CID, la porpora piastrinopenica immune – PPI e le trombocitopenie da farmaci) sono cause rare di EC, tuttavia le EC massive rappresentano la causa di morte più frequente in queste patologie. L'EC è la prima manifestazione in un terzo dei casi e si associa a sanguinamenti in altre sedi nel 70% dei casi; nel 45% si possono riscontrare focolai multipli di EC [13].

Tra le sostanze tossiche l'alcol, inteso come consumo abituale (più di 20 g/die), è fattore di rischio indipendente per l'EC [14]. Il meccanismo evocato è quello di una tossicità diretta associata alla coagulopatia dovuta al danno epatico; le EC sono più frequentemente lobari. Secondo alcuni studi sembra che la cocaina possa favorire la rottura di MAV sottostanti; secondo altri trial il consumo di cocaina e anfetamine pare favorire le emorragie subaracnoidee.

I tumori cerebrali sono responsabili dell'1% delle EC (sia metastasi cerebrali sia tumori primitivi come il glioblastoma). In uno studio retrospettivo condotto su 76 pazienti è stato stimato che per le trombosi venose cerebrali il rischio di recidiva di EC è 10% il primo anno e 1% annuo [15].

L'EC spontanea cosiddetta primaria, nella quale cioè con l'imaging non vengono riscontrate alterazioni strutturali vascolari o lesioni espansive e non vi è una coagulopatia di base, è causata dalla presenza della malattia dei piccoli vasi cerebrali cioè piccole arterie, arteriole, ma anche capillari e venule. Una rivisitazione eccellente è stata di recente pubblicata su *Lancet Neurology* da Leonardo Pantoni, della Clinica Neurologica dell'Università di Firenze [16]; si rimanda a quindi a questo articolo per una trattazione più completa.

La malattia dei piccoli vasi è implicata nello stroke sia ischemico sia emorragico, nella demenza e nell'invecchiamento. Esistono diverse forme di malattia dei piccoli vasi: il tipo 1 (arteriosclerosi) è legato ai fattori di rischio vascolare. Nella revisione di Ariesen si evidenziano quattro fattori di rischio per l'EC: l'età, il sesso, l'ipertensione e l'alcol [14]. In tale studio il rischio relativo per l'età risulta pari a 1,97 (IC 95% = 1,79-2,16) per ogni 10 anni. Negli studi caso-controllo, l'OR per il consumo elevato di alcol è 3,36 (IC 95% = 2,21-5,12) e per l'ipertensione è 3,68 (IC 95% = 2,52-5,38) [14]. Due studi di coorte mostrano l'incremento del rischio con il grado di ipertensione [17,18]; combinando gli studi di coorte e caso-controllo il RR per il sesso (maschi vs femmine) è 3,73 (IC 95% = 3,28-4,25) [14]. L'EC legata all'ipertensione si localizza nei territori profondi (nuclei della base, centro semiovale, cervelletto, tronco cerebrale); comunque un'altra revisione sistematica ha trovato un'associazione più debole tra ipertensione e EC profonda [19].

Da un punto di vista anatomo-patologico la malattia dei piccoli vasi di tipo 1 è caratterizzata principalmente dalla perdita di cellule muscolari lisce dalla tunica media, dal deposito di materiale fibro-ialino, dal restringimento del lume e dall'ispessimento della parete vasale. Questa forma di malattia è tipicamente sistemica e colpisce anche la retina e i reni. Ci possono essere manifestazioni distali dell'arteriosclerosi (microateromi) e la presenza di vasi allungati e dilatati (microaneurismi).

La malattia dei piccoli vasi di tipo 2 è detta anche angiopatia amiloide cerebrale (AAC). Rappresenta un gruppo di malattie diverse dal punto di vista biochimico e genetico, uniformate dal reperto mor-

fologico di fibrille amiloidi depositate nella parete delle arteriole e in qualche caso anche nei capillari del parenchima cerebrale e nelle leptomeningi. L'AAC può contribuire al deterioramento cognitivo dovuto all'ischemia cerebrale e a microemorragie ed è la causa principale delle emorragie lobari, frequentemente ricorrenti, dell'anziano. Nelle forme più gravi di AAC, i vasi si dilatano e si rompono per la frammentazione della parete vasale, con stravaso ematico, con o senza la formazione di microaneurismi, talvolta associata a occlusione del lume. Queste forme sono caratterizzate dalla birifrangenza verde sotto la luce polarizzata con la colorazione Rosso Congo e dalla fluorescenza ultravioletta con la tioflavina S. Altro elemento patognomonico è la separazione della lamina elastica interna causata dalla deposizione di materiale ialino nel lume vasale ("doppio contorno"). L'AAC è una caratteristica anatomo-patologica della malattia di Alzheimer e si riscontra anche in rare malattie geneticamente trasmesse, come la malattia di Down. Questa angiopatia è molto frequente nella popolazione generale anziana, in casistiche anatomo-patologiche, e la sua frequenza incrementa con l'età, arrivando sino al 50% degli individui nella nona decade.

Nella sua forma più comune è determinata dalla deposizione della proteina amiloide β A4, congofila, immunoreattiva, ma esistono anche forme familiari caratterizzate da mutazioni che determinano alterazioni della sequenza peptidica della beta amiloide (Figura 1) [20].

Nei pazienti con EC, la diagnosi di AAC era principalmente autoptica prima dell'avvento della biopsia leptomeningea e della RMN. I criteri diagnostici (criteri di Boston, Tabella II), sono stati validati in due studi [21,22].

Dal punto di vista patogenetico il legame della malattia dei piccoli vasi con il danno cerebrale è vario: da una parte la perdita delle cellule muscolari lisce e l'occlusione dei vasi con ridotto flusso vascolare può portare a forme di ischemia cronica (con infarti incompleti, perdita di oligodendrociti, demielinizzazione e danno assonale) e a leucoariosi, caratterizzata in sequenze T2 pesate alla RMN da diffusa iperintensità della sostanza bianca; se l'ischemia è acuta si determinano gli infarti lacunari; se al contrario il danno vascolare determina la rottura della parete possono verificarsi grossi stravasi ematici (EC) o piccole microemorragie.

Le microemorragie sono state descritte dopo l'introduzione della RMN gradient-echo T2 e sono definite come foci < 10 mm di diametro, rotondi e ipointensi; sono difficilmente visibili nelle normali sequenze T2. Si caratterizzano per l'aumento delle dimensioni passando da T2 a GRE (effetto *blooming*). Devo-

Grado	Criteri diagnostici
AAC certa Esame istologico post-mortem completo	Emorragia lobare, corticale o cortico-sottocorticale AAC grave con vasculopatia Assenza di lesioni in favore di un'altra eziologia
AAC probabile con prove anatomo-patologiche Dati clinici e anatomo-patologici (biopsia o ematoma evacuato)	Emorragia lobare, corticale o cortico-sottocorticale AAC di qualsiasi grado Assenza di lesioni in favore di un'altra eziologia
AAC probabile Dati clinici o radiografici (RMN o TC)	Emorragie multiple lobari, corticali o cortico-sottocorticali Età superiore o uguale a 55 anni Assenza di altre cause* di emorragia
AAC possibile Dati clinici o radiografici (RMN o TC)	Emorragia unica lobare, corticale o cortico-sottocorticale Età superiore o uguale a 55 anni Assenza di altre cause* di emorragia

Tabella II. Criteri di Boston

* TAO con INR > 3, traumi o ischemie cerebrali precedenti, tumori, malformazioni vascolari, vasculiti o coagulopatie

AAC = angiopatia amiloide cerebrale

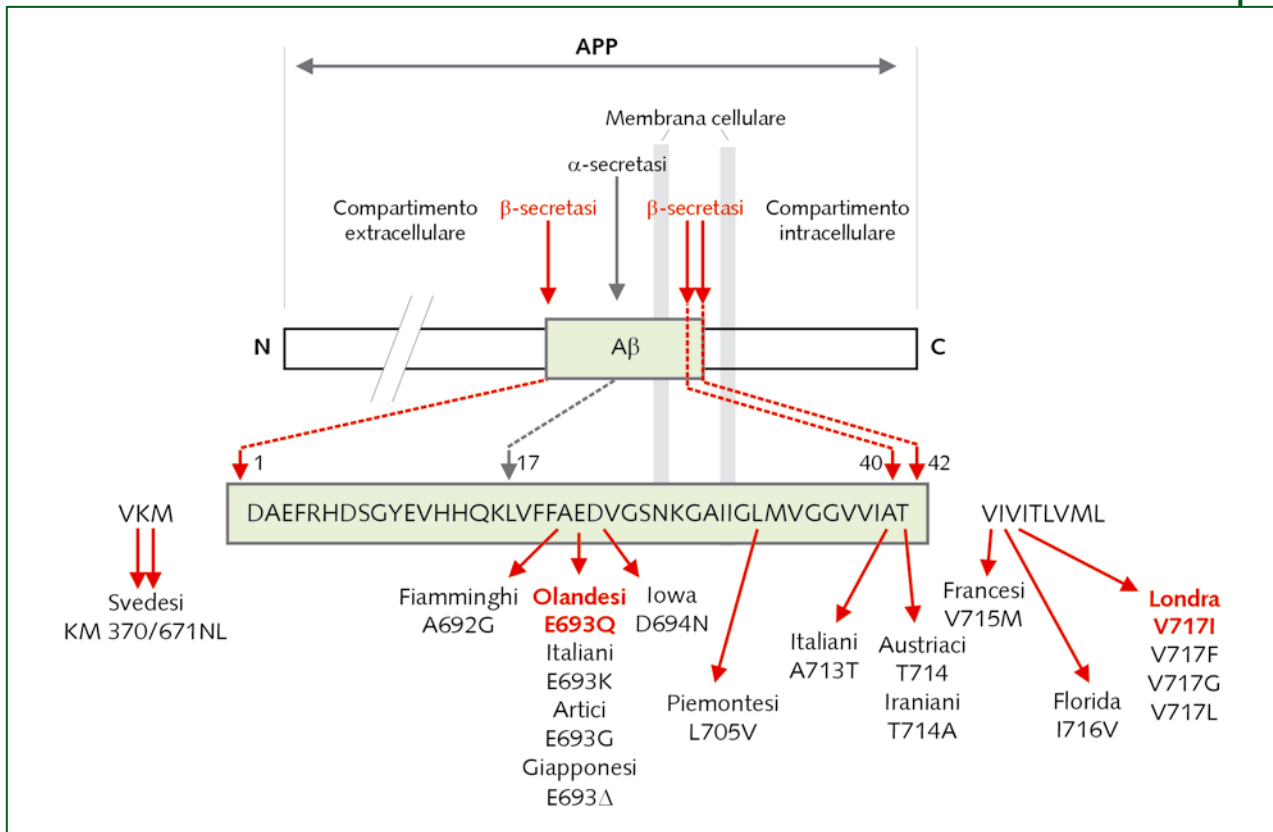


Figura 1. Mutazioni nel gene APP e loro relazione nella sequenza aminoacidica del peptide A β [20]

no essere distinte dai vasi, dai focolai di emosiderosi leptomeningeo e dall'accumulo sottocorticale di minerali. Sono dovute alla rottura di vasi di diametro < 200 μ m e dal deposito di emosiderina perivassale [23,24]. La prevalenza delle microemorragie varia a seconda delle diverse popolazioni: in anziani asintomatici è stata riscontrata nel 3-6% dei casi, in pazienti con stroke ischemico nel 18-68% dei casi, nelle EC profonde o lobari sono associate nel 54-74% dei casi, nelle ACC nel 63-73% dei casi [25]. Nelle forme di EC associate all'ipertensione le microemorragie sono più frequentemente localizzate nei nuclei della base e nelle strutture profonde, in quelle con ACC nelle strutture corticali, con predominanza posteriore. L'importanza delle microemorragie sta nel fatto che la presenza e il numero sono associati ad aumento della mortalità [26] e che sono associate a rischio di EC durante la terapia antiaggregante e anticoagulante [27]. Pertanto la ricerca di microemorragie con le sequenze gradient-echo alla RMN potrebbe essere indicata prima di intraprendere una terapia antitrombotica in pazienti con rischio emorragico elevato.

Un ulteriore gruppo di pazienti con malattia dei piccoli vasi (tipo 3) è quello legato a malattie genetiche, diverse dall'AAC. Era già noto che il possesso dell'allele ApoE ϵ 2 era legato a un incremento del rischio di emorragia cerebrale nei pazienti con A β AAC [28], tuttavia sono state riscontrate alterazioni genetiche della catena alfa1 del collagene tipo IV (mutazione COL4A1), presente nelle membrane basali cellulari, che determinano EC [29]. Nelle forme dominanti familiari le EC avvengono in età giovanile, favorite da terapie antitrombotiche, ma appare possibile che le forme eterozigoti possano determinare l'insorgenza di EC apparentemente primarie in età adulta magari associate ad ipertensione.

In conclusione l'EC spontanea è causata dalla rottura di piccoli vasi (arteriole) cerebrali; il danno anatomico della parete è conseguenza dell'interazione di cause genetiche e fattori di rischio; fattori emodinamici (ipertensione) e alterazioni dell'emostasi (spesso iatrogena) possono contribuire alla rottura del vaso.

Bibliografia

1. Cordonnier C, Klijn CJM, van Beijnum J, Al-Shahi Salman R. Radiological investigation of spontaneous intracerebral hemorrhage: systematic literature review and tri-national survey. Unpublished data, 2009
2. Ruíz-Sandoval JL, Cantú C, Barinagarrementeria F. Intracerebrale hemorrhage in young people: analysis of risk factors, location, causes and prognosis. *Stroke* 1999; 30: 537-41
3. Lovelock CE, Molyneux AJ, Rothwell PM. Change in incidence and aetiology of intracerebral haemorrhage in Oxfordshire, UK, between 1981 and 2006: a population-based study. *Lancet Neurol* 2007; 6: 487-93
4. Palareti G, Leali N, Coccheri S, Poggi M, Manotti C, D'Angelo A, et al. Bleeding complications of oral anticoagulant treatment: an inception-cohort, prospective collaborative study (ISCOAT). Italian Study on Complications of Oral Anticoagulant Therapy. *Lancet* 1996; 348: 423-8
5. Punthakee X, Doobay J, Anand SS. Punthakee X, Doobay J, Anand SS. Oral-anticoagulant-related intracerebral hemorrhage. *Thromb Res* 2002; 108: 31-6
6. Woo D, Sauerbeck LR, Kissela BM, Khoury JC, Szaflarski JP, Gebel J, et al. Genetic and environmental risk factors for intracerebral hemorrhage: preliminary results of a population-based study. *Stroke* 2002; 33: 1190-5
7. Gore JM, Granger CB, Simoons ML, Sloan MA, Weaver WD, White HD, et al. Stroke after thrombolysis: mortality and functional outcomes in the GUSTO-I trial; Global Use of Strategies to Open Occluded Coronary Arteries. *Circulation* 1995; 92: 2811-8
8. Wardlaw JM, Murray V, Berge E, del Zoppo GJ. Thrombolysis for acute ischaemic stroke. Cochrane Database of Systematic Reviews 2009, Issue 4. Art. No.: CD000213
9. Cocho D, Borrell M, Martí-Fàbregas J, Montaner J, Castellanos M, Bravo Y, et al. Pretreatment hemostatic markers of symptomatic intracerebral hemorrhage in patients treated with tissue plasminogen activator. *Stroke* 2006; 37: 996-9
10. NINDS t-PA Stroke Study Group. Intracerebral hemorrhage after intravenous t-PA therapy for ischemic stroke. *Stroke* 1997; 28: 2109-211
11. Larrue V, von Kummer R, del Zoppo G, Bluhmki E. Hemorrhagic transformation in acute ischemic stroke: potential contributing factors in the European Cooperative Acute Stroke Study. *Stroke* 1997; 28: 957-60
12. Jaillard A, Cornu C, Durieux A, Moulin T, Boutitie F, Lees KR, Hommel M. Hemorrhagic transformation in acute ischemic stroke: the MAST-E study; MAST-E Group. *Stroke* 1999; 30: 1326-32
13. González-Duarte A, García-Ramos GS, Valdés-Ferrer SI, Cantú-Brito C. Clinical description of intracranial hemorrhage associated with bleeding disorders. *J Stroke Cerebrovasc Dis* 2008; 17: 204-7
14. Ariesen MJ, Claus SP, Rinkel GJ, Algra A. Risk factors for intracerebral hemorrhage in the general population: a systematic review. *Stroke* 2003; 34: 2060-5
15. Preter M, Tzourio C, Ameri A, Bousser MG. Long-term prognosis in cerebral venous thrombosis. Follow-up of 77 patients. *Stroke* 1996; 27: 243-6
16. Pantoni L. Cerebral small vessel disease: from pathogenesis and clinical characteristics to therapeutic challenges. *Lancet Neurol* 2010; 9: 689-701
17. Inzitari D, Giordano GP, Ancona AL, Pracucci G, Mascalchi M, Amaducci L. Leukoariosis, intracerebral hemorrhage, and arterial hypertension. *Stroke* 1990; 21: 1419-23
18. Gill JS, Shipley MJ, Tsementzis SA, Hornby RS, Gill SK, Hitchcock ER, et al. Alcohol consumption: a risk factor for hemorrhagic and non-hemorrhagic stroke. *Am J Med* 1991; 90: 489-97
19. Jackson CA, Sudlow CL. Is hypertension a more frequent risk factor for deep than for lobar supratentorial intracerebral haemorrhage? *J Neurol Neurosurg Psychiatry* 2006; 77: 1244-52

20. Revesz T, Holton JL, Lashley T, Plant G, Frangione B, Rostagno A, Ghiso J. Genetics and molecular pathogenesis of sporadic and hereditary cerebral amyloid angiopathies. *Acta Neuropathol* 2009; 118: 115-30
21. Knudsen KA. Clinical diagnosis of cerebral amyloid angiopathy: validation of Boston Criteria. *Neurology* 2001; 56: 537-9
22. Smith E, Greenberg S. Clinical diagnosis of cerebral amyloid angiopathy: validation of Boston Criteria. *Curr Atheroscler Rep* 2003; 5: 260-6
23. Fazekas F, Kleinert R, Roob G, Kleinert G, Kapeller P, Schmidt R, et al. Histopathologic analysis of foci of signal loss on gradient-echo T2*-weighted MR images in patients with spontaneous intracerebral hemorrhage: evidence of microangiopathy-related microbleeds. *AJNR Am J Neuroradiol* 1999; 20: 637-42
24. Tanaka A, Ueno Y, Nakayama Y, Takano K, Takebayashi S. Small chronic hemorrhages and ischemic lesions in association with spontaneous intracerebral hematomas. *Stroke* 1999; 30: 1637-42
25. Viswanathan A, Chabriat H. Cerebral microhemorrhage. *Stroke* 2006; 37: 550-5
26. Altmann-Schneider I, Trompet S, de Craen AJ, van Es AC, Jukema JW, Stott DJ, et al. Cerebral microbleeds are predictive of mortality in the elderly. *Stroke* 2011; 42: 638-44
27. Lovelock CE, Cordonnier C, Naka H, Al-Shahi Salman R, Sudlow CL, Sorimachi T, et al; Edinburgh Stroke Study Group. Antithrombotic drug use, cerebral microbleeds, and intracerebral hemorrhage: a systematic review of published and unpublished studies. *Stroke* 2010; 41: 1222-8
28. Greenberg SM, Vonsattel JP, Segal AZ, Chiu RI, Clatworthy AE, Liao A, et al. Association of apolipoprotein E epsilon2 and vasculopathy in cerebral amyloid angiopathy. *Neurology* 1998; 50: 961-5
29. Gould DB, Phalan FC, van Mil SE, Sundberg JP, Vahedi K, Massin P, et al. Role of COL4A1 in small-vessel disease and hemorrhagic stroke. *N Engl J Med* 2006; 354: 1489-96